This is a digital copy of a book that was preserved for generations on library shelves before it was carefully scanned by Google as part of a project to make the world's books discoverable online.

It has survived long enough for the copyright to expire and the book to enter the public domain. A public domain book is one that was never subject to copyright or whose legal copyright term has expired. Whether a book is in the public domain may vary country to country. Public domain books are our gateways to the past, representing a wealth of history, culture and knowledge that's often difficult to discover.

Marks, notations and other marginalia present in the original volume will appear in this file - a reminder of this book's long journey from the publisher to a library and finally to you.

Usage guidelines

Google is proud to partner with libraries to digitize public domain materials and make them widely accessible. Public domain books belong to the public and we are merely their custodians. Nevertheless, this work is expensive, so in order to keep providing this resource, we have taken steps to prevent abuse by commercial parties, including placing technical restrictions on automated querying.

We also ask that you:

+ *Make non-commercial use of the files* We designed Google Book Search for use by individuals, and we request that you use these files for personal, non-commercial purposes.

+ *Refrain from automated querying* Do not send automated queries of any sort to Google's system: If you are conducting research on machine translation, optical character recognition or other areas where access to a large amount of text is helpful, please contact us. We encourage the use of public domain materials for these purposes and may be able to help.

+ *Maintain attribution* The Google "watermark" you see on each file is essential for informing people about this project and helping them find additional materials through Google Book Search. Please do not remove it.

+ *Keep it legal* Whatever your use, remember that you are responsible for ensuring that what you are doing is legal. Do not assume that just because we believe a book is in the public domain for users in the United States, that the work is also in the public domain for users in other countries. Whether a book is still in copyright varies from country to country, and we can't offer guidance on whether any specific use of any specific book is allowed. Please do not assume that a book's appearance in Google Book Search means it can be used in any manner anywhere in the world. Copyright infringement liability can be quite severe.

About Google Book Search

Google's mission is to organize the world's information and to make it universally accessible and useful. Google Book Search helps readers discover the world's books while helping authors and publishers reach new audiences. You can search through the full text of this book on the web at `http://books.google.com/`

Über dieses Buch

Dies ist ein digitales Exemplar eines Buches, das seit Generationen in den Regalen der Bibliotheken aufbewahrt wurde, bevor es von Google im Rahmen eines Projekts, mit dem die Bücher dieser Welt online verfügbar gemacht werden sollen, sorgfältig gescannt wurde.

Das Buch hat das Urheberrecht überdauert und kann nun öffentlich zugänglich gemacht werden. Ein öffentlich zugängliches Buch ist ein Buch, das niemals Urheberrechten unterlag oder bei dem die Schutzfrist des Urheberrechts abgelaufen ist. Ob ein Buch öffentlich zugänglich ist, kann von Land zu Land unterschiedlich sein. Öffentlich zugängliche Bücher sind unser Tor zur Vergangenheit und stellen ein geschichtliches, kulturelles und wissenschaftliches Vermögen dar, das häufig nur schwierig zu entdecken ist.

Gebrauchsspuren, Anmerkungen und andere Randbemerkungen, die im Originalband enthalten sind, finden sich auch in dieser Datei – eine Erinnerung an die lange Reise, die das Buch vom Verleger zu einer Bibliothek und weiter zu Ihnen hinter sich gebracht hat.

Nutzungsrichtlinien

Google ist stolz, mit Bibliotheken in partnerschaftlicher Zusammenarbeit öffentlich zugängliches Material zu digitalisieren und einer breiten Masse zugänglich zu machen. Öffentlich zugängliche Bücher gehören der Öffentlichkeit, und wir sind nur ihre Hüter. Nichtsdestotrotz ist diese Arbeit kostspielig. Um diese Ressource weiterhin zur Verfügung stellen zu können, haben wir Schritte unternommen, um den Missbrauch durch kommerzielle Parteien zu verhindern. Dazu gehören technische Einschränkungen für automatisierte Abfragen.

Wir bitten Sie um Einhaltung folgender Richtlinien:

+ *Nutzung der Dateien zu nichtkommerziellen Zwecken* Wir haben Google Buchsuche für Endanwender konzipiert und möchten, dass Sie diese Dateien nur für persönliche, nichtkommerzielle Zwecke verwenden.

+ *Keine automatisierten Abfragen* Senden Sie keine automatisierten Abfragen irgendwelcher Art an das Google-System. Wenn Sie Recherchen über maschinelle Übersetzung, optische Zeichenerkennung oder andere Bereiche durchführen, in denen der Zugang zu Text in großen Mengen nützlich ist, wenden Sie sich bitte an uns. Wir fördern die Nutzung des öffentlich zugänglichen Materials für diese Zwecke und können Ihnen unter Umständen helfen.

+ *Beibehaltung von Google-Markenelementen* Das "Wasserzeichen" von Google, das Sie in jeder Datei finden, ist wichtig zur Information über dieses Projekt und hilft den Anwendern weiteres Material über Google Buchsuche zu finden. Bitte entfernen Sie das Wasserzeichen nicht.

+ *Bewegen Sie sich innerhalb der Legalität* Unabhängig von Ihrem Verwendungszweck müssen Sie sich Ihrer Verantwortung bewusst sein, sicherzustellen, dass Ihre Nutzung legal ist. Gehen Sie nicht davon aus, dass ein Buch, das nach unserem Dafürhalten für Nutzer in den USA öffentlich zugänglich ist, auch für Nutzer in anderen Ländern öffentlich zugänglich ist. Ob ein Buch noch dem Urheberrecht unterliegt, ist von Land zu Land verschieden. Wir können keine Beratung leisten, ob eine bestimmte Nutzung eines bestimmten Buches gesetzlich zulässig ist. Gehen Sie nicht davon aus, dass das Erscheinen eines Buchs in Google Buchsuche bedeutet, dass es in jeder Form und überall auf der Welt verwendet werden kann. Eine Urheberrechtsverletzung kann schwerwiegende Folgen haben.

Über Google Buchsuche

Das Ziel von Google besteht darin, die weltweiten Informationen zu organisieren und allgemein nutzbar und zugänglich zu machen. Google Buchsuche hilft Lesern dabei, die Bücher dieser Welt zu entdecken, und unterstützt Autoren und Verleger dabei, neue Zielgruppen zu erreichen. Den gesamten Buchtext können Sie im Internet unter `http://books.google.com` durchsuchen.

LANE MEDICAL LIBRARY STANFORD
1948 1902 STOR
ch der speciellen Pathologie und d
24503413914

Dr. H. RIBBERT

SPECIELLE PATHOLOGIE

UND

SPECIELLE PATHOLOGISCHE ANATOMIE

LEHRBUCH

DER

SPECIELLEN PATHOLOGIE

UND DER

SPECIELLEN PATHOLOGISCHEN ANATOMIE

VON

DR. **HUGO RIBBERT**,

PROFESSOR DER ALLGEMEINEN PATHOLOGIE UND DER PATHOLOGISCHEN ANATOMIE
AN DER UNIVERSITÄT MARBURG IN HESSEN.

MIT 474 TEXTFIGUREN

LEIPZIG,
VERLAG VON F. C. W. VOGEL
1902.

LANE LIBRARY

Druck von August Pries in Leipzig.

48
902

Vorwort.

Als der Herr Verleger mir vor 2½ Jahren vorschlug, das Lehrbuch von Birch-Hirschfeld neu zu bearbeiten, lag meine allgemeine Pathologie fast fertig vor. Sie erschien an Stelle des ersten Bandes jenes Lehrbuches, mit dem sie daher nichts Anderes als einige wenige Figuren gemein hat.

Bei Bearbeitung der speciellen pathologischen Anatomie wurde das Werk Birch-Hirschfeld's in einzelnen Abschnitten benutzt, bezw. der Darstellung zu Grunde gelegt. Auch wurden ihm einige (16) Figuren entnommen. Zum weitaus grössten Theile aber habe ich es völlig neu niedergeschrieben.

Mein Bestreben ging dahin, dem Lernenden alles Nothwendige in prägnanter, übersichtlicher Form darzubieten, den Nachdruck aber zu legen auf eine möglichst eingehende Schilderung derjenigen Veränderungen, welche die häufigsten und wichtigsten sind. Ich bin dabei, wo es irgend ging, eigenen Beobachtungen und Untersuchungen gefolgt und selbstverständlich auch in dem speciellen Theil von den Gesichtspunkten ausgegangen, die für die Abfassung der allgemeinen Pathologie maassgebend waren. Ueberall wo es wünschenswerth war, wurde auf die Ausführungen des ersten Bandes und insbesondere auf die dort niedergelegten Anschauungen über Entzündung und Geschwulstbildung verwiesen.

Die Figuren habe ich bis auf die dem Buche Birch-Hirschfeld's entnommenen und bis auf 37 Photographien sämmtlich selbst gezeichnet und zwar weit überwiegend nach Präparaten, die ich

frisch untersuchen und conserviren konnte, nur zum geringen Theil nach solchen, die bereits in der Marburger Sammlung aufgestellt waren. Ich habe fast ausnahmslos die makroskopischen Verhältnisse wiedergegeben und die histologischen Befunde nur durch einige schematische Figuren illustrirt.

Von einer Zusammenstellung der Litteratur wurde wie im ersten Bande abgesehen. Der grosse Raum, den eine vollständige Uebersicht beansprucht, steht nicht im Verhältnisse zu dem Nutzen, den der Studirende davon hat. Für ihn aber ist das Buch in erster Linie geschrieben.

Die vortreffliche Ausstattung deckt sich mit derjenigen der allgemeinen Pathologie. Sie entspricht hohen Anforderungen und verpflichtet mich dem Herrn Verleger gegenüber zu grossem Dank.

Marburg, im September 1902.

Hugo Ribbert.

Inhaltsverzeichniss.

	Seite
Erster Abschnitt. Circulationsorgane	1
Herz	1
Herzbeutel	1
Missbildung des Herzens	11
Myocard	19
Endocard	34
Arterien	58
Venen	80
Lymphgefässe	85
Zweiter Abschnitt. Blut- und blutbildende Organe	89
Blut	89
Milz	94
Lymphdrüsen	105
Knochenmark	118
Dritter Abschnitt. Nervensystem	119
Hirnhäute	119
Dura	119
Pia	125
Gehirn	134
Hypophysis. Zirbel	165
Hirnhöhlen	170
Rückenmarkhäute	185
Rückenmark	188
Periphere Nerven	207
Hirnnerven	211
Vierter Abschnitt. Verdauungsapparat	212
Mundhöhle	212
Gaumen, Tonsillen, Rachen	225
Oesophagus	234
Magen	247
Darmkanal	276
Wurmfortsatz	316
Leber	327
Pankreas	382
Bauchfell	388

Seite
Fünfter Abschnitt. Respirationsorgane 397
Lunge 397
Bronchen 465
Trachea 471
Kehlkopf 472
Nase und Nebenhöhlen 481
Pleura 486
Schilddrüse 491
Thymus und Mediastinum 499
Sechster Abschnitt. Geschlechts- und Harnorgane 502
Weibliche Geschlechtsorgane 510
Ovarien 510
Tuben 520
Uterus 527
Ligamentum latum 551
Vagina 553
Vulva 557
Extrauterinschwangerschaft 558
Placenta 559
Nabelstrang 565
Mamma 566
Männliche Geschlechtsorgane 577
Hoden 577
Samenblasen 588
Prostata 589
Cowper'sche Drüsen 594
Penis, Scrotum 594
Harnapparat 597
Niere 597
Nierenbecken u. Ureter 641
Harnblase 651
Harnröhre 665
Nebenniere 668
Siebenter Abschnitt. Bewegungsorgane 672
Knochensystem 672
Skelet ohne Gelenke 672
Gelenke 731
Muskeln 748
Sehnenscheiden und Schleimbeutel 755
Achter Abschnitt. Haut 757

Erster Abschnitt.

Circulationsorgane.

A. Herz.

1. Herzbeutel.

a) Missbildungen.

Die wichtigste **Missbildung** des Herzbeutels betrifft das parietale Blatt und besteht in einem theilweisen oder totalen Defect desselben (Fig. 1). In der Membran findet sich entweder der Herzspitze entsprechend eine kleinere oder grössere Lücke, oder eine grosse Oeffnung, oder der Herzbeutel ist nur in einem kleinen Theil seiner hinteren und rechten Fläche oder nur in zottigen Bildungen an der Durchtrittstelle der grossen Gefässe angelegt. Der Nervus phrenicus ist um so mehr nach rechts verlagert, je weniger das Pericard ausgebildet ist. Er verläuft event. ganz auf der rechten Herzseite. Je grösser der Defect, um so mehr liegt das Herz frei und direct auf der linken Lunge. Die Missbildung an sich ist bedeutungslos. Sie macht im Leben keine Erscheinungen. Doch ist das Herz im Allgemeinen grösser als unter normalen Verhältnissen.

b) Circulationstörungen.

Die **Kreislaufstörungen** des Herzbeutels bedürfen nur kurzer Erörterung.

Nach Erstickung, zumal bei Neugeborenen, ferner bei toxischen und infectiösen Allgemeinerkrankungen kommen in dem Gewebe des visceralen, weniger in dem des parietalen Blattes ekchymotische und etwas grössere Blutungen vor, die besonders in der Nähe der Herzbasis über den Ventrikeln und zwar subepithelial liegen.

Zu Blutungen in den Herzbeutel kommt es, abgesehen von den noch zu betrachtenden Entzündungen, vor Allem bei Verletzungen der Herzwand. Der Raum kann mit Blut prall ausgefüllt werden (Hämatopericardium), pflegt aber schon in der Menge von einigen hundert Cubikcentimetern die Thätigkeit des

Herzens um so mehr unmöglich zu machen, als meist eine rasche Gerinnung eintritt.

Unter Umständen, die auch sonst im Körper zu Ansammlungen wässriger Flüssigkeit führen (Stauung, Hydrämie), sehen wir auch die in der Norm stets vorhandene, zuweilen bis 100 ccm betragende, klare, hellgelbe Flüssigkeit sich beträchtlich vermehren. Sie kann auf über 1 Liter ansteigen (Hydropericardium).

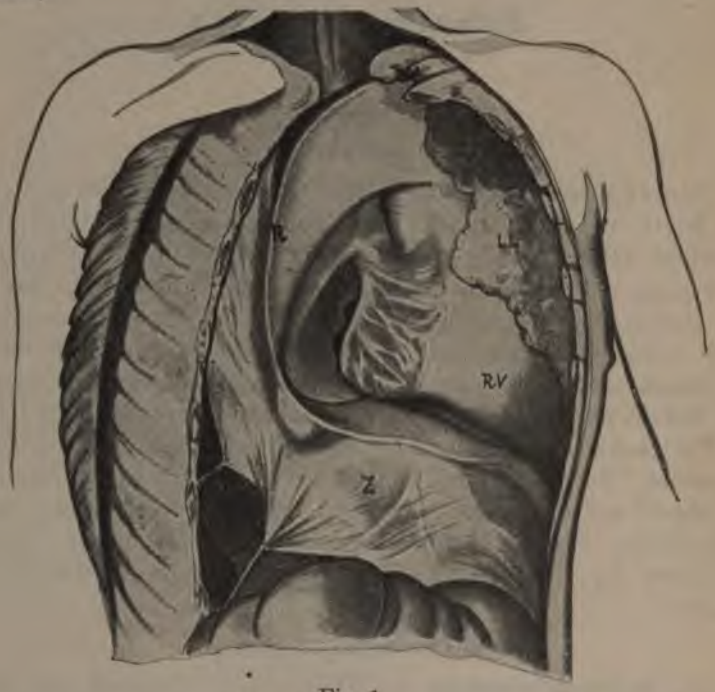

Fig. 1.

Ausgedehnter Defect des Herzbeutels. In dem eröffneten Thorax liegt das Herz mit dem rechten Ventrikel *RV* frei zu Tage. *LL* Linke Lunge. *R* Phrenicus, der am Rande des rudimentären Herzbeutels entlang läuft. *Z* Zwerchfell.

c) Entzündungen.

Entzündungen des Herzbeutels werden fast ausnahmslos durch Bacterien hervorgerufen, die entweder mit dem Blute herbeigeführt werden oder aus der Umgebung und selten auch durch Verletzungen heineindringen. Es handelt sich um die pyogenen Kokken, oder um die Diplokokken der Pneumonie, oder um Erreger, welche putride Processe hervorrufen, oder um Tuberkelbacillen, selten um andere Bacterien. Die Nachbarerkrankungen,

welche **Pericarditis** hervorrufen, sitzen im Herzmuskel einerseits, in den Lungen, der Pleura, dem Mediastinum, der Bauchhöhle andererseits. Für die Tuberkelbacillen kommen vor Allem tuberculös erkrankte Bronchial- und Mediastinal-Lymphknoten in Betracht.

Die Entzündungen beginnen in allen ihren charakteristischen Formen mit **Exsudation** in den Pericardialraum bezw. auf die Flächen der beiden Blätter. Ist das Exsudat hauptsächlich von wässriger Beschaffenheit, so reden wir von seröser, tritt zugleich Gerinnung ein, von serofibrinöser, wiegt das Fibrin vor oder ist es allein vorhanden, von fibrinöser Pericarditis. Es giebt ferner eine eitrige und eine eitrig-fibrinöse Entzündung. Durch Blutaustritt kann der Process hämorrhagisch werden.

Die entzündliche Flüssigkeit ist durch Beimengung von emigrirten Leukocyten und Fibrinflocken getrübt.

Das Fibrin gerinnt aber nicht nur in der Flüssigkeit, es *schlägt sich* auch der Fläche beider Herzbeutelblätter in charakteristischen Formen *nieder* (Fig. 2). Es bildet Zotten, die in geringeren Graden makroskopisch eben gesehen, in höheren Graden mehr als 1 cm hoch werden können. Sie sind bald fadenförmig, bald breit und dick und verjüngen sich von der breiteren Basis gegen das freie Ende. Sie flottiren um so mehr in der pericardialen Flüssigkeit, je dünner sie sind.

Sind die Zotten umfangreich und bedecken sie grössere Flächen oder das ganze Herz, so bekommt sein Aussehen Aehnlichkeit mit einem Schaffell. Dann reden wir von einem **Cor villosum.**

Die kleineren *Zotten* bilden sehr gern Reihen, die über grössere Flächen parallel angeordnet zu sein pflegen und in denen sie so dicht stehen, dass ihre Fusspunkte sich berühren. Indem sich dann zwischen ihnen in der Richtung der Reihen guirlandenförmig Fibrin abscheidet, entstehen parallele *Leisten*. Nicht selten verbinden sich ferner die zunächst entstandenen Zotten nach allen Richtungen miteinander, so dass ein flaches *Netzwerk* (Fig. 3) entsteht, welches sehr regelmässige und zierliche Formen annehmen kann.

Aber je zahlreicher das Fibrin wird, um so mehr scheidet es sich über die ganze Oberfläche, also auch in den Maschen jener Netze aus und bildet auf diese Weise continuirliche Membranen, aus denen aber ebenfalls Zotten und Leisten hervorragen. Sie sind in den Anfängen oft sehr zart und zerreisslich, später fester. Dann lassen sie sich leicht continuirlich abziehen. Der erste Be-

ginn solcher Membranbildung ist daran erkennbar, dass die sonst spiegelnde Serosafläche matt, getrübt erscheint.

Die verschiedenen Anordnungen der Fibrinabscheidung finden sich nicht selten neben einander auf demselben Herzen.

Dass die Fibringerinnsel sich in zottiger und netzförmiger Ge-

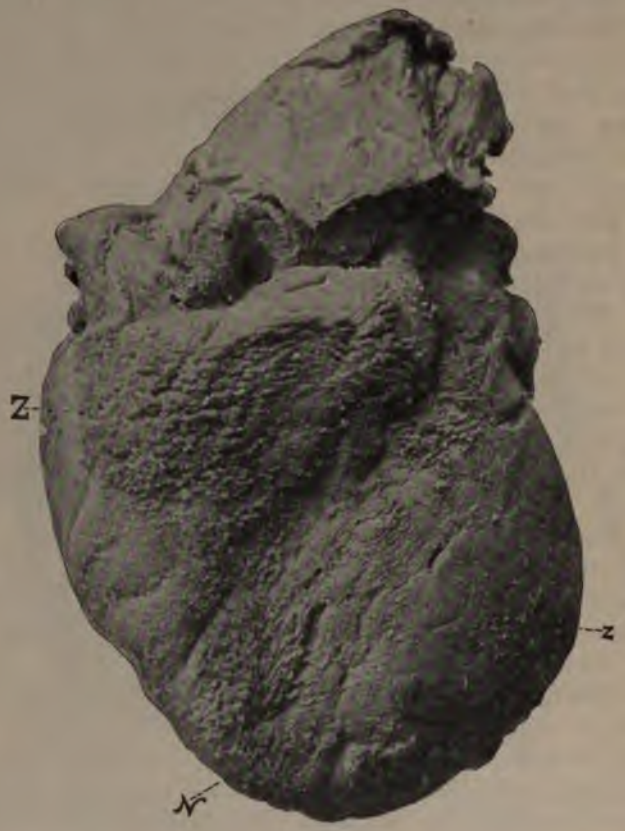

Fig. 2.
Herz mit Pericarditis. Auf der Oberfläche des Herzens sieht man Fibrin in feinen zottigen Erhebungen (*Z z*) oder in vorspringenden Netzen (*N*).

stalt niederschlagen, ist einmal darauf zurückzuführen, dass im Anfang die ersten feinen Gerinnungen nur an bestimmten Stellen erfolgen, nämlich in Falten und kleinen Vertiefungen, welche sich am Epicard und Pericard bei der Contraction des Herzens bilden und bei blossem Auge am normalen Herzen kaum wahrzunehmen sind. So entstehen zunächst nur mikroskopisch sicht-

bare, warzenförmige oder polypöse, in Abständen voneinander angeordnete, aus Fibrin bestehende Hervorragungen, die sich weiterhin vergrössern und event. zusammenfliessen. Zwischen ihnen schlägt sich weiterhin in einer guirlandenähnlichen Form nach bestimmten oder nach allen Richtungen Fibrin nieder und bildet so jene Leisten und Netze.

Ein Lieblingssitz für den ersten Beginn der zottigen Fibrinabscheidung ist auch das Epicard über oder dicht neben den grossen vorspringenden Gefässen (Fig. 4), deren Verzweigungen die Gerinnungsmassen manchmal in regelmässiger Weise folgen.

Fig. 3.

Theil eines fibrinösen Belags des Herzens bei Pericarditis. Man sieht ein sehr zierliches Netzwerk und unten links gröbere, reihenweise gestellte zottige Fibrinmassen.

Ein weiterer Umstand, der für die Abscheidung des reihen- oder leistenförmig gestellten Fibrins von Bedeutung erscheint, ist darin gegeben, dass membranöse Beläge durch die Dilatation des Herzens gedehnt, durch die Contraction gefaltet werden, und zwar immer in derselben Richtung. So entstehen parallele Erhebungen, auf deren Höhe vor Allem sich immer neues Fibrin niederschlägt. Daraus erklärt es sich, dass die leistenartig angeordneten Fibrinmassen stets senkrecht zum Längsverlauf der unter ihnen befindlichen Musculatur stehen.

Je intensiver nun die Pericarditis ist oder in ihrem Verlaufe wird, um so mehr kommt es zur Beimischung von Leukocyten, die dem flüssigen Exsudat mehr und mehr eitrigen Charakter verleihen.

In reinen Fällen ist typischer Eiter, zuweilen mehr als ein Liter, im Herzbeutel vorhanden. Das gleichzeitig abgeschiedene Fibrin ist weich, schmierig.

Entwickelte sich die eitrige Entzündung im Anschluss an einen jauchigen, z. B. von einem durchbrochenen Oesophaguscarcinom

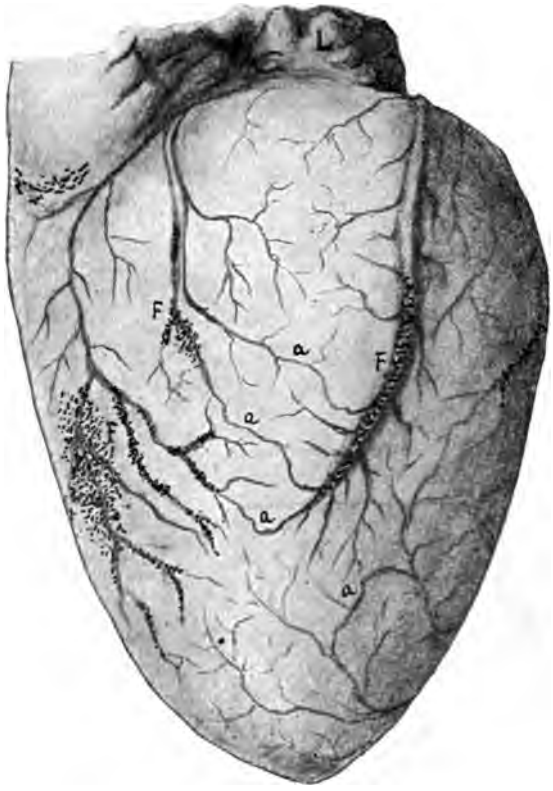

Fig. 4.
Herz eines Kindes mit beginnender Pericarditis. *FFF* feine Fibrinzotten, grösstentheils deutlich über den vorspringenden Gefässen angeordnet, die bei *aaa* weite Anastomosen zeigen.

ausgehenden Process der Umgebung, so kann auch der Inhalt des Herzbeutels faulig sein und Gasblasen bilden.

Endlich kommt es in manchen Fällen, weitaus am häufigsten bei Tuberculose, zu Hämorrhagien in die Häute und die Exsudate.

Die tuberculöse Pericarditis ist, abgesehen von diesen Blutungen, ausgezeichnet durch die Bildung von Tuberkeln, die zunächst in den obersten Schichten des Epicard (oder Pericard) entstehen und auf der Herzoberfläche überall ausgesät sein können.

Man sieht sie meist nicht ohne Weiteres, weil sie von Fibrin bedeckt sind. Im Herzbeutel kann gleichzeitig wässrig-hämorrhagisches oder eitriges Exsudat vorhanden sein. Später entstehen auf gleich zu besprechende Weise Tuberkel auch in dem Fibrinbelag.

Die Ausgänge der Pericarditis sind einmal Heilung, zweitens tödtlicher Ausgang, drittens chronischer mit Organisation einhergehender Verlauf, ev. auch mit letalem Ausgange.

Die Heilung erfolgt durch Resorption der Flüssigkeit und des zerfallenden oder durch fermentative Vorgänge (s. Pneumonie) aufgelösten fibrinösen Exsudates, der Tod auf Grund der die Pericarditis bedingenden sonstigen Erkrankungen, event. unter Mitwirkung einer Behinderung der Herzthätigkeit durch das den Herzbeutel prall ausfüllende Exsudat.

Tritt die Resorption des Exsudates nicht glatt ein, bleibt es vielmehr zu lange liegen, so wird es von den serösen Flächen aus **organisirt** (allg. Path. S. 368). An seine Stelle tritt Bindegewebe, welches nicht wieder schwindet, also Verdickungen der Pericards herbeiführt (s. u. Sehnenflecke).

Bei der tuberculösen Pericarditis ist bei genügender Lebensdauer der Kranken die Organisation die Regel, aber dadurch gekennzeichnet, dass sich in dem organisirenden jungen Bindegewebe Tuberkel bilden. Das geschieht natürlich zunächst dicht auf dem Epicard. Ueber dieser knötchenhaltigen Schicht liegt dann das noch nicht durchwachsene, meist sehr grobzottige und dichte Fibrin, in welches aber weiterhin auch immer mehr tuberkelhaltiges Bindegewebe eindringt. Da nun die ältesten Tuberkel bald verkäsen, so schliesst sich an senkrechten Durchschnitten an das Epicard eine trübe gelbe, dann eine hellere mit grauen Knötchen durchsetzte und dann eine Fibrinschicht an. Die organisirte, bezw. noch in Organisation begriffene Lage kann $^1/_2$ cm dick oder noch dicker werden (Fig. 5).

Die Organisation führt nun gern zu **Verwachsungen**, aber freilich nur dann, wenn der Vorgang an den einander gegenüberliegenden Flächen beider Pleurablätter abläuft. Zunächst tritt bei trockener Pericarditis oder bei den mit Erguss verbundenen nach Resorption des Wassers eine Verklebung der einander gegenüberliegenden Fibrinmassen ein. Darauf vereinigen sich die von dem parietalen und visceralen Blatt in das Exsudat hineinwachsenden jugendlichen Bindegewebemassen mit einander. Nach Beseitigung des Fibrins spannt sich dann eine allmählich faserig werdende Bindesubstanz vom Herzen zum Herzbeutel hinüber. Sie bildet eine Schicht von

wechselnder Dicke und sehr verschiedener Ausdehnung und ist meist locker gefasert, so dass man die beiden verwachsenen Membranen noch von einander trennen kann, zuweilen aber auch sehr derb. In Figur 6 ist sie ungewöhnlich dicht und reichlich entwickelt.

Fig. 5.

Tuberculöse Pericarditis mit Synechie. Längsschnitt durch Herz und Herzbeutel. *R* und *L* eröffneter rechter und linker Ventrikel. *a* Rest des Herzbeutelspaltes. Bei *V* Verwachsung der beiderseitigen verdickten Herzbeutelblätter. *f* Fibrin, *n* Schicht mit jüngeren, *m* mit älteren verkäsenden und confluirenden Tuberkeln.

Die Verwachsung (Fig. 6) kann rings um das Herz herumgehen (**totale Synechie, Concretio totalis**) oder nur auf kleinere

Fig. 6.

Totale Synechie des Herzbeutels. Querschnitt im unteren Drittel der Ventrikel. *R, L*, rechter, linker Ventrikel, *PP* parietales Blatt des Herzbeutels, *VV* neugebildetes, den Herzbeutel ausfüllendes Bindegewebe.

Abschnitte, zumal über den Vorhöfen beschränkt sein (partielle Synechie). Gelegentlich treffen wir einen bindegewebigen Strang, der von der Herzspitze ausgeht und durch die Bewegungen des Organs manchmal mehrere Centimeter lang ausgezogen wird. Ob

aber derartige Stränge stets auf entzündlichen Verwachsungen beruhen, ist fraglich (s. unten S. 11).

Bei den auf tuberculöser Basis zu Stande kommenden Synechien handelt es sich meist um sehr ausgedehnte oder totale Verwachsungen, die ihren tuberculösen Charakter lange oder dauernd behalten. Sehr gern bleiben in den Verwachsungsmassen Reste käsigen Materials (verkästen Gewebes oder Fibrins) übrig. Man findet sie in Gestalt erbsen- bis kirschgrosser und umfangreicherer Herde in das derbe Bindegewebe eingelagert. Die Dicke der

Fig. 7.

Totale Synechie des Herzbeutels, nach Lösung der Verwachsungen über der Herzspitze und Eröffnung des Herzbeutels. Rechter (*R*) und linker (*L*) Ventrikel sind beide durch eine Furche (*F F*) tief eingeschnürt. Die Furche ist bedingt durch die in situ in sie vorspringende verkalkte Leiste *K K*, die rings herumging. *H H H* losgelöster und aufgeschnittener Herzbeutel.

zwischen Herz und Pericard eingelagerten Schicht kann 1 cm und mehr betragen.

Als Complication der Verwachsungen, meist nach Tuberculose, tritt gern **Verkalkung** auf, die häufig die käsigen Fibrinreste betrifft. Sie kann die Gestalt kleiner oder grösserer unregelmässiger, rauher, zackiger Platten haben und zuweilen einen solchen Umfang erreichen, dass das Herz zur Hälfte und mehr in einen Kalkpanzer eingeschlossen ist.

Auffallend ist es, dass die Verwachsungen des Herzbeutels, selbst die Verkalkungen sehr oft keine charakteristischen klinischen

Erscheinungen bedingen und meist ganz symptomenlos bleiben. In einem von mir beobachteten Falle (Fig. 7) schnürte ein Kalkring, bei totaler Synechie, beide Ventrikel nahe der Herzspitze sanduhrförmig ein, ohne dass im Leben Erscheinungen darauf hingedeutet hätten. Manchmal ist allerdings eine hochgradige Behinderung des venösen Kreislaufs, mit Stauung vor Allem in der Leber (s. diese) die Folge.

Zu Verwachsungen des Herzbeutels kann auch die hier sehr seltene, von der Nachbarschaft herübergreifende Actinomykose führen. Sie tritt auf in Gestalt entzündlicher Wucherungen, die von zahlreichen confluirenden mit Eiter erfüllten Fistelgängen durchsetzt sind. Zugleich kann eitrige Pericarditis vorhanden sein.

Auch Syphilis kann vom Herzen aus auf das Pericard übergreifen und zu schwieligen Verwachsungen führen. Doch ist das im Ganzen sehr selten.

d) Epicardiale Sehnenflecke.

Auf dem Epicard, meist auf der Vorderfläche des rechten Ventrikels, aber auch an jeder anderen Stelle und gern auch an den Vorhöfen treffen wir sehr häufig, überwiegend bei Erwachsenen unregelmässige, kleinere und grössere, zackige, einzelne oder multiple weissliche bindegewebige, sehnige Verdickungen: **epicardiale Sehnenflecke.** (Fig. 8.) Drei Erklärungen kommen in Betracht. Erstens denkt man an vorausgegangene Pericarditis, die an umschriebenen Stellen zu den besprochenen Organisationen führte. Diese Auffassnng ist, wenn sie vielleicht auch in einzelnen Fällen zutreffen mag, im Ganzen unmöglich. Sie setzte voraus, dass eine Pericarditis, noch dazu mit Organisation, zu den weitaus häufigsten Erkrankungen gehörte, während sie in Wirklichkeit nicht oft vorkommt. Zweitens macht man einen Druck auf das Epicard verantwortlich, der eine Art Schwiele veranlasst. Auch diese Erklärung ist meines Erachtens nicht annehmbar. Man findet keine Veranlassung für den vorausgesetzten Druck. Auch spricht dagegen,

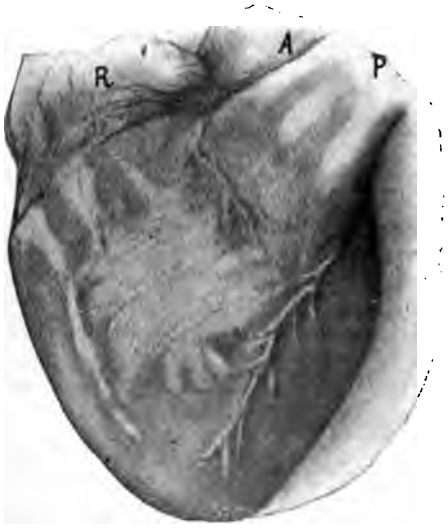

Fig. 8.
Herz von vorn gesehen. Auf dem rechten Ventrikel ein grosser und mehrere kleinere helle Sehnenflecke. *P* Pulmonalis, *A* Aorta, *R* rechter Vorhof.

wie gegen die erstere Auffassung, die Structur der Sehnenflecken. Es handelt sich nicht um einfache Verdickung des Epicard, sondern um eine neugebildete Gewebsschicht, welche zwischen die elastische Lage und die oberste endothel-(epithel-)bedeckte Schicht eingeschoben ist. Man erkennt das freilich nur an jüngeren Sehnenflecken, an den älteren verwischt sich die Anordnung. Meines Erachtens liegt eine Entwicklungsstörung vor, die etwa bei Trennung der beiden Herzbeutelblätter erfolgte. Es blieb auf dem Herzen ein kleiner Ueberschuss embryonalen Bindegewebes, welches bei jugendlichen Individuen wegen seiner meist noch zarten Beschaffenheit nur selten auffällt, später allmählich die sehnige Structur annimmt. Die Sehnenflecke wurden aber auch schon bei Kindern beobachtet. Ich bin der Meinung, dass auch die strangförmigen, zumal die an der Herzspitze gelegenen und bei der beständigen Bewegung des Herzens genetisch kaum verständlichen Synechien meist auf Entwicklungstörungen, und zwar auf unvollkommene Trennung der beiden Flächen zu beziehen sind.

e) Neubildungen des Pericard.

Primäre Geschwülste gehören zu den grossen Seltenheiten. Secundäre entstehen durch Uebergreifen von der Nachbarschaft. Meist handelt es sich dann um Sarkome, weniger oft um Carcinome. Sie spielen im gesammten Krankheitsbild keine besondere Rolle. Siehe im Uebrigen die Tumoren des Herzens.

f) Thierische Parasiten.

Cysticerken und Ecchinokokken werden zuweilen im Herzbeutel beobachtet.

2. Missbildungen des Herzens.

Die **Missbildungen des Herzens** sind ausserordentlich zahlreich, kommen nicht selten vor und sind deshalb klinisch wichtig. Ihr Verständniss setzt eine genaue Kenntniss der normalen Entwicklung voraus.

Zu den Missbildungen rechnet einmal eine Verlagerung des Herzens auf die rechte Seite, Dextrocardie. Sie kommt erstens vor als Theilerscheinung eines allgemeinen Situs inversus. Der dann nach rechts liegende Ventrikel ist functionell und in seinem Verhalten zum arteriellen Gefässsystem gleichwerthig dem linken des normal gelagerten Organes und umgekehrt. Der Kreislauf geht unter diesen Umständen normal von statten. Zweitens kann das Herz rechts liegen ohne weitere Abnormitäten zu zeigen, als eine Drehung, durch welche der rechte Ventrikel nach oben und vorn, der linke nach unten und hinten liegt. Drittens kommt Rechtslagerung bei Transposition der grossen Gefässe (s. u.) vor.

Die Missbildungen betreffen ferner die Herzscheidewände, die in wechselnder Ausdehnung defect sein können. Sie fehlen in den höchsten Graden ganz. In anderen Fällen finden sich Lücken in der Vorhof- oder Kammerscheidewand oder in beiden zugleich. Fehlt die Vorhofscheidewand, so hat das Herz nur einen Vorhof also drei Höhlen: Cor triloculare biventriculare. Bei fehlender Kammerscheidewand ergiebt sich demnach ein Cor triloculare biatriatum.

Die Defecte der Scheidewände kommen für sich allein und mit anderen Missbildungen vor, bei denen sie eine wichtige Rolle spielen können. Es wird dort von ihnen wieder die Rede sein.

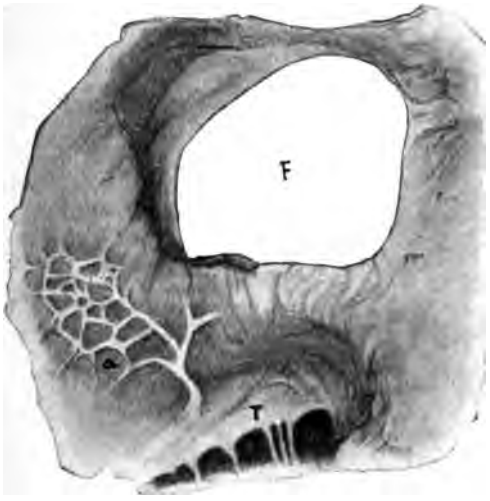

Fig. 9.
Grosser Defect (*F*) im Septum atriorum, von rechts her gesehen. *T* Tricuspidalis. *a* ein Netzwerk von Fäden als Rest embryonaler Klappen.

Der Defect der Vorhofscheidewand beruht entweder auf einer mangelhaften Entwicklung des primären Septums, dessen Bildung in sehr verschiedener Ausdehnung über den venösen Ostien ausgeblieben ist, oder auf einem Offenbleiben des Foramen ovale, welches in wechselnder Weite unmittelbar zu sehen (Fig. 9) od. in Form jenes den späteren Entwicklungstadien entsprechenden, durch kulissenartiges Uebereinanderschieben des vorderen und hinteren Limbus entstandenen Spaltes vorhanden ist (Fig 10) und durch divergirenden Zug an beiden Rändern, bezw. Membranen sichtbar gemacht werden kann. Im ersteren Falle fehlt also der untere Theil der Scheidewand. Mitralis und Tricuspidalis hängen über dem Rand der Kammerscheidewand zusammen. Im zweiten ist sie vorhanden, hat aber eine kleine odere grössere Oeffnung.

Das Offenbleiben des Foramen ovale ist sehr häufig, findet sich etwa in 33 Proc. aller Fälle.

Klinisch kann auch ein völliges Fehlen der Vorhofscheidewand unbemerkt bleiben. Bedeutung kann der Defect in seltenen Fällen für die Embolie haben (allg. Path. S. 33).

Die Defecte der Kammerscheidewand beruhen auf einer mangelhaften Entwicklung des von unten nach oben, von vorn und hinten entstehenden Septums, welches ganz fehlen oder oben in wechselnder Höhe eine Lücke lassen kann (Fig. 11), die in den meisten Fällen 1—2 cm im Durchmesser hält und unterhalb des Abganges der Arterien, meist der Pars membranacea entsprechend gelegen ist.

Fig. 10.

Offenes Foramen ovale. Man sieht auf die Scheidewand der Vorhöfe von rechts her. *F* die abnorme Oeffnung. *T* Tricuspidalis.

Völliges Fehlen des Septum schliesst die Lebensfähigkeit aus. Kleinere Defecte stören durch Uebertragung des Druckes im linken Ventrikel auf den rechten.

Eine zweite Gruppe von Missbildungen erstreckt sich auf die arteriellen Ostien. Hier finden sich einmal Stenosen oder Atresien der Pulmonalis oder Aorta und zwar entweder schon im Conus muscularis oder in der Höhe der Klappen und im Gefäss selbst. Die Missbildung beruht meist auf einer Entwicklungstörung, selten auf entzündlichen Vorgängen. Findet man letztere, so ist gewöhnlich anzunehmen, dass sie die missbildeten Ostien secundär befallen haben. Die Entwicklungstörung findet darin ihren Ausdruck, dass jenes Septum, welches in dem ursprünglich gemeinsamen Truncus arteriosus entsteht und Pulmonalis und Aorta von einander trennt, sich nicht genau median,

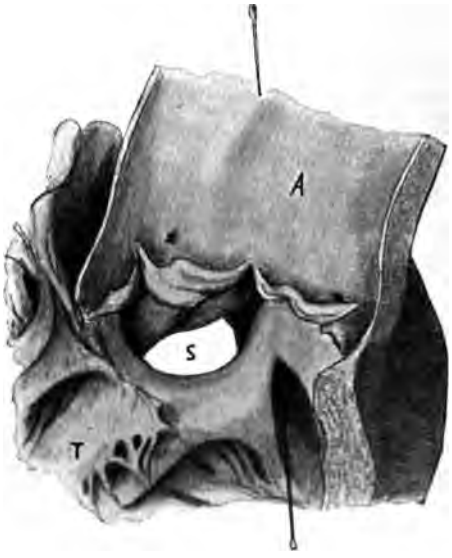

Fig. 11.

Defect (S) im Septum ventriculorum, vom rechten Ventrikel aus gesehen. *A* Aorta, *P* Eingang in die durch eine Sonde gekennzeichnete stenosirte Pulmonalis. *T* Tricuspidalis.

sondern nach der einen oder anderen Seite zu nahe an der Wand ausbildete, event. für Pulmonalis oder Aorta gar keine Eingangsöffnung frei liess. Die Vereinigung des Septum mit der Kammerscheidewand kann trotzdem zu Stande kommen oder sie bleibt häufiger aus, so dass dann gleichzeitig ein Defect des Septum ventriculorum unterhalb der Arterien vorhanden ist.

Die häufigste und praktisch wichtigste Anomalie ist die Verengerung oder Verschliessung der Pulmonalis (Fig. 12). In den meisten Fällen (etwa 9:1) findet sich zugleich ein Septumdefect. Wir fassen zunächst die völlige Unwegsamkeit des Gefässes ins Auge. Bei ihr ist der rechte Ventrikel wegen mangelnder Thätigkeit meist schwach entwickelt. Das aus den Körpervenen kommende Blut fliesst, wenn das Kammerseptum verschlossen ist, durch einen bei lebensfähigen Individuen stets vorhandenen Defect der Vorhofscheidewand in das linke Herz, findet dabei aber natürlich einen ungewöhnlichen Widerstand, staut sich daher im venösen System und bewirkt hochgradige Cyanose, „Blausucht", die aber in ähnlicher Weise bei anderen Missbildungen eintreten muss, bei denen intensive venöse Stauung besteht. Ist, wie in den meisten Fällen, mit der Pulmonalverengerung ein Kammerseptumdefect verbunden, so macht das für die Cyanose keinen wesentlichen Unterschied. Denn das Blut des rechten Vorhofs wird auch hier in der Hauptsache durch ein offenes Foramen ovale nach links fliessen und wird dann, gemischt mit dem Lungenvenenblut, vom linken Ventrikel in die Aorta geworfen, deren Eingang sich gerade über dem Septumdefect befindet, also von beiden Ventrikeln aus zugängig ist. In der rechten Herzkammer herrscht so der Druck der linken, und deshalb kann in sie kein Blut aus dem rechten Vorhof hineinfliessen.

Ein das Leben ermöglichender Lungenkreislauf ist unter diesen Umständen nur denkbar, wenn der Ductus Botalli offen ist, so dass ein Theil des Blutes der Aorta durch ihn in die hier wieder normal weite Pulmonalis, von ihr in die Lungen und dann durch die Lungenvenen in den linken Vorhof fliessen kann.

Bei Verschluss des Ductus Botalli wäre eine Circulation nur noch dadurch möglich, dass die sich erweiternden Bronchialarterien die Versorgung des Lungenkreislaufs allein übernehmen:

Bei Verengerung der Pulmonalis werden sich die eben beschriebenen Folgen der Missbildung weniger hochgradig, aber um so stärker geltend machen, je enger die Pulmonalis ist, während sie mit deren Erweiterung sich allmählich verlieren.

Die Pulmonalatresie und hochgradige Stenose gestatten das Leben meist nur einige Jahre, selten erreichen die Kranken das 15.—20. Lebensjahr.

Den der Pulmonalverengerung analogen Herzfehler repräsentirt die Stenose oder Atresie der Aorta (Fig. 13), die gleichfalls mit oder häufiger ohne Defect des Kammerseptums vorkommt. Das aus den Lungenvenen kommende Blut muss ganz oder theilweise durch Defecte der Scheidewände nach rechts fliessen, dann, gemischt mit dem Körpervenenblut, in die Pulmonalis und von hier theilweise durch den offenen Ductus Botalli in die Aorta gelangen,

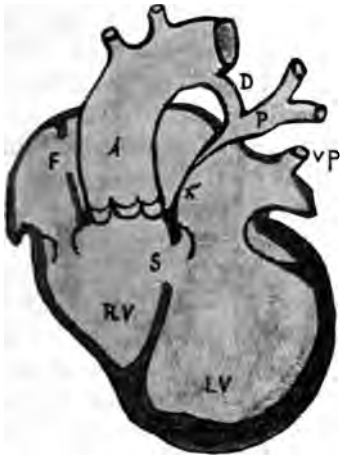

Fig. 12.

Schema über Atresie des Pulmonalostium. Bei *x* verschlossener Anfang der Pulmonalis. *A* Aorta, *P* Pulmonalis. *D* Ductus Botalli, *vp* Vena pulmonalis, *F* offenes Foramen ovale, *RV*, *LV*, rechter, linker Ventrikel. Letzterer und linker Vorhof erweitert, ersterer und rechter Vorhof eng. *S* Defect im Septum ventriculorum.

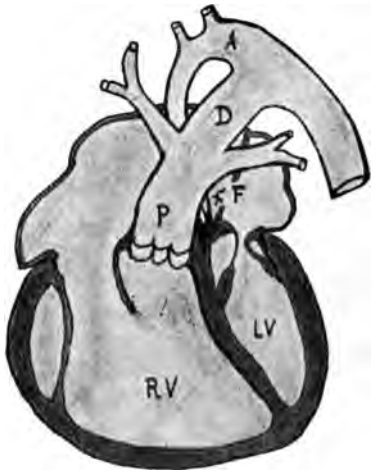

Fig. 13.

Schema über Atresie des Ostium Aortae. Bei *x* der verschlossene Anfang der Aorta. *F* offenes Foramen ovale. *RV*, *LV*, rechter, linker Ventrikel. Ersterer und rechter Vorhof erweitert, letzterer und linker Vorhof eng. *P* Pulmonalis, *A* Aorta, *D* Ductus Botalli.

die gleich oberhalb des Herzens sehr enge ist, weiterhin eine normale Ausdehnung hat. Die Stauungen machen sich natürlich zunächst im Lungenkreislauf geltend.

Mit den Stenosen und Atresien der arteriellen Ostien verbindet sich gern eine, sogleich noch selbständig für sich zu erwähnende abnorme, manchmal hochgradige Enge der venösen gleichseitigen Ostien.

Eine weitere Missbildung an den beiden Arterienstämmen ist dadurch gekennzeichnet, dass die Pulmonalis aus dem linken,

die Aorta aus dem rechten Ventrikel entspringt (Fig. 14). Aus letzterem würde also bei geschlossenen Scheidewänden das Blut durch den arteriellen Kreislauf und die Venen wieder zum Herzen zurückgelangen. Aus dem linken Ventrikel würde das Blut durch die Lungen wieder in den linken Vorhof fliessen. Unter solchen Umständen wäre das Leben nicht möglich. Aber in den meisten Fällen findet sich ein Defect in der Ventrikelscheidewand. Da über ihm die falsch gestellten Arterien abgehen und durch ihn eine Mischung des Blutes beider Ventrikel möglich ist, so strömt in beide Gefässe venöses und arterielles Blut. Bei geschlossenem Ventrikelseptum kommt jene Mischung des Blutes durch das weit offene Foramen ovale oder auch durch den durchgängigen Ductus Botalli zu Stande. Immerhin wird so der Körper ungenügend mit arteriellem Blut versorgt und im Venensystem findet sich hochgradige Stauung. Das Leben ist nur einige Monate möglich. Die Missbildung entsteht dadurch, dass im Truncus arteriosus das Septum, welches die Pulmonalis und die Aorta von einander trennt, sich in falscher Richtung entwickelt, so dass nach seiner Vereinigung mit dem normal gestellten Septum ventriculorum die Aorta vorn über dem rechten, die Pulmonalis hinten über dem linken Ventrikel steht.

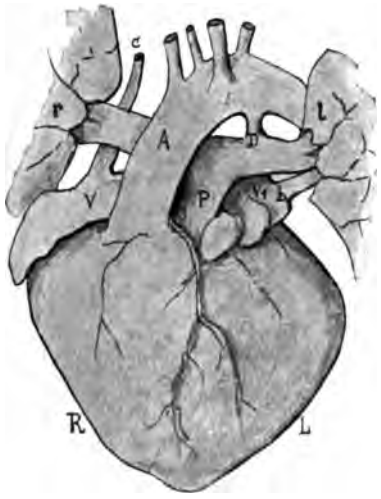

Fig. 14.
Transposition der arteriellen Gefässstämme. *A* Aorta, *P* Pulmonalis, *r l* rechte, linke Lunge, *V* V_1 rechter, linker Vorhof, *b* Pulmonalvene, *c* Vena cava superior, *D* Ductus Botalli, *R L* Rechter, linker Ventrikel.

Die Anomalie wird Transposition der grossen Gefässstämme genannt. Sie ist häufig mit Rechtslagerung des Herzens verbunden, hat aber dann nichts zu thun mit der Dextrocardie, bei der das rechts liegende Herz das Spiegelbild des sonst links liegenden darstellt (s. o. S. 11).

Wenn bei jener abnormen Stellung des Septum trunci auch das Septum ventriculorum abnorm wächst, in der Art, dass es um das hinten liegende Gefäss (die Pumonalis) links herum, um das vorn liegende rechts herum geht, so wird dadurch die Transposition ausgeglichen, weil nun beide Gefässe aus den

zugehörigen Ventrikeln entspringen (corrigirte Transposition Rokitansky's).

Ausser den Verengerungen der arteriellen Ostien kommen nicht selten auch Abnormitäten an den Klappen vor. Sie können von drei auf vier (Fig. 15), sehr selten fünf vermehrt,

Fig. 15.
Vier Aortenklappen von ungefähr gleicher Grösse.

andererseits auf zwei vermindert sein (Fig. 16 und 38). Im letzteren Falle ist nicht etwa die eine Klappe doppelt so gross wie die andere. Die Differenz ist geringer, z. B. am freien Rande $4^1/_2 : 3^1/_2$ cm. Manchmal sieht man an der grösseren Klappe eine

Fig. 16.
Zwei Semilunarklappen des Pulmonalostiums. Die grössere Tasche zeigt im Grunde bei *a* eine Leiste, als Andeutung der mangelhaften Trennung.

Andeutung von Zweitheilung, in Gestalt einer Einbuchtung der Ansatzlinie und einer innen vorspringenden niedrigen Leiste (Fig. 16). Vermehrung und Verminderung der Klappen können functionell bedeutungslos bleiben. Die Verminderung ist aber manchmal nachtheilig. Denn die beiden Klappensegel, die nicht etwa fester gebaut sind als unter normalen Verhältnissen werden natürlich jedes für sich

mehr in Anspruch genommen, als wenn drei Klappen vorhanden sind, die im Ganzen in einem um ein Drittel grösseren Umfange an der Wand befestigt erscheinen. Der freie Rand, zumal des grösseren Segels, kommt bei starker Blutdruckerhöhung in Gefahr, nach aussen umzuklappen und so eine Insufficienz der Ostien zu bedingen. Auch sind die beiden Klappen mehr als die normalen drei zu Endocarditis disponirt und gewöhnlich ist zugleich auch der Anfang der Aorta anormal, so dass an ihm leicht Ausbuchtungen eintreten (s. auch Atherom des Aortenostiums, unter Endocarditis, Fig. 38). Die Missbildung darf nicht verwechselt werden mit einer durch Endocarditis bedingten Verminderung der Segelzahl, bei der es sich um Verwachsung zweier Klappen handelt (s. Fig. 29).

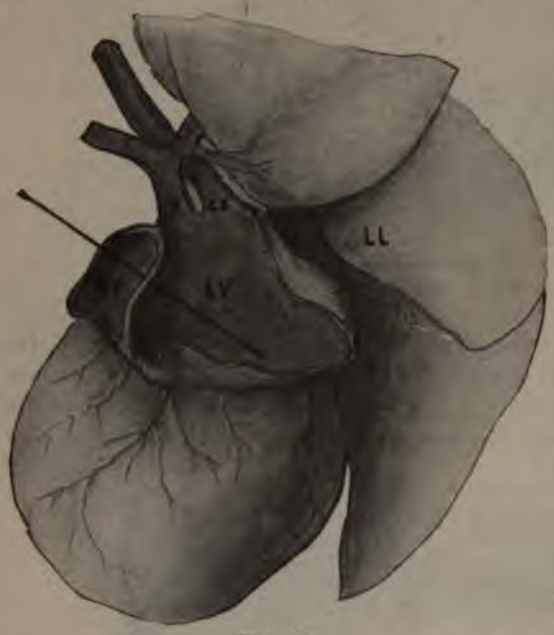

Fig. 17.

Mündung der Venae cavae in den linken eröffneten Vorhof *LV*. *RV* rechter Vorhof, *P* Pulmonalvene. *cs* Vena cava superior, *LL* linke Lunge. Rechter Vorhof und Ventrikel sind atrophisch. Linker Vorhof und Ventrikel stark entwickelt. Eine Sonde steckt im offenen Foramen ovale.

Ohne Bedeutung für die Function der arteriellen Klappen ist endlich die sogenannte Fensterung, d. h. das Vorhandensein von einzelnen oder mehreren kleinen Oeffnungen in dem zwischen dem freien Rande und der Schliessungslinie gelegenen, am Klappenschluss unbetheiligten Theile des Segels. Die Anomalie kommt oft vor.

Den relativ häufigen Missbildungen der arteriellen Ostien stehen nur seltene der venösen gegenüber. Es kann rechts, meist in Verbindung mit Pulmonalstenose, oder links eine Verengerung oder Verschliessung vorhanden sein. Das Blut fliesst im letzteren Falle von der Seite des missbildeten Ostiums durch das offene Foramen ovale auf die andere Seite und dann nach Mischung mit dem hier

befindlichen bei stets vorhandenem Septumdefect zugleich in beide arteriellen Gefässe.

Eine sehr seltene Missbildung besteht darin, dass bei sonst normalem Herzen die Pulmonalvenen in den rechten, die Hohlvenen in den linken Vorhof, oder dass beide Venensysteme zugleich in den linken Vorhof münden (Fig. 17).

Erwähnung verdient schliesslich ein von Chiari erhobener, nicht seltener Befund. Im rechten Vorhof kommt als Rest der Valvula venosa dextra und des Septum spurium ein Fadenwerk vor, welches ein relativ grosses Netzwerk bilden kann und an vielen Stellen der Wand angeheftet ist (Fig. 9 S. 12).

3. Myocard.

a) Allgemeines über den Untergang von Musculatur und ihren Ersatz durch Bindegewebe.

Der wichtigste Bestandtheil der Herzwand ist die Musculatur. Jede an ihr ablaufende Veränderung muss die Function des Herzens, wenn auch in geringen Graden nur unerheblich herabsetzen. Dahin gehören die zu besprechenden regressiven Metamorphosen, vor Allem aber die völlige Zerstörung von Muskelabschnitten, wie sie durch Einwirkung verschiedener Mikroorganismen, durch manche (auf Giftwirkung beruhende) degenerative Processe und hauptsächlich und oft in grosser Ausdehnung durch Unterbrechung des Kreislaufes der Coronararterien zu Stande kommt.

Die untergegangene Musculatur wird bald beseitigt. Sie wird entweder in den Gewebeflüssigkeiten oder durch die Thätigkeit leukocytärer oder bindegewebiger Elemente gelöst. So finden wir also nach einiger Zeit Bindegewebe dort, wo früher auch Musculatur vorhanden war.

Durch manche Processe geht nur die Musculatur zu Grunde, während das Bindegewebe bleibt. Auch nach Unterbrechung der Circulation kann es sich in kleineren Herden erhalten und dann durch Zunahme an Masse den Muskeldefect einigermaassen ausgleichen. In grossen Herden geht es auch, wenigstens in den mittleren Theilen zu Grunde. Dann wuchert es am Rande, dringt, unter Auflösung der todten Musculatur nach innen vor und ersetzt alles abgestorbene Gewebe. So bekommen wir umfangreiche bindegewebige Herde. Die grösseren wie die kleineren pflegen wir **Schwielen, Herzschwielen** zu nennen. Man spricht auch von myocarditischen Herden, muss sich aber gegenwärtig halten, dass

es sich meist nicht um den Ausgang einer primären Entzündung handelt, sondern um die Folgen eines Unterganges der Musculatur, die allerdings ihrerseits als todte Masse entzündungerregend wirkt. Objectiver ist es jedenfalls von Myocardherden oder -schwielen zu reden.

b) Regressive Veränderungen der Herzmusculatur.

1. Die fettige Degeneration.

Die weitaus häufigste regressive Metamorphose des Herzmuskels ist die **fettige Degeneration** (a. P. S. 213). Bei ihr treten im interfibrillären Sarkoplasma anfänglich kleinste Tröpfchen auf, die grösser werden und später auch zusammenfliessen. Die quergestreifte Substanz leidet mehr und mehr und geht in den höchsten Graden ganz zu Grunde. Nach Auflösung des Fettes besteht dann

Fig. 18.

Fettige Degeneration eines Papillarmuskels. Quer über den Muskel verlaufen helle zackige, den degenerirten Theilen entsprechende Bänder.

Fig. 19.

Fettige Degeneration des Herzmuskels. Unvollkommene Injection. Die hellen Bänder sind die fettig entarteten, die dunkeln die normalen. Die Injectionsmasse ist da, wo sie unvollkommen ist, nur in die normalen Theile eingedrungen.

die Muskelfaser fast nur noch aus einem System von Vacuolen (a. P. Fig. 99).

Die Entartung tritt theils diffus, theils, und zwar gewöhnlich, in fleckiger Form auf. Im ersteren Falle erscheint die Musculatur gleichmässig trübe, blassgelblich, lehmfarben, im anderen sieht man, am besten subendocardial, gelbe zackige Fleckchen, welche dem Myocard ein gesprenkeltes, „getigertes“ Aussehen verleihen (Fig. 18). Sie sind unregelmässig gestaltet, in der Richtung des Faserverlaufs ausgezackt und quer zur Längsrichtung der Musculatur gestellt. Sie gehen bei einigermaassen hochgradiger Entartung seitlich in

einander über und bilden so zackige Bänder, welche meist über den Papillarmuskeln und Trabekeln besonders deutlich hervortreten und quer über sie herüberlaufen.

Die fleckige, bezw. bandförmige Anordnung ist von der Gefässvertheilung abhängig. Wenn man die entartete Musculatur von der Arterie aus unvollständig so injicirt, dass nur die ersten aus den arteriellen Zweigen hervorgehenden Capillaren gefüllt werden, so findet man die Injectionsmasse nur in die zwischen den degenerirten Bändern liegenden Muskelabschnitte vorgedrungen (Fig. 19). Diese entsprechen also dem arteriellen Gefässgebiet (Fig. 20). Injicirt man andererseits von der Vene aus, so füllen sich die Capillaren des entarteten Theiles, die demnach im Bezirk des venösen Kreislaufs liegen. Arterien und Venen verlaufen innerhalb der Musculatur getrennt, nicht parallel. Die fettige Degeneration ist also abhängig vom Einfluss des venösen Blutes, welches als solches wirkt, oder weil in ihm vorhandene Schädlichkeiten die weniger gut ernährte Musculatur leichter schädigen können.

Fig. 20.

Fettige Degeneration des Herzmuskels. Injicirtes Präparat. Die schwarz gehaltenen Gefässe verlaufen in hellen Feldern. Die dazwischen liegenden dunklen Züge sind die fettig entarteten. In ihr sind wegen absichtlich unvollkommener Injection die Gefässe noch nicht gefüllt.

Die Entartung findet sich bei vielen Intoxicationen (Phosphor, Arsen etc.), bei Autointoxicationen (Nephritis), bei Infectionen (Diphtherie u. a.), bei Anämien (perniciöser Anämie), in den Endstadien der Herzhypertrophie, in der Umgebung anderweitiger Erkrankungen des Myocard (Entzündungen, Tumoren).

Ferner findet sich fettige Degeneration als Ausdruck von Circulationsstörungen in den Coronararterien, deren Verenge-

rung s. u. die Circulation in der Musculatur herabsetzt. Hier treten grössere linsen- und bohnengrosse zackige, trübgelbe Flecken auf, die aber auch bei anderer Aetiologie gelegentlich gefunden werden. Bevorzugt ist endlich die Umgebung der durch die Verlegung der Coronararterien bedingten anämischen Infarkte s. u..

Die Veränderung ist demgemäss sehr häufig. Geringere Grade bedingen aber keine oder doch keine charakteristischen klinischen Erscheinungen. Dass aber die stärkeren Entartungen, wenn sie nur einigermaassen ausgedehnt sind, schaden müssen und auch wohl tödtlich werden können, ist zweifellos. Auch wenn wir das Fett nicht mehr, wie man es früher that, aus einem Zerfall der Musculatur herleiten, sondern aus dem Blute zugeführt sein lassen, ist seine Ablagerung in Tropfenform eine pathologische Erscheinung, die bei einiger Intensität mit dem Untergang der quergestreiften Substanz verbunden ist. Ein völliger Zerfall der veränderten Abschnitte tritt meist nicht ein, weil die Degeneration gewöhnlich erst in der letzten Lebenszeit beginnt. Aber in den durch Coronararterienverengerung entstehenden Herden kann die Musculatur ganz untergehen und durch Bindegewebe ersetzt werden. Ebenso ist es in den Randtheilen der noch zu besprechenden anämischen Infarkte der Fall.

2. Scholliger Zerfall.

Die zweite regressive Veränderung ist der **schollige Zerfall** der Muskelfasern, wie wir ihn ähnlich bei der sogenannten **Wachsentartung** (s. allg. Path. S. 241) an der Skeletmusculatur auftreten sehen. Die quergestreifte Substanz ist auf kürzere oder längere Strecken, manchmal an mehreren neben einander liegenden Fasern unterbrochen durch homogene ganz oder theilweise quer herüberlaufende, ungleichmässig breite Bänder oder sie ist zerlegt in homogene Schollen, welche die Breite der Zelle einnehmen oder kleiner sind. Die Veränderung ist meist nicht überall im Myocard zu finden, sie bevorzugt vielmehr die Papillarmuskeln und das Septum ventriculorum, gelegentlich auch andere Stellen. Sie ist gewöhnlich nicht so ausgedehnt, dass sie mit blossem Auge wahrgenommen werden könnte. Höhere Grade kann man aber wohl auf Grund einer blasseren gelblich durchscheinenden Beschaffenheit vermuthen.

Die Entartung findet sich hauptsächlich bei acuten Infectionen, unter denen die Diphtherie obenan steht, und bei Intoxicationen (z. B. Kohlenoxydvergiftung).

Die zerfallene Musculatur kann nicht wiederhergestellt werden.

Es handelt sich ja um ein Absterben der quergestreiften Substanz, während die Muskelzellen am Leben bleiben. Die todten Theile werden im Verlauf von Wochen resorbirt. Da aber die Muskelzellen nicht fähig sind, das Verlorengegangene zu regeneriren, wird die Lücke durch Bindegewebe geschlossen. So finden sich dann nach Ablauf des Processes oft sehr zahlreiche makroskopisch nur eben wahrnehmbare, seltener grössere Narben, welche zuweilen die Musculatur dichtgedrängt durchsetzen. Der linke Ventrikel ist weitaus häufiger befallen als der rechte. Das dürfte sich aus der energischeren Contraction erklären. Denn der schollige Zerfall ist jedenfalls auf eine moleculare oder gröbere Zerreissung der durch Gifte lädirten Muskelfasern zu beziehen.

Die geschädigten Muskelfasern können sich wegen der vielfachen scholligen Unterbrechungen nicht mehr wie sonst contrahiren. Aber da der Process oft keine grosse Ausdehnung erreicht, wird er sich klinisch nicht immer bemerkbar machen. Je mehr Muskelsubstanz aber lädirt ist, um so mehr muss die Herzthätigkeit leiden, und so wird manchmal, wie besonders bei Diphtherie und Intoxicationen, der tödtliche Ausgang auf den scholligen Zerfall und seine Endstadien (s. u. S. 32) zu beziehen sein.

Als Theilerscheinung einer anderen Veränderung stellt sich der schollige Zerfall (neben fettiger Degeneration) in der Umgebung von nekrotischen Infarkten (s. u.) und von Abscessen (s. u.) ein.

3. Fragmentation.

Eine dritte regressive Metamorphose ist die sogenannte **Fragmentation** (allg. Path. S. 198). Die Muskelfasern sind in Stücke mit glatten oder treppenförmig abgesetzten Rissflächen zerbrochen. Die Trennungslinie entspricht im Allgemeinen nicht den Risslinien der einzelnen Muskelzellen, sie geht vielmehr meist durch die letzteren, manchmal in der Höhe des Kerns hindurch.

Die Fragmentation ist makroskopisch bei grosser Ausdehnung daran zu erkennen, dass eine genau in der Längsrichtung der Musculatur angelegte Schnittfläche eine etwas rauhe Beschaffenheit hat. Sie bevorzugt den linken Ventrikel und ergreift zuweilen dessen ganze Wand.

Ihre klinische Bedeutung ist nicht gross. Sie ist wohl meist, zumal wenn sie beträchtliche Abschnitte ergriffen hat, auf die Agone oder gar die letzte Herzcontraction zurückzuführen. Seltener wird sie früher auftreten, aber kaum jemals als eigentliche Todes-

ursache zu gelten haben. Sie ist auch bei gewaltsamen Todesarten beobachtet worden.

4. Atrophie.

An vierter Stelle ist eine **Atrophie** des Herzmuskels zu erwähnen, die sich im Greisenalter, falls nicht andere Umstände ihr entgegenwirken, um so ausgeprägter einstellt, je mehr gleichzeitig ein seniler Marasmus vorhanden ist, die sich aber auch schon bei jüngeren Individuen in Folge hochgradiger, vor Allem durch Carcinom bedingter Ernährungsstörungen einstellen kann. Das Herz ist im Ganzen verkleinert (Fig. 21), doch hat die Wanddicke nicht immer deutlich abgenommen, da die Höhlen zugleich meist entsprechend der Abnahme des Blutquantums verengert sind. Die Musculatur hat zugleich ihre Farbe verändert, sie ist braun geworden **(braune Atrophie)**, am deutlichsten im Allgemeinen bei Carcinomkranken. Die Farbe beruht auf der Anwesenheit gelbbrauner Pigmentkörner in dem die Kerne umgebenden Protoplasma (s. a. Path. S. 250). Die Muskelfasern sind zugleich in wechselndem Maasse verschmälert.

Fig. 21.
Senil-atrophisches Herz. Halbe natürl. Grösse. *A* Aorta, *P* Pulmonalis, *R*,*L* rechter, linker Vorhof. Die Grössenverhältnisse sollten mit derjenigen der Figur 46 eines normalen Herzens in halber natürlicher Grösse verglichen werden.

Die braune Atrophie kann natürlich nicht ohne Verminderung der Herzenergie auftreten, sie macht sich aber dem Individuum nicht immer geltend, weil Greise und Marantische keine hohen Anforderungen an die Circulation stellen. Todesursache dürfte die Atrophie kaum jemals sein.

5. Veränderung der Muskelzelle.

Neben den bisher besprochenen Abnormitäten oder unabhängig von ihnen zeigt die Muskelzelle auch noch andere Veränderungen, die aber noch wenig gekannt sind. Man findet vacuoläre Umwandlung des Protoplasmas, unregelmässige Gestaltung des Kerns, Abnahme des Chromatins u. s. w.

6. Veränderungen der nicht musculären Theile.

Neben den Veränderungen der Herzwand, welche die musculären Elemente treffen, giebt es auch noch andere, welche an den übrigen Bestandtheilen ablaufen.

Dahin gehört zunächst die übermässige Entwicklung des epicardialen, in den höchsten Graden fast das ganze Herz bedeckenden, in dicker Schicht angeordneten Fettgewebes. Damit verbindet sich fast immer eine mehr oder weniger weitgehende Umwandlung des interstitiellen Bindegewebes in Fettgewebe, ohne dass aber eine bestimmte Beziehung zwischen dem Process im Epicard und Myocard bestände. In letzterem kann es sehr intensiv sein, während es in ersterem schwächer ist, und umgekehrt. Wir bezeichnen die Abnormität als **Fettherz, Cor adiposum.** Sie kommt in beachtenswerther Stärke nur in der Wand des rechten Ventrikels vor. Auf senkrechten Durchschnitten (Fig. 22) sieht man die Musculatur von gelben Streifen und Fleckchen durchsetzt, die bis unter das Endocard reichen können, hier von der Fläche sichtbar sind und sich von den Figuren der fettigen Entartung durch ihre meist beträchtliche Grösse, durch ihre regellose Anordnung und durch deutliche gelbe Farbe unterscheiden.

Fig. 22.

Fettherz. Theil der Wand des rechten Ventrikels unterhalb der Klappen. *P* Pulmonalis, *F* Fettgewebe, welches in Zügen in die querdurchschnittene Ventrikelwand *m* hineinzieht. Unter dem Endocard ist an 5 (hellen) Stellen Fettgewebe sichtbar.

Da Fettgewebe wesentlich mehr Raum einnimmt als Bindegewebe, so müssen die Muskelfasern einzeln oder bündelweise auseinandergedrängt werden. Sie zeigen dabei gern in der Umgebung der Fettmassen eine meist feinkörnige Fettentartung.

Die Fettgewebeentwicklung zwischen den Muskelelementen kann natürlich der Herzcontraction nicht günstig sein. Aber es ist überraschend, wie wenig sich der Befund mit den klinischen Erscheinungen deckt. Auch hochgradige Veränderungen können während des Lebens unbemerkt bleiben, so lange nicht über das gewöhnliche Maass hinaus gehende Anforderungen an das Herz gestellt werden. Bei sehr starker Inanspruchnahme kann es allerdings versagen. Zuweilen, besonders bei gleichzeitiger fettiger Degeneration der Musculatur kommt es an dem dann weichen Herzen, aber nur am rechten Ventrikel zu einer umschriebenen unregelmässigen Zerreissung, zu einer Ruptur.

Eine andere Veränderung des Fettgewebes besteht in einer

gallertigen Atrophie. Das Fett aus den Zellen schwindet, zunächst unter Kleinerwerden und Zerfall des Tropfens. Gleichzeitig quillt das zwischen den sich zu gewöhnlichen Bindegewebeelementen verkleinernden Zellen gelegene Interstitium ödematös auf und nimmt einen bräunlichen Farbenton an. So wandelt sich das gelbe Fettgewebe in eine gallertige, schlotternde Masse um, die besonders auf den basalen Theilen der Vorderfläche des Ventrikels hervortritt. Eine weitere Bedeutung hat diese Atrophie nicht. Sie findet sich besonders nach kachektischen Zuständen.

Zu den intermusculären Processen gehören ferner eine als Theilerscheinung der allgemeinen Amyloiderkrankung auftretende, klinisch bedeutungslose amyloide Entartung der Herzwandgefässe, weiterhin eine selten beobachtete hyaline Umwandlung des Herzbindegewebes (Ziegler), endlich Anomalien der Ganglienzellen und Nervenfasern der Herzwand. Die Bedeutung der letzteren Veränderungen darf aber nicht hoch veranschlagt werden, weil die nervösen Elemente (nach His und Romberg) sympathischer Natur sind, also die Muskelthätigkeit nicht direct beeinflussen. An den Ganglienzellen sah man Quellung, feinkörnige Entartung, Trübung, fettige Degeneration u. s. w., alles Zustände, die eine sichere Abschätzung nicht zulassen. An den Nerven wurden Erscheinungen von Neuritis beschrieben.

c) Circulationsstörungen des Herzmuskels.

Der Herzmuskel wird von den Coronararterien versorgt. Aber diese Gefässe können verengt oder verschlossen sein. Dadurch muss die Muskelthätigkeit beeinflusst werden.

Die Einengung des Lumens kann auf dreierlei Weise zu Stande kommen.

Erstens durch einen Embolus, der meist von den Herzklappen aus in eine der Arterien hineinfährt, oder durch einen Thrombus, der nahe an der Eingangöffnung sitzend sich vor diese legt.

Zweitens durch eine Erkrankung der Arterienwand, Arteriosklerose, die wir später genauer kennen lernen. Die Intima verdickt sich zunehmend und verengt das Lumen, zugleich verwandelt Verkalkung die Wand in eine starre Röhre. Die Veränderungen können eine völlige Obliteration herbeiführen.

Drittens durch Thrombose, die meist auf Grund von Arteriosklerose eintritt und ihre Wirkung verstärkt.

Alle diese Vorgänge sehen wir am häufigsten in dem an der Vorderfläche des Herzens herabsteigenden Ramus descendens der

linken Coronararterie, gelegentlich aber auch an jedem anderen Ast, besonders an dem Anfangtheil der rechten Arterie. Jener absteigende Ast versorgt den unteren Theil der Vorderfläche des linken Ventrikels und des Septum vertriculorum.

Die Embolie hat eine plötzliche und meist totale Verlegung der Gefässe zur Folge, die beiden anderen Veränderungen entstehen langsam, können sich aber, wenigstens die Thrombose, rasch steigern. Plötzliche Obliterationen wirken natürlich intensiver als allmählich eintretende.

Kaninchen ertragen die Unterbindung eines der beiden Stämme einige Zeit, ebenso der Hund die der rechten Coronararterie, während der Verschluss der linken rasch Herzstillstand herbeiführt. Beim Menschen dürfte die plötzliche Ausfüllung des Lumens einer der beiden Coronararterien stets schnell tödtlich sein.

Eine langsame Verlegung der Gefässe gestattet die allmähliche Ausbildung eines Collateralkreislaufes, der in der Norm durch ziemlich zahlreiche, aber enge arterielle Anastomosen (Fig. 3) vorgezeichnet ist. Aber er kommt nicht immer ausreichend und am wenigsten dann zu Stande, wenn die nicht verstopften Arterien zugleich arteriosklerotisch und deshalb zur Hervorbringung eines Collateralkreislaufes nicht so gut geeignet sind wie normale. Am besten stellt sich der Ausgleich ein bei Verschluss der rechten Coronararterie, deren Gebiet von der linken mit übernommen werden kann. In solchen Fällen zeigt der Muskel keine anatomischen Veränderungen. Verschliessungen dagegen des linken Gefässes oder seiner Aeste, insbesondere des Ramus descendens bedingen schwere Herdveränderungen des Muskels in dem Gebiet des verstopften Astes. Denn die sonst von dem Zweig versorgten Abschnitte werden nur in ihren peripheren Theilen durch Collateralbahnen genügend ernährt, während sie in ihren centralen gar nicht oder nicht ausreichend von Blut gespeist werden. Da nun die Obliterationen im Gebiet der linken Arterie besonders häufig sind, so werden wir gerade hier nicht selten die jetzt zu besprechenden Folgezustände eintreten sehen.

Sie bestehen in einem Untergang der Musculatur. Er erfolgt, soweit die Blutcirculation völlig unterbrochen wurde, durch Nekrose. Er entsteht also ein **anämischer Infarkt** (allg. Path. S. 236), der in unregelmässiger, meist zackig begrenzter Form auftritt (Fig. 23) und sich durch blasse, hellgelbliche trübe Farbe auszeichnet. Er wird gewöhnlich von der übrigen Musculatur durch eine blutreiche, schmale oder breitere Zone abgegrenzt, die ent-

weder nur collateral-hyperämisch oder hämorrhagisch infarcirt ist, und in deren Bereich die Musculatur, deren Ernährung hier nicht völlig unterbrochen, aber erheblich geschädigt ist, degenerative Veränderungen aufweist. Diese bestehen vorwiegend in Fettentartung. Neben ihre kommt aber auch als Ausdruck intensiver Schädigung ein scholliger Zerfall vor, der meist herdweise oder nur an einzelnen Fasern auftritt.

Der Umfang des Infarktes hängt von der Grösse der verlegten Arterie ab, er kann linsen- bis fünfmarkstückgross und grösser sein. Die von dem Ramus descendens abhängigen Herde umfassen nicht selten grosse Theile des Septum ventriculorum, der Vorderwand des linken Ventrikels in der Gegend der Herzspitze und greifen auch auf den rechten Ventrikel über. Grosse Herde nehmen häufig die ganze Dicke der Wand ein, andere, zumal die kleineren, sind flacher und liegen bald mehr unter dem Endocard, bald mehr unter der Herzoberfläche.

Fig. 23.

Nekrose des Herzmuskels im Septum ventriculorum bei Verschluss des absteigenden Astes der linken Coronararterie. *S* der unregelmässig begrenzte helle nekrotische Infarkt, durch Flächenschnitt freigelegt. *E* erhaltene Endocard-Fläche mit Trabekeln, *e* Grenze von Endocard und Schnittfläche.

Das todte Gewebe ist brüchiger, weicher, zerreisslicher. Daher kommt es, dass sich in die an das Herzlumen angrenzenden Herde das Blut einwühlt, und, wenn sie die Dicke der Wand einnehmen, sie nach aussen vorbuchtet (acutes Herzaneurysma) und schliesslich völlig durchsetzt, so dass es nach aussen durchbricht. Ein rascher Tod ist die Folge.

Häufig sterben die Kranken an Herzerlahmung. Dann finden wir gewöhnlich mehr oder weniger ausgedehnte Thromben auf dem Endocard über den Herden.

Bleiben die Individuen am Leben, so wird die todte Musculatur und ebenso die in den angrenzenden Theilen durch Fettentartung

und scholligen Zerfall untergegangene nach und nach resorbirt und durch gefässreiches Bindegewebe ersetzt. Es entsteht theils und zwar in der Peripherie der Herde durch eine Vermehrung des Gewebes, welches zwischen den todten Muskelfasern noch am Leben blieb. Denn es kommt mit geringerer Ernährung aus als die functionellen Elemente. In den centralen Theilen aber ist es völlig neugebildet, folgt bei seinem Wachsthum den alten Bahnen und

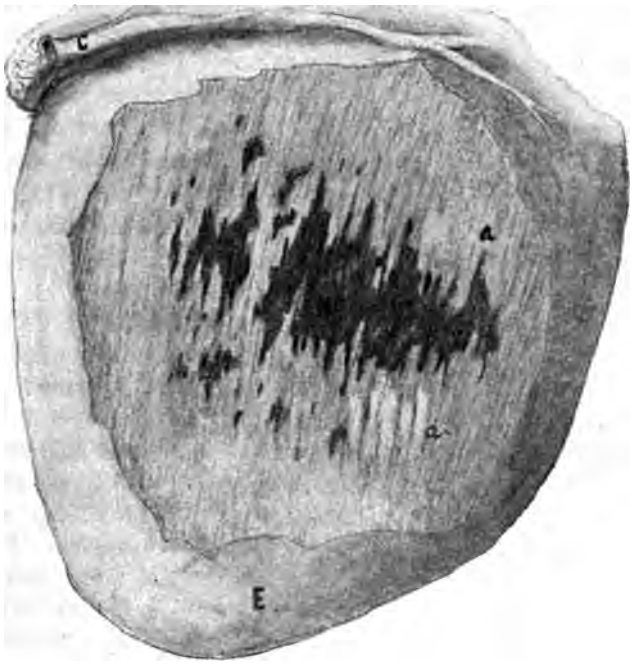

Fig. 24.

Hyperämische (deshalb dunkel gehaltene) zackige Herde auf der Rückfläche eines Herzens, durch Abtragung einer dünnen Epicardschicht freigelegt. *H* der grösste Herd. Bei *a, a* helle nekrotische Herdchen, *E* Epicard.

ist deshalb auch in der alten Richtung gefasert. Es ist anfänglich (Fig. 24) gefäss- und blutreich und daher von rother Farbe, später anämisch und blass wie Sehnengewebe (Fig. 25). Dann nimmt es einen geringeren Raum ein als die früher vorhandene Musculatur. Deshalb sinken die so entstandenen unter dem Epicard gelegenen Herde mehr oder weniger deutlich ein und verrathen sich so, bevor man sie anschneidet. Neben den bereits bindegewebig umgewandelten Herden können frische, nekrotische angetroffen werden.

Derartige Schwielen werden aber auch dort entstehen können, wo nicht eine völlige Nekrose zu Stande kam, sondern wo durch eine Verengerung der Coronararterien nach dem oben Gesagten (S. 22) eine herdförmige fettige Degeneration stattfindet, die zum völligen Untergang der Musculatur führt. Derartige Processe werden die gleiche Localisation haben, wie die Infarkte, sind aber naturgemäss weit weniger ausgedehnt.

Ueber die weiteren Folgen der Schwielen s. u. S. 33.

Fig. 25.

Schwiele im Septum ventriculorum bei Verschluss des absteigenden Astes der linken Coronararterie. *Co* Coronararterie. Bei *C* ist sie durchschnitten, auseinandergeklappt und zeigt den Verschluss des Lumens. *S* Schwiele, durch Fläschchenschnitt freigelegt. *E* Endocardfläche mit Trabekeln. *A* Aorta.

d) Entzündliche Veränderungen des Myocard, Myocarditis.

Unter **Myocarditis** sollte man nur die entzündlichen Erkrankungen im engeren Sinne verstehen. Die reinen Degenerationen und die Nekrosen, wenn sie auch ihrerseits entzündungerregend wirken, gehören nicht hierher.

Die Myocarditis ist, von den durch Fremdkörper (Nadeln etc.) veranlassten Processen abgesehen, wohl stets mikroparasitärer Natur. Die Organismen können von innen her, besonders von einer Endocaritis aus (seltener von aussen) eindringen oder, häufiger, auf dem Wege der Coronararterien hineingetragen werden. Meist handelt es sich um Eitererreger.

Bei Fortleitung von einer Klappenerkrankung entsteht in der angrenzenden Musculatur ein Entzündungsherd, der bald vereitert. Bei embolischer Genese enthält die Musculatur einzelne oder viele oder unzählige Herde, die zu **Abscessen** werden, indem um die von den Kokken getödtete Musculatur und in ihr sich schnell grosse Mengen von Leukocyten ansammeln (vgl. allg. Path. S. 374).

Diese von hyperämischem Randsaum begrenzten Eiterherde sind stecknadelkopf- bis haselnussgross, liegen bald nahe dem Endocard, bald in der Wand, bald aussen. Im ersteren und im zweiten Falle kann sich das Blut in den Abscess einwühlen, kann dessen äussere Wand vorbuchten (acutes Herzaneurysma) und schliesslich zerreissen. Dann findet Verblutung in das Pericard statt. So lange ein subendocardial gelegener Abscess vom Blute lediglich ausgespült wird, entsteht ein acutes Herzgeschwür. Die subepicardial befindlichen Herde geben gern zu einer Infection des Herzbeutels, zu einer eitrigen Pericarditis Veranlassung.

Die Abscesse können ausheilen. Der Eiter wird entweder theilweise eingedickt und verkalkt hinterher, oder er wird resorbirt und durch Narbengewebe ersetzt. So können multiple Schwielen entstehen, die aber durchschnittlich kleiner sind als die aus Coronarterienverschluss hervorgegangenen. Die Heilung ist aber nicht der gewöhnliche Ausgang der eitrigen Myocarditis. Da diese meist eine Theilerscheinung schwerer Allgemeinerscheinung ist, gehen die Individuen meist zu Grunde.

Stets deletär sind die eitrigen Processe, welche in einer mässigen Zahl von Fällen durch den Actinomyces bedingt werden. Es entstehen knotenförmig auftretende mit Eitergängen und Höhlen durchsetzte Granulationswucherungen, die gern auf den Herzbeutel übergreifen, bezw. von den Lungen, der Trachea oder dem Oesophagus aus unter seiner Vermittelung entstehen.

Ausser den pyogenen Kokken mögen gelegentlich auch andere im Blute kreisende Bacterien Entzündungsherde im Herzmuskel machen können.

Aber gerade bei den Infectionskrankheiten, bei denen wir das Herz gern betheiligt sehen (bei Diphtherie, Typhus u. a.), finden sich primäre entzündliche Veränderungen nur selten. Es handelt sich hier meist um die Einwirkung der Toxine auf die Musculatur, in der wir fettige Degeneration oder, besonders bei Diphtherie, scholligen Zerfall, oder beide Veränderungen zugleich, aber an getrennten Stellen, jedenfalls nicht an einem und demselben Muskelabschnitt, ferner auch Abnormitäten an der eigentlichen Muskelzelle auftreten sehen. Durch Resorption untergegangener, vor Allem der schollig zerfallenen Musculatur entstehen kleine Narben, und ausserdem in Verbindung mit letzteren oder davon entfernt, streckenweise im Verlauf und in der Umgebung der grösseren Gefässe, Herdchen zelliger Infiltration, die als die Folge der auf dem Lymphwege vor sich gehenden Resorption der zer-

fallenden Muskelelemente zu betrachten sind (vgl. allg. Path. S. 372). Sie haben meines Erachtens nur einige geringe und lediglich secundäre Bedeutung.

Charakteristiche entzündliche Veränderungen liefern aber **Tuberculose** und **Syphilis**. Erstere entsteht im Myocard meist auf embolischem Wege, und zwar gewöhnlich bei allgemeiner Miliartuberculose. Die Tuberkel sitzen gern unter dem Endocard und sind hier leicht zu sehen. Selten sind hämatogen entstandene grössere tuberculöse Knoten des Myocard in der Wand des rechten, weniger des linken Ventrikels. Sie können recht gross werden. Etwas häufiger sieht man solche Knoten im Vorhof, aber hier sind sie meist durch Uebergreifen tuberculöser Lymphdrüsen entstanden, die sich durch die Wand nach innen vordrängen und die Mündungen der Cavae oder der Pulmonalvenen verengen. Die hämatogenen Knoten sitzen relativ oft in den Herzohren und werden hier bis gänseeigross.

Die Syphilis entwickelt sich, als solche erkennbar, in Gestalt gummöser Knoten, die eine durchscheinende Beschaffenheit oder eine nekrotische Mitte, später eine bindegewebig narbige Structur haben. Die Knoten können wallnussgross werden und dann innen und aussen prominiren. Zuweilen sind sie multipel. Aus ihnen gehen Myocardschwielen hervor, die sehr ausgedehnt sein können. Es soll auch eine primäre herdförmige Bindegewebewucherung ohne Gummibildung geben. Zu beachten ist ferner, dass die zu Schwielenbildung führende Arteriosklerose oft auf syphilitischer Basis entsteht.

e) Die Schwielen des Myocard.

Die vorangehenden Abschnitte haben uns die verschiedenen Möglichkeiten kennen gelehrt, unter denen Musculatur herdweise zu Grunde geht und durch Bindegewebe ersetzt wird. So entstehen die **Schwielen des Myocard**, die, wenn sie voll ausgebildet sind, die Art ihrer Entstehung nicht immer mehr erkennen lassen und schon aus diesem Grunde hier noch einmal im Zusammenhang besprochen werden sollen.

Die Herde haben eine sehr wechselnde Grösse. Viele (zumal die aus scholligem Zerfall und Degeneration hervorgehenden) kann man mit blossem Auge nur eben erkennen. Sie durchsetzen dann manchmal die Musculatur in grosser Zahl, treten aber erst bei mikroskopischer Betrachtung deutlich hervor. Zwischen ihnen und anderen, welche ein Fünfmarkstück an Grösse weit übertreffen

können und dann stets von Störungen des Coronararterienkreislaufes abhängig sind, giebt es alle Uebergänge (Fig. 23 u. 24).

Die Herde haben, wenn sie bereits längere Zeit bestehen, eine weisse, zähe, sehnige Beschaffenheit (Fig. 16) und heben sich durch ihre Farbe von der Umgebung deutlich ab. Ihre Form ist länglich in der Richtung der benachbarten Muskelfasern, ihre Begrenzung meist zackig, weil sich das Bindegewebe in dieser Form zwischen die Muskelelemente mehr oder weniger vorschiebt. Die Herde liegen einzeln oder gruppenweise oder zu zweien und vielen so nahe aneinander, dass sie in grösserem oder geringerem Umfange confluiren. Manche sehr grosse Bezirke setzen sich so aus vielen kleineren zusammen, zwischen denen aber meist noch wechselnde Reste von Musculatur erhalten zu sein pflegen. Je jünger die Herde sind, um so rother erscheinen sie, entsprechend dem Umstand, dass jugendliches Bindegewebe gefässreich, älteres blutarm ist. Zuweilen hat der Herd in einzelnen Abschnitten ein bräunliches, durch Blutpigment bedingtes Aussehen. Der Sitz der Veränderung ist hauptsächlich der linke Ventrikel, und zwar am häufigsten die Hinterwand, etwa in ihrer Mitte, die Vorderwand in der Nähe der Herzspitze und das Septum ventriculorum. In diesem kommen die grössten Herde vor. Sie können es ganz einnehmen und noch dazu auf die vordere Ventrikelwand übergreifen. Und daneben können sich in anderen Herzabschnitten noch multiple kleinere Herde finden, so dass man zuweilen rechnen darf, dass nahezu die Hälfte der Musculatur der linken Kammer zu Grunde gegangen ist.

Die mittelgrossen und kleineren Herde liegen, wie Koester zeigte, mit Vorliebe unter dem Epicard (Fig. 24), andererseits, zumal im Septum, unter dem Endocard, in den Papillarmuskeln, deren Spitze ganz sehnig umgewandelt oder von multiplen Herden durchsetzt sein kann.

Die Bedeutung der Schwielen für die Function des Organes ist im Allgemeinen geringer, als man nach dem durch sie bedingten Ausfall an functioneller Substanz erwarten sollte. Aus einer Unregelmässigkeit der Herzthätigkeit glaubt man wohl auf die Veränderung schliessen zu dürfen, aber wenn das auch wohl zuweilen zutrifft, so ist es doch überraschend, dass sehr umfangreiche, s. B. das ganze Septum ventriculorum einnehmende Schwielen völlig symptomenlos verlaufen können. Immerhin ist nicht zu bezweifeln, dass, zumal multiple, bindegewebige Herde die Function des Herzens wesentlich beeinträchtigen und event. aufheben können.

Das ist z. B. der Fall bei den nach Diphtherie auftretenden oft zahllosen kleinen bindegewebigen Herdchen, welche die Wand, zumal des linken Ventrikels, durchsetzen. Die Kinder, die sich bis dahin wohl befanden, gehen unter Herzerlahmung, etwa 4 bis 6 Wochen nach der Erkrankung, plötzlich zu Grunde (s. o. S. 23).

Die grösseren Schwielen bringen noch eine andere Gefahr mit sich. Da nämlich das Bindegewebe dem Blutdruck im Innern des Herzens nicht so gut Stand hält, wie die Musculatur, so kann es leicht vorkommen, dass es nachgiebt und eine Ausbuchtung der Wand herbeiführt, die wir **Herz-Aneurysma** (s. Arterien) nennen (Fig. 26). Sie ist meist nur flachbucklig und findet sich am häufigsten in der Nähe der Herzspitze an der vorderen Wand. Sie kann den Umfang eines Fünfmarkstückes und darüber hinaus haben. Von innen her sehen wir der Vorbuchtung entsprechend eine Grube, die um so tiefer erscheint, als die bindegewebige Wand zugleich sehr erheblich, zuweilen so verdünnt ist, dass sie deutlich durchscheint. Freilich ist dies nicht immer zu bemerken, weil die Höhlung des Aneurysmas sehr oft durch einen Thrombus ausgefüllt ist. Wenn die Dehnung der Wand lange gedauert und zu starker Verdünnung geführt hat, kann ein Einriss und damit eine tödtliche Blutung erfolgen.

Fig. 26.

Aneurysma der Herzspitze, *A* Aneurysma, dessen Begrenzung von einem Saume weissen Bindegewebes gebildet wird. *FF* Fettgewebe, *mm* Myocard, *E* Epicard.

Die bindegewebige Wand des Aneurysma wie überhaupt das schwielige Bindegewebe der Myocardherde kann in wechselnder, manchmal grosser Ausdehnung verkalken. Im Ganzen ist dieser Vorgang aber nicht häufig.

4. Endocard.

Die wichtigsten Veränderungen des Endocard sind Entzündungen und Thrombenbildungen. Beide Processe haben zu einander Beziehungen, die sich aus den Besprechungen ergeben werden.

Die Tumoren des Endocard sollen mit denen des Herzens überhaupt erörtert werden.

a) Endocarditis.

Die Entzündungen des Endocard erstrecken sich niemals auf die ganze Innenfläche des Herzens. Sie sind stets umschrieben und zwar in der weitaus überwiegenden Zahl der Fälle auf die Klappen beschränkt. Daher **versteht man unter Endocarditis schlechtweg die Entzündung der Herzklappen.**

Der Process ist in allen Fällen auf Bacterien zurückzuführen und zwar meist auf Staphylokokken, Streptokokken oder Diplokokken, selten auf andere Arten, wie Gonokokken, Tuberkelbacillen. In den meisten Fällen handelt es sich aber bei der Klappenerkrankung nicht um die erste Localisation der Mikroorganismen. Die Endocarditis schliesst sich vielmehr meist an anderweitige Erkrankungen an, so vor Allem an Gelenkrheumatismus, ferner an Osteomyelitis, Wundinfectionen, Pneumonien (auch an Gonorrhoe und Tuberculose) etc.

Die Bacterien sind aber nur in den ersten Stadien leicht nachweisbar, später verschwinden sie. Die chronischen Folgeerscheinungen der acuten Endocarditis sind deshalb meist (s. u.) bacterienfrei.

Die Mikroorganismen scheiden sich fast immer aus dem vorbeiströmenden Blut, in das sie aus irgend einem anderswo im Körper befindlichen primären Erkrankungsherd übergetreten sind, auf die Klappenoberfläche ab. In experimentellen Untersuchungen (Orth u. Wyssokowitsch, Ribbert) konnte diese Entstehungsweise der Endocarditis nachgewiesen werden. Doch setzten sich die intravenös injicirten Kokken gewöhnlich nur dann fest, wenn vorher die Klappen künstlich verletzt oder wenn grössere mit den Organismen behaftete Partikel (Kartoffelbröckchen, Ribbert), welche an die Klappen anprallten, eingespritzt worden waren. Auch beim Menschen darf angenommen werden, dass irgend welche leichte, disponirende Läsionen die Ansiedelung der Bacterien begünstigen.

Nur selten kann es vorkommen, dass Kokken in Klappengefässe mit dem Blute einströmen (Koester), sich in Capillaren (am Schliessungsrande, s. u.) festsetzen, wuchern, auf die freie Fläche herauswachsen und hier eine Entzündung erregen. Denn die normalen Klappen sind nur ausnahmsweise und auch dann meist nicht in grösserer Ausdehnung gefässhaltig. Dagegen bilden sich,

wie wir sehen werden, gewöhnlich im Verlaufe der Endocarditis neue Gefässe (Fig. 28).

Die auf (oder zunächst in) den Klappen sich ansiedelnden Mikroorganismen verschonen anfangs fast immer die Rückflächen der Klappen und fassen auch auf der eigentlichen Oberfläche nur an bestimmten Stellen Fuss. Auf den Semilunarklappen haften sie in einer gegen den freien Rand leicht concaven, von ihm etwas entfernten Bogenlinie (Schliessungslinie), die von dem Nodulus zu den Winkelstellen zieht. Auf den Zipfelklappen localisiren sie sich etwa 1 Millimeter vom freien Rand entfernt. Von diesen Lieblingstellen können sie sich aber mehr oder weniger über die Klappenflächen ausbreiten und so auch das anstossende Endocard der Herzhöhlen betheiligen, auch zuweilen an die Rückflächen gelangen und auf die Sehnenfäden hinüberwuchern.

Die Wirkung der Kokken ist eine dreifache. Sie veranlassen erstens in dem angrenzenden Klappengewebe eine Nekrose, die in den meisten Fällen nur wenig ausgedehnt ist, in anderen aber sehr hochgradig werden und zu ausgedehnten Zerstörungen führen kann.

Die zweite Erscheinung besteht in der Bildung von Thromben, die sich auf den von den Kokken lädirten Stellen niederschlagen. In ihnen pflegen die Mikroorganismen, wenigstens anfänglich, weiter zu wuchern.

An dritter Stelle erzeugen die Kokken eine die Bezeichnung Endocarditis begründende Entzündung des Klappengewebes, die aber bei dem Mangel an Gefässen zunächst nicht durch Exsudation und Emigration, sondern nur durch Wucherung der fixen Zellen ihren Ausdruck finden kann.

Aber nicht alle Klappenapparate leiden in gleicher Weise unter der Ansiedelung der Kokken. In erster Linie erkrankt die Mitralis, dann folgen die Aortenklappen, darauf die Tricuspidalis, zuletzt die Pulmonalklappen. Die rechtsseitigen Klappen werden also wesentlich seltener ergriffen als die linksseitigen. Oft sind mehrere zugleich afficirt, am häufigsten die Mitralis und die Aortenklappen, manchmal die Bi- und Tricuspidalis, daneben auch noch die Aorta. Selten zeigen alle Klappen Veränderungen.

Der Verlauf der endocarditischen Processe ist nun aber nicht in allen Fällen der gleiche. Man pflegt eine Endocarditis verrucosa und ulcerosa zu unterscheiden. Doch sind beide Formen durch Uebergänge mit einander verbunden und ätiologisch nicht verschieden.

Die **Endocarditis verrucosa** ist einmal ausgezeichnet durch die Bildung warzenförmiger Thromben (Fig. 27) von dem Umfange kleinster Körnchen bis zu dem eines Stecknadelkopfes und darüber hinaus. Sie sitzen entsprechend der Kokkenansiedelung vorwiegend über den Schliessungslinien, bezw. dem Rande der Zipfelklappen, zuweilen in voller Continuität rings um das Ostium. Sie fliessen gern zu warzigen, höckrigen Leisten zusammen, die bis zu 1 cm hoch werden können und als hahnenkammförmig bezeichnet werden. Die Thromben bilden sich aber ausser an diesen Lieblingstellen auch auf der übrigen Klappenfläche, an der Aorta und Pulmonalis auch gern in den Winkelstellen der Segel, an Mitralis und Tricuspidalis auf den Sehnenfäden.

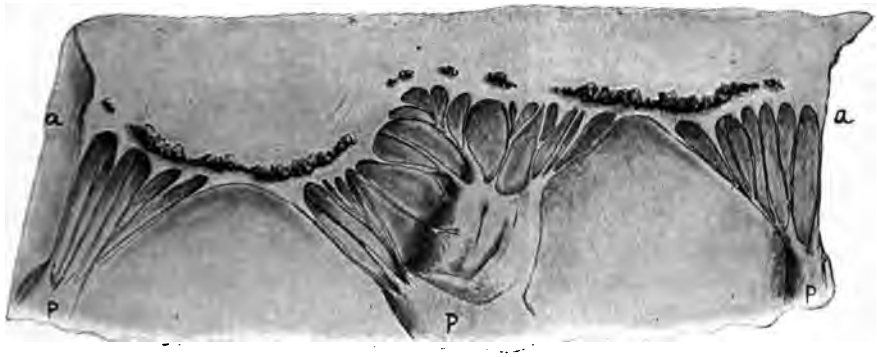

Fig. 27.
Frische Endocarditis der Mitralis. *PPP* Papillarmuskeln. Die Klappe selbst ist noch nicht verändert, die Entfernung von *a* bis *a* beträgt 11 cm. Auf der Klappe sitzen reihenförmige dem freien Rande parallele und benachbarte Thromben.

Das Schicksal der Thromben ist die Organisation durch eine aus dem Klappengewebe hervorwachsende Bindesubstanz. Dadurch treten an Stelle der Thromben allmählich bindegewebige, mit dem Alter an derber Beschaffenheit zunehmende Knötchen, die zunächst noch Warzenform haben, später aber bei Schrumpfung des Bindegewebes mehr und mehr in das Klappenniveau zurücksinken.

Das Klappengewebe selbst, aus welchem die organisirende Substanz herauswächst, zeigt entzündliche Wucherung, die sich in wechselndem Maasse auf die Umgebung und ev. die ganze Klappe erstreckt und sie bald mehr, bald weniger verdickt. Mit dieser Proliferation im Klappengewebe verbindet sich aber sehr gern eine **Neubildung von Gefässen** (Fig. 28), welche von der Basis

aus in die Klappen hineinwachsen und meist so nahe unter dem Endocard gelegen sind, dass die stärkeren Stämme leistenförmig vorspringen. Daran, besser aber noch im blutgefüllten Zustande, den man aber nur in einem Theil der Fälle antrifft, kann man sie leicht wahrnehmen. Manchmal bilden sie ein sehr dichtes Maschenwerk, welches man aber erst durch Injection in seiner ganzen Ausdehnung zur Anschauung bringen kann. Da die Gefässe sich unter dem Einfluss chemotactisch wirkender, aus den entzündeten Theilen stammender Substanzen entwickeln, so werden sie einerseits bis an die Stellen, an denen die Erkrankung am häufigsten sitzt, also bis nahe zum Klappenrand vordringen, andererseits besonders dort vor-

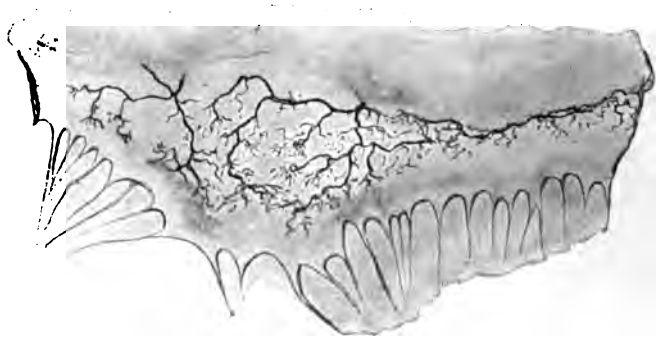

Fig. 28.
Abgelaufene Endocarditis der Mitralis. Die Klappe ist nur leicht diffus verdickt, zeigt aber ein reich entwickeltes, durch Injection sichtbar gemachtes Gefässnetz.

kommen, wo die Endocarditis sich gern localisirt. Deshalb trifft man sie vor Allem in dem Aortenzipfel der Mitralis.

Die Anwesenheit der Gefässe in den Klappen ist im Allgemeinen eine secundäre Erscheinung. Man kann aber über diesen Thatbestand leicht dadurch getäuscht werden, dass eine Endocarditis ohne stärkere Veränderungen der Klappen ausheilt, so dass man diese für normal und die Gefässe für physiologisch halten kann.

Bis hierher sind die durch die Endocarditis verrucosa gesetzten Veränderungen relativ geringfügig. Wir sehen diffuse, mehr oder weniger hochgradige, zuweilen auf die Klappenränder beschränkte, oder auch höckrige oder warzige Verdickungen in der Nähe der freien Ränder. Damit kann der Process in der Hauptsache abgeschlossen sein. Und da nun das vermehrte Bindegewebe sich auch im Laufe der Zeit noch wieder etwas zurückbilden kann, so

weisen schliesslich nur noch geringe Verdickungen (neben jener Gefässneubildung) auf die abgelaufene Erkrankung hin. Eine Endocarditis kann also ohne functionelle Störung heilen.

In vielen anderen Fällen aber schreitet der Process weiter fort und führt zu ausgedehnterer bindegewebiger Wucherung und damit zu stärkerer Dickenzunahme der Klappen. Je mehr das der Fall ist, um so ausgesprochener schliesst sich daran später eine Schrumpfung der neuen Bindesubstanz. Die Segel werden starrer, schwerer beweglich, und in allen Richtungen verkürzt. Man spricht dann wohl von Endocarditis retrahens, aber man muss beachten, dass jetzt eigentlich keine Entzündung mehr vorliegt, sondern dass es sich nur noch um die Folgen der Wucherung handelt. Durch die Verdickung und spätere Schrumpfung muss nun der Mechanismus des Klappenschlusses mehr oder weniger gestört werden. Aber diese Folge wird vor Allem durch zwei Umstände noch wesentlich verstärkt.

An den Zipfelklappen nämlich ist die Betheiligung der Sehnenfäden von grosser Wichtigkeit. Sie verdicken sich ebenfalls beträchtlich und schrumpfen weiterhin so erheblich, dass sie auf einen kleinen Theil ihrer normalen Länge reducirt oder ganz aufgehoben werden, so dass schliesslich die Klappe direct auf dem Papillarmuskel haftet. Unterstützt wird dieser Process durch Verwachsungen der Sehnenfäden untereinander. Manchmal sieht man dann statt der feinen Chordae bleistiftdicke derbe bindegewebige Balken. Die verdickten Fäden setzen stets auch in veränderter Weise an den Klappen an. Die normalen schwimmhautähnlichen Verbreiterungen der Ansatzstellen sind verloren gegangen, der Klappenrand hat seine zahlreichen concaven Einbuchtungen eingebüsst und ist geradliniger geworden.

Auch an den Semilunarklappen verbindet sich mit den Verdickungen noch ein besonderer Vorgang. Wenn nämlich in den Winkelstellen auf den sich berührenden Klappenflächen grössere Thromben entstanden sind, so können sie miteinander verkleben und nachher gemeinsam organisirt werden. Dann kommt eine Verwachsung der beiden, event. aller Segel in den 3 Winkelstellen (Fig. 29 u. 31) zu Stande. In ähnlicher Weise läuft dieser Process auch an den Sehnenfäden ab.

Die beträchtlichen entzündlichen Verdickungen und Schrumpfungen der verwachsenen Abschnitte und meist auch der anderen Klappentheile unterscheiden die Verwachsung zweier Segel von dem angeborenen Vorhandensein zweier Klappen auch dann, wenn bei der Missbildung die eine grössere

Klappe eine Andeutung von Zweitheilung zeigt (Fig. 16). Die Diagnose kann aber schwierig werden, wenn die missbildeten Klappen später entzündlich afficirt werden.

Aus allen diesen Abnormitäten, mit denen noch andere, weiterhin zu erwähnende sich verbinden können, ergeben sich nun die sogenannten **Klappenfehler**, die wir einzeln genauer durchgehen müssen.

Fig. 29.

Abgelaufene Endocarditis. *A* Aorta. Zwei Klappen sind bei *V* mit einander verwachsen und unregelmässich beträchtlich verdickt. Auch die andere Klappe ist höckrig verdickt.

Die durch Schrumpfung bedingte Verkürzung der Klappen in senkrechter Richtung hat eine Insufficienz an den einzelnen Ostien zur Folge. Die Klappenflächen reichen zum Schluss nicht mehr aus. Am deutlichsten ist das an den Semilunarklappen (Fig. 30), die sich nicht mehr aneinanderlegen können. Denn sie verkürzen sich beträchtlich und zuweilen so stark, dass sie nun wie gebogene wulstige Leisten an der Aortenwand vorspringen.

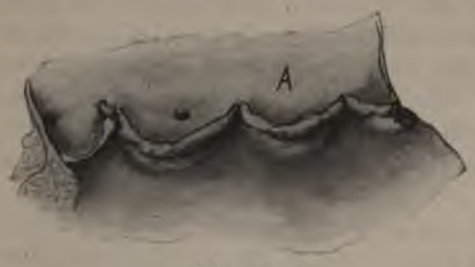

Fig. 30.

Abgelaufene Endocarditis, Insufficienz der Aortenklappen. *A* Aorta. Die Klappen sind am Rande wulstig verdickt und in senkrechter Richtung verkürzt.

An denselben Klappen bedingt aber auch eine Schrumpfung in der Breite eine Insufficienz. Denn die Membranen erscheinen schliesslich zwischen den beiderseitigen Winkelstellen straff ausgespannt, so dass sie in der Mitte nicht mehr zusammenkommen können. Das Lumen bleibt dann in Form eines Dreiecks offen. Eine gleichzeitige Höhenabnahme der Segel verstärkt die Wirkung. Die straffe Spannung der querverkürzten Klappe lässt aber bei der Systole eine normale Erweiterung des arteriellen Ostiums nicht zu. Deshalb muss neben der Insufficienz auch eine mässige Verengerung, Stenose, vorhanden sein. Aber diese functionelle Störung wird

vor Allem bedingt durch eine gleichzeitige oder eine für sich bestehende Verwachsung in den Winkelstellen (Fig. 31). Denn sie gestattet nicht mehr das Anlegen der Klapgen an die Wand. Je ausgedehnter sie ist, um so enger wird die zwischen den Klappen gelegene Oeffnung, die bis auf die Dicke eines Bleistiftes reducirt werden kann, aber natürlich meist eine dreieckige Gestalt hat. Da die noch nicht verlötheten Abschnitte zugleich verdickt sind, so werden sie sich auch bei der Diastole nicht ordentlich aneinander legen. Deshalb wird mit der Stenose gewöhnlich auch eine Insufficienz wechselnden Grades verbunden sein.

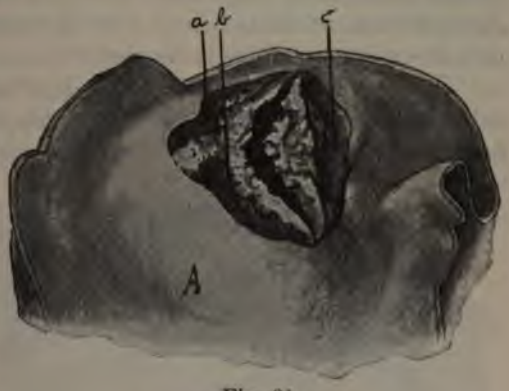

Fig. 31.

Abgelaufene Endocarditis, Stenose der Aortenklappen von der Aorta (*A*) aus gesehen. Die Klappen sind verdickt und höckrig verkalkt. *a* und *b* sind durch verkalkte Massen miteinander verwachsen.

Die Verkürzung der Zipfelklappen (Fig. 32) in querer Richtung muss eine Verengerung des Ostiums zur Folge haben. Sie wird

Fig. 32.

Stenose der Mitralis, aufgeschnitten. *P P* Papillarmuskeln, *m* Myocard. Die Mitralis ist stark verdickt und senkrecht und horizontal verkürzt. Der Rand von *a—a* beträgt nur 4 cm (gegen 10—11 in der Norm; s. Fig. 27). Die Sehnenfäden *S S* sind stark verdickt und verkürzt.

um so stärker sein, je mehr sich die Entzündung von dem freien Rand bis zur Basis einerseits ausdehnt, und je mehr andererseits auch die Verwachsungen der Sehnenfäden die Klappenfläche gleichsam nach unten verlängern und dann an der circulären Schrumpfung theilnehmen. Der Umfang der Mitralis oder Tri-

cuspidalis kann so um mehr als die Hälfte abnehmen. Das Ostium ist dadurch manchmal rundlich verengt und dann oft trichterförmig gestaltet, meist aber in einen geraden oder sehr gern halbmondförmig (Fig. 33) gekrümmten Spalt umgewandelt, dessen Wand noch dazu hart und starr und nicht selten in wechselnder Ausdehnung verkalkt ist. Die Kalkmassen prominiren gern in den Spalt und nach dem Vorhof zu.

Da bei diesen Stenosen die Beweglichkeit der Klappen beschränkt ist, so können sie auch den Schluss des Ostiums nicht besorgen. Es muss also gleichzeitig immer auch eine Insufficienz verschiedenen Grades vorhanden sein, aber meist allerdings vor der Stenose zurücktreten.

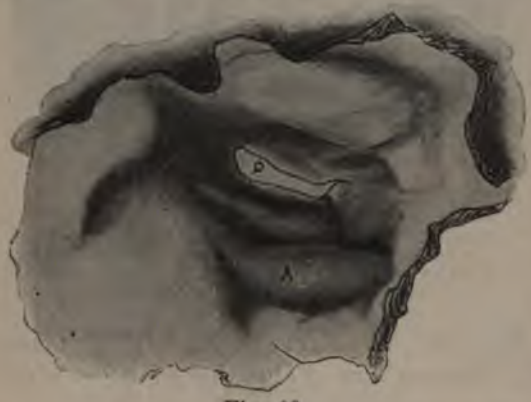

Fig. 33.
Stenose des Mitralis vom Vorhof (V) ausgesehen, o das spaltförmig verengte Ostium.

Wie nun die frischen Processe an mehreren Klappenapparaten zugleich auftreten können, so auch die Folgezustände. So können z. B. Mitralis und Tricuspidalis beide erheblich verengt sein. So wird gern Mitralis und Aorta zugleich stenosirt oder insufficient.

Das mannigfaltige Bild der Klappenveränderungen erfährt nun aber oft noch weitere Bereicherung durch regressive Umwandlungen der verdickten Gewebe. Das starre und wegen seiner Dichtigkeit ungenügend ernährte Gewebe wird hier oder dort hyalin, oder es zerfällt unter Auftreten von Fett und Cholestearin oder es wird auch wohl nekrotisch. In die so veränderten Theile lagert sich gern Kalk ab. Dann wird das Gewebe hart, zackig verdickt. In seltenen Fällen trifft man neben der Verkalkung Verknöcherung, noch seltener auch Knorpel an (Rohmer) (s. a. P. S. 306). Die verkalkten Klappen bilden natürlich ganz besonders starre Apparate, manchmal ringsherum gehende continuirliche oder unterbrochene Kalkringe. Der Herzfehler muss dann ganz besonders hervortreten.

Das regressiv veränderte, zumal das unter Auftreten von Fett erweichte Gewebe zerfällt zuweilen bis an das Endocard. Wenn

dann auch dieses noch zu Grunde geht, so entleert sich das erweichte Material und es entsteht ein unregelmässiger, ein atheromatöser Defect (s. Arterien).

Die **Endocarditis ulcerosa** ist durch Uebergänge mit der E. verrucosa verbunden, aber in ihren ausgeprägten Formen vor Allem durch Zerfall des Klappengewebes gekennzeichnet. Sie entsteht bei besonders intensiver Einwirkung der Bacterien, welche ausgedehnte Nekrose des Klappengewebes herbeiführen. In den Fällen, in denen die Klappen gefässhaltig sind, kann auch eine lebhafte Emigration stattfinden und eine eitrige Einschmelzung

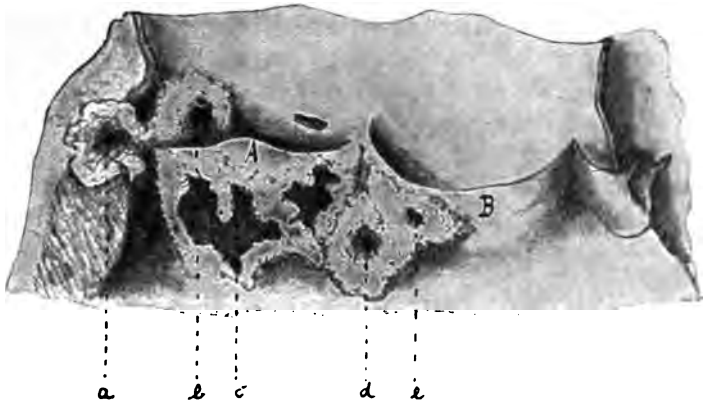

Fig. 34.

Endocarditis ulcerosa. Die Klappe *A* zeigt zwei grosse Perforationen (die grosse mit *c* bezeichnet). Der Rand der Oeffnung ist mit hell gehaltenen Thromben besetzt. Die Klappe *B* hat eine kleine Perforationsöffnung *e*. Bei *a* hat sich der ulceröse Process in die Muscularis hineingefressen, bei *b* durchsetzt er die Wand der Aorta, bei *d* hat er das Septum ventriculorum durchbrochen und eine im rechten Ventrikel unter den Pulmonalklappen zum Vorschein kommende Oeffnung, Perforationsöffnung, erzeugt.

des Gewebes herbeiführen. Durch Abstossung des nekrotischen Materials und durch die Einschmelzung entstehen auf der Fläche der entzündlich verdickten Klappen unregelmässige Defecte, welche die ganze Dicke durchsetzen können, so dass Löcher (Fig. 34 u. 35) an den Segeln entstehen. Bevor die Perforation vollständig ist, kann der Grund des Defectes durch den Blutdruck ausgebuchtet werden, an den Aortenklappen gegen den Ventrikel, an den Zipfelklappen gegen den Vorhof hin. So bilden sich Aneurysmen, die später einreissen. Die Ränder der Klappen werden durch die Zerfallprocesse angenagt (Fig. 35), die Aortenklappen zuweilen grösstentheils fortgefressen, oder an den Ansatzlinien losgenagt, so dass sie frei flottiren. An den Zipfelklappen kommt

es oft zur ulcerösen Zerstörung der Sehnenfäden, die zu mehreren durchreissen können. Dann flottiren die Segel zwischen Vorhof und Ventrikel hin und her.

Von den Klappen aus kann sich der ulceröse Process auch continuirlich in die Musculatur fortsetzen und tiefe Defecte in sie hineinfressen (Fig. 34). Von den Aortenklappen aus kann so eine Perforationsöffnung im Septum ventriculorum und eine Durchbohrung der Aortenwand entstehen (Fig. 34).

Die Endocarditis ulcerosa ist ferner durch eine sehr umfangreiche Bildung weicher Thromben (Fig. 34 u. 35) ausgezeichnet, welche als polypöse Anhängsel an den Klappen hängen und die Defecte mehr oder weniger verdecken können.

Fig. 35.

Endocarditis ulcerosa Aortae. *A* Aorta, *m* Mitralis. Die eine Klappe hat eine von Thromben umgebene Perforationsöffnung, von der daneben liegenden ist der Rand bis zur Klappenmitte durch den ulcerösen Process weggefressen, die Lücke mit Thromben bedeckt.

Die Endocarditis ulcerosa in ihrer schwersten Gestalt findet sich meist in Fällen mit tödtlichem Ausgang. Sie kommt also relativ selten zur Heilung. Geschieht es in weniger schweren Fällen, so kann sich die Schrumpfung mit ihren Folgezuständen ebenso entwickeln wie bei der Endocarditis verrucosa. Auch nach Zerreissung einzelner Sehnenfäden kann Heilung eintreten. Man findet dann später die beiderseitigen abgerundeten Stümpfe.

Die functionellen Folgen der Endocarditis ulcerosa müssen bei den frischen Formen sowohl wie bei den späteren Stadien wegen der ausgedehnten Zerstörung der Klappen in erster Linie in Insufficienz bestehen.

Bisher war nur von den Klappen selbst die Rede. Die Endocarditiden, besonders die ulcerösen, können nun aber auch auf das

übrige Endocard in wechselnder Ausdehnung übergreifen. Selten schreiten sie auf die Papillarmuskeln fort, häufiger sieht man den Uebergang auf das Vorhofendocard. Zuweilen aber kann man die Vorhofendocarditis daraus ableiten, dass bei der E. ulcerosa ein durch Abreissen der Sehnenfäden losgelöstes Klappensegel bei seinen flottirenden Bewegungen die gegenüberliegende Endocardfläche des Atrium berührt und die Bacterien überträgt. Das kommt fast allein an der Mitralis vor.

Eine andere Contactübertragung ist dadurch gegeben, dass eine auf die Hinterfläche des grossen Mitralsegels übergewanderte Endocarditis bei Systole mit dem Endocard des Septum ventriculorum in wiederholte Berührung geräth und es unter Schädigung des Endothels inficirt. Dann bilden sich auch hier Thromben und unter ihnen event. ulceröse Processe. Auch diese Wandendocarditis kann durch Organisation mit weisslicher Verdickung, mit einer Art Schwiele heilen. Aehnliche sehnige Endocardveränderungen können aber auch entstehen, wenn ein verkalkter Abschnitt der Mitralis bei der Systole immer wieder an das Septum ventriculorum angepresst wird und so analog einem Drucke auf die äussere Haut eine Verdickung hervorruft, die zuweilen hühneraugenähnlich ist.

In unseren bisherigen Erörterungen war nun vorausgesetzt, dass die Endocarditis mit deutlich ausgesprochenen acuten Processen beginnt. Aber nicht immer lässt sich ein solcher Vorgang klinisch sicher nachweisen. Man nimmt daher an, dass es auch Endocarditiden giebt, die von Anfang an schleichend beginnen. Aber es braucht deshalb doch kein principieller Unterschied vorhanden zu sein. Denn die fraglichen Fälle erklären sich auch, wenn man sich vorstellt, dass die Veränderungen im Anfang nur geringfügig waren und sich langsam ausbreiteten, so dass sie vom Patienten und Arzt nicht bemerkt wurden.

Aber in manchen Fällen von Endocarditis handelt es sich nicht nur um eine einmalige Einwirkung der Mikroorganismen. Denn die Entzündung kann sich wiederholen. Früher oder später, unter Umständen erst nach Ausbildung eines ausgesprochenen Klappenfehlers, treten wieder neue Bacterienwucherungen auf und erregen an den Klappen die früheren Processe noch einmal. Wir reden dann von **Endocarditis recurrens.** Sie ist häufiger, als man gewöhnlich annimmt. Nach meinen Erfahrungen findet man in den meisten Fällen von frischer verrucöser Thrombenabscheidung bereits ältere Verdickungen der Klappen verschiedenen Grades. Die erst-

malige Erkrankung muss also oft so geringfügig sein, dass sie von dem Patienten nicht empfunden wird. Die Wiederholung der Endocarditis kann aber zweifellos auch mehrere Male stattfinden. Auch kann der Charakter der Entzündung sich ändern. Auf entzündlich verdickten Klappen kann eine Endocarditis ulcerosa eintreten.

Der Verlauf der Endocarditis recurrens gestaltet sich nun meist in einer Hinsicht anders als das erste Mal. Weil nämlich die Klappen durch den früheren Process sehr oft gefässhaltig geworden sind, wird nun beim zweiten Male auch eine Exsudation und Emigration in ihr Gewebe möglich sein. Man sieht es von Leukocyten durchsetzt, während an den Gefässen lebhafte Neubildungsvorgänge ablaufen.

Die wiederholte Ansiedelung von Kokken kann man sich auf verschiedener Weise zu Stande gekommen denken. Es kann sich darum handeln, dass auf's Neue in den Körper eingedrungene oder aus anderen Krankheitherden stammende Bacterien sich nochmals an dem veränderten Klappenapparat festsetzten, oder darum, dass von früher in dem verdickten Gewebe noch Reste von Kokken zurückgeblieben waren und dass diese nun aus irgend welchen Gründen wieder zu wuchern begannen. Im ersteren Falle werden sich die Mikroorganismen wiederum auf den Klappen festsetzen, oder sie werden nun auch in die jetzt vorhandenen Klappengefässe hineingetrieben werden können. Man kann in einer zuerst von KOESTER beschriebenen Weise die Capillaren mit Kokken vollgepfropft finden.

So häufig nun aber die Endocarditis im Allgemeinen ist, so wenig darf man doch annehmen, dass jede Klappenveränderung entzündlicher Natur sein muss.

Im Zusammenhang mit den später zu betrachtenden Veränderungen der Aorta, seltener für sich allein, giebt es auch arteriosklerotische, bezw. atheromatöse Erkrankungen, die vor Allem die Aortenklappen betreffen. Die Verdickungen der Aortenintima localisiren sich (Fig. 36) oft gerade über den Ansatzstellen der Klappen und greifen von hier auf diese über, verdicken sie in ganzer Ausdehnung oder am Rande und bewirken durch spätere Schrumpfung und Verkalkung Functionsunfähigkeit des Ostium. Oder die Verdickungen dringen hauptsächlich in die Sinus Valsalvae vor (Fig. 37), verengen sie und schliessen die Klappenansatzstellen in dicke Wülste ein. Auch daraus ergiebt sich Insufficienz und Stenose, die ev. durch Kalkeinlagerung verstärkt wird.

Nicht selten finden sich Verkalkungen auch bei nur zwei vor-

handenen Aortenklappen, die bei verstärkter Inanspruchnahme erkranken (Fig. 38).

Die verdickten Stellen können ferner atheromatöse Defecte bekommen (s. Arterien).

Von der Aorta aus setzt sich die Erkrankung manchmal auch

Fig. 36.

Arteriosklerose der Aorta *A*, mit Uebergreifen auf die Klappen. Die Aorta zeigt besonders starke, beetartige Verdickungen bei *aaa* über den Ansatzstellen der Segel. Diese sind besonders in den Winkelstellen, aber auch am freien Rande verdickt und verkürzt. *m* Mitralis.

auf die Mitralis fort, indem von der linken Seite des Aortenostium aus eine Bindegewebewucherung mit nachheriger hyaliner Umwandlung und Verkalkung sich bis in den grossen Zipfel hinein erstreckt. Auch atheromatöser Zerfall ist hier möglich.

Fig. 37.

Atherom der Aortenklappen. Querschnitt durch die Klappen *KK*. *aa* Aortenwand. Man sieht die Verdickungen des Aortenintima in den Klappentaschen und das Uebergreifen auf die Rückfläche der Klappensegel.

Wie nicht jeder Klappenfehler auf Endocarditis, so beruht auch nicht jede Thrombose an den Klappen auf Entzündung. Bei marantischen Individuen können sich, wie auf dem übrigen Endocard (s. u.), auch auf dem der Klappen thrombotische Abscheidungen bilden. Ebenso entstehen sie gelegentlich auf atheromatös veränderten Segeln.

Die klinische Bedeutung aller besprochenen Klappenabnormitäten ist aus dem Gesagten leicht zu entnehmen. Die frischen Processe bringen die Gefahr einer Ablösung von Thromben und ihrer Verschleppung in verschiedene Organe (auch in die Coronararterien) mit sich. Die älteren Stadien sind durch die Klappenfehler gefährlich, die unter allen Umständen zu einer Stauung des Blutes diesseits des veränderten Ostium führen, mag es sich nun um eine Insufficienz handeln, welche bei Klappenschluss zu einem Zurückfliessen des Blutes führt, oder um eine Stenose, welche nicht

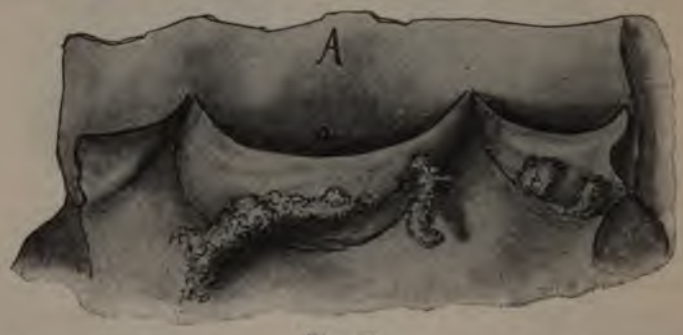

Fig. 38.

Aorta *A* mit nur zwei ungefähr gleichgrossen Klappen. In dem Segel *a* sind unregelmässige balkige Verkalkungen, von denen die eine auf die Ventrikelwand übergreift, auf der anderen Klappe zwei kleinere Kalkknoten.

alles Blut durch das enge Ostium hindurchtreten lässt. (Genaueres im übernächsten Abschnitt.)

b) Thrombose des Herzens.

Im Herzen werden sehr häufig **Thromben** gefunden. Die Veränderungen der Herzwand führen oft zu einer Betheiligung des Endocard und begünstigen damit die Abscheidung von Blutbestandtheilen. Dahin gehört vor Allem die anämische Nekrose (s. o. S. 28). Die Wanderkrankungen beeinträchtigen aber ferner die Circulation und liefern damit das zweite, eine Thrombose erleichternde Moment. Den Sitz der Thromben bilden ausser den bei der Endocarditis besprochenen Klappen vor Allem die Herzohren (Fig. 39), die manchmal ganz vollgepfropft sind und aus denen der Thrombus polypös hervorragt (Fig. 40), und die Taschen zwischen den Trabekeln (Fig. 41), also Ausbuchtungen, in denen die Blutbewegung noch leichter als im übrigen Herzen leidet. Der gleiche Gesichtspunkt gilt für die geschilderten Herzaneurysmen. Doch kann

auch an jeder anderen Stelle ein Thrombus entstehen. Die Thromben der Vorhöfe liegen der Wand häufig platt an. Sie können das Lumen und die venösen Ostien so weit verlegen, dass die Circulation unmöglich wird. In den Ventrikeln ragen sie aus den Trabekeltaschen polypös hervor, werden erbsen- bis wallnussgross und finden sich häufig zu Dutzenden. Zuweilen sind Thromben in allen Herzhöhlen zugleich vorhanden. Ihre Oberfläche ist bald, zumal bei den polypösen Gebilden des rechten Ventrikels glatt, oder, besonders deutlich in den Vorhöfen, manchmal mit ausgesprochen vorspringenden Leisten gerifft (Fig. 42) (a. P. S. 113). Gelegentlich sind die Thromben der Vorhöfe aus vielen über einander liegenden Schichten zusammengesetzt.

Nicht selten tritt eine centrale Erweichung ein. Es bildet sich eine mit Brei gefüllte Höhle (Fig. 41). Die Bedeutung der Thromben liegt ausser in der mechanischen Be-

Fig. 39.

Thrombus im linken Herzohr, zugleich in den linken Vorhof hineinragend. *T* Thrombus, *O* Herzohr, *V* Vorhof, *m* Mitralis, *K* Ventrikel, *F* Fettgewebe.

Fig. 40.

Thromben im rechten Herzohr. Man sieht vom r. Vorhof aus in das Herzohr hinein und hier mehrere Thromben mit deutlich gerifter Oberfläche.

hinderung des Kreislaufes in der Gefahr einer Ablösung und embolischen Verschleppung. Jedoch spielen die Thromben im klinischen Bilde meist keine so sehr hervorragende Rolle, weil sie sich gewöhnlich erst bilden, wenn die zu Grunde liegende Herzaffection oder die Allgemeinstörung hohe Grade erreicht hat und das Leben direct gefährdet. Aus demselben Grunde kommt es

Fig. 41.

Zahlreiche polypöse Thromben des rechten Ventrikels. Sie ragen aus den Trabekeltaschen, in denen sie festsitzen, mehr oder weniger hervor. Der grösste Thrombus (*a*) hat eine Rissöffnung, durch die man in das hohle Innere hineinsieht.

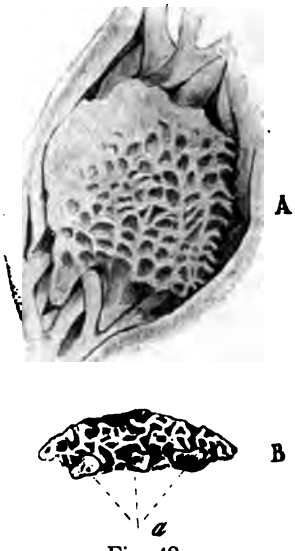

Fig. 42.

Geriffter Thrombus des rechten Vorhofs. *A* zeigt den Thrombus in natürlicher Lage von der Fläche. Diese ist uneben durch ein netzförmig vorspringendes Leistenwerk. *B* zeigt denselben Thrombus auf dem senkrechten Durchschnitt. Man sieht bei *a* 3 querdurchschnittene Trabekel, von denen helle Bälkchen nach oben ausstrahlen, um in den kleinen Erhebungen der Oberfläche zu enden.

auch nicht oft zu der bei der Endocarditis gewöhnlichen Organisation. Am häufigsten sehen wir das noch bei den Vorhöfen, wo aus den Thromben bindegewebige geschwulstähnliche Körper werden (s. Tumoren S. 57).

In solchen organisirenden Thromben können Tuberkelbacillen und Tuberkel vorkommen. Das Verhältniss ist wohl meist so, dass die im Blute kreisenden Bacillen sich in dem bereits vorhandenen Thrombus festsetzen, seltener so, dass auf tuberculösen Processen der Herzwand sich ein Thrombus bildete.

Im linken Atrium sehen wir gelegentlich eine Ablösung grösserer, z. B. wallnussgrosser Thromben zu Stande kommen, die im Herzohr oder an einer anderen Wandstelle sich gebildet hatten. Fast immer geschieht das bei hochgradiger Mitralstenose, die dann durch den sich auf das Ostium legenden „**Kugelthrombus**“ (Fig. 43) noch mehr verengt oder verlegt wird. Ist ausnahmsweise das Mitralostium normal weit, so kann ein solcher Thrombus in den linken Ventrikel gelangen und dann so, wie ich es sah, das Ostium Aortae obturiren und den Tod bedingen. In einem jüngst von mir beobachteten Fall fand ich bei Mitralstenose drei im Vorhof frei liegende Kugelthromben, von denen einer central erweicht war.

Fig. 43.
Kugelthrombus des linken Vorhofes mit ausgesprochen geriffter Oberfläche.

Weiteres über Thrombenbildung siehe in der allg. Pathol. S. 112 ff.

5. Hypertrophie und Dilatation des Herzens.

Der Herzmuskel wird ebenso wie der Skeletmuskel **hypertrophisch**, wenn er dauernd stärker als sonst in Anspruch genommen wird. (Ueber den inneren Zusammenhang zwischen Arbeit und Wachsthum siehe allg. Path. S. 299.)

Wir erkennen die Hypertrophie an einer Verdickung der Herzwand (Fig. 44 u. 45), die bei Erwachsenen beiderseits das Doppelte der normalen Dicke erreichen kann, rechts also 8—10 mm, links 20—22 mm. Während der ersten Entwicklungszeit, zumal beim Embryo kann (in Folge von Herzmissbildungen) die Zunahme der Musculatur im Vergleich zur Norm noch beträchtlicher werden und dann besonders hervortreten, wenn die Individuen ein höheres Alter erreichen. In einem Fall von Communication zwischen

Fig. 44.
Hypertrophie des linken Ventrikels. Querschnitt unterhalb der Mitte des Ventrikes. *L* linker Ventrikel mit stark verdickter Musculatur, *R* rechter Ventrikel. ½ natürl. Grösse.

Aorta und Pulmonalis (s. Fig. 50) mass die Wand des rechten Ventrikels 16 mm.

Die Hypertrophie macht sich aber nicht nur durch einfache Wandverdickung, sondern auch dadurch geltend, dass die Trabekel und die Papillarmuskeln wesentlich dicker werden und dementsprechend viel mehr nach innen vorspringen (Fig. 44 u. 45).

Jene Differenz zwischen Erwachsenen und Neugeborenen beruht auf der verschiedenen Art der Muskelzunahme. Bei ersteren

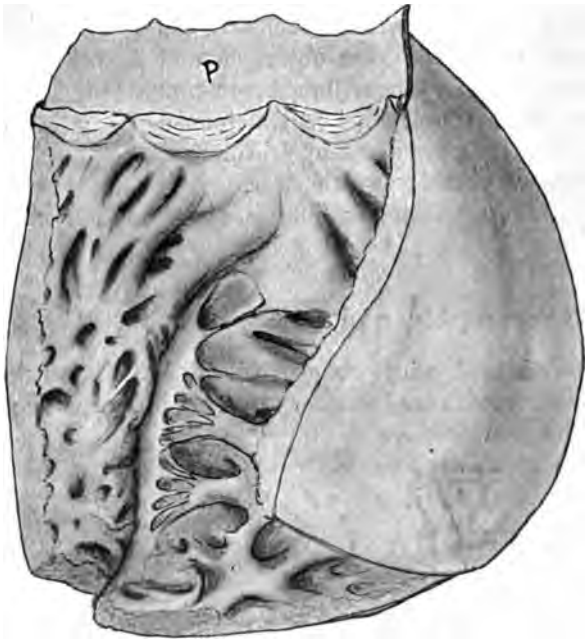

Fig. 45.

Hypertrophisches rechtes Herz. *P* Pulmonalis. Die Figur muss mit Figur 46 verglichen werden. Die Musculatur erscheint erheblich verdickt und die Trabekel sind viel kräftiger entwickelt. $^1/_2$ natürlicher Grösse.

kommt nämlich die Hypertrophie nur durch eine Verdickung und Verlängerung der Muskelfasern, bei letzteren auch durch Neubildung zu Stande.

Durch die Hypertrophie wird das Herz wesentlich umfangreicher, Auch im fest contrahirten Zustande sieht es dann grösser aus als sonst. Noch voluminöser erscheint es uns aber, wenn es mit Blut gefüllt und ganz besonders, wenn es hypertrophisch und zugleich abnorm dilatirt ist. Diese nicht fest zusammengezogenen

und deshalb auffallend grossen Herzen sind es in erster Linie, welche den Vergleich mit einem Ochsenherzen, die Bezeichnung Cor bovinum veranlasst haben.

Für die Beurtheilung einer Hypertrophie ist es von Bedeutung, dass auch eine stark verdickte Musculatur im dilatirten Zustand des Herzens die normale Wand an Dicke nicht zu übertreffen braucht.

Je nachdem Hypertrophie und Dilatation getrennt oder nebeneinander vorhanden sind, gebraucht man verschiedene Benennungen. Man spricht von concentrischer Hypertrophie, wenn die Wand verdickt, das Lumen aber enge ist, von einfacher Hypertrophie bei gewöhnlicher Weite des Lumens, von excentrischer Hypertrophie, wenn die Herzhöhlen zugleich erweitert sind, von Dilatation kurzweg, wenn die Erweiterung nicht von Hypertrophie begleitet ist.

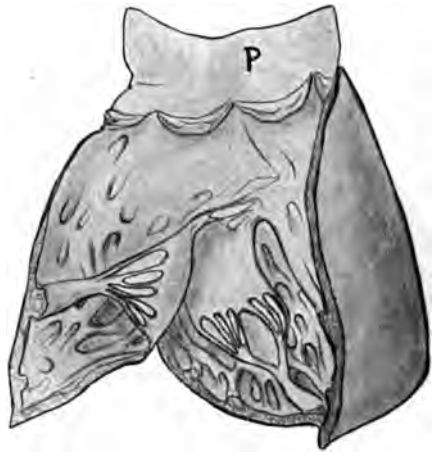

Fig. 46.
Normales Herz mit eröffnetem rechten Ventrikel zum Vergleich mit der Fig. 45. ½ natürliche Grösse. *P* Pulmonalis.

Die Hypertrophie kommt aus mannigfacher Veranlassung vor. Die wichtigste ist durch die besprochenen Herzfehler gegeben. Am stärksten in Anspruch genommen ist natürlich zunächst der im Sinne des Kreislaufs diesseits des erkrankten Ostiums gelegene Herzabschnitt, bei Aortenfehlern (Fig. 44) also der linke, bei Pulmonalisfehlern der rechte Ventrikel. Beide werden demgemäss hypertrophisch.

Bei Mitralfehlern entsteht zunächst übermässige Ansammlung des Blutes im linken Vorhof, dann in den Lungenvenen, in den Lungencapillaren, in den Lungenarterien. Jetzt muss der rechte Ventrikel gegen das angestaute Blut stärker arbeiten, er wird hypertrophisch. Fig. 45 zeigt den hypertrophischen eröffneten rechten Ventrikel. Man vergleiche ihn mit dem normalen ebenfalls aufgeschnittenen Ventrikel der Fig. 46 (vgl. auch Fig. 50 u. 51). Der linke Ventrikel verhält sich unter diesen Umständen verschieden. Bei Mitralinsufficienz erleidet er meist keine deutliche Ver-

änderung oder er wird wegen der Menge des aus dem gestauten Pulmonalvenensystem in ihm einströmenden Blutes leicht hypertrophisch. Bei Stenose dagegen erhält er sehr viel weniger Blut als sonst. Denn wenn die Quantität auch einigermaassen durch schnellere Strömung ausgeglichen wird, so kann das doch bei einem auf Bleistiftdicke verengten Ostium nicht entfernt ausreichen, um die volle Menge Blut durchfliessen zu lassen. So bekommt aber der linke Ventrikel zu wenig Inhalt und Arbeit. Er wird atrophisch (Fig. 47), die Musculatur bis auf 6 mm verdünnt und stark pigmentirt. Auch die Blutmenge der Aorta ist natürlich verringert, ihr Blutdruck sinkt, sie wird enge und kann so eine congenitale Aplasie vortäuschen.

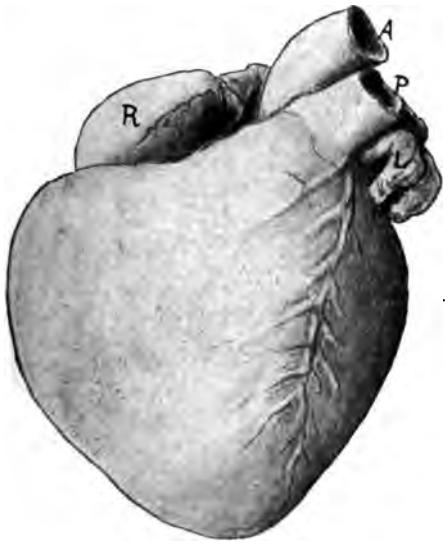

Fig. 47.

Hypertrophie des rechten Ventrikels bei Stenose der Mitralis. Der rechte Ventrikel ist sehr stark vergrössert, der linke relativ und absolut zu klein. *A* Aorta, *P* Pulmonalis, *RL* rechter, linker Ventrikel. Etwas unter halber natürlicher Grösse. Zum Vergleich mit Fig. 48 u. 49.

Bei Tricuspidalfehlern ergiebt sich Stauung und Dilatation im rechten Ventrikel und von da in den Venen.

Bei den Aortenfehlern aber, die Hypertrophie (Fig. 48) und Dilatation des linken Ventrikels bedingen, stellt sich oft noch eine andere Folge ein. Bei starker Dilatation nämlich, muss sich gleichzeitig auch das Mitralostium, dessen Ring ja in die Wand des Ventrikels eingefügt ist, entsprechend erweitern. Es bleibt dann bei der Systole, welche den Ventrikel nur unvollkommen entleert, theilweise offen. Dadurch ist es insufficient und wirkt auf Vorhof, Lunge und rechtes Herz so, als wenn es selbst primär verändert wäre. Das gleiche Verhältniss besteht zwischen Pulmonalfehlern und Tricuspidalis. Wir reden dann von relativer Insufficienz der venösen Ostien.

Der Umfang der Zipfelklappen kann unter diesen Umständen von 10—11 auf 14—15 cm steigen.

Nächst den Klappenfehlern findet sich Hypertrophie des Herzens regelmässig bei Schrumpfniere. Ueber den ursächlichen Zu-

sammenhang sind wir aber noch nicht unterrichtet. Es verdickt sich dabei vor Allem der linke Ventrikel, der rechte ist aber ebenfalls betheiligt (Fig. 49). Zur Hypertrophie führen ferner auch Kreislaufstörungen im artiellen System, so vor Allem Verminderung der Elasticität der Wandungen der grossen Arterien, deren Spannung ja für die Fortbewegung des Blutes von grosser Bedeutung ist, ferner aber auch die anologen Veränderungen der

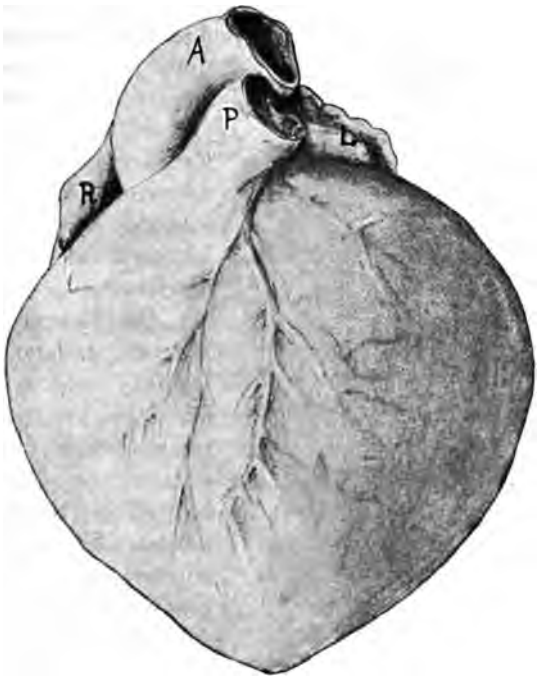

Fig. 48.

Hypertrophie des Herzens bei Stenose der Aorta. Linker Ventrikel sehr stark hypertrophisch und dilatirt, rechter weniger. *A* **Aorta.** *P* **Pulmonalis,** *RL* **rechter, linker Vorhof. Etwas unter halber natürlicher Grösse. Zum Vergleich mit Fig. 47 u. 49.**

kleinen Gefässe und deren Verengerungen, wenn sie sich über die meisten oder alle Arterien erstrecken (vgl. S. 61).

Ein besonderer Fall von Herzvergrösserung ist durch die Basedow'sche Krankheit gegeben, welche von Abnormitäten der Schilddrüse abhängt und bei diesem Organ Erwähnung finden soll.

Eine weitere Aetiologie ist in den Fällen vorhanden, in denen eine zu grosse Menge Blut im Gefässsystem vorhanden ist, also bei Plethora (allg. Path. S. 99). Bollinger erklärt auf diese Weise

die Hypertrophie, welche in München bei übermässigem Biergenuss beobachtet wird („Bierherz"). Doch zeigen die Bierherzen meist auch anderweitige Erkrankungen.

Die Hypertrophie des rechten Ventrikels allein beobachten wir bei Lungenerkrankungen, so besonders bei Emphysem (s. Abschn. V, 3), durch welches die Circulation der Lunge hochgradig beeinträchtigt wird, aber auch in manchen Fällen von chronischer Tuberculose (s. d.). Ferner spielt anthrakotisch-tuberculöse Schrumpfung der Bronchialdrüsen eine nicht ganz seltene Rolle. Die narbig sich zusammenziehenden mit der Gefässwand verwachsenen Drüsen (s. Fig. 243) verengern das Lumen der Pulmonalarterien am Lungenhilus oft ausserordentlich und erschweren so die Circulation.

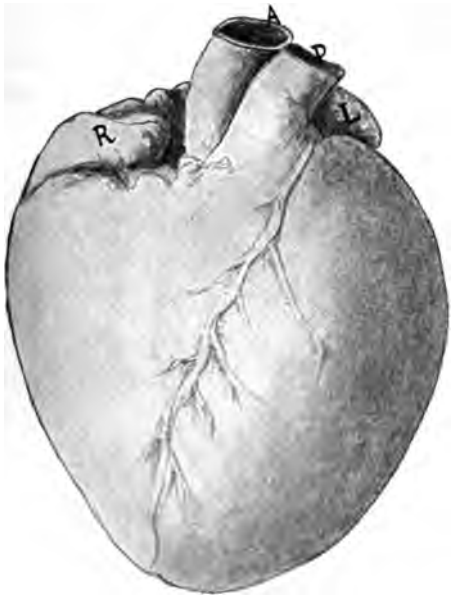

Fig. 49.

Beiderseitig hypertrophisches Herz bei Schrumpfniere. *A* Aorta, *P* Pulmonalis, *RL* rechter, linker Vorhof. Etwas unter halber natürlicher Grösse. Zum Vergleich mit Fig. 47 u. 48.

Eine Vergrösserung des Herzens kommt ferner bei Leuten, die sehr angestrengt arbeiten, bei berufsmässigen Bergsteigern u. s. w. vor. Fraglich aber ist, ob die Hypertrophie aus solcher Veranlassung allein so stark werden kann, dass sie ernsten Schaden bringt. Bei übermässigen Anstrengungen kann dann aber eine Ueberdehnung des Muskels und Dilatation eintreten.

Endlich finden wir bei Sectionen nicht selten Herzhypertrophien, die einer Erklärung noch nicht ausreichend zugängig sind, aber doch wohl in letzter Linie auf einem der genannten Momente beruhen.

Die Zunahme der Musculatur ist in allen Fällen als ein compensatorischer Vorgang anzusehen, der eine Ueberwindung der Kreislaufstörungen ermöglicht. Sie wirkt also lebenverlängernd. Am deutlichsten ist das bei den Klappenfehlern, die durch das ververgrösserte Herz compensirt werden. Aber die Hypertrophie kann das nicht über ein gewisses Maass hinaus leisten. Sie kann

sich nicht dauernd den zunehmenden Ansprüchen anpassen. Schliesslich versagt der Muskel und bietet dann meist die Erscheinungen fettiger Degeneration.

Eine Dilatation des Herzens kommt aus verschiedenen Gründen zu Stande und wurde schon mehrfach berührt. Die wichtigste Grundlage ist eine Erkrankung der Herzwand, seien es die verschiedenen Degenerationszustände oder Schwielenbildungen. Ueberanstrengung befördert die Herzerweiterung, die im Uebrigen noch nicht in allen Fällen ausreichend geklärt ist.

6. Geschwülste des Herzens.

Das Herz ist nicht gerade häufig der Sitz **primärer** Neubildungen. Es kommen ausser dem congenitalen Rhabdomyom, welches sich in übernussgrossen und kleineren Knoten, die innen oder aussen prominiren und multipel auftreten, in der Herzwand entwickelt, nur noch Tumoren der Bindesubstanzreihe, Fibrome, Lipome, Myolipome, Myxome und Sarkome vor. Die gutartigen unter diesen Tumoren machten meist keine oder nur geringe klinische Erscheinungen. Nur die grösseren brachten das Leben in Gefahr, die kleineren wurden gewöhnlich zufällig bei der Section gefunden. Sie sitzen meist im linken Herzen und besonders im Vorhof.

Unter den Fibromen wurden einige umfangreiche beschrieben. Doch ist die Diagnose nicht immer sicher. Denn eine Verwechslung mit organisirten Thromben ist leicht möglich und manchmal erst bei genauer Untersuchung zu vermeiden. Die Lipome und Myolipome waren stets klein, kaum über haselnussgross. Am häufigsten kam das Myxom zur Beobachtung. Es bildete meist traubig oder zottig angeordnete, mehr oder weniger glasig durchscheinende Tumoren, die vor Allem von der Vorhofscheidewand ausgingen und in das linke Atrium hineinragten. In erbsengrosser oder etwas umfangreicherer Form sah ich sie einige Male auf den Flächen der Klappen, am häufigsten auf der Tricuspidalis (vergl. allg. Path. S. 495). Marchand beschrieb einen Fall, in welchem von einem Myxom des linken Vorhofs Stücke abgerissen und in Gehirngefässe hineingefahren waren. Sehr selten sind, meist vom rechten Ventrikel ausgehend, Sarkome, die nach innen prominiren.

Secundäre Neubildungen kommen nicht so ganz selten vor. Sie entstehen weniger so, dass im Blute befindliche Tumorpartikel sich zwischen den Trabekeln festsetzen, meist durch Eindringen von Zellen in die Coronararterien. Enchondrome wurden einige Male beschrieben (Birch-Hirschfeld, wallnussgrosse Knoten im

rechten Ventrikel). Sarkome und Carcinome bilden kleinere und grössere Knoten im Myocard, besonders gern in der Wand der Vorhöfe, wo sie lumenverengend wirken können. In grosser, oft ungeheuerer Zahl kommen Melanome am Herzen vor, welches durch die dunkelbraunen, innen und aussen prominirenden Knoten gefleckt erscheinen kann.

Neben der hämatogenen Metastasenbildung findet auch ein directes Uebergreifen auf das Herz aus der Nachbarschaft statt. Besonderes Lymphosarkome des vorderen Mediastinum setzen sich continuirlich auf die Vorhöfe und die Herzoberfläche fort. (s. vord. Med.).

7. Herzverletzungen.

Fremdkörper, Nadeln können sich in die Musculatur einbohren und einheilen. Grosse Verletzungen durch Stich, Schuss u. s. w. können heilen, wenn sie nicht perforiren. Thun sie es, so erfolgt meist rascher Verblutungstod. Zuweilen aber tritt er auch dann spät ein. Ich sah einen Mann, der mit Ein- und Ausschussöffnung des Herzens und gleichzeitiger doppelter Schussöffnung der Aorta 11 Tage gelebt hatte. Aehnliche Beobachtungen über Schussverletzungen des Herzens liegen auch sonst vor.

Bei heftigem Trauma kann das Herz zerreissen, bei Sturz ganz abreissen.

Zerreissungen kommen sonst nur bei Muskelerkrankungen (s. Fettherz, Infarkte, Abscesse, Aneurysmen) vor.

Bei Trauma sollen auch isolirte Verletzungen der Herzklappen möglich sein.

8. Parasiten.

Echinokokken wurden selten gefunden, noch seltener Cysticerken.

B. Arterien.

1. Missbildungen.

Unter den **Missbildungen der Arterien** interessiren uns hier nur 3 verschiedene Anomalien der Aorta, bezw. der Pulmonalis.

Die erste besteht in einer etwa 1 cm oberhalb der Klappen vorhandenen, sehr seltenen Communication beider Stämme durch eine rundliche Oeffnung (Fig. 50).

Zweitens findet sich häufiger ein Offenbleiben des Ductus Botalli, in sehr wechselnder Weite (Fig. 51).

Beide Missbildungen, zumal die erste, wirken dadurch, dass der Aortendruck sich auf die Pulmonalis überträgt und dass so eine Ueberlastung des rechten Ventrikels eintritt.

Die dritte Missbildung ist eine Stenose oder Atresie der Aorta unmittelbar vor der Abgangstelle des Ductus Botalli. Das Leben ist hier möglich, weil sich durch Erweiterung der um die Schulter verlaufenden und mit den Intercostalarterien communi-

Fig. 50.

Communication zwischen Pulmonalis (*P*) und Aorta durch eine 1 cm oberhalb der Klappen gelegene runde Oeffnung *O*. *R* rechter Ventrikel mit der auf 16 mm verdickten Musculatur *mm*.

cirenden Gefässen ein Collateralkreislauf ausbildet (s. allg. Path. S. 156).

2. Degenerationen.

a) Fettige Entartung der Intima ist schon bei jugendlichen, zumal chlorotischen Individuen häufig. Man sieht kleinste und grössere gelbe, trübe Fleckchen, die auf die fettige Entartung der sternförmigen Intimazellen zu beziehen sind (a. P. S. 215). Die Veränderung kann von der Aorta bis zu den kleinsten, zumal den Gehirnarterien (s. d.) vorkommen. Durch oberflächlichen Zerfall der fettig degenirten Stellen bildet sich manchmal eine leichte fettige Usur (Virchow). Besondere Bedeutung erlangt der Process als Theilerscheinung anderer Erkrankungen.

b) Hyaline Entartung von Wandabschnitten der Arterien kommen für sich in kleineren Gefässen nicht selten, in der Aorta als Begleitung anderer Affectionen vor (s. Arteriosklerose).

c) Ablagerung amyloider Substanz findet sich in kleinen Arterien (der Nieren, Milz etc.) sehr oft bei allgemeiner Amyloiderkrankung. Sie betrifft hauptsächlich die Media (s. P. S. 226).

Fig. 51.

Offener Ductus Botalli *B*. *P* Pulmonalis, *A* Aorta, von der Rückseite gesehen. Der rechte Ventrikel *R* ist beträchtlich hypertrophisch und dilatirt (vergl. Fig. 45 u. Fig. 50); etwas verkleinert.

d) Verkalkung ist in Arterienwänden nicht selten, meist aber kommt sie bei Arteriosklerose vor. Für sich allein tritt sie hauptsächlich in den mittleren Zweigen, zumal der unteren Extremitäten auf und führt zu Umwandlung des elastischen in ein starrwandiges, hartes, brüchiges Rohr. Gewöhnlich ist der Kalk in unregelmässigen, ringförmigen Bezirken abgelagert. Er liegt sowohl in Intima wie Media und zwar in Abschnitten, in denen das bis dahin normale oder (in der Intima) verdickte Gewebe eine hyaline Meta-

morphose durchgemacht hat. Zuweilen handelt es sich nicht nur um eine Verkalkung, sondern um eine Verknöcherung (a. P. S. 307). Es entstehen in dichter Anlagerung an verkalkte Stellen Spangen und Ringe von Knochen, der meist mit Markgewebe versehen ist. Er entsteht nicht durch Metaplasie aus dem Bindegewebe, sondern er wird von einem zelligen Gewebe oder von den Elementen des Knochenmarkes abgeschieden. Die Folgen der Verkalkung sind die Aufhebung der Elasticität und Contractilität der Gefässe mit den daraus sich ergebenden, oft erheblichen Störungen der Circulation (Gangrän der Füsse bei alten Leuten).

e) Abnahme der Elasticität. Auch abgesehen von den oben genannten regressiven Veränderungen und von den noch zu besprechenden entzündlichen Processen der Arterienwand giebt es eine Abnahme ihrer Elasticität. Sie tritt stets im Alter ein, findet sich aber auch in jüngeren Jahren zumal an den mittelgrossen und kleineren Arterien, vor Allem denen der Bauchhöhle. Die Arterien, besonders die der Nieren, sind ungewöhnlich weit, ihr Lumen klafft, wegen der meist recht beträchtlichen Verdickung der Wand. Die Bedeutung einer derartigen Elasticitätsverminderung liegt in der Erschwerung der Circulation und in der dadurch bedingten ungenügenden Versorgung der Organe mit Blut.

3. Entzündung. Arteriitis.

Entzündungen der Gefässwände können entstehen 1. vom Lumen aus, 2. von der Adventitia aus, 3. auf dem Wege der Vasa vasorum. Danach wird sich einigermaassen die Localisation richten.

Die Entzündungen sind nur wenig durch Exsudation in die Arterienwand, hauptsächlich dagegen durch proliferative Processe ausgezeichnet und oft von ausgedehnten Degenerationen begleitet.

Betheiligt die Entzündung hauptsächlich die Intima, so reden wir von Endarteriitis und nennen sie E. obliterans, wenn sie durch Verdickung der Innenhaut in kleinen (z. B. Nieren-) Arterien zur Obliteration des Lumens führt.

Entzündung der Media, die sich in erster Linie um die Vasa vasorum anordnet, heisst Mesarteriitis, die Entzündung der Adventitia Periarteriitis. Gewöhnlich finden sich Veränderungen in allen drei Häuten, wenn auch in verschiedener Intensität. Man kann also die ätiologisch verschiedenen Entzündungsformen nicht nach ihrer Localisation in den Häuten eintheilen.

a) Acute Arteriitis.

Acute entzündliche Processe entstehen von innen, wenn ein inficirter Embolus im Lumen stecken bleibt, von aussen, wenn eine

angrenzende Entzündung auf die Wand übergeht. Gemeinsame Folgen sind Hyperämie der Vasa vasorum und Exsudation, bezw. Emigration. Im ersteren Falle wird zuerst die Intima, im zweiten zuerst Adventitia und dann die Media entzündlich, zuweilen eitrig infiltrirt und dadurch erweicht, zerreisslich. Je nach den Bacterienarten kann der Process auch jauchigen Charakter annehmen, die Wandbestandtheile können theilweise absterben. Ist die von aussen eindringende Entzündung bis an das Lumen gelangt, so entsteht Thrombose, die sich bei der Genese von innen gleich anfangs einstellt, bezw. weiter ausdehnt. Ist der Thrombus nicht fest oder wenig entwickelt, so ist eine Zerreissung der Gefässwand und eine Blutung leicht möglich (s. u. S. 79). Anderenfalls wird das Gefäss bei Heilung durch Organisation des Thrombus verschlossen.

b) Arteriitis bei Thrombose.

Hat sich im Gefässlumen ein Thrombus gebildet, so wirkt er entzündungerregend auf die Wand ein und veranlasst das Eindringen des ihn organisirenden Bindegewebes (s. a. P. S. 118). Aehnlich wirken blande Emboli.

c) Tuberculöse Arteriitis.

Die tuberculöse Arteriitis entsteht meist durch Uebergreifen anstossender Processe, seltener vom Blutstrom aus. Ersteres sehen wir am häufigsten in tuberculösen Lungen (s. diese), gelegentlich aber auch anderswo. Die Gefässwand wird von aussen her zellreicher, die Intima verdickt und sie verengt oder verschliesst das Lumen kleinster Aeste. In dem proliferirenden Gewebe treten Tuberkel auf. In grösseren Zweigen sieht man zuweilen die tuberculöse Proliferation knopfförmig oder flach nach innen prominiren (vgl. die Venen). Auch die tuberculösen Erscheinungen der Wand der Gehirnbasisgefässe bei Meningitis tuberculosa entstehen dadurch, dass die miliaren in der Adventitia beginnenden Knötchen (s. die Meningen) auf die Gefässwand übergreifen.

Durch Absetzen aus dem Blutstrom erklärte Stroebe eine relativ umfangreiche tuberculöse Escrescenz der Aortenintima.

d) Syphilitische Arteriitis.

Die syphilitische Arteriitis ist eine viel umstrittene Affection. Es ist schwer, sie sicher zu diagnosticiren und nur bei sonstiger ausgesprochener syphilitischer Erkrankung und bei Gummibildung (a. P. S. 381) ist die Möglichkeit dazu gegeben. Auch dann wird man ferner an

Syphilis denken dürfen, wenn gewisse Arterienveränderungen schon bei jungen Leuten auftreten, bei denen andere anatomisch leicht zu verwechselnde Processe sich sonst nicht finden. Die Syphilis der Arterien ist charakterisirt durch ungewöhnlich starke Gewebewucherung, die zu Verdickungen, besonders der Adventitia und Intima führt und knötchenförmig, d. h. in Gestalt von Gummata auftreten kann. Das Lumen der Arterien wird durch die Intimaproliferation verengt und manchmal in mehrere Abtheilungen zerlegt. Alle die Veränderungen beobachten wir am häufigsten an den Arterien der Gehirnbasis (s. u.), an der zugleich auch grosse Gummiknoten in Zusammenhang mit der Gefässwand vorkommen. Bei jüngeren Leuten erkranken ferner zuweilen die Arterien der Unterextremitäten und führen zu solchen Verengerungen des Lumens, dass Gangrän der Füsse die Folge ist (s. auch bei Arteriosklerose).

e) Arteriitis deformans, Arteriosklerose.

Der Name **Arteriosklerose** und **Arteriitis deformans** sagt, dass es sich um eine Verhärtung der Gefässwand handelt, die durch allerlei regressive Metamorphosen eine deformirende Umgestaltung erfährt. Unter diesen Veränderungen ist eine, welche der Erkrankung ausserdem noch die Bezeichnung **„atheromatöser Process"** eingetragen hat.

Wir schildern die Arteriosklerose zunächst für die Aorta und die grossen Arterien. Sie beginnt mit Verdickungen der Intima (Fig. 52), die fleckig in der Grösse einer Linse bis eines Markstückes auftreten (vgl. Fig. 36), rundliche oder unregelmässige Form haben, mit glatter Oberfläche beetartig oder quaddelförmig vorspringen und beliebig vertheilt, am häufigsten in den oberen Theilen der Aorta und besonders gern um die Abgangstellen der Seitenäste vorkommen. Sie sind von grauerer Farbe als die normale Intima und anfänglich von durchscheinender Beschaffenheit. Sie können so zahlreich sein, sich einander so nähern und confluiren, dass eine fast diffuse Intimaverdickung entsteht. Mikroskopisch sind die Quaddeln reich an Zwischensubstanz, wenig streifig, vorwiegend hyalin und mässig reich an Zellen, die schon früh ausgedehnte Einlagerung von Fetttröpfchen zeigen und weiterhin sammt der Zwischensubstanz zerfallen. Makroskopisch sieht man zunächst einzelne gelbe Fleckchen, die bald zusammenfliessen und der Prominenz eine gelbe trübe Farbe verleihen. Der Zerfall schreitet bis zur Bildung eines mit Cholestearintafeln untermischten, dem Inhalt der Atherome ähnlichen Fett-

breies fort, der dann in einer platten Zerfallshöhle liegt. Sein Aussehen führte zu jener Benennung **„atheromatöser Process“**. Im Leben kann der fettige Zerfall bis zur Oberfläche jener Verdickung sich ausdehnen, so dass die Höhle bis an das Lumen der Aorta gelangt und sich dann, eventuell erst nach Einreissen der letzten noch erhaltenen Schichten in den Blutstrom öffnet (Fig. 53). Dann wird der Inhalt theilweise ausgespült, wir erhalten einen unregelmässigen Defect mit meist überhängenden von noch nicht degenerirten Intimatheilen gebildeten Rändern. Man redet bei diesem Befunde gern von einem **atheromatösen Geschwür**, besser allerdings Defect. Die Intima einer Aorta kann auf solche Weise an vielen Stellen zugleich ausgedehnte Störungen erfahren.

Fig. 52.
Arteriosklerose der Aorta, Beetartige, unregelmässige, hauptsächlich um die Abgangstellen der Arterien angeordnete Verdickungen der Intima.

Neben der Fettentartung läuft an den gleichen oder anderen noch nicht ausgedehnt erweichten Verdickungen sehr gern und manchmal in sehr grossem Umfange eine **Verkalkung**, nur selten eine Verknöcherung (s. o. S. 61) einher, welche die hyalinen Theile betrifft. Die verdickten Stellen wandeln sich so in kleinere und grössere Kalkplatten um. Wenn sie zahlreich sind, wird die Aorta starr, beim Durchschneiden bleiben die Wandungen stehen. Oeffnet man das Lumen und breitet die Wand aus, so brechen die Platten und ihre Ränder stehen dann zackig hervor.

Verdickungen, atheromatöse Defecte und Verkalkungen finden sich oft, bald mehr die einen bald mehr die anderen, in grösster Ausdehnung über die Innenfläche der Aorta, meist im Arcus, aber auch bis zu den Iliacae, oder gerade hier unten am stärksten ent-

wickelt und manchmal so dicht gedrängt, dass nirgendwo mehr eine normale Stelle zu finden ist.

Neben der Intima ist, wenigstens in den späteren Stadien, auch die Media, wenn auch weniger auffällig erkrankt. Ihre wichtigste Anomalie besteht in einer herd- oder zugweise auftretenden Unterbrechung der musculären und elastischen Lagen durch ein die Vasa vasorum umgebendes junges, gewöhnlich zellreiches Bindegewebe. Seine Ausdehnung wechselt allerdings in weiten Grenzen. Es kann in baumförmig verästigten Zügen, in rundlichen und unregelmässigen Complexen mehr als die Hälfte der Media einnehmen oder nur relativ wenig entwickelt sein. Wo es sich befindet, ist die

Fig. 53.

Hochgradiges Atherom der Aorta. In der Mitte bei *D* ein grosser, zackiger atheromatöser Defect, mit einem nur zum Theil noch vorhandenen Thrombus *T*. In der Umgebung beetartige Verdickungen *vv*, die bei *aa* um Arterienabgangstellen angeordnet sind. Bei D_1 ein kleiner atheromatöser Defect.

Media zu Grunde gegangen. Sie zeigt daneben auch hyaline Umwandlungen, fettige Entartung, partielle Nekrosen und wenig umfangreiche Verkalkungen. Die Adventitia ist gewöhnlich in wechselndem Maasse zellig infiltrirt und verdickt.

An den kleineren Arterien finden sich analoge Processe wie an den grossen. Sehr geeignet zum Studium sind die Gehirnarterien (Fig. 54). Man sieht sie starrwandiger als sonst und fleckig oder in grösserer Ausdehnung gelblich getrübt. Diese veränderten Theile bleiben nach dem Durchschneiden offen stehen, während die normalen Strecken collabiren. Schon mit blossem Auge, besser noch mit dem Mikroskop, findet man die Intima stark ring- oder halbmondförmig verdickt, fettig entartet und

manchmal verkalkt. Die Media ist atrophisch oder bindegewebig durchsetzt, die Adventitia dicker und zellreicher. (Ueber die syphilitischen Veränderungen s. oben S. 62.) Sehr ausgedehnt erkranken auch in der bereits (S. 26) erwähnten Weise die Coronararterien des Herzens, an denen besonders die Verkalkung auffällt, während andere, z. B. die Nieren-Arterien, fast allein Intimawucherungen aufweisen.

Fig. 54.

Arteriosklerose der Basilararterien. *V*, *Vl* rechte, linke Vertebralis, *B* Basilaris, *PP* Profunda, *cc* Commicans posterior, *CC* Carotis. Die hellen Gefässstrecken sind die arteriosklerotischen. Ihre Wand ist starr und die angeschnittenen Lumina der beiden Carotiden und der linken Vertebralarterie klaffen.

Die Arterien der unteren Extremitäten sind vorwiegend in höherem Alter befallen. Sie werden oft hochgradig verengt. Dann entsteht nicht selten, zumal wenn nun noch Thrombose hinzutritt und wenn die Triebkraft des Herzens nachlässt, eine ungenügende Ernährung, zumal der Zehen, die zunächst an kleiner Stelle, später in grösserer Ausdehnung gangränös werden.

Analoge gangränöse Processe kommen ziemlich selten auch schon in jüngeren Jahren vor. Auch sie beruhen auf Verengerungen der Gefässlumina durch Intimaverdickungen, meist mit consecutiver Thrombose. Die Veranlassung ist wenig gekannt. Manche nehmen an, dass Syphilis eine wichtige Rolle spiele (s. S. 62).

An mikroskopisch kleinen Gefässen macht sich vor Allem die Intimaverdickung geltend. Sie kann zum Verschluss des Lumens führen. Man bezeichnet den Process als Endarteriitis obliterans.

Aetiologisch ist die Arteriosklerose noch nicht genügend geklärt. Nach der Ansicht Vieler spielt die Syphilis eine grosse Rolle. Insbesondere werden auf sie gewisse Formen zurückgeführt, die sich durch hervorragendes Ergriffensein der Aorta ascendens, des Arcus und der Aorta thoracica, durch starke Intimaverdickungen bei relativ geringen regressiven Metamorphosen, durch strahlige Narbenbildung in der Intima und durch ausgedehnte entzündliche den gummösen Processen

ähnliche Neubildungen der Media auszeichnen. Als völlig ausreichend können freilich diese Kriterien noch nicht angesehen werden. Dass auch die Arteriosklerose der Gehirnarterien gern auf Syphilis bezogen wird, wird noch erwähnt werden.

Neben der Syphilis, die gewiss, zumal für die im jugendlichen Alter auftretende Arteriitis bedeutungsvoll ist, werden Alkoholintoxication, Bleivergiftung, Gicht, manche Infectionen und dauernde Blutdrucksteigerungen herangezogen. Die Schwierigkeit, den ätiologischen Zusammenhang sicher zu stellen, liegt vor Allem darin, dass die Erkrankung sich über Jahrzehnte erstreckt und dass während dieser Zeit viele Schädlichkeiten eingewirkt haben können.

Die Arteriosklerose beginnt im Allgemeinen nicht vor dem 40. Jahre und schreitet langsam fort. Sie ist aber sehr häufig und schon deshalb bedeutungsvoll. Aber sie führt auch zu schweren Folgezuständen, zu allgemeinen Circulationstörungen, zu Verschluss kleiner Gefässe mit oder ohne Thromben und zu den davon abhängigen Herderkrankungen, zu Nekrose des Myocard (S. 26), des Gehirns (s. d.), der Zehen und Füsse bei Greisen, zu Narben der Niere (s. diese) etc.

Ob die Arteriosklerose, wie der Name Arteriitis deformans es aussagt, mit Recht zu den Entzündungen gestellt wird, ist fraglich. Thoma meint, die Intimaverdickung sei ein compensatorischer Vorgang. Das Primäre sei eine Schwächung der Media, die dem Blutdruck nachgebe und so eine Gefässerweiterung mit sich bringe. Diese Dilatation werde durch die Verdickung der Intima wenigstens theilweise ausgeglichen. Aber die Anfangstadien lassen von Erweiterung des Gefässes nichts erkennen, die Verdickungen sind zunächst auf kleinste Bezirke beschränkt und multipel und springen unzweifelhaft über die Ebene der übrigen Intima vor. Erst später giebt die in der angegebenen Weise erkrankte Media dem Blutdruck nach und verdünnt sich. Ich bezweifle daher Thoma's Erklärung. Aber auch für Entzündung sprechen die Anfänge nicht oder wenigstens meist nicht. Eine wesentliche Zellvermehrung ist gewöhnlich nicht zu sehen. Sie tritt nur so weit ein, wie zur Bildung des neuen Gewebes erforderlich ist. Dieses bildet eine gleichsam zwischen Media und subendothelialer Intimalage eingeschobene Schicht, in der einzelne und besonders grosse, gruppenweise liegende fetthaltige Zellen hervortreten. Anfangs ist die verdickte Lage gefässlos, später wachsen aus der Media Gefässe von zellreicherem Gewebe begleitet hinein. Ich glaube darin

eine Art von Organisationsvorgang sehen zu sollen, der das zerfallene Intimagewebe theilweise ersetzt. Die zellige Wucherung in der Umgebung der Mediagefässe und die rundzellige, herdförmige Infiltration der Adventitia kommt meines Erachtens unter der Einwirkung der aus der Intima resorbirten Zerfallproducte zu Stande. Die Reihenfolge, in der die Veränderungen der Arterienwand entstehen (der Beginn in der Intima etc.), deuten darauf hin, dass die Arteriosklerose vom Gefässlumen aus auf noch ungenügend gekannte Art und Weise angeregt wird.

Ueber die sogenannte Periarteriitis nodosa siehe den nächsten Abschnitt (Aneurysma).

4. Aneurysma.

Unter Aneurysma im weitesten Sinne verstehen wir einen mit dem Lumen einer Arterie communicirenden und von ihr aus mit Blut gefüllten Raum. Wir unterscheiden aber das häufigste und wichtigste **Aneurysma verum**, welches durch eine Ausbuchtung der Wand zu Stande kommt, von dem **Aneurysma spurium**, welches sich bei Austritt von Blut aus einer perforirenden Oeffnung der Gefässwand bildet, und von dem **Aneurysma dissecans**, bei welchem das Blut durch einen Riss der inneren Arterienschichten sich in die Wand selbst einwühlt.

Wenn Blut durch eine abnorme Oeffnung der Arterie in die Umgebung austritt, so kann es das hier befindliche Gewebe manchmal weniger durchtränken, als vielmehr in toto bei Seite und von der Arterie abdrängen. Dann füllt es einen mehr oder weniger gut begrenzten Raum aus, den wir **Aneurysma spurium** nennen. Das verdrängte Gewebe verdichtet sich bei längerer Dauer des Processes durch Neubildungvorgänge und erzeugt so zuweilen eine deutlich abgegrenzte Wand, die innen abgeglättet und sogar mit Endothel ausgekleidet sein kann. Dann hat das ganze Gebilde Aehnlichkeit mit einem Aneurysma verum.

Bei diesem dehnt sich die Wand in einen umschriebenen Bezirk, dem Blutdruck nachgebend, aus und wölbt sich nach aussen vor. Das kann über eine Strecke der Gefässwand gleichmässig ringsum geschehen, cylindrisches Aneurysma, oder so, dass die Erweiterung an- und wieder abschwillt, spindelförmiges Aneurysma, oder so, dass eine kahnförmige Ausbuchtung entsteht, kahnförmiges A., oder so, dass die Erweiterung nach aussen spitz zuläuft, zeltförmiges A., oder endlich und in den

meisten Fällen so, dass die Vortreibung einen an der Arterie hängenden Sack darstellt, der durch eine halsförmige Einschnürung mit dem Lumen zusammenhängt, sackförmiges A. (Fig. 55).

Das **Aneurysma verum** könnte zwar gelegentlich an jeder Arterie vorkommen, findet sich aber mit Vorliebe an bestimmten Gefässen. Weitaus am häufigsten sehen wir es an der Aorta (Fig. 56, 59, 60) und zwar meist an ihrem Bogen, danach an dem Brust-, seltener an dem Bauchabschnitt. Dann folgen die grösseren Arterienäste, z. B. die Poplitea, die Femoralis, ferner die Lienalis, Renalis, weiterhin die Arterien der Gehirnbasis.

Das Aneurysma sitzt unter Umständen, z. B. an der Convexität des Arcus, da, wo die grossen Arterien abgehen. Dann werden deren Ursprungsstellen auch von der Ausbuchtung betroffen und finden sich also später in der Wand des Sackes.

Die Grösse des Aneurysma richtet sich natürlich in gewissen Grenzen nach der Weite der Arterie. An der Aorta kann die Ausbuchtung kopfgross, durchschnittlich etwa faustgross, werden, aber auch die Aneurysmen der Milzarterie sind zuweilen kleinapfelgross. An den Gehirnarterien sieht man bis kirschgrosse, selten umfangreichere Ausbuchtungen.

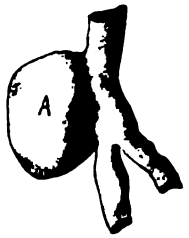

Fig. 55.
Aneurysma, *A*, der Milzarterie.

Die Aneurysmabildung kann auch an mikroskopischen Gefässen eintreten. Besonders häufig ist das an den Gehirnarterien.

Die Entstehung der Aneurysmen ist selbstverständlich auf eine irgendwie zu Stande gekommene umschriebene Nachgiebigkeit der Arterienwand zurückzuführen. Der Blutdruck buchtet dann eine derartige Stelle nach aussen vor.

Eine solche vorauszusetzende Widerstandherabsetzung kann auf verschiedene Weise zu Stande kommen.

Leicht verständlich ist sie in jenen Fällen, in denen die Gefässwand von aussen angeätzt, bezw. entzündlich angegriffen wird. So ist es in tuberculösen Höhlen der Lungen, in denen der zerstörende Process auch die Arterienwände angreift. Dann bilden sich typische manchmal relativ grosse Aneurysmen (s. Fig. 268).

Aehnlich ist es bei Verletzung von Arterien von innen her, wenn ein verknöchertes Stück eines endocarditischen Thrombus in das Gefäss hineinfährt und es lädirt (embolisches Aneu-

rysma, Ponfick.) Auch Quetschungen der Wand können Ausbuchtungen zur Folge haben.

Ferner machen Entzündungen, die von inficirten Embolis ausgehen, Schädigungen der Wand mit secundärer Erweiterung (Eppinger, Simmonds.) Ein gutes Beispiel sind ferner die Wurmaneurysmen des Pferdes, die durch Ansiedelung des Strongylus armatus in der Aortenwand entstehen.

Weniger leicht verständlich sind die meisten beim Menschen in der Aorta und anderswo vorkommenden Aneurysmen. Auch

Fig. 56.

Aneurysma im Anfangstheil der Aorta. Ansicht von vorn. *An* Aneurysma, *A* Aorta, *P* Pulmonalis, *R* rechter Vorhof. Das Aneurysma hat die vordere Aortenwand stark nach vorn vorgewölbt.

bei ihnen spielt eine Schwächung der Wand die wichtigste Rolle, aber sie wird von dem Einen (Thoma) auf eine primäre Ernährungstörung der Media, von Anderen (v. Recklinghausen, Eppinger u. A.) auf eine primäre Zerreissung der elastischen Lagen, von wieder Anderen (Koester u. A.) auf eine entzündliche Wanderkrankung bezogen. Ich halte die letztere Auffassung in der Hauptsache für richtig und bin der Meinung, dass eine Dehnung, Zerrung und Zerreissung der elastischen Elemente ev. der ganzen Intima nur bei der Vergrösserung der Aneurysmen

eine Rolle spielt und dass man nur in diesem Sinne von „Rupturaneurysmen“ sprechen darf. Die erste Veränderung besteht also in einer den Vasa vasorum folgenden bindegewebigen Wucherung der Media, deren Elemente mehr und mehr zu Grunde gehen. Diese Processe stimmen mit denen der Arteriosklerose in den Grundzügen überein. Wenn sie aber bei ihr meist nicht zum Aneurysma führen, so liegt das daran, dass sie nur relativ selten und besonders bei syphilitischen Individuen so in- und extensiv sind, dass eine erhebliche Schwächung der Wand eintritt. Das zuletzt genannte ätiologische Moment erklärt es aber, dass Aneurysmen auch schon bei jugendlichen Individuen auftreten können, bei denen eine typische Arteriosklerose noch nicht vorkommt. Ist dann die geschwächte Wandstelle ausgebuchtet, so wird der Blutdruck sie immer weiter dehnen. Dann kann die Intima Einrisse bekommen und die Elemente der Media werden auseinandergezerrt und zerrissen. Die letztere fehlt (Fig. 57) daher in den Aneurysmen, zumal den sackförmigen, wenn sie über die Anfangsstadien hinaus sind, bis auf grössere oder kleinere Reste der elastischen Elemente oder völlig. Am deutlichsten wird das bei grossen Säcken mit relativ engen halsförmigen Einschnürungen sein. Denn hier übertrifft die Wand des Aneusysmas an Fläche den ursprünglich ausgebuchteten Arterienbezirk um das Vielfache. Da nun ein Mitwachsen der Media nicht stattfindet, muss das, was von ihr im Beginn des Processes noch vorhanden war, schliesslich auch noch verloren gehen. Im Halse des Sackes kann man freilich meist die elastischen Fasern der Media noch eine Strecke weit in dünnen Zügen oder gewöhnlich in unregelmässigen Fleckchen auf die Aneurysmawand übergehen sehen. Dann verlieren sie sich. In einzelnen Fällen aber schneidet die Media am Rande scharf ab. Das sind dann die Beobachtungen, aus



Fig. 57.

Zwei Schemata *a* u. *b* über die Verhältnisse der Aneurysmawand zur Wand der Aorta. Intima *J* und Adventitia *AA* lassen sich, erheblich verdickt, auf die Wand des Aneurysma verfolgen. Die Media geht in *a* etwas auf das An. über und ist in seiner Wand noch fleckweise vorhanden. In *b* schneidet sie oben scharf ab, unten setzt sie sich noch etwas auf das Aneurysma fort.

denen man einen primären Riss der Wand ableitet. Am häufigsten ist dies, wenn der Uebergang in die Ausbuchtung in einer scharfen Leiste geschieht.

Die Intima setzt sich meist continuirlich auf die Innenfläche des Sackes fort, ändert aber ihre Structur (Fig. 58). Sie nimmt rasch das Aussehen eines faserigen, dichten, der Fläche parallelen Bindegewebes an, welches eine normale Intima um das Vielfache an Dicke übertrifft und meist in unregelmässigen flachen Erhebungen nach innen prominirt. Die Veränderungen sind denen

Fig. 58.

Aneurysma *An* der Aorta, von innen gesehen, mit ausgedehnten arteriosklerotischen Verdickungen. *T* Thrombus, geschichtet. *A A* Aorta, *a* abgehender Arterienast.

der Arteriosklerose ähnlich und zwar auch darin, dass atheromatöse Veränderungen und Verkalkungen, oft in grosser Ausdehnung, hinzutreten. Selten ist die Intima am Rande des Aneurysma scharf abgesetzt, so dass es aussieht, als habe sie einen Einriss erfahren.

Die Wand des Sackes (Fig. 57) besteht demnach aus der modificirten Intima und aus der Adventitia, die sich durch bindegewebige Wucherung verdickt und so dem Aneurysma eine gewisse Festigkeit verleiht. In älteren Objecten kann man beide Lagen nicht mehr von einander unterscheiden.

Dass primäre Zerreissungen der Gefässwand Aneurysmen zur Folge haben können, muss natürlich zugegeben werden, aber man ist nur selten in der Lage, sie an beginnenden Ausbuchtungen sicher nachzuweisen. Auch hat man durch experimentelle Verletzungen keine Aneurysmen erzeugen können.

Eine besondere Stellung nehmen die miliaren Aneurysmen ein, die im Gehirn nicht selten vorkommen. Sie bilden hier oft die Grundlage der zumal in die centralen Ganglien erfolgenden Blutungen (s. Gehirn, Hämorrhagie) und finden sich dann gewöhnlich durch das ganze Gehirn, am reichlichsten aber durch die grossen Ganglien zerstreut. Oft sind sie nur mikroskopisch nachweisbar, oder sie sind hanfkorngross und grösser. Gelegentlich durchsetzen sie in besonderer Häufigkeit die ganze Hirnrinde und sind dann als kleinste rothe Fleckchen oder stecknadelkopfgrosse Körperchen erkennbar. An ihrer Bildung sind ebenfalls vor Allem Veränderungen der Media, ihre hyaline Umwandlung und Verdünnung betheiligt. Die Intima zeigt dabei gern Verdickungen, welche die Erweiterung des Lumens wieder beseitigen können. Diese miliaren Aneurysmen sind meist spindelförmig. Zu Zerreissungen führen in erster Linie die sackförmigen Ausbuchtungen, deren Wand sehr dünn sein kann. Sie werden in wenigen Fällen erbsengross.

Erwähnung verdienen ferner die seltenen congenitalen Aneurysmen. 1. Im Ductus Botalli kann es zu aneurysmatischen Ausbuchtungen kommen, wenn die Eingangsöffnung von der Aorta aus nicht wie gewöhnlich verschlossen wird (Strassmann). 2. Bei Verengerung der Aorta an der Einmündung des Ductus (s. o. S. 59) erweitert sich das Gefäss bis zum Herzen hin und kann secundäre sackförmige Ausbuchtungen aufweisen. 3. Thoma nimmt ferner an, dass durch Zug des zu kurzen Ductus an der Aortenwand eine zeltförmige Erweiterung des Lumens, ein Tractionsaneurysma erzeugt werden kann.

Die Bedeutung des Anreurysma für den Träger ist sehr gross. Am gefährlichsten ist das sackförmige Aneurysma. Es hat zu nächst einmal eine Neigung zu beständiger Vergrösserung. Diese bedingt eine Dehnung der Wand, die sich demgemäss verdünnen müsste, wenn nicht wenigstens längere Zeit hindurch eine Zunahme des Bindegewebes einträte und die Dicke der Wandung auf der alten Höhe hielte oder gar steigerte. Während dieser Vergrösserung muss der Sack mehr und mehr auf die Umgebung drücken, so also in der Brusthöhle auf die Trachea, oder auf die Bronchen

oder auf die Lungen, den Oesophagus, die grossen Venen, auf Nervenstämme (Vagus), auf Arterien, die neben dem Aneurysma ent-

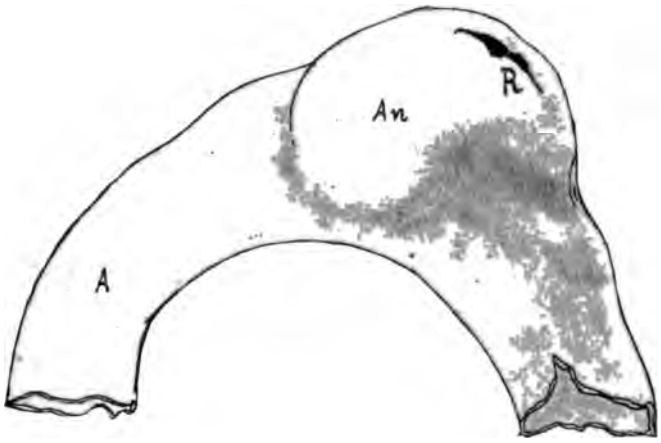

Fig. 59.
Aneurysma des Arcus Aortae. *A* Aorta, *An* Aneurysma mit einem zackigen Einriss *R*.

springen u. s. w. Der andauernde Druck kann die comprimirten Theile in wechselnder Ausdehnung zur Nekrose oder zum Schwund bringen, auch die Knochen leisten keinen Widerstand. Die Wirbelkörper werden arrodirt und tiefgreifend ev. bis zum Wirbelkanal zerstört, so dass auch das Rückenmark leidet. Sternum und Rippen werden in ganzer Dicke vernichtet, so dass nun das Aneurysma die Grenzen des Thorax überschreitet.

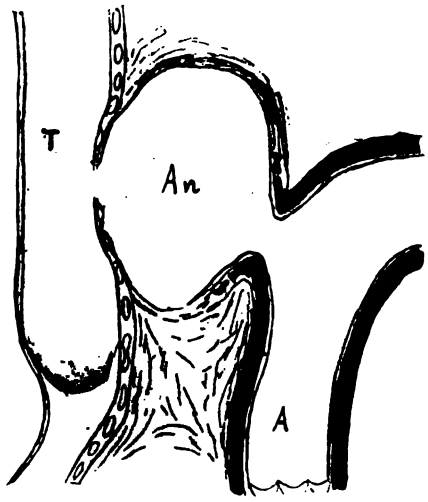

Fig. 60.
Schema eines Aneurysma *An* der aufsteigenden Aorta *A* mit Durchbruch in die Trachea (*T*). Nach einem Präparat entworfen.

Je grösser aber der Sack wird, um so mehr besteht die Gefahr, dass jene Neubildungsvorgänge in der Wand nicht überall ausreichen und dass dann stellenweise eine Verdünnung zu Stande kommt, die so hochgradig werden kann, dass eine Zerreissung (Fig. 59) des nicht mehr widerstandsfähigen Abschnittes er-

folgt. Dann tritt eine Blutung ein, die z. B. frei in die Pleurahöhle oder in die Lunge erfolgen kann. War vorher das Aneurysma mit der Wand der Trachea (Fig. 60) oder des Oesophagus oder einer grossen Vene verwachsen, hatte sie durch Druck verdünnt oder nekrotisch gemacht und dann zerrissen, so wird eine Blutung in die entsprechenden Räume vor sich gehen. Bei Einbruch in die Venen entstehen dann sehr schwere Circulationstörungen. Erfolgt die Hämorrhagie in andere Räume, so muss sie nicht

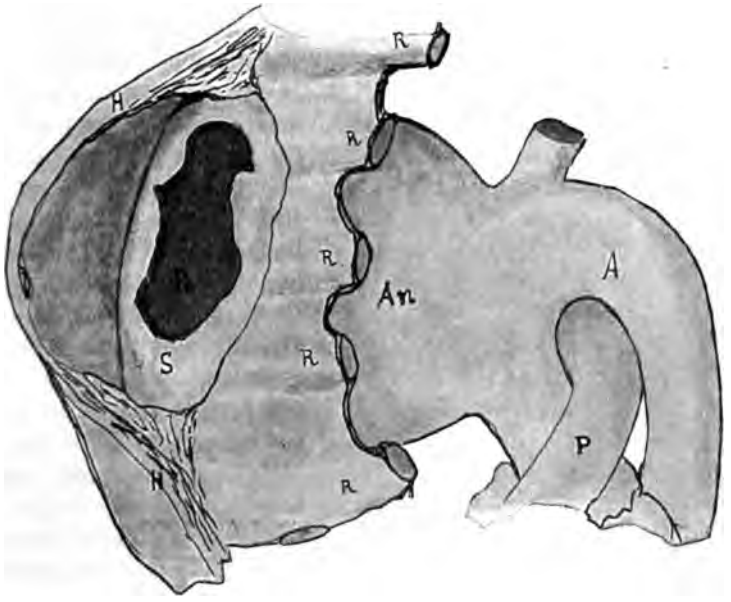

Fig. 61.

Schema (nach einem Präparat angefertigt) von einem Aneurysma, *An*, der aufsteigenden Aorta (*A*) mit Durchbruch (*Pa*) durch das Sternum *S* und Bildung eines Aneurysma spurium zwischen Sternum und Haut (*H*). *RR* Rippen.

rasch tödtlich werden, sie kann bei anschliessender Thrombose der Rissöffnung wieder einige Zeit sistiren. Wenn das Aneurysma bis unter die Haut vorgedrungen war und dann zerreisst, so kann das austretende Blut unter Verdrängung der Hautweichtheile ein Aneurysma spurium bilden, welches dann seinerseits ev. die Haut völlig durchbricht (Fig. 61).

Aehnlich wie im Thorax sind die Folgen der Aneurysmen an allen anderen Orten.

Nun darf man sich aber nicht vorstellen, dass die Aneurysmen stets nur mit flüssigem Blute gefüllt seien. Es kommt vielmehr

nicht selten zu mehr oder weniger ausgedehnter Thrombose, die in Form einer compacten, gleichmässigen Masse oder mit ausgesprochener Schichtung (Fig. 62) (s. allg. Path. S. 113) auftritt. Ihre Entstehung ist uns leicht begreiflich, weil das Aneurysma eine abnorme Wand besitzt und weil die Blutbewegung in ihm selbstverständlich eine unvollkommene ist. Der Thrombus kann den Raum vollkommen ausfüllen. Wenn er dann, was freilich spontan nur äusserst selten geschieht, organisirt wird, so kann das Aneurysma damit seine dauernde Grössenzunahme einstellen und sich sogar weiterhin durch Schrumpfung verkleinern. Es kann im klinischen Sinne eine Heilung eintreten, die der Arzt auf diesem Wege, d. h. durch Erzeugung möglichst vollständiger Gerinnung des Blutes in dem Sacke, künstlich zu erreichen strebt. Die Resultate sind freilich noch dürftig. Der Thrombus selbst vermag das Wachsthum meist nicht zu hindern. Das Blut wühlt sich in Spalten desselben, zwischen die Blätter der geschichteten Theile, sowie zwischen Thrombus und Wand doch immer wieder hinein und so erfolgt auch bei ausgedehntem thrombotischen Verschluss doch der tödtliche Ausgang.

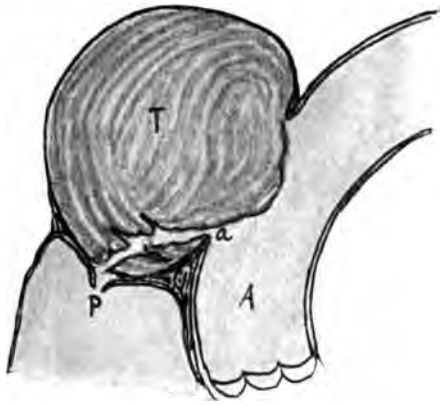

Fig. 62.
Schema eines thrombotischen Aneurysma der aufsteigenden Aorta mit Durchbruch in den Herzbeutel. *A* Aorta, *T* Aneurysma mit geschichtetem Thrombus. *a* Kanal im Thrombus, in den noch Blut eindringt, welches die Wand des Aneurysma und den Herzbeutel perforirt hat. Das Schema ist an der Hand eines Präparates angefertigt.

Die Thrombose kann auch noch in anderer Weise schaden. Sie kann sich bis in die Arterie ausdehnen und deren Lumen verengen oder durch Ablösung von Stücken zu Embolien führen. Wenn aus der Wand des Aneurysma Arterien abgehen, so können sie durch die Thrombose ganz verschlossen werden.

Das **Aneurysma dissecans** liegt zwischen auseinandergedrängten Schichten der Arterienwand. Das Blut gelangt dahin durch einen die Intima und einen Theil der Media durchsetzenden Riss, in den es eintritt und von dem aus es sich in die Media einwühlt, dadurch, dass es die Lagen derselben spaltförmig auseinanderdrängt. Den so entstehenden Raum erweitert es dauernd durch Dehnung der

äusseren Mediaschicht und der Adventitia und deren Verwölbung nach aussen. Anfänglich auf die Umgebung des Risses beschränkt, dehnt sich das Aneurysma später allseitig, zumal auch um das Gefäss herum weiter aus und kann es schliesslich ganz umgeben. Manchmal aber erfolgt die Weiterentwicklung hauptsächlich in der Längsrichtung des Gefässes, an der Aorta von dem aufsteigenden Arcus an bis unter Umständen zur Aorta abdominalis, so dass dann ein mehr oder weniger cylindrisch umgestalteter Spaltraum in der Wand des Gefässes gleichsam als ein doppeltes Gefässrohr dahinzieht. Zuweilen geht auch auf solche lange Strecken das Aneurysma rings um das alte Gefässrohr herum, so dass dieses in einem zweiten weiteren Cylinder steckt.

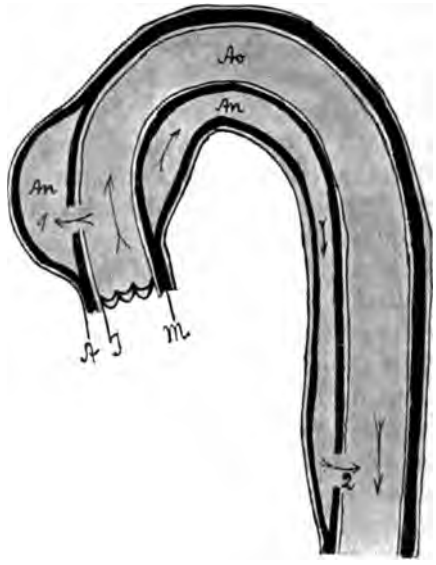

Fig. 63.

Schema eines Aneurysma dissecans Aortae. Die drei Klappen zeigen den Anfang der Aorta, *Ao*. *A* Adventitia, *m* Media, *J* Intima. Das Aneurysma *An* liegt zwischen auseinandergedrängten Schichten der Media und hat eine durch einen queren Pfeil bezeichnete Eingangsöffnung *1*. Es geht um die Aorta herum und an der Concavität des Bogens herunter bis *2*, wo es wieder durch eine Oeffnung in die Aorta einbricht.

Die Folgen des Aneurysma dissecans sind sehr schwere, ganz besonders, weil es weitaus am häufigsten an der Aorta, und zwar am aufsteigenden Bogen, nicht weit oberhalb der Klappen vorkommt. Der häufigste Ausgang ist eine bald früher, nach wenigen Stunden, bald später eintretende Zerreissung der äusseren mehr und mehr gedehnten und verdünnten Wand des Sackes und eine dadurch bedingte tödtliche Blutung. Diese erfolgt mit Vorliebe in den Herzbeutel, weil das Aneurysma eben gern in dem innerhalb des Pericard befindlichen Aortentheil entsteht.

Aber auch eine Art Heilung ist möglich. Das Aneurysma kann nämlich, wenn es sich in der Längsrichtung weit ausgedehnt hat, an seinem peripheren Ende durch einen Riss der inneren Schichten des Sackes wieder in das Lumen des Gefässes einbrechen (Fig. 63). Dann läuft das Blut an der primären Rissstelle in das Aneurysma hinein und an der secundären wieder

heraus. Unter diesen Umständen ist das Leben Jahre lang möglich. Das pathologisch neugebildete Gefässrohr glättet sich innen ab, bekommt eine endotheliale Auskleidung und sieht makroskopisch fast aus wie das daneben liegende normale Lumen.

Die Entstehung des Aneurysma dissecans ist nicht immer leicht begreiflich. Eine bestehende Arteriosklerose macht eine Zerreissung verständlich, zumal wenn, was manchmal beobachtet wird, ein Trauma, Stoss gegen die Brust etc. oder eine plötzliche intensive Blutdrucksteigerung hinzukommt. Auch soll ein Trauma ohne primäre Gefässerkrankung dieselben Folgen haben können. Andererseits giebt es Fälle, in denen eine schwerere mechanische Veranlassung fehlt und keine deutliche Gefässerkrankung gefunden wird. Eine Blutdruckerhöhung wird allerdings auch dann angenommen werden müssen, zumal wohl stets eine Hypertrophie des Herzens vorliegt. KAMEN sah ein Aneurysma dissecans, welches zur Ruptur kam, in Folge eines tuberculösen Processes der Aortenwand eintreten.

Bei den Aneurysmen wird am besten auch die sogenannte **Periarteriitis nodosa** besprochen, weil sie mit vielfachen Ausbuchtungen verbunden ist. Es handelt sich um eine seltene von KUSSMAUL und MAIER zuerst eingehend beschriebene bei jüngeren Individuen auftretende Erkrankung, bei der an den kleineren Arterien multiple knotige Verdickungen auftreten, die sich durch zellige Neubildungen in Adventitia und den anderen Häuten auszeichnen und vielfach unter Lückenbildung in den elastischen Lagen zu aneurysmatischen Aussackungen führen. Ueber die Aetiologie ist nichts Sicheres bekannt. Syphilis wird angegeben.

Ferner sei hier das Aneurysma cirsoideum, Aneurysma racemosum arteriale angeführt. Es kommt fast nur am Kopf vor und besteht in einer mit starker Schlängelung verbundenen Dilatation des Gebietes einer oder mehrerer Arterien. Die Wand der Gefässe ist meist verdickt, später aber auch verdünnt, die einzelnen Zweige können miteinander anastomosiren. Das ganze Gefässconvolut hat Tendenz zur weiteren Ausbreitung und bildet umfangreiche tumorähnliche Massen. Die Anomalie gehört auch insofern zu den Neubildungen, als sie manchmal aus einer congenitalen Teleangiektasie hervorgeht.

Endlich seien hier zwischen Arterien und Venen vorkommende Verbindungen erwähnt, die mit aneurysmaähnlichen Bildungen verbunden sein können. Bei gleichzeitiger Verletzung beider nebeneinanderliegender Gefässe kann sich zwischen ihnen ein von

beiden Seiten gespeister Blutsack, ein Aneurysma intermedium saccatum bilden. Fehlt dieser Sack, strömt das Blut aus der Arterie in die Vene und erweitert sie, so bildet sich ein Varix aneurysmaticus.

5. Geschwülste.

Wenn man von dem oben besprochenen Aneurysma cirsoideum absieht, gehören primäre Tumoren der Arterien zu den seltensten Neubildungen. Ein Riesenzellensarkom der Aorta wurde einmal beschrieben.

Secundäre Geschwülste sind ziemlich häufig. Sie können sich überall da entwickeln, wo ein maligner Tumor in enger Beziehung zum Gefäss steht und in seine Wand hinein und eventuell nach innen wächst. Bei grossen Arterien ist das seltener als bei kleinen. In die Aortenwand dringt zuweilen ein Oesophaguscarcinom bis nach innen vor, die Halsarterien werden gelegentlich von malignen Neubildungen der Schilddrüse angegriffen u. s. w. Geschwulstmassen können aber auch auf embolischem Wege in Arterien gelangen, wenn sie sich an anderer Stelle losgelöst hatten. So werden sie aus den Venen und dem rechten Herzen in die Lungenarterien, aus den Lungenvenen und dem linken Herzen in den grossen Kreislauf getrieben (s. oben Myxom des Herzens S. 57).

Unter dem Mikroskop beobachtet man nicht selten ein Hineinwachsen von malignen Tumoren in Arterien, manchmal bis zur völligen Obliteration.

6. Continuitätstrennungen.

Perforirende Verletzungen der Arterien durch Schnitt, Stich, Schuss u. s. w. sind häufig. Sie führen zu Verblutungen oder schliessen sich durch Thrombose oder werden unterbunden. Zuweilen führen auch grosse Verletzungen der Aorta nicht ohne Weiteres zum Tode. In dem oben (S. 58) bereits angeführten Fall von Schussverletzung war die Aorta thoracica mit Ein- und Ausschussöffnung versehen und doch lebte der Mann 11 Tage. Die mangelnde Kraft des gleichfalls durchschossenen Herzens hatte offenbar eine die thrombotische Verlegung der Aortenöffnungen begünstigende Herabsetzung des Blutdruckes zur Folge. Risse der Aorta durch indirecte Gewalteinwirkung finden sich bei Sturz aus grösserer Höhe. Ferner kommt es selten zu Rupturen der Aorta bei Erkrankung ihrer Wand. v. Kahlden sah eine Zerreissung nach Uebergreifen eitriger Pericarditis auf den Anfang des Gefässes.

C. Venen.

Regressive Veränderungen spielen an den Venen keine Rolle. Der wichtigste abnorme Vorgang in den Venen ist die Bildung von Thromben, deren mikroskopisches und makroskopisches Verhalten in der allgemeinen Pathologie besprochen wurde. Hier wird nur insofern davon die Rede sein, als sich Thrombose und Entzündung combiniren.

a) Entzündung, Phlebitis.

Wie an den Arterien kann man auch an den Venen die Entzündungen nach ihrer Localisation benennen und von Endo-, Meso- und Periphlebitis reden. Aber eine scharfe Abgrenzung oder Eintheilung ist nach dieser Richtung hier noch weniger möglich als dort. Das ergiebt sich schon aus der geringeren Dicke der Wand und deshalb, weil die Entzündung in dem weniger dichten Gewebe sich leichter ausbreitet.

1. Acute Entzündung.

Die acute Entzündung kann von der Umgebung auf die Venenwand übergreifen oder durch primär im Lumen befindliche an der Wand sich festsetzende und Thrombose veranlassende Mikroorganismen hervorgerufen werden. Da aber auch der von aussen kommende Process, wenn er bis zur Intima fortgeschritten ist, Thrombose zur Folge hat, so fällt dieser im Bilde der Phlebitis eine grosse Bedeutung zu. Man kann deshalb in den meisten Fällen von **Thrombophlebitis** (Fig. 64) reden.

Die Phlebitis kann sich auch in der Längsrichtung des Gefässes ausbreiten und das besonders dadurch, dass ein inficirter Thrombus eines kleinen Astes sich in centraler Richtung fortsetzt und dann immer wieder von innen her neue Venenstrecken in Entzündung versetzt.

Da die Entzündung in allen Fällen bald die ganze Wand betheiligt, sind die einzelnen Veränderungen in der Hauptsache stets die gleichen. Sie beginnen mit Hyperämie der reichlichen Vasa vasorum. Ihr folgt eine von Untergang der elastischen Elemente (Fischer) begleitete Exsudation und Emigration in die erweiterten Saftspalten. Auch die Intima wird von Leukocyten durchsetzt, die in wechselnden Mengen in das Lumen der Vene oder in den Thrombus übertreten können. Da weiterhin auch die zelligen Wandelemente sich vergrössern (z. B. die Muskel-

fasern, KOESTER) und vermehren, so wird durch alle diese Vorgänge die Venenwand stark verdickt und unter Umständen dicker als die der begleitenden Arterie. Je nach der Beschaffenheit der in Betracht kommenden Mikroorganismen kann die Umgebung der Vene oder auch ihre Wand eitrig erweichen oder verjauchen, der Thrombus kann zerfallen oder ebenfalls faulig werden. Dann besteht die Gefahr seiner Loslösung, der Embolie und Me-

Fig. 64.
Phlebitis mit Thrombose. Fünf Venen *V* sind im Querschnitt sichtbar und durch dunkle Thromben verschlossen. Ihre Wand ist verdickt. *F* Fettgewebe.

tastase. Heilt die Entzündung, so wird der Thrombus organisirt, die Vene bleibt dauernd verschlossen.

2. Entzündung durch blande Thromben.

Bacterienfreie Thromben veranlassen wie in den Arterien einen entzündlichen Process, der zur Organisation führt und ebenfalls meist mit dem Verschluss des Lumens endet.

Da die einfachen und die infectiösen Thrombophlebitiden in allen Abschnitten des Venensystems gleich verlaufen, so wäre es zwecklos, sie nach den einzelnen Körpergegenden zu betrachten. Nur zwei Fälle seien gesondert erörtert, die Thrombophlebitis der Vena cava inferior und die der Pfortader. Das erstere weite Gefäss erleidet gelegentlich eine maranitische Thrombose (z. B. bei Typhus). Es obliterirt durch Organisation, wandelt sich streckenweise in einen dünnen bindegewebigen Strang um und führt dann zu schweren Circulationstörungen (allg. Path. S. 149). Auch die Pfortader kann bei Marasmus, häufiger bei primärer Wanderkrankung (s. chronische Phlebitis) oder bei Compression durch Tumoren, bei umgebender Entzündung, bei Stauung in Folge von Lebererkrankung mit oder ohne Betheiligung von Bacterien thrombosirt werden. Man redet dann von Pylephlebitis. Ueber die Folgen siehe allg. Path. S. 149.

3. Chronische Entzündungen.

Chronische, der Arteriosklerose analoge Processe erreichen an den Venen nur eine relativ geringe Intensität. Man sieht so etwas an der Pfortader, die Intimaverdickungen, selten Verkalkungen zeigt, am häufigsten aber an den Venen der unteren Extremitäten, zumal bei begleitender Arteriosklerose (SACK, FISCHER). Die so eintretende Phlebosklerose verdickt die Intima und führt zu bindegewebigen Wucherungen in der Media. Ueber ihre Beziehung zur Venenerweiterung wird bald die Rede sein. An den Lebervenen kommt nach CHIARI eine sehr seltene event. zur Obliteration führende Endophlebitis vor.

4. Tuberculöse Entzündung.

Tuberculose kann wie bei den Arterien aus der Nachbarschaft auf die Wand fortschreiten. Am häufigsten ist das in der Lunge, wo tuberculöses Granulationsgewebe in der Wand entsteht und ins Lumen hineindringend zu thrombotischen Abscheidungen Veranlassung giebt. Aus diesen Prominenzen können sich Bacillen dem Blut beimischen (WEIGERT) und bei grosser Menge rasch, bei geringer Menge erst nach weiterer Vermehrung Miliartuberculose veranlassen (allg. Path. S. 123 u. Abschn. V). Ausser in der Lunge sieht man solches Uebergreifen auf die Venenwand bei den mit Lymphdrüsen verwachsenen Venen im Lungenhilus, bei denen des Halses u. s. w.

5. Syphilitische Entzündung.

Syphilis tritt an Venen sicher erkennbar nur sehr selten auf. Beschrieben wurde eine syphilitische Entzündung der Nabelvenen und der Pfortader bei Neugeborenen. Ferner ist in gummösen Herden eine starke Betheiligung der Venen in Form einer Phlebitis obliterans leicht nachzuweisen.

b) Erweiterung der Venen, Phlebektasie, Varicen.

Die Phlebektasie steht dem Aneurysma parallel. Man kann drei Formen unterscheiden: 1. Die cylindrische oder spindelförmige Erweiterung, die auf umschriebene Venenabschnitte beschränkt bleibt, solange die Klappen sufficient sind. Schliessen sie wegen zu starker Dilatation des Lumens nicht mehr oder reissen sie, so stellt sich 2. die cirsoide Phlebektasie ein, bei der die Vene auch an Länge zunimmt und geschlängelt ist (Fig. 65).

3. Die varicöse Phlebektasie (Varix) kennzeichnet sich durch die Entwicklung sackiger Ausbuchtungen der Venenwand. Bei hohem Grad dieser Veränderung besteht schliesslich das ganze veränderte Gefäss aus aneinandergereihten sackigen Ausbuchtungen. Liegen die varicös erweiterten Stellen in dichten Haufen einander an, so kann es vorkommen, dass durch partielle Atrophie der Wand Anastomosen zu Stande kommen. So bildet sich die als anastomotische Phlebektasie (multiloculäre Varicen) benannte Form. Vielleicht entsteht eine ähnliche Form dadurch, dass in einer grösseren erweiterten Vene auch die Vasa vasorum der Gefässwand erweitert werden. Je hochgradiger die Verschmelzung stattfindet, desto mehr nähert sich die Phlebektasie dem Bau des cavernösen Gewebes. Es ist leicht begreiflich, dass in den dilatirten und geschlängelten Bahnen die Circulation sehr langsam vor sich geht. Am meisten wird das in den sackigen Ausbuchtungen sich geltend machen; so entstehen in letzteren leicht die wegen der Emboliegefahr gefürchteten Thromben, welche schliesslich den Varix völlig ausfüllen können, im günstigen Fall tritt Organisation dieser Gerinnsel ein, der Varix schrumpft zusammen, er wird durch eine fibröse, später verkalkende Masse (Phlebolith) ausgefüllt.

Fig. 65.
Erweiterte, stark gewundene und thrombosirte Venen des Unterschenkels, von der Unterseite der Haut aus gesehen.

An den Geweben, in welchen die Phlebektasie ihren Sitz hat, entstehen verschiedene Folgezustände. Auf den Schleimhäuten bilden sich leicht hartnäckige Katarrhe aus, welche zu ihrer Hypertrophie führen. An der äusseren Haut, der von den Phlebektasien weitaus bevorzugten unteren Extremitäten besteht über den Varices zunächst Atrophie. Dazu tritt Abschilferung der Epidermis, nicht selten auch Entzündung (Eczema varicosum). Nach längerem Bestehen und bei hochgradiger

Verbreitung der Varices stellt sich oft Lymphstauung und Oedem ein und weiterhin schliesst sich Hypertrophie der Cutis und eventuell des tieferliegenden Gewebes an. Diese Hauterkrankung führt in ihren höheren Graden zur unförmlichen knotigen Verdickung der Cutis und des subcutanten Gewebes; auch die Epidermis wuchert oft mit, dann bilden sich warzige, mit verhornten Epidermiszellen bedeckte Excrescenzen (Pachydermie, phlebektatische Elephantiasis). Durch den Einfluss von Entzündungen (Ekzem), meist unter Mitwirkung mechanischer Insulte, entstehen aus anfangs kleinen Excoriationen grössere Geschwüre (varicöse Geschwüre), welche durch geringe Neigung zur Vernarbung ausgezeichnet sind. Sie bestehen oft viele Jahre hindurch, sind von schwieligem Gewebe umgeben und haben vorzugsweise an den Unterschenkeln ihren Sitz. Durch das Platzen, besonders von oberflächlich gelegenen Varices an verletzten Stellen, können erhebliche Blutungen eintreten.

Für die Erklärung der Venenerweiterung sind zwei Momente in Betracht zu ziehen: der Blutdruck und eine Wanderkrankung. Erhöhung des intravenösen Druckes bei Stauungen macht Erweiterung der Venen, Phlebektasien. Im engeren Sinne kommen sie dagegen nur bei gleichzeitiger Wanderkrankung zu Stande, die ihrerseits auch ohne schwerere mechanische Hindernisse zur Dilatation führen kann, zumal in den unteren Extremitäten, in denen bei aufrechter Stellung des Körpers das Blut am stärksten auf der Wand lastet. Jene Wanderkrankung ist eine entzündliche. Sie führt zur Verdickung der Intima und partiellen Zerstörung und bindegewebigen Ersetzung der Media. Aber es bleibt nach Fischer (Jores) bei dieser ablaufenden (Phlebofibrose) oder fortschreitenden (Phlebosklerose) Verdickung der Venenwand, wenn sich reichliches elastisches Gewebe neubildet, welches dem Blutdruck widersteht, während bei Ausbleiben dieser Regeneration die Bildung der Varicen eintritt.

Nächst den unteren Extremitäten sind die Venen am unteren Mastdarmende für die Ektasie bevorzugt. Hier entstehen die **Hämorrhoiden**, welche durch Zerreissung zu wiederholten Blutungen, zu Thrombenbildung, zu Entzündungen führen.

Beim Manne erweitern sich ferner die Venen des Samenstranges (**Varicocele**), beim Weibe die des Beckenzellgewebes und der Ligamenta lata. Hier sieht man besonders oft **Phlebolithen.**

Varicen finden sich ferner in der Schleimhaut der Harnblase und auch auf deren Aussenfläche, weiterhin in der Wand des

ganzen Darmkanales, des Oesophagus und des Mundes. In der Darmwand können sie zu Hunderten von Stecknadelkopf- bis Erbsengrösse vorhanden sein. Man sieht sie am besten, wenn man den aufgeschnittenen Darm gegen das Licht hält. Man bemerkt dann, dass sie an Venenverzweigungen sitzen. Im Oesophagus kommen sie ebenfalls in grosser Zahl vor (s. u.). Im Munde sitzen sie gern an der Seite der Zunge. Alle diese Venektasien des Verdauungstractus finden sich gern mit einander und zugleich mit den Blasen- und den Beckenvaricen combinirt. Das deutet auf eine gemeinsame Veranlassung hin und da Stauungzustände meist auszuschliessen sind, so muss die Entstehung der Venektasien auf congenitale Wandveränderungen bezogen werden.

Aus allen diesen Varicen können beträchtliche Blutungen erfolgen.

c) Geschwülste der Venen.

Primäre Tumoren (kleine und grössere Myome, Sarkome) gehören zu den grössten Seltenheiten. Secundär wird die Wand der Vene wegen ihrer dünnen und lockeren Beschaffenheit häufiger als die der Arterie von malignen Tumoren durchwuchert. Wo eine Neubildung an die Vene angrenzt, kann es geschehen, so bei Tumoren der Schilddrüse und den Halsvenen, den metastatischen Carcinomen der mesenterialen Lymphdrüsen und der Pfortader, den Leberadenomen und Lebervenen u. s. w. Gerade durch das Einwachsen in die Venen kommen die Metastasen gern zu Stande (s. Leber).

D. Lymphgefässe.

Missbildungen und regressive Metamorphosen verlangen keine gesonderte Besprechung.

a) Entzündung, Lymphangitis.

Entzündung der Lymphgefässe ist häufig. Sie entsteht meist dadurch, dass Bacterien in peripheren Gebieten resorbirt werden und so in das Lumen der Gefässe gelangen, wo sie sich vermehren und an der Wand festsetzen. Ein zweiter Weg ist dadurch gegeben, dass Entzündungen in der Umgebung grösserer Stämme durch die Wand nach innen vordringen.

Die Entzündung beschränkt sich im ersteren Falle, wie aus der geringen Dicke der Wand leicht verständlich, im Allgemeinen nicht

auf diese, sondern greift, wenn sie von innen ausging, auf die nähere Umgebung über. Es entsteht Hyperämie und Exsudation der angrenzenden Theile. Die Wand selbst wird ebenfalls infiltrirt und verdickt. Im Lumen bildet sich meist eine Gerinnung, ein Lymphthrombus, zumal in den kleinsten Gefässen. Die Entzündung kann sich auf diese Vorgänge beschränken und nach Resorption des Exsudates und Lösung des Thrombus heilen. Oder sie schreitet zur Eiterung fort, welche die Umgebung, die Wand und den Inhalt umfasst.

Wir kennen solche entzündlich-eitrigen Processe besonders an den Extremitäten, zumal am Arm, wo sie oft schon nach leichten Verletzungen, Leicheninfection, auftreten, ferner im Becken bei der lymphangitischen Form des Puerperalfiebers (s. dieses), aber gelegentlich auch anderswo. Bei Lymphangitis an den Extremitäten sieht man die Lymphgefässe roth durchscheinen und fühlt sie als harte Stränge.

Auch die eitrigen Processe können heilen. Das geschieht dann meist mit Bildung eines narbigen Gewebes in der Umgebung der Lymphgefässe und in der Wand. Das Lumen kann dabei durch einen Wucherungprocess, eine Art Organisation verschlossen werden. So bleibt das indurirte Lymphgefäss noch lange fühlbar. An chronische Entzündungen kann sich eine chronische Lymphangitis auch von vornherein anschliessen.

Die nur mikroskopisch sichtbaren Lymphgefässe zeigen ebenfalls nicht selten entzündliche Veränderungen, die sich vor Allem durch epithelähnliche Vergrösserung und Vermehrung der Endothelien geltend machen, die das Lumen verschliessen und sich von ihrer Unterlage ablösen können. Dazu kommt Exsudation und Gerinnung im Lumen. Man beobachtet diese Befunde häufig in diffus entzündlichen Gebieten oder in der Umgebung von Entzündungherden in der Richtung zu den Lymphdrüsen, so z. B. in den Lymphgefässen der Lunge in der Umgebung der Bronchen bei peripher gelegenen Pneumonien (s. d.).

Tuberculöse Entzündungen der Lymphgefässe sind nicht selten. Es bilden sich auf ihrer Innenfläche und in ihrer nächsten Umgebung Tuberkel, die unter zunehmender Vergrösserung central verkäsen und confluiren. So bilden sich bei Darmtuberculose auf der Serosa knotig aufgetriebene netzförmig anastomosirende Stränge (s. Fig. 167), die sich in das Mesenterium bis zu den Lymphdrüsen fortsetzen können. Eine fernere Lieblingsstelle ist der **Ductus thoracicus**. Wenn von tuberculösen Lymphdrüsen der Bauch- oder

Brusthöhle, durch die einströmende Lymphe oder durch directes Uebergreifen Bacillen in ihn gelangen, können sie auf der Innenfläche eine ausgedehnte Eruption miliarer Knötchen oder grösserer einzelner oder mehrerer prominirender Knoten veranlassen, die bald verkäsen. Die Wand kann von den Wucherungen in grosser oder ganzer Ausdehnung ergriffen, verschlossen und durch Käsemassen ausgefüllt werden. Dann bildet der Ductus einen knotigen mehr oder weniger derben Strang. Aus ihm können die Bacillen entweder von vornherein, ohne ihn zu afficiren, oder nachdem sie ihn in der angegebenen Weise erkranken liessen, in das Blut gelangen und event. Miliartuberculose hervorrufen (Ponfik, Weigert).

Syphilitische Entzündungen treten oft im Anschluss an harte Schanker u. s. w. auf. Sie machen die Lymphgefässe zu fühlbaren Strängen, die bis zu den nächsten Lymphdrüsen ziehen.

b) Erweiterung der Lymphgefässe, Lymphangiektasie.

Eine Dilatation der Lymphgefässe ist nicht selten. Sie kann aber im Allgemeinen nicht etwa aus einer Anhäufung der Lymphe durch Stauung abgeleitet werden. Denn die Anastomosen sind so reichlich, dass die Flüssigkeit überallhin ausweichen kann. Bei einer wirklich vollständigen Abschliessung einer Gefässstrecke nach allen Seiten kann aber eine zur Druckektasie führende Ansammlung von Lymphe nicht mehr zu Stande kommen (s. allg. Path. S. 423). Die Dilatation kann nur entstehen bei primärer oder wenigstens der Lymphanhäufung paralleler **Vergrösserung der Wandfläche durch Neubildungprocesse**, vor Allem bei Entzündungen. Nur im Ductus thoracicus kann diese Lymphstauung insofern gelegentlich eine primäre Rolle spielen, als die Collateralbahnen zur Abfuhr nicht immer ausreichen. Aber auch dann muss Neubildung in der Wand die Möglichkeit zur Ektasie bieten. So wird der Ductus zuweilen beträchtlich, bis in die Wurzel des Mesenteriums hinein erweitert, zumal bei Tumoren, die ihn comprimiren oder durch Hineinwachsen verlegen. Er kann auch umschriebene cystische apfelgrosse und grössere Dilatationen zeigen. Von peripheren Lymphbahnen erweitern sich am häufigsten, meist aus unbekannter Veranlassung, die subcutanen, die unter Verdünnung der Haut bläschenförmig prominiren und schliesslich zerreissen können. Dann kommt es zu einer manchmal monatelang anhaltenden **Lymphorrhagie** oder **Chylorrhagie** (bei Nähe der Bauchhöhle). So etwas

sieht man am Oberschenkel, am Scrotum u. s. w. Es können taubeneigrosse Cysten entstehen. Der Inhalt kann gerinnen und verkalken. Ich sah zweimal nach subcutanen Morphiuminjectionen verkalkte Lymphangiektasien entstehen.

Eine mehr diffuse Erweiterung, eine Pachydermia lymphangiectatica, entsteht in der Umgebung von Entzündungsprocessen der Haut, insbesondere von Unterschenkelgeschwüren.

Eine endemische Lymphangiektasie wird in den Tropen häufig durch die Filaria sanguinis (allg. Path. S. 27) veranlasst. Die mit ausgesprochener Entzündung einhergehende Dilatation und die begleitende elephantiastische Hautverdickung stellt sich an den unteren Extremitäten und am Scrotum ein.

c) Tumoren.

Primäre Neubildungen sind das **Lymphangiom** und das **Lymphangioendotheliom.**

Das Lymphangiom unterscheidet sich von der Lymphangiektasie vor Allem durch seine völlig scharfe Abgrenzung gegen die umgebenden Lymphbahnen, mit denen also keine Communication besteht, ferner durch seinen multiloculären, ein Convolut cystischer Räume bildenden Aufbau und durch sein langsam fortschreitendes Wachsthum. Es lässt sich in vielen Fällen glatt aus der Umgebung ausschälen und besteht aus Lymphcysten und verbindendem lymphfollikelhaltigen Bindegewebe. (Ueber seinen feineren Bau siehe allg. Path. S. 472 und mein Lehrb. der path. Histol. 117). Es ist oft congenital angelegt und wird später faustgross und grösser. Es findet sich u. a. gern in der Haut (s. d.), der Axilla, in den Lippen (s. d.), in der Zunge (s. d.). Congenital wurde es auch als **Chylangiom** in der Darmwand gefunden (Chiari) und bildet am Hals eine auf Kopf und Brust übergreifende diffuse Geschwulst, das **Lymphangioma cysticum colli congenitum** (allg. Path. S. 474).

Das **Lymphangioendotheliom** ist eine wenig scharf umschriebene Geschwulstform. Man findet es in der Haut, wo es mikroskopisch durch Endothelwucheruug knotig aufgetriebene Stränge erzeugt, in denen die Zellen gern concentrisch geschichtet sind und homogene Kugeln und Stränge umschliessen (R. Beneke u. A.) Auch carcinomähnliche Tumoren leitet man wohl aus Wucherungen der Lymphgefässe ab. Meines Erachtens ist der Beweis nicht geliefert. Es ist mir wahrscheinlich, dass man sich in solchen Fällen durch

periphere Zusammenhänge eines echten Carcinoms mit Lymphbahnen hat täuschen lassen.

Häufiger als die primären Tumoren sind die secundären. Das Carcinom verbreitet sich mit Vorliebe auf dem Lymphgefässwege (allg. Path. S. 547). Es wuchert in ihnen unter Verdrängung der Endothelien und bildet aus ihnen manchmal, besonders auf der Pleura, zierliche knotig aufgetriebene Netze. Auch auf den Ductus thoracius kann das Carcinom übergreifen und das Lumen verlegen. Gelegentlich findet man auch andere maligne Tumoren secundär in den Lymphgefässen wieder.

II. Abschnitt.

Blut und blutbildende Organe.

A. Blut.

a) Veränderungen der Blutmenge.

1. Plethora.

Unter **Plethora** verstehen wir das Vorhandensein einer übermässig grossen Menge von Blut, welches im Uebrigen normal oder reicher als sonst an rothen Blutkörperchen sein kann.

Eine Plethora kommt vorübergehend nach Transfusion vor, verliert sich aber bald, da die überschüssigen Bestandtheile wieder eliminirt werden. Ob es sonst eine echte Plethora beim Menschen giebt, lässt sich schwer feststellen, wird aber ziemlich allgemein angenommen.

Eine Plethora, die lediglich durch Zunahme der nicht zelligen Bestandtheile des Blutes ausgezeichnet ist, kann vorübergehend experimentell durch Wassereinspritzung ins Blut erzeugt werden, dauert aber nicht an, weil das Wasser rasch wieder ausgeschieden wird. Bollinger nimmt an, dass Plethora durch Aufnahme grosser Flüssigkeitsmengen bei Biertrinkern entstehen und dass dadurch Herzhypertrophie bedingt sein kann.

2. Oligämie (Anämie).

Oligämie ist die Abnahme der gesammten Blutmenge. Sie wird leicht durch Blutverluste erzeugt, da aber die Blutquantität sich

durch Aufnahme von Wasser aus den Geweben schnell wiederherstellt, so dass eine Hydrämie entsteht, ist diese Oligämie nicht von Dauer. Dagegen hält die **Oligocythämie**, die zu geringe Menge der rothen Blutkörperchen, länger an, weil diese Gebilde sich langsamer regeneriren (s. allg. Path. S. 271).

Oligämie entsteht ferner auf Grund der verschiedensten chronischen Einwirkungen (Säfteverluste, mangelhafte Ernährung, Infectionen). Sie geht event. mit verschiedenen der sogleich zu besprechenden Blutveränderungen einher.

(Ueber locale Anämie s. allg. Path. S. 152.)

b) Veränderungen in der Zusammensetzung des Blutes.

Wenn man die Abnormitäten der einzelnen Blutbestandtheile (Blutzellen und Flüssigkeit) bespricht, so thut man das der Uebersichtlichkeit wegen, nicht weil den Abweichungen jedes Theiles besondere Krankheitsbilder entsprächen. Denn bei diesen ist meist das Blut in ganzer Ausdehnung erkrankt. Aber da immerhin einzelne Bestandtheile vorwiegend betheiligt sind, sollen bei ihnen die klinischen Verhältnisse besprochen werden.

α) Die rothen Blutkörperchen.

Die Erythrocyten können an Zahl vermindert sein (Oligocythämie, s. o.). Das kommt als Folge zahlreicher Einwirkungen vor, durch welche rothe Blutzellen zerstört werden, ergiebt aber für sich allein kein bestimmtes klinisches Krankheitsbild. Ebensowenig ist das der Fall bei der **Mikrocythämie**, bei welcher die Erythrocyten kleiner als sonst, und bei der **Makrocythämie**, bei welcher sie grösser sind. Auch die **Poikilocythämie, Poikilocytose**, die sich durch unregelmässige Formen und Zerlegung in Bruchstücke auszeichnet, ist bei verschiedenen Affectionen möglich.

Ein Vorkommen kernhaltiger rother Blutkörperchen wird zumal bei Anämien beobachtet. Sie sind der Ausdruck einer Regeneration des Blutes (s. allg. Path. S. 270). Sie treten auf als Normoblasten, wenn sie die gewöhnliche Grösse haben, und als Megaloblasten, wenn sie ungewöhnlich voluminös sind.

Von besonderer Bedeutung ist die Abnahme des Hämoglobingehaltes der Erythrocyten. Sie ist charakteristisch einmal für die **Chlorose**, eine hauptsächlich bei weiblichen Individuen in den Jahren der Geschlechtsentwicklung auftretende Erkrankung, bei der die Kranken eine blasse, blassgrünliche Hautfarbe haben. Die

an Menge verminderten rothen Zellen enthalten weit weniger Hämoglobin als in der Norm. Es kann auf ein Drittel und weniger gesunken sein. Zugleich pflegen sich Hypoplasien des Generationsapparates und manchmal auch des Circulationsapperates zu finden (Kleinheit des Herzens und der Arterien). Die Aetiologie der Chlorose ist dunkel.

Eine zweite hierhergehörige Erkrankung ist die **perniciöse Anämie**, die bei beiden Geschlechtern in allen Lebensaltern vorkommend in einer hochgradigen Verminderung der rothen Blutkörperchen auf $^1/_{10}$ der normalen Menge und in einer gleichzeitigen Abnahme des Hämoglobins in entsprechender Stärke ihren Ausdruck findet. Die Krankheit endet im Allgemeinen tödtlich. Die Blutveränderung ist vergesellschaftet mit mancherlei Blutungen und hochgradigen fettigen Degenerationen verschiedener Organe, besonders des Herzens. Die Reduction der Erythrocyten beruht auf ihrem ausgedehnten Untergang. Aus den zerstörten wird Hämoglobin frei und in verschiedenen Organen, vor Allem in Leber, Milz und Knochenmark als Hämosiderin abgelagert (s. diese Organe). Trotz des deletären Charakters der Erkrankung findet aber eine Regeneration des Blutes oder wenigstens ein Versuch dazu statt. Man trifft in dem fettarmen und zellreichen Knochenmark viele kernhaltige rothe Blutkörperchen an. Die Aetiologie der perniciösen Anämie ist nur unvollständig bekannt. Manchmal fehlt jeder Anhaltspunkt, in anderen Fällen sind primäre Blutverluste nachweisbar (so bei Vorhandensein von Bothryocephalus im Darm, von Anchylostoma duodenale, von Magen- und Darmgeschwüren u. s. w.). Aber diese Blutverluste reichen ihrer Quantität nach im Allgemeinen nicht aus, um die Anämie allein zu erklären

β) Die weissen Blutkörperchen.

Die weissen Blutkörperchen, insbesondere die granulirten, polynucleären Leukocyten, die drei Viertel der weissen Zellen des normalen Blutes ausmachen, unterliegen manchen Schwankungen ihrer Menge. Es giebt einmal eine in wechselnder Intensität auftretende, nach kürzerer oder längerer Zeit wieder verschwindende **Leukocytose**, die physiologisch u. a. nach der Nahrungaufnahme, pathologisch besonders nach vielen Infectionen (solchen mit pyogenen Kokken, Pneumoniekokken, experimentell bei Schimmelpilzinfection [Ribbert]) auftritt. Die Leukocyten stammen aus dem Knochenmark (Ehrlich). In anderen Fällen (z. B. bei Typhus, Naegeli) nehmen die Lymphocyten an Menge zu. Auch die eosinophilen und Mastzellen zeigen Mengenveränderungen.

Die Leukocytose ist vorübergehend. Eine bleibende Zunahme der weissen Blutkörperchen tritt bei der **Leukämie** ein, jener schweren Bluterkrankung, die mit ausgesprochenen Veränderungen an den blutkörperchenbildenden Apparaten einhergeht. Bei der Leukämie sind entweder hauptsächlich oder ausschliesslich die neutrophilen Leukocyten oder die Lymphocyten betheiligt.

Die durch Leukocytenvermehrung ausgezeichnete Leukämie hat ihren Ausgangspunkt im Knochenmark, ist also myelogen, während bei der lymphatischen Leukämie die vermehrten Lymphocyten aus den Lymphdrüsen, der Milz und, wenigstens in einem Theil der Fälle, auch aus dem Knochenmark stammen, welches dann seinen normalen Bau eingebüsst hat und unter Zunahme der sonst in ihm sehr zurücktretenden lymphatischen Elemente den ungefähren Bau von Lymphdrüsengewebe gewonnen hat.

Bei der myelogenen Leukämie finden sich im Blut nicht nur die gewöhnlich in ihm vorhandenen mehrkernigen, sondern auch grössere einkernige Elemente, die zweifellos als Knochenmarkzellen, Myelocyten, aufzufassen sind und die Vorstufen der polynucleären Gebilde darstellen. Sie können so ungeheuer vermehrt sein, dass auf ein rothes Blutkörperchen ein weisses kommt. In diesen Fällen kann das Blut makroskpisch am Lebenden noch normal erscheinen. In der Leiche dagegen sieht es wesentlich verändert, viel heller bis weisslich aus. Virchow beschrieb diese Leukämie zuerst als solche und fand in Herz und Gefässen statt rothen Blutes gelblich-grünliche, schmierige Gerinnsel, die nur aus Leukocyten bestanden. Vor Virchow hatte man diese Anomalie als Pyämie aufgefasst. Das Blut zeigt ausserdem kernhaltige Erythrocyten.

Bei der lymphatischen Leukämie sind entweder nur die Lymphocyten absolut (oder auch nur relativ im Verhältniss zur Gesammtmenge der weissen Zellen) reichlicher als sonst, oder auch die neutrophilen Elemente haben eine mässige Zunahme erfahren. Man unterscheidet eine acute und eine chronische lymphatische Leukämie.

Neben den Veränderungen des Blutes bestehen ausgesprochene Abnormitäten der die weissen Zellen bildenden und meist auch vieler anderer Organe.

Lymphdrüsen und Milz sind in der Seite 102 u. 113 zu besprechenden Weise vergrössert, und zwar durch Zunahme der Lymphocyten oder der neutrophilen Zellen, das Knochenmark besteht fast allein

aus der einen oder der anderen Zellart (s. o. S. 92). Diese Zellvermehrung der Organe beruht entweder hauptsächlich auf der Neubildung, wie in den Lymphdrüsen bei lymphatischer, in dem Knochenmark bei myelogener (und theilweise auch bei lymphatischer) Leukämie, oder auf einer Einlagerung aus dem Blute austretender Zellen, wie vor Allem in der Milz und in den Lymphdrüsen bei myelogener Erkrankung. In anderen Organen, der Leber, den Nieren u. s. w. finden sich kleinere und grössere neugebildete Herde und Knoten, die aus weissen Blutzellen zusammengesetzt sind (s. diese Organe).

Die Leukämie führt in den verschiedensten Organen gern zu Blutungen.

Ueber die Aetiologie der Leukämie ist nichts Genaueres bekannt. Man denkt gern daran, dass sie durch Parasiten hervorgerufen würde, aber es gelang bis jetzt nicht sie aufzufinden. Es ist auch die Möglichkeit betont worden, dass es sich um einen den Geschwülsten nahestehenden Process handeln könne.

γ) Die Blutplättchen.

Ueber die Veränderungen der Blutplättchen lässt sich angesichts ihrer noch unklaren Bedeutung und Herkunft nichts Sicheres aussagen (vgl. allg. Path. S. 104, 111).

δ) Die Blutflüssigkeit.

Die Blutflüssigkeit kann relativ zu reichlich oder zu spärlich und sie kann in ihrer Zusammensetzung verändert sein.

Wenn sie in zu grosser Menge vorhanden ist, so ist sie meist zugleich ärmer als sonst an Eiweisskörperchen **(Hydrämie)**. So etwas tritt vorübergehend nach Blutverlusten (s. o. S. 90), langdauernd als Folge chronischer Ernährungstörungen ein. Zu geringe Quantität der Blutflüssigkeit findet sich bei starken Wasserverlusten, z. B. bei der Cholera.

Die Eiweisskörper des Blutes können vermehrt (bei Plethora) und vermindert sein. Dabei können sich die Albuminate und das Fibrin verschieden verhalten. Bei manchen entzündlichen Erkrankungen ist der Faserstoff vermehrt.

In bestimmten Fällen ist das Blut reicher an manchen gelösten Stoffen, so an Fett, an Zucker bei dem Diabetes, an harnfähigen Substanzen bei Nierenerkrankungen u. s. w.

Bei manchen Vergiftungen geben die rothen Blutkörperchen ihr Hämoglobin an das Serum ab. Dann entsteht **Hämoglobinämie.**

Die gelöste Substanz erscheint im Harn wieder (Hämoglobinurie) oder wird in verschiedenen Organen in Pigment umgewandelt (s. allg. Path. S. 185).

c) Abnorme Bestandtheile des Blutes.

Im Blute treten nicht selten Zellen auf, die nicht hineingehören: Leberzellen bei Leberzerreissungen, Knochenmarksriesenzellen bei manchen Infectionen, Kreislaufstörungen etc., Placentarriesenzellen bei der Eklampsie. Ueber diese Vorkommnisse siehe die allg. Pathol. S. 125ff. Ferner gerathen häufig Geschwulstzellen in den Kreislauf (s. o. S. 85 und allg. Path. S. 127). Auch Pigment (Kohle aus anthrakotischen Lungen und Lymphdrüsen, allg. Path. S. 127], Fett [ibid. S. 124] und Luft [ibid. S. 127]) kann sich dem Blute beimischen. Endlich finden sich darin häufig Parasiten, so vor Allem die verschiedenen pathogenen Bacterienarten, die Malariaparasiten, die Filaria sanguinis, Distomum haematobium, die Trichine, Echinococcusblasen (ibid. S. 123ff.).

Ueber die Bildung von Thromben siehe oben S. 48 sowie allg. Path. S. 102ff.

B. Milz.

1. Missbildungen.

Fehlen der Milz wird bei Acephalen und neben hochgradigen Abnormitäten der Bauchhöhle, äusserst selten bei im Uebrigen normalen Individuen beobachtet. Rudimentäre Entwicklung ist häufiger. Mit ihr verbunden sah J. Arnold eine Schwellung der abdominalen Lymphdrüsen (s. allg. Path. S. 277).

Ueberzählige Bildung ist häufig (Lien succenturiatus). Es finden sich eine oder mehrere Nebenmilzen, die hauptsächlich im Ligamentum gastrolienale liegen. Zuweilen ist das Organ in viele kleine Knoten (in einem Falle mehrere hundert) aufgelöst, die dann in der Bauchhöhle zerstreut sein können.

Abnorme Form wird oft angetroffen. Die Milz zeigt einzelne oder mehrere flache oder tiefe Einkerbungen, die nicht mit den Resten pathologischer Herderkrankungen verwechselt werden dürfen.

2. Lageabweichungen der Milz.

Congenitale Lageabweichungen (bei Situs transversus, Hernia diaphragmatica, Bauchspalte) haben nur geringe praktische Be-

deutung. Wichtig ist die erworbene, theilweise vielleicht embryonal vorbereitete Tieflagerung. Sie findet sich nur selten an dem nicht vergrösserten, meist an dem (durch Leukämie und Malaria, s. d.) angeschwollenen und deshalb schwereren und heruntersinkenden Organ. Die Milz kann im kleinen Becken liegen, gewöhnlich allerdings bleibt sie in der Bauchhöhle. Sie ist meist beweglich (Wandermilz), seltener durch Adhäsionen fixirt. Führt ihre Beweglichkeit zu abnormen Drehungen um die Axe der Gefässe, so können diese mehr oder weniger verengt werden und Atrophie oder gar Nekrose des Organs herbeiführen.

3. Zerreissung der Milz.

Verletzungen der Milz durch Stich, Schuss etc., sowie Zerreissungen bei Gewalteinwirkungen auf den Bauch oder bei Sturz aus bedeutender Höhe führen zu erheblichen, meist tödtlichen Blutungen. Die Continuitätstrennung kommt am häufigsten bei dem pathologisch, besonders durch Malaria vergrösserten Organ vor. Spontane Rupturen grösseren Umfanges finden sich selten und nur bei acuter Schwellung der Milz. Kleinere mikroskopische oder wenig umfangreichere Zerreissungen der Kapsel sind häufiger (s. u. bei Cysten der Milz).

4. Veränderungen der Milzkapsel.

Die Oberfläche der Milz ist, von anderweitigen Veränderungen abgesehen, glatt oder, wenn die Substanz des Organs, besonders durch Blutverlust, rascher an Volumen abnahm, als die Kapsel durch entsprechende Zusammenziehung nachfolgen konnte, gerunzelt.

Nicht selten finden wir aber die Kapsel **verdickt** und zwar entweder diffus oder platten- oder knotenförmig (Fig. 66). Das verdickende Gewebe ist derb, dicht, der Oberfläche parallel geschichtet und meist sehnig-weiss. Es kann eine Dicke von mehreren Millimetern, unter Umständen bis zu einem Centimeter annehmen. Die kleineren knötchenförmigen Verdickungen sind bohnengross, halberbsengross und kleiner, knorpelhart. Bei gleichmässiger Vertheilung stecknadelkopfgrosser Prominenzen kann der Anfänger eine Verwechslung mit Tuberkeln begehen. Die Verdickungen werden meist (ob aber mit Recht?) als Resultate chronischer Perisplenitis angesehen.

Ausser den harten Prominenzen giebt es auch weiche zottige Anhänge. Sie leiten über zu den häufigeren strangförmigen Ver-

wachsungen der Oberfläche mit benachbarten Organen, zumal mit dem Zwerchfell. Auch ausgedehnte flächenförmige Verlöthungen sind nicht selten.

Die Milzoberfläche zeigt ferner gelegentlich Veränderungen der Farbe. Sie kann durch Einlagerung von Blutpigment diffus oder fleckig röthlich gefärbt sein.

Ueber Cysten der Milzkapsel s. unter Tumoren.

5. Circulationstörungen.

Anämie der Milz ist meist Theilerscheinung allgemeiner Blutarmuth. Die Milz ist kleiner, die Kapsel gerunzelt, die Consistenz zäher. Die Pulpa erscheint blassroth, die Trabekel sind gut sichtbar.

Fig. 66.
In Knotenform auftretende Verdickung der Milzkapsel. Die harten, sehnigen Verdickungen bilden kleinste tuberkelähnliche und grössere beetförmige Knoten.

Hyperämie der Milz ist häufig. Die arterielle bildet meist den Ausdruck einer bei Infectionskrankheiten auftretenden entzündlichen Congestion. Sie wird uns deshalb bald an anderer Stelle beschäftigen. Die passive Stauungs-Hyperämie wird vor Allem bei Neugeborenen angetroffen. Die gestaute Milz erscheint mässig, manchmal kaum vergrössert, derb, hart, mit gespannter Kapsel. Auch auf der Schnittfläche fällt die feste Zusammensetzung auf, die ihren Grund hat in einer Verdickung der Trabekel, des Reticulums der Pulpa, der Gefässwände und ihrer bindgewebigen Umgebung. Die Farbe ist eine dunkelblau- oder braunrothe.

Schwerwiegende Circulationstörungen werden durch Verschluss der arteriellen und venösen Gefässe bedingt.

Die Verlegung des Hauptstammes der Arterie hat bei längerer Dauer Atrophie des Organes, keine Nekrose zur Folge, weil die im Milzgekröse und in den Gefässwänden verlaufenden Collateralbahnen zur Ernährung einigermaassen ausreichen. Dagegen bedingt Verschluss eines in dem Organ verlaufenden arteriellen Astes einen keilförmigen nekrotischen Infarkt (allg. Path. S. 166 u. 236), weil der Bezirk von der Umgebung aus nicht genügend versorgt wird. Der Herd ist meist blass, anämisch (Fig. 67), trüb gelbgrau, weil die in der ersten Zeit vorhandene hyperämische Beschaffenheit sich rasch verliert und deshalb nicht häufig mehr angetroffen wird. Die Hyperämie bleibt nur am Rande und de-



Fig. 67.

Zwei Infarkte der Milz mit leichter Hyperämie des angrenzenden Milzgewebes. Beide Infarkte springen leicht über die Serosafläche vor. Der Infarkt *a* setzt sich aus 2 einzelnen Infarkten zusammen.

markirt den Infarkt gegen die Umgebung. Der Verschluss der Arterien erfolgt durch Embolie oder Thrombose, man kann bei sorgfältiger Präparation die obturirenden Pfröpfe meist leicht auffinden. Durch Resorption sinkt der anfänglich etwas prominirende Herd im Verlaufe von Wochen und Monaten unter das Niveau. Schliesslich bleibt nur eine tiefe unregelmässige Einziehung, in deren Grund sich noch Reste nekrotischer Substanz oder nur gelbbraunes oder graugelbes Narbengewebe findet. Derartige Vertiefungen sind zuweilen zahlreich und verleihen der Milz eine unregelmässig eingeschnittene Form.

Verschluss der Milzvene durch lediglich locale oder von der Pfortader fortgeleitete Thrombose bewirkt starke Vergrösserung des Organes bei hochgradiger dunkelblaurother Hyperämie. Nach längerer Zeit verkleinert sich das Organ wieder, weil auf collateralen Bahnen das Blut wieder, wenigstens theilweise, abgeführt wird.

6. Die Abscheidung körperlicher Bestandtheile aus dem Blute in die Milz.

Für das Verständniss der Erkrankungen der Milz ist es wichtig zu wissen, dass im Blut kreisende körperliche Substanzen sich mit Vorliebe in ihr ablagern.

Experimentell lässt sich das z. B. bei Zinnoberinjection ins Blut leicht zeigen. Diesen Versuchen analog ist beim Menschen der in den Lungen und von den Bronchialdrüsen aus erfolgende Eintritt von Kohle in den Kreislauf (s. allg. Path. S. 127 u. Abschn. V, 6). Die schwarzen Körnchen findet man schon bei blossem Auge in kleinen zackigen Fleckchen wieder, die in grosser Zahl die Milz durchsetzen können, während man sie in anderen Fällen nur mit Mühe oder makroskopisch gar nicht wahrnimmt. Sie setzen sich unter dem Mikroskop aus kohlegefüllten Zellen zusammen und sind am Rande der Trabekel, um die Gefässe und die Follikel angeordnet.

In ähnlicher Weise und am gleichen Ort lagert sich Hämosiderin ab, welches aus zerfallenen Blutkörperchen gebildet wurde. Das geschieht schon im normalen Organ, da ja auch ein physiologischer Blutzerfall andauernd stattfindet. Die so untergehenden Erythrocyten werden in grossen Zellen einzeln und zu mehreren angetroffen. In weit grösserem Umfange gelangt zerfallendes Blut unter pathologischen Verhältnissen, zumal bei gewissen Vergiftungen in der Milz zur Abscheidung. Das Organ kann dadurch erheblich anschwellen und braun gefärbt werden.

Wie das gewöhnliche Hämosiderin lagert sich auch das bei der Malaria (s. u.) gebildete Melanin in der Milz ab.

Eine sehr häufige Abscheidungstätte stellt die Milz für Bacterien dar. Alle im Blute kreisenden Arten von Mikroorganismen, besonders die Recurrensspirillen, die Typhusbacillen, die Eiterkokken, die Malariaparasiten, die Tuberkelbacillen werden in grossen Mengen in dem Organ nachgewiesen.

Alle körperlichen Partikel verlassen den Blutstrom, indem sie zwischen den bei Hyperämie auseinanderweichenden Endothelien der Gefässwandungen in die Pulpa austreten und hier sofort oder nachdem sie an bestimmte Stellen gelangt bezw. transportirt sind, abgelagert werden. Sie werden dabei meist, wie die blanden Fremdkörper und viele Bacterien von Zellen aufgenommen. Die Milz stellt also bis zu einem gewissen Grade ein Reinigungorgan dar und das um so mehr, als die Bacterien zum grossen Theil in ihr zu Grunde gehen.

7. Entzündungen der Milz.

Auf Grund der vorstehenden Angaben erklärt sich sehr leicht das Verhalten der Milz bei Infectionskrankheiten. Die Ablagerung massenhafter Bacterien führt zu entzündlichen Zuständen, die sich durch rasch entstehende Anschwellungen des Organes, durch den **acuten Milztumor**, zu erkennen geben. Die Vergrösserung ist am ausgeprägtesten bei Pyämie, Malaria, Typhus, Febris recurrens, Milzbrand, weniger deutlich bei Scharlach, Masern, Pocken, Diphtherie, Erysipel, Pneumonie.

Die Anschwellung, die das Mehrfache der normalen Grösse betragen kann, ist zunächst nur durch Hyperämie bedingt. Die Gefässe sind stark erweitert und strotzend mit Blut gefüllt. Aber auch die Pulpa ist mit rothen Blutkörperchen dicht durchsetzt. Gleichzeitig finden sich in den Gefässen reichlichere Leukocyten als sonst, manchmal bilden sie fast allein die Ausfüllung des Lumens. Die Gefässendothelien sind epithelähnlich vergrössert. In der Pulpa sieht man ebenfalls viele Leukocyten und nach einiger Dauer des Processes auch Zellwucherung unter Auftreten von Mitosen.

Die Kapsel ist gespannt, die Consistenz des nicht aufgeschnittenen Organes prall, während das Gewebe auf der Schnittfläche weich und meist dunkelroth ist. Stets lässt sich mit dem Messer reichlicher Brei von der Schnittfläche des Organes abstreichen. Nach länger bestandener Infection ist die Substanz so weich, dass sie fast breiig zerfliesst oder doch bei leichtem Druck zerquetscht wird. Das ist insbesondere bei Sepsis und Pyämie der Fall, gewöhnlich aber nur dann, wenn die Allgemeinerkrankung durch Ueberschwemmung des Blutes mit Bacterien, nicht nur mit Toxinen bedingt wurde.

Der ausserordentliche Reichthum des Organes an Blut und Zellen macht es weiterhin verständlich, dass die in normalen Milzen gut sichtbaren Follikel und Trabekel bei der acuten Schwellung undeutlich werden. In Fällen freilich, in denen der Milztumor gering ist, können diese Bestandtheile, vor Allem die Follikel, ungewöhnlich leicht sichtbar sein, so z. B. bei Diphtherie, Masern und unter dem Mikroskop manchmal centrale Fettentartung oder Nekrose zeigen. Die Follikel treten als weisse, runde oder zackig aussehende, meist vergrösserte Gebilde hervor. In anderen Fällen, bei mässigem Milztumor, sind sie ebenfalls grösser als sonst und oft von leicht baumförmig verästigter Form, aber von grauerem, weniger auffallendem Farbenton und deshalb, und weil ihre Grenze verwaschen ist, weniger auffallend.

Wenn die Milzschwellung im Vorstehenden aus der Wirkung der Bacterien abgeleitet wurde, so darf nicht verschwiegen werden, dass diese Auffassung nicht allgemein getheilt wird. Man hat auch die Meinung ausgesprochen, dass die Vergrösserung durch Ablagerung der im Blute ausgedehnt untergehenden rothen Blutkörperchen bedingt sei. Vielleicht ist es am richtigsten, diesen Factor neben dem wohl in erster Linie in Betracht kommenden bacteriellen Einfluss in Betracht zu ziehen.

Der acute Milztumor bildet sich meist mit der Heilung der Infectionskrankheit zurück. Seltener, vor Allem bei Malaria schliesst sich eine chronische Vergrösserung des Organs daran an.

Ausser den häufigen diffusen infectiösen Entzündungen der Milz giebt es, aber wesentlich seltener, auch umschriebene herdförmige Processe. Sie können dadurch entstehen, dass aus dem Blute abgeschiedene Bacterien sich local vermehren, bilden sich aber häufiger dadurch, dass bacterienhaltige Emboli in die Milzgefässe hineinfahren und in kleinste Theile zerbröckelnd ein Gebiet überschwemmen oder durch Verschluss eines Arterienastes gleichzeitig einen Infarkt hervorrufen.

Die in Betracht kommenden Bacterien sind meist die Eiterkokken, die entweder (bei Endocarditis, Pyämie) auch die Allgemeinerkrankung hervorriefen oder (wie bei Typhus) als Ausdruck einer Mischinfection in das Blut gelangten.

Wir treffen je nach der Intensität des Processes entweder nur blassere, gelbliche, weichere runde oder keilförmige Herde an oder ausgesprochene Eiterungen. Die Abscesse haben eine nicht charakteristische oder eine ungefähr keilförmige Gestalt. Sind sie mit Infarktbildung combinirt, so umgiebt anfänglich die Eiterung den nekrotischen Bezirk theilweise oder ringsum und kann ihn im letzteren Falle völlig von der Umgebung trennen. Nach Einschmelzung des todten Gewebes enthält der Herd schliesslich nur noch Eiter.

Da der Abscess meist nahe unter der Kapsel liegt, kann nach deren Perforation der Eiter in die Bauchhöhle fliessen und eitrige Peritonitis hervorrufen. Sehr selten erfolgt nach vorheriger Verlöthung mit der Bauchwand der Durchbruch nach aussen. Durch Eindickung des Eiters, oder durch Resorption kann Heilung mit Narbenbildung eintreten.

Die acuten Milzschwellungen gehen manchmal in chronische Zustände über. Am häufigsten geschieht das bei der Malaria, manchmal auch bei der Syphilis.

Die chronischen Anschwellungen können lange Zeit das

Bild einer einfachen Hyperplasie, oft mit Vergrösserung der Follikel darbieten. Die Malariamilz ist dabei durch dunkle Farbe, in Folge der Ablagerung des Melanins, gekennzeichnet. Je länger aber der Process andauert, um so mehr nimmt das Reticulum, wie überhaupt die fibrilläre Substanz an Menge zu, auf Kosten des Blutgehaltes und der zelligen Elemente. Es entsteht eine starke fibröse Verdickung der Gefässwände, zwischen denen sich ein dichtes Faserwerk ausspannt. Die Zellen können bis auf spärliche Reste schwinden. Dann wird die Milz, bei beträchtlicher Grösse, ausserordentlich hart, fast fibrös. Die **Malariamilz** erscheint zugleich wegen des Pigmentes grau, schiefergrau, schwarzgrau, je nach der Intensität und häufigen Wiederholung der Anfälle. Der **Induration nach Syphilis** fehlt der Farbstoff.



Fig. 68.

Gleichmässige Miliartuberculose der Milz. Die Schnittfläche ist mit zahllosen prominirenden, zum Theil gruppenweise stehenden miliaren Tuberkeln übersät.

Abgesehen von der chronischen Induration kommen syphilitische Processe bei Neugeborenen in Gestalt miliarer und umfangreicherer **Gummata** vor. Auch bei Erwachsenen werden sie, wenn auch selten, angetroffen. Ihre Resorption bezw. Vernarbung führt zu unregelmässigen Einziehungen und Lappungen der Milz. Bei syphilitischen Neugeborenen zeigt das Organ ferner mit Schwellung verbundene nicht charakteristische hyperplastische Zustände.

Fig. 69.

Tuberculose der Milz. Grössere und kleinere, deutlich prominirende Tuberkel.

Tuberculose der Milz ist, aber nur als secundäre, sehr häufig Primär ist sie sehr selten. Sie ist eine regelmässige Theilerscheinung allgemeiner Miliartuberculose (Fig. 68), aber die Knötchen sind manchmal so klein, dass man sie nur schwer erkennen kann. Der Ungeübte verwechselt sie ferner, auch wenn sie grösser sind, gern

mit den Follikeln, doch prominiren sie deutlich über die Schnittfläche, was die Follikel nicht oder nur wenig thun, und sind grauer oder bei Nekrose gelblicher als diese. Verläuft die Tuberculose langsam, wie es bei geringerer Zahl der Knötchen der Fall zu sein pflegt, so werden die einzelnen Tuberkel umfangreicher (Fig. 69), erbsengross, haselnussgross und ev. darüber hinaus. Von solchen, gewöhnlich central verkästen Knoten kann die Milz durchsetzt und durch Prominenz der subcapsulär gelegenen auf der Oberfläche knotig uneben sein.

Zu den chronisch entzündlichen Schwellungen der Milz kann man auch die bei Leber-Cirrhose eintretende rechnen. Sie entsteht nämlich nicht, wie man früher annahm, als Folge von einer durch die Lebererkrankung bedingten venösen Stauung. Dagegen spricht ihre relativ weiche, nicht indurirte Beschaffenheit und ihre meist ausgesprochene Vergrösserung. Die Schwellung ist vermuthlich auf Einwirkung der Momente zurückzuführen, von denen die Cirrhose abhängt.

8. Leukämie.

Bei den verschiedenen Formen der **Leukämie schwillt die Milz oft beträchtlich an**, am stärksten bei der myelogenen Form. Bei der lymphatischen Leukämie ist die Grössenzunahme weniger beträchtlich. Die Bedeutung der Milzvergrösserung ist noch nicht völlig aufgeklärt. Man findet in dem Organ dieselben Zellen wieder, die im Blut vermehrt sind, aber bei der myelogenen Form auch reichliche Lymphocyten. In wie weit die Zellen in die Milz nur abgelagert und in wie weit sie in ihr neugebildet werden, lässt sich noch nicht sicher abschätzen.

Das Aussehen der Milz ist in den früheren nnd späteren Stadien der Erkrankung und auch abgesehen davon in mehrfacher Hinsicht verschieden. Anfänglich ist das Organ weich, blutreich, die Pulpa vorquellend, die Follikel sind in manchen Fällen erbsengross und grösser. Unter Umständen kommt es bei sehr rasch entstehender Schwellung zu Zerreissungen der Kapsel.

Nach längerer Dauer der Erkrankung wird das Organ, bei zunehmendem Umfange, derber, fester. Auch hier trägt daran die Zunahme des Interstitiums die Schuld. Die Zellen treten zurück, zuweilen so, dass die Zwischensubstanz überwiegt. Die Schnittfläche wird glatt, glänzender, ist meist ungleichmässig blutthaltig und dadurch gefleckt. Nicht ganz selten kommt es durch Thrombenbildung in den arteriellen Aesten zu keilförmigen

Nekrosen, die mit ihrer gelben trüben Farbe das bunte Bild noch vielgestaltiger machen. Auch Hämorrhagien können das ihrige dazu beitragen.

Bei der **Pseudoleukämie** schwillt die Milz ebenfalls oft beträchtlich an und ist bald fester, bald weicher. Auf der Schnittfläche sieht man die bis erbsengrossen und stärker vergrösserten Follikel und völlig neugebildete Herde als grauweisse Gebilde vorspringen (Fig. 70). Ob solche Fälle von dem gleich zu besprechen-

Fig. 70.
Pseudoleukämie der Milz. Auf der Schnittfläche des Organes sieht man ausserordentlich zahlreiche, prominirende, etwas unregelmässig geformte Knoten sehr verschiedener Grösse.

den Lymphosarkom scharf getrennt werden können, ist fraglich. Histologisch handelt sich hier wie dort um eine Schwellung durch dichtgedrängte, in feinem Reticulum liegende Lymphocyten.

9. Geschwülste der Milz.

Primäre Geschwülste der Milz sind selten. Beobachtet wurden Fibrome, Fibrosarkome, Angiome, Lymphangiome und cystische Bildungen verschiedener Art. Umfangreiche kindskopfgrosse Cysten werden theils als Lymphcysten, theils als dilatirte Lymphangiome, in einem Falle auch als Dermoidcysten aufgefasst. Eine besondere Stellung nehmen erbsen-, meist aber nur stecknadelkopfgrosse und kleinere multiple, zumal die Ränder betheiligende, klare, oft dichtgedrängte **Cystchen** ein, welche mit kubischem Epithel ausgekleidet sind. Ich habe sie zuerst beschrieben (Dissert. Renggli) und durch

Entzündungsprocesse entstehen lassen, welche Peritonealepithel abschnürten. Beneke und M. B. Schmidt zeigten, dass den Cysten Kapsellücken („-rupturen") entsprechen, und letzterer fasst die auskleidenden Zellen als Lymphgefässendothelien auf. Ich halte an ihrer Epithelnatur fest und meine, dass heraustretendes Milzgewebe die Peritonealepithelien abgeschnürt und zur Cyste abgekapselt hat.

Neben den bereits genannten Tumoren kommen dann primär noch Sarkome vor.

Etwas häufiger sind die secundären Neubildungen. Aber sie kommen nicht entfernt so oft vor, wie man es angesichts des Umstandes erwarten müsste, dass die Milz eine Ablagerungstätte für körperliche Elemente des Blutes, also auch für Tumorzellen darstellt. Die geringe Neigung zu secundärer Tumorbildung muss daher ihre Erklärung darin finden, dass die verschleppten Zellen meist zu Grunde gehen (s. allg. Path. S. 608).

Am häufigsten metastasiren die **Lymphosarkome.** Es entstehen erbsen- bis nussgrosse und umfangreichere markige oder derbe weisse Knoten, welche die gleichzeitig beträchtlich vergrösserte Milz durchsetzen. Den Ausgang ihrer Entwicklung bilden wohl meist die Follikel, in denen die mit dem Blute zugeführten Tumorelemente sich zuerst chemotaktischen Einflüssen (allg. Path. S. 498) folgend festsetzten.

Auch andere Sarkome machten gelegentlich Milzmetastasen, so besonders das Melanom. Carcinome kommen nur selten secundär in der Milz vor.

10. Regressive Veränderungen der Milz.

Atrophie der Milz ist in erster Linie ein Befund im hohen Alter. Das Organ erscheint erheblich, zuweilen bis auf Wallnussgrösse verkleinert, die Kapsel gerunzelt und relativ dick, die Consistenz, auch auf der Schnittfläche, auffallend zäh. Die Trabekel treten meist deutlich hervor, die Pulpa ist blass. Weniger hochgradig wird die Atrophie bei Anämie.

Fig. 71.
Amyloide Entartung der Follikel der Milz, Sagomilz.

Die am meisten charakteristische Degeneration der Milz ist die **amyloide** (allg. Path. S. 224). Sie betrifft entweder die Follikel,

die als glasig durchscheinende, gekochten Sagokörnern ähnliche Körper auf der Schnittfläche vorspringen (**Sagomilz**, Fig. 71), oder zugleich oder allein die Pulpa. Dabei ist dann das Organ vergrössert, von fester, in hohen Graden harter Consistenz. Seine Schnittfläche ist überall transparent, glatt, dunkelbraunroth. Wir reden dann von **Wachsmilz, Speckmilz, Schinkenmilz.** Die Amyloidentartung der Milz ist eine Theilerscheinung der auch auf andere Organe (besonders Niere und Leber) sich erstreckenden Allgemeinerkrankung.

11. Thierische Parasiten.

Von thierischen Parasiten kommt das Pentastomum denticulatum in kleinen subcapsulär gelegenen, meist verkalkten Cysten

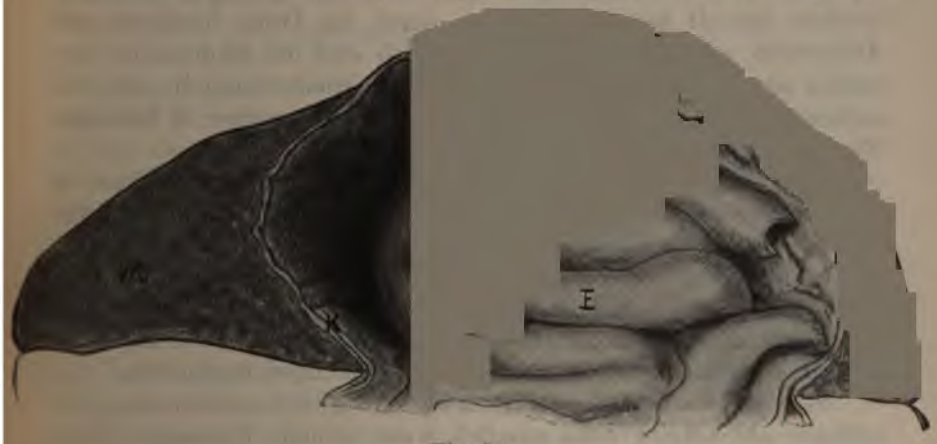

Fig. 72.

Echin coccusblase der Milz. Etwas verkleinert. *E* Echinococcusblase, zerrissen und faltig collabirt, liegt in einer durch eine bindegewebige Membran *KK* abgekapselten Höhle. *M* Milzgewebe.

vor. Cysticerken wurden selten angetroffen. Dagegen wurde der **Echinococcus** öfters beobachtet, theils in einzelnen Blasen, theils in solchen mit vielen Tochterblasen. Er kann eine beträchtliche Grösse erreichen, z. B. kindskopfgross werden (Fig. 72).

C. Lymphdrüsen, Lymphknoten.

1. Die Wege, auf denen die Schädlichkeiten den Lymphdrüsen zugeführt werden.

Den wichtigsten Weg bilden die von der Peripherie der einzelnen Körperabschnitte kommenden und in die **Drüsen eintreten-**

den Lymphgefässe. Die der Lymphe beigemischten Substanzen, körperliche und gelöste, gelangen so zuerst in die Randsinus, um von da ev. in der Richtung gegen den Hilus des Organs weitergeführt zu werden. Die körperlichen Partikel, zu denen Farbstoffe (vor Allem Kohle), Bacterien, Zerfallsproducte der Gewebe, Zellen verschiedener Art gehören, erreichen aber das Vas efferens nicht, sie werden vielmehr grösstentheils schon in den Randsinus von den Endothelien zurückgehalten, welche in ausgesprochener Weise als Phagocyten wirken. Die Lymphdrüsen sind also ausgezeichnete Filter, die erst sehr spät insufficient werden. Jene Partikel treten aber zunächst auch nicht in die inneren Abschnitte der Follikel ein. Sie thun es erst, wenn die Lymphbahnen überfüllt sind. Gelöste Stoffe gelangen natürlich leichter überall hin, sie strömen durch die Drüse hindurch und diffundiren auch in die Follikel. Doch sind die Endothelien befähigt, aus Lösungen einzelne Stoffe abzuscheiden und in sich abzulagern. So fand ich gelöst injicirtes Carmin später in körniger Form in den Zellen wieder.

Die Bemerkungen über die körperlichen Gebilde gelten in voller Ausdehnung nur für solche Beimengungen, die nicht, wie einige Bacterien und wie Geschwulstzellen, durch eigenes Wachsthum vorzudringen im Stande sind. Sie werden zwar auch zunächst zurückgehalten, überschreiten aber schliesslich das Filter.

Jedenfalls wird aus der filtrirenden Thätigkeit der Drüsen ihre grosse Neigung zu secundären Erkrankungen begreiflich.

Seltener werden die Drüsen von den abführenden Lymphgefässen aus afficirt, dann nämlich, wenn lebende Elemente (Bacterien und Zellen), die sich gegen den Lymphstrom bewegen, bezw. gegen ihn wachsen können, in dem Vas efferens angelangt sind. Auf diese Weise kann z. B. eine Geschwulst von einer Drüse auf eine benachbarte übergreifen.

Ein weiterer Weg der Lymphdrüsenerkrankung ist durch den Blutstrom gegeben. Wenn körperliche Substanzen, zumal Bacterien aus den Capillaren austreten, bleiben sie in Endothelien haften. Aber auch vom Blute aus erkranken die Lymphdrüsen oft erst durch Vermittlung der Lymphe, insofern nämlich die Partikel zunächst irgendwo im Gewebe austreten, um dann erst den Drüsen zugeführt zu werden. Gelöste Stoffe werden vom Blute aus in gleicher Weise wirken. Sie sind es vor Allem, welche Drüsenanschwellungen veranlassen, die gleichzeitig in allen Theilen des Organismus eintreten.

2. Circulationstörungen.

Ueber Entwicklunganomalien der Lymphdrüsen bedarf es keiner Auseinandersetzung. Auch über Anämie und Hyperämie (abgesehen von der entzündlichen) ist nichts Wichtiges zu sagen. Dagegen bedarf das Vorkommen von Blutungen einer kurzen Erörterung. Die Lymphsinus enthalten häufig, nach Orth zuweilen in sehr grossen Mengen, Blut, welches entweder auf dem Lymphwege zugeführt wurde oder in loco extravasirt ist. Eine bestimmte Veranlassung lässt sich meist nicht angeben. Die rothen Blutkörperchen werden einzeln und zu mehreren von Endothelien aufgenommen. Makroskopisch erscheinen die bluthaltigen Abschnitte dunkelroth.

3. Entzündung (Lymphadenitis).

a) Acute Entzündungen entstehen bei Zufuhr von bacteriellen Erregern mit dem Lymphstrom, mag nun im Quellgebiet bereits ein analoger Process existiren, oder mag hier lediglich die Eintrittspforte der ohne Weiteres zu den Lymphdrüsen wandernden Mikroorganismen sein. Beispiele sind die Wundinfectionen im Anschluss an eine Verletzung, besonders bei Obductionen, die Erkrankungen der Inguinallymphdrüsen bei weichem Schanker, der Halslymphdrüsen bei Diphtherie, der Mesenterialdrüsen bei Typhus. Die Beschaffenheit der Drüsen hängt einmal von dem Zeitpunkt der Untersuchung ab. Immer ist eine rasch zunehmende Schwellung vorhanden. Aber im Anfang erscheint das Gewebe gleichmässig stark geröthet, oder nur an der Peripherie, oder fleckig, unregelmässig injicirt. Die Consistenz ist weich und bleibt es auch, wenn nach einigen Tagen die Hyperämie wieder abgenommen und einer markigen grauen Beschaffenheit Platz gemacht hat.

Die Schwellung beruht theils, und besonders im Anfang auf der Hyperämie, theils auf einer Blutung, Exsudation und Emigration und der damit verbundenen Erweiterung und Ausfüllung der Lymphbahnen, theils auf Schwellung und Wucherung der Endothelien. In den Lymphbahnen, vor Allem in den Randsinus, findet man wechselnde, oft grosse Mengen rother Blutkörperchen, zunehmende Quantitäten von Leukocyten und event. auch Fibrin. Ferner vermehren sich auch die Endothelien, lösen sich ab und liegen dann als relativ grosse runde protoplasmareiche Zellen zwischen den übrigen. Bei den Wundinfectionen sind hauptsächlich die Leukocyten vertreten, bei Milzbrand die Blutungen, bei Typhus

die Endothelien, bei Diphtherie findet sich manchmal Hyalin und grobfaserig geronnenes Fibrin (SCHMORL).

Ist die Menge der Bacterien sehr gross und sind ihre Toxine stark wirksam, so kommt es zu kleineren oder grösseren Nekrosen, so z. B. bei Typhus, bei Diphtherie.

Handelt es sich allein um Eiterkokken oder um eine Mischinfection, bei der sie zugegen sind, so schliesst sich oft rasch eine Eiterung an, die meist in kleinen Herdchen beginnend durch deren Zusammenfliessen umfangreich werden, eine ganze Drüse zerstören und auf die Umgebung fortschreiten kann. So erfolgt dann zuweilen Perforation des Eiters nach aussen oder in benachbarte Hohlräume (die Pleura, die Bronchen etc.).

In anderen Fällen tritt auch wohl eine Verjauchung ein (so bei der Bubonenpest).

Die Follikel sind anfänglich an den entzündlichen Processen nicht betheiligt. Bei rasch vorübergehenden Entzündungen bleiben sie dauernd unverändert. Eiterungen aber und Nekrosen greifen auch auf sie über.

Die acuten Entzündungen gehen oft ohne schwerere Schädigung zurück. Die Blut- und Zellmassen in den Lymphbahnen zerfallen und werden resorbirt. Aus dem Blutfarbstoff bildet sich Hämosiderin, welches noch lange nach Ablauf des Processes nachweisbar bleiben kann und in den Endothelien liegt. Eitrige Processe können ohne die Perforation heilen. Der Eiter dickt sich dann ein, wird allmählich resorbirt oder er verkalkt. Die Entleerung des Abscesses oder des verjauchten Gewebes hat die Bildung oft tiefgreifender strahliger Narben zur Folge.

Die Erkrankung der Lymphdrüsen schützt nicht selten, zumal bei Wundinfectionen den übrigen Organismus dauernd oder wenigstens einige Zeit vor der Allgemeininfection. Die Kokken gehen in ihnen zu Grunde. Bei Typhus freilich, bei Diphtherie und auch bei Milzbrand ist das Filter nicht dicht, sondern lässt die beweglichen Mikroorganismen passiren. Die Toxine werden überhaupt nicht zurückgehalten, sondern fliessen hindurch und gelangen so in den übrigen Körper. Bei schwerer Schädigung der Lymphdrüsen muss natürlich das Organ schliesslich für alle Bacterienarten durchlässig werden.

b) Die acuten Entzündungen können in einen chronischen Verlauf übergehen. Dann sehen wir meist eine allmähliche Verhärtung des Organs bis zu einer fibrösen Umwandlung eintreten. Das geschieht durch eine Zunahme des Reticulums, wie

überhaupt der faserigen Bestandtheile der Drüsen auf Kosten der Zellen. Die Lymphdrüse geht dann functionell ganz zu Grunde.

Chronische Entzündungen können aber auch von vornherein als solche entstehen, so z. B. in den Inguinallymphdrüsen bei Ulcus cruris oder in den regionären Lymphdrüsen bei chronischen Hautkrankheiten. Hier kommt es theils zu Indurationen, theils zu hyperplastischen Processen, bei denen der Bau des Organs in den Grundzügen gewahrt bleibt und nur die Endothelien relativ gross sind.

Zu der chronischen Lymphadenitis rechnen aber auch die Processe, welche durch zugeführte Pigmente veranlasst werden, also einmal durch Farbstoffe, welche bei der **Tätowirung** in die Haut eintreten, zweitens aber durch eingeathmeten Staub (vor Allem **Kohle**), welcher in die Lungen und von da aus bis zu den bronchialen Lymphdrüsen gelangte.

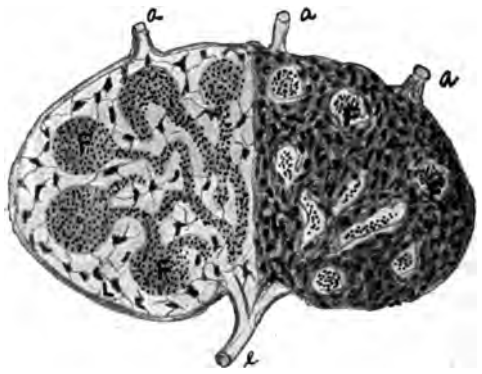

Fig. 73.

Schema einer zunehmenden Kohleablagerung in eine Lymphdrüse. Die linke Hälfte zeigt in den Lymphbahnen, dem Reticulum angelagert die zackigen kohleerfüllten Endothelien. In der rechten Hälfte ist das Gewebe verdichtet und mit Kohle dicht durchsetzt. Die Follikel *F*, die links noch völlig normal sind, erscheinen rechts durch das antrakotische Gewebe comprimirt und verkleinert. *a a* Vasa afferentia, *e* Vas efferens.

Kleine Mengen dieser körperlichen Partikel rufen keine ausgesprochenen Veränderungen im Bau der Lymphdrüsen hervor. Die Endothelien sind allerdings theilweise oder alle (Fig. 73) mehr oder weniger dicht mit ihnen gefüllt und dadurch vergrössert, sonst aber unverändert. Die Follikel sind zunächst staubfrei. Je grösser aber die Farbstoffmenge wird, um so mehr nimmt die reticuläre Zwischensubstanz der Drüsen zu. Dadurch wird das Gewebe im Ganzen dichter, fester. Die Follikel werden kleiner und ebenfalls mehr und mehr mit Farbstoffpartikeln durchsetzt, die auch in ihnen nur in protoplasmareicheren Zellen, nicht in typischen Lymphkörperchen liegen.

In den höchsten Graden verdichtet sich das Lymphdrüsengewebe zu einer festen, sklerotischen schiefergrauen Masse. Der Process endet mit **schiefriger Induration** (Fig. 73 rechts).

c) Tuberculose der Lymphdrüsen ist besonders häufig und

wichtig. Die Bacillen werden den Drüsen meist durch den Lymphstrom zugeführt, in den sie aus einem primären tuberculösen Herd oder durch eine intact bleibende Eintrittspforte von Haut und Schleimhäuten oder vom Blutstrom aus gelangen. Seltener ist man gezwungen anzunehmen, dass sie aus der Circulation direct in die Drüsen abgesetzt wurden. Beispiele für den häufigeren Infectionsweg sind besonders die bronchialen Lymphdrüsen, welche nach dem Durchtritt eingeathmeter Bacillen durch die intact bleibende Lunge oder von dem primär erkrankten Organ aus inficirt werden.

Die Bacillen werden wie andere körperliche Gebilde von den Endothelien der Lymphsinus zurückgehalten. Sie gehen durch die Drüsen nicht hindurch und können erst in späteren Stadien der Erkrankung, wenn der Process bis an die Vasa efferentia gelangte, in diese übertreten.

Die Bacillen rufen in den Lymphdrüsen dieselben Veränderungen wie anderswo hervor. Aber der Verlauf ist nicht immer der gleiche.

Unter allen Umständen vergrössern sich die Drüsen und zwar manchmal ausserordentlich stark. Das einzelne Organ kann hühnereigross werden. Die Schwellung macht sich aber um so mehr geltend, als fast ausnahmslos mehrere oder viele näher zusammenliegende Drüsen zugleich, oder genauer, kurz nach einander ergriffen werden, als in Folge dessen umfangreiche Packete am Hals, im Mesenterium u. s. w. entstehen können. Die einzelnen Drüsen zeigen dabei die tuberculösen Veränderungen verschieden weit vorgeschritten.

Die Kapsel der am meisten veränderten wird stets nach längerer Krankheitdauer auch ergriffen, der Process schreitet auf das trennende Bindegewebe fort und führt zu einer Vereinigung der einzelnen Drüsen mit einander. Doch bleibt die Grenze meist sichtbar.

Die vergrösserten Knoten aber sehen auf der Schnittfläche verschieden aus. Manchmal haben sie eine mehr gleichmässige, leicht oder ausgesprochen körnige, grauweisse, gelbliche oder besonders gern gelbbraune, gewöhnlich ziemlich blasse Schnittfläche. Selten sind sie hyperämisch. Unter dem Mikroskop ist die normale Structur verschwunden. Das zellreiche Gewebe ist in rundliche Bezirke oder knötchenförmig abgesetzte, dicht liegende Herdchen abgetheilt, welche bald deutlich die charakteristische Structur von riesenzellenhaltigen Tuberkeln haben, bald nur aus grösseren, auch mehrkernigen protoplasmareichen Zellen aufgebaut sind.

In anderen Fällen sieht man auf der Schnittfläche zahlreiche kleinste, aber vielfach zu grösseren Knoten confluirende grauweisse oder partiell trübgelbe, verkäsende Herde (Fig. 74).

Den morphologischen Gegensatz zu diesen Formen der Tuberculose bilden die häufigsten Fälle, in denen die angeschwollene Drüse von käsigen Herden durchsetzt ist oder von einem umfangreichen **Käseherd** eingenommen wird (Fig. 75), der nur eine manchmal kaum wahrnehmbare Randzone frei lässt. In ihr findet man noch deutliche Tuberkel. Der Käse ist bald trocken, brüchig, bald zäh, bald in wechselndem Umfange, zuweilen eiterähnlich erweicht (vergl. Fig. 108 S. 236 allg. Path.).



Fig. 74.
Tuberculose einer Lymphdrüse. Das dunkle (blutreiche) Drüsengewebe ist von multiplen kleinsten und grösseren, confluirenden und verkäsenden Tuberkeln durchsetzt.

Der spätere Verlauf der Tuberculose ist verschieden. Die nicht oder erst spät verkäsenden Formen können in manchen Fällen fibröse Umwandlungen durchmachen, derb und hart werden. Die verkästen Massen können sich eindicken, theilweise resorbirt werden oder, soweit sie liegen bleiben, verkalken. Sie können aber auch, nach Verwachsung mit der Haut oder benachbarten Hohlorganen und nach einer von innen heraus fortschreitenden, auf die angrenzenden Theile übergreifenden käsigen Erweichung in diese oder nach aussen durchbrechen.

Eine Lymphdrüsentuberculose kann lange Zeit oder dauernd den einzigen tuberculösen Herd im Körper darstellen. Dann blieb die Eintrittspforte von der Einwirkung der Bacillen verschont: primäre tuberculöse Lymphadenitis. So etwas sehen wir an den Halslymphdrüsen bei der sogen. **Scrophulose**, welche man früher als ein mit Haut- und Schleimhautentzündungen sowie mit Drüsenanschwellungen verbundenes eigenartiges Krankheitsbild auffasste, zu welchem allerdings gern Tuberculose hinzutrat. Heute rechnet man die Scrophulose zur Tuberculose. Immerhin handelt es sich dabei um Individuen, die in besonderer Weise disponirt sind, leicht und vor Allem nach bereits stattgefundener Infection mit Bacillen an Entzündungsprocessen der Haut und Schleimhäute leiden und ungewöhnliche Düsenschwellungen bekommen.

Primäre Tuberculose findet sich ferner häufig in den Bronchialdrüsen, wenn die eingeathmeten Bacillen in das intact bleibende

Lungengewebe aufgenommen und zu den Drüsen transportirt werden (s. den Abschnitt V, 12a: Allgemeines über die Ausbreitung der Tuberculose).

Die Halslymphdrüsentuberculose neigt häufig zu Erweichung und zum Durchbruch durch die Haut. Die Bronchialdrüsentuberculose führt nur in wenigen Fällen zu beträchtlicher An-

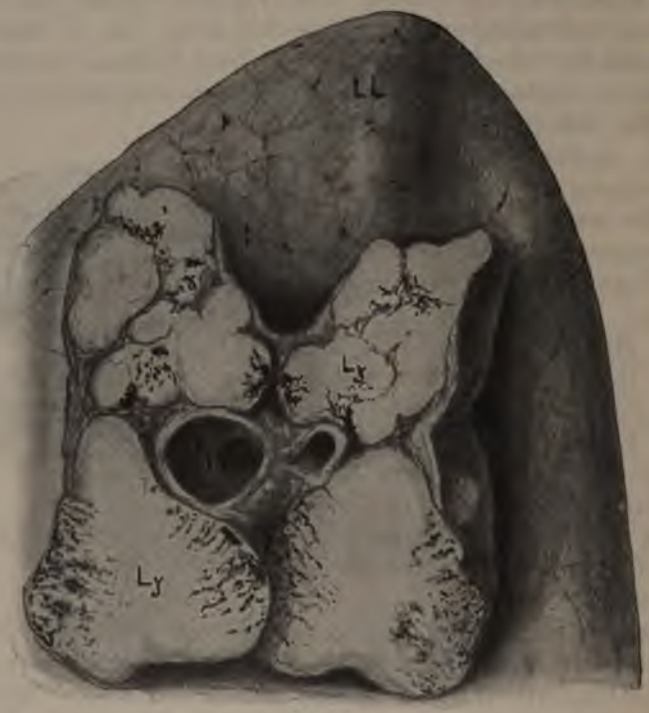

Fig. 75.

Verkäsung der Bronchialdrüsen eines Kindes. Die Lymphdrüsen sind stark vergrössert, bilden grosse Knoten (*Ly*). In die verkäste Masse ist in kleinen Fleckchen Kohle eingesprengt. *B* Bronchus, *LL* linke Lunge.

schwellung, kann aber im Verein mit Mediastinaldrüsentuberculose beträchtliche, das Schlucken und die Respiration störende Verengerung des Thorax bewirken. Die Drüsen verlöthen nicht selten mit den grossen Pulmonalgefässen und brechen in sie durch (s. u. Abschnitt V, 12 a). Der Käse verkalkt gerade hier ausserordentlich häufig. Die Mesenterialdrüsen erkranken bei Kindern oft sehr ausgedehnt, verwachsen mit einander, verkäsen gern und liefern, indem sie den übrigen Organismus schädigen und zur Ab-

magerung bringen, das Bild der sogenannten **Tabes mesaraica.** Sie bilden dann oft sehr grosse, kopfgrosse und umfangreichere Packete käsiger Knoten, die den Leib stark auftreiben.

Auch im Mesenterium kann man gelegentlich verkalkte tuberculöse Drüsen antreffen.

d) Syphilitische Entzündungen der Lymphdrüsen. Die primäre Syphilis der einzelnen Körpertheile führt zu Schwellungen der regionären Lymphdrüsen, so besonders die Syphilis der Genitalien zur entzündlichen Vergrösserung der Inguinaldrüsen. Es besteht keine Neigung zur Vereiterung, wie bei dem weichen Schanker. Die geschwollenen Drüsen schmerzen nicht (indolenter Bubo). Mikroskopisch findet man vor Allem Hyperplasie der Lymphsinusendothelien, später auch Zunahme des Reticulums.

Selten kommt es zu gummösen Veränderungen. Man findet dann, z. B. die Bronchialdrüsen nach Lungensyphilis oder die Hilusdrüsen bei Lebersyphilis, angeschwollen, auf der Schnittfläche partiell, meist in einem unregelmässigen zackigen Bezirk nekrotisch. Das abgestorbene Gewebe ist elastisch und hat nicht wie das tuberculös-käsige Tendenz zur Erweichung. Bei congenitaler Syphilis sind ähnliche Veränderungen der Lymphdrüsen sehr selten.

e) Allgemeines über entzündliche Lymphdrüsenschwellungen. Ausser den localen, regionären entzündlichen Lymphdrüsenschwellungen kommt es sehr häufig zu allgemeineren Vergrösserungen. So werden bei Diphtherie ausser den Halsdrüsen auch fast alle anderen, wenn auch in mässigem Grade betheiligt. Auch die lymphatischen Apparate des Darms schwellen an. Bei der Scrophulose besteht eine ausgesprochene Neigung zu Vergrösserung der verschiedensten Drüsen, ohne dass in ihnen eigentliche tuberculöse Processe Platz greifen. Ebenso geht die Syphilis mit ausgedehnten Drüsenschwellungen einher. In diesen und anderen Fällen handelt es sich aber nicht um die Localisirung der lebenden Entzündungerreger in den Drüsen, sondern zweifellos nur um die Wirkung der Toxine und zwar vielleicht in dem Sinne, dass die Lymphdrüsen die Organe darstellen, welche unter dem Einfluss der Gifte sehr wesentlich an der Entstehung der Immunität betheiligt sind. Bei einer Hyperplasie produciren sie vermuthlich antitoxische oder bactericide Substanzen.

4. Leukämie.

Bei der **Leukämie** sind die Lymphdrüsen stets vergrössert, theils weil sie, bei der lymphatischen Form, unzweifelhaft die

Bildungstätte der im Blute vermehrten Lymphocyten darstellen theils weil in ihnen bei der myelogenen Form die aus dem Knochenmark stammenden Leukocyten sich ablagern (und vermehren?). Die Drüsen sind in allen diesen Fällen weich, markig, blass oder grauröthlich, seltener fester bis hart (durch Zunahme des Reticulums).

Die **Pseudoleukämie** ist ebenfalls charakterisirt durch starke Vergrösserung der Drüsen, die dabei anfänglich weicher sind, später härter, manchmal sehr derb werden, wenn das Stützgewebe ein dickbalkiges Gefüge annimmt. Die Vergrösserung umfasst gern die zu einer Gruppe, z. B. am Hals, in der Axilla zusammengehörenden Drüsen.

Histologisch ist, wie bei der Leukämie, die normale Structur der Lymphdrüsen aufgehoben. Man findet nur eine gleichmässige Zusammensetzung aus Lymphocyten und Reticulum.

Die Pseudoleukämie ist nicht scharf zu trennen von dem sogleich zu besprechenden Lymphosarkom.

5. Geschwülste.

a) Primäre Geschwülste.

Die für die Lymphdrüsen charakteristische Neubildung ist das **Lymphosarkom.** Hier handelt es sich um einen malignen, ausgedehnt in andere Drüsen und in die verschiedenen folliculären Apparate metastasirenden Tumor (allg. Path. S. 495), der histologisch nur aus Lymphocyten und einem Reticulum besteht. Er befällt primär gern die zu einer Region (besonders des Halses) gehörenden Drüsengruppen, kann aber auch in den lymphatischen Apparaten des Rachens, des Darms etc. seinen Anfang nehmen. Die sich vergrössernden Drüsen verschmelzen bei dauernder Zunahme mit einander und bilden umfangreiche kopfgrosse und grössere Packete, die, am Halse entstehend, ihn unförmlich aufreiben, im Thorax Herz und Lungen comprimiren und durchwachsen (s. Fig. 293), in der Bauchhöhle, von den Drüsen des Mesenteriums ausgehend, die Organe auseinanderdrängen (Fig. 76). (Vergl. auch die Tumoren des Darms, der Lungen, Leber, Milz, Niere und die allg. Path. S. 495.)

Zuweilen kommt Lymphosarkom mit Tuberculose combinirt vor, entweder in der Art, dass die als Ausgangsort dienenden Lymphdrüsen schon vorher tuberculös waren, oder so, dass, auch in den metastatischen Knoten, gleichzeitig Tuberculose gefunden wird.

Von der Pseudoleukämie lässt sich das Lymphosarkom nicht scharf trennen. In beiden Fällen handelt es sich um wachsende Drüsen von gleichem Bau. Die Unterschiede liegen in dem Umstande, dass nicht alle Fälle gleich verlaufen. Beschränkt sich der Process lange auf den Ausgangsbezirk, schreitet er nur langsam vor, so redet man von Pseudoleukämie, tritt der maligne Charakter, das rasche Wachsthum und die Metastasenbildung in den Vordergrund, so liegt ein Lymphosarkom vor. Dort haben ausserdem die einzelnen Drüsen geringere Neigung zur Verschmelzung als hier.

Für beide Neubildungen giebt es auch noch andere Namen: **malignes Lymphom** (Billroth), **Adenie** (Langhans).

Fig. 76.

Schema über das Wachsthum eines Lymphosarkoms der Bauchhöhle. Sagittalschnitt. *T* Tumor, der die Vena cava mit einschliesst und comprimirt. *AA* Aorta, *J* Ileum, *C* Colon, *D* Duodenum, *L* Leber. Alle diese Organe sind durch die knollige Tumormasse weit auseinandergedrängt.

Inwieweit zwischen Pseudoleukämie und Lymphosarkom ein durchgreifender Unterschied besteht, bedarf weiterer Aufklärung. Dabei wird immer daran gedacht werden müssen, dass ein Tumor eine Neubildung ist, die nur durch Wucherung ihrer eigenen Zellen wächst und zwar sowohl in den primären wie secundären Knoten.

Andere primäre Geschwülste der Lymphdrüsen sind selten. Es kommen vor verschiedene Arten von Sarkomen. Auch wird angegeben, dass Endotheliome in den Lymphdrüsen entstehen sollen.

b) Secundäre Tumoren.

Unter den secundären Tumoren kommen zunächst die Lymphosarkome in der eben besprochenen Weise in Betracht.

Auch die Sarkome im engeren Sinne können in die Drüsen metastasiren. Am häufigsten thun es die Melanome, die hier zu umfangreichen markigen, in wechselnder Ausdehnung pigmentirten Neubildungen heranwachsen können.

Weit häufiger als die Sarkome entwickelt sich das Carcinom secundär in den Lymphdrüsen. Es kommt in ihnen primär nur vor, wenn etwa auf Grund einer entwicklungsgeschichtlichen Störung Epithel in sie hineinverlagert wurde. Die Drüsen erkranken, soweit von dem primären Tumor aus Epithelien in sie hineingelangen, also die Axillardrüsen bei Mammacarcinom, die Bronchialdrüsen bei Lungen-, die Lymphdrüsen am Beckenrande bei Uteruskrebs u. s. w. Die Krebszellen werden ihnen ja von dem primären Tumor zugeführt, setzen sich in den Randsinus fest (Fig. 77), wuchern hier anfänglich in kleinen, bald confluirenden Haufen, verdrängen das Lymphdrüsengewebe allmählich und schliesslich vollständig (Fig. 77 rechts). Zugleich nimmt das Organ an Umfang beträchtlich zu. Seine Beschaffenheit hängt dabei einigermaassen von der Structur des primären Carcinoms ab, dessen Bau sich gewöhnlich in den Grundzügen in den Drüsen wieder findet. Es ist also bald hart, bald weich, markig oder fast breiig. Ist die Drüse in grosser Ausdehnung ergriffen, so können die Epithelien auch in das Vas efferens gelangen und sich von da aus weiter verbreiten. Der secundäre Krebs kann aber auch mit Blutgefässen verlöthen und in sie einbrechen.

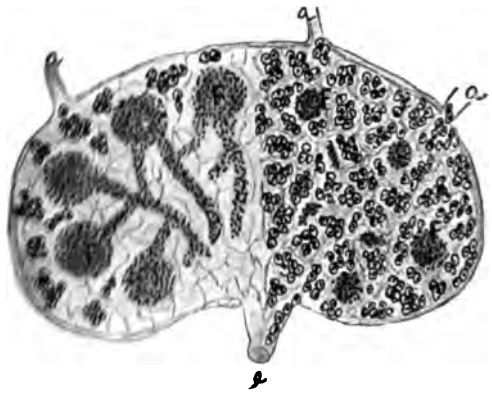

Fig. 77.

Schema über Carcinommetastase in eine Lymphdrüse. Die linke Hälfte zeigt in den Randsinus kleine Haufen dunkel gezeichneten Epithels. In der rechten sind die Lymphbahnen bis zum Hilus von Epithelhaufen durchsetzt. Die Follikel F. links noch ganz normal, sind rechts comprimirt und verkleinert. *a a* Vasa afferentia, *e* Vas efferens.

Die erste Ansiedelung des Krebses, die man makroskopisch meist nicht sehen oder nur an kleinen, festeren, grauweissen peripher gelegenen Herdchen nachweisen kann, geschieht meist erst, nachdem der primäre Krebs eine gewisse Grösse erreicht hat. Sie kann aber auch schon weit früher eintreten. Es ereignet sich nicht

ganz selten, z. B. bei einem Oesophaguskrebs, dass die secundären Drüsen-Tumoren zuerst Erscheinungen machen. In anderen Fällen übertreffen sie wenigstens die primäre Neubildung um das Vielfache.

Im Anfang wird nur eine, seltener gleich eine grössere Anzahl von Drüsen ergriffen (z. B. bei dem Mammakrebs). Von der einen können dann später auch die naheliegenden direct ohne neue Zufuhr von dem primären Tumor aus betheiligt werden.

c) Cysten.

Cystenbildungen in den Lymphdrüsen gehören zu den Seltenheiten. Sie gehen hervor aus umschriebenen Erweiterungen der Lymphsinus, deren Wand sich durch Neubildungvorgänge entzündlicher Art vergrössert. Ich sah bei Thieren Cysten häufig nach Einheilung verschiedener Gewebe in die Drüsen entstehen.

Regressive Veränderungen der Lymphdrüsen.

Die **regressiven** Veränderungen beanspruchen nur wenige Auseinandersetzungen.

Eine Atrophie findet sich stets im Alter. Die Drüsen können bis auf kleine Reste oder sogar völlig schwinden. Mit dieser Verkleinerung geht sehr gewöhnlich ein theilweiser Ersatz des Gewebes durch Fettgewebe einher. Vom Hilus aus bildet es sich in immer grösserer Menge und reducirt die Lymphdrüsensubstanz auf eine schmale periphere Zone, die schliesslich auch verloren geht (Fig. 78).

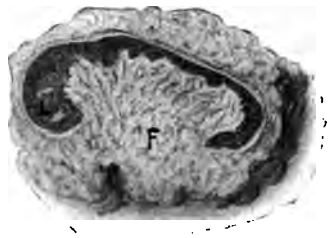

Fig. 78.
Atrophie der Lymphdrüse. Hineinwuchern von Fettgewebe. Die Lymphdrüse *L L* stellt nur noch einen schmalen Halbmond (besser Halbkugel) dar. Vom Hilus aus ist Fettgewebe *F* eingedrungen.

Bei allgemeiner Amyloiderkrankung pflegen auch die Lymphdrüsen nicht normal zu bleiben, wenn sie auch nur theilweise, z. B. die des Mesenteriums, und nicht immer hochgradig erkranken. Sind sie stark amyloid, so erscheinen sie gross, fest, auf der Schnittfläche glasig transparent. Die amyloide Substanz scheidet sich um das Reticulum ab, zeigt daher ein dickbalkiges glänzendes Netzwerk (s. allg. Path. S. 226). Die amyloide Veränderung findet sich gelegentlich auch nur local, besonders im Zusammenhang mit Tuberculose.

Ausser der amyloiden Entartung giebt es auch nicht ganz selten, aber nicht besonders bedeutungsvoll, meist als Folge entzündlicher Processe eine hyaline Umwandlung des Reticulums und der Gefässwände.

D. Knochenmark.

Das Knochenmark spielt als Bildungstätte der rothen Blutkörperchen und der granulirten polynucleären Leukocyten eine wichtige Rolle. Unter Umständen (bei der lymphatischen Leukämie) kann es auch Lymphocyten bilden.

Bei den verschiedenen Anämien, besonders auch bei der **perniciösen Anämie**, wird es ausserordentlich reich an kernhaltigen Erythrocyten, die auch ins Blut übertreten. Es nimmt dann auch an solchen Stellen, an denen es vor der Erkrankung als Fettmark existirt hat, in ganzer Ausdehnung oder theilweise eine rothe Beschaffenheit an und wird rein zellig.

Bei der **myelogenen Leukämie** (S. 113) besteht es fast allein aus granulirten Markzellen, die auch in ihren grossen einkernigen Zellen als Myelocyten in das Blut übertreten (s. o. S. 92). Das Mark hat dann in den höchsten Graden eine schmierige eiterähnliche Beschaffenheit.

An der **lymphatischen Leukämie** ist es manchmal auch betheiligt. Es hat dann eine markig-graue, festere Beschaffenheit und besteht neben rothen Blutkörperchen fast allein aus Lymphocyten, die hier wohl nicht nur aus dem Blute abgelagert sind, sondern auch neu gebildet werden.

Bei den verschiedensten Infectionen, die mit Leukocytose einhergehen, ist das Knochenmark auch betheiligt. Es nimmt, wenn es bereits Fettmark war, wieder einen zelligen Charakter an und enthält ausserordentlich viele in Theilung begriffene granulirte Zellen. Den Uebergang des Fettmarkes in diesen zellreichen Zustand sah ich ausgesprochen bei Kaninchen nach Schimmelpilzinfection.

Neben diesen allgemeinen Veränderungen kann auch eine Localisation von Bacterien im Mark stattfinden. Doch entstehen daraus ausser bei den pyogenen Kokken, den Tuberkelbacillen und bei der Pockenkrankheit nur selten Veränderungen, die sich durch Eiterung oder Tuberkelentwicklung, oder Nekrose mit exsudativer Entzündung auszeichnen.

Dritter Abschnitt.

Nervensystem.

A. Hirnhäute.

1. Veränderungen der harten Hirnhaut.

a) Circulationstörungen.

Circulationstörungen der Dura mater in Gestalt von **Anämie** oder Hyperämie spielen keine grosse Rolle. Insbesondere macht sich eine Anämie bei dem ohnehin geringen Blutgehalt der Mem-

Fig. 79.

Hochgradige Compression der rechten concav eingedrückten Grosshirnhemisphäre durch ein umfangreiches zwischen Dura und Schädel gelegenes Hämatom.

bran kaum bemerkbar. Bei Hyperämie sieht man die grösseren Gefässe deutlicher als sonst. Eine capillare Injection und dadurch bedingte diffuse Röthung erreicht aber niemals nennenswerthe Grade. Die stärksten Hyperämien finden sich bei Entzündungen, zumal auch im Anschluss an benachbarte, besonders Knochen-Processe.

Eine sehr wichtige Circulationstörung ist durch **Blutungen** gegeben, die aus den verschiedenen Aesten der Arteria meningea erfolgen können, wenn diese Gefässe sammt angrenzender Dura unter der Einwirkung eines meist mit Schädelfractur einhergehenden

Traumas zerreissen. Das Blut ergiesst sich zwischen Hirnhaut und Schädel und hebt erstere von letzterem ab. Es bildet sich ein sogenanntes **Hämatom**, welches bald mehr im Bereich des Stirn-, Schläfen- und Seitenwandbeins, bald im Bereich des letzteren allein, bald weiter hinten seinen Sitz hat (vorderes, mittleres, hinteres H.). Es befindet sich der Hauptsache nach an der Seite des Schädels, kann sich aber auch an die Basis, z. B. in die mittlere Schädelgrube erstrecken. Es wölbt die Dura gegen das Gehirn flachkugelig vor, hat an der höchsten Stelle eine Dicke von mehreren Centimetern und die durchschnittliche Grundfläche eines Handtellers. Das Blut ist anfangs flüssig, gerinnt aber bald und wird in der Leiche in Gestalt eines elastischen Blutkuchens angetroffen. Das Hämatom ist für den Verletzten durch Druck auf das Gehirn, welches erheblich concav eingedrückt wird (Fig. 79), gefährlich, kann aber chirurgisch mit Erfolg entleert werden.

b) Entzündungen.

Acute, eitrige Entzündungen der harten Hirnhaut entstehen im Anschluss an Schädelverletzungen oder cariöse Knochenprocesse oder sontwie, z. B. von der Nase aus als fortgeleitete Entzündungen. Die Dura ist hyperämisch, verdickt, weicher als sonst und innen und aussen mit Eiter belegt, der aus ihren Gefässen stammt.

Relativ häufig ist diese Pachymeningitis nach Caries des Felsenbeins. Vom Knochen aus, manchmal ohne dass man an ihm makroskopisch deutliche Veränderungen sieht, häufiger bei Verfärbung desselben oder bei cariösen Processen an seiner freien Fläche, dringen die Entzündungerreger in die Schädelhöhle vor und erzeugen nun ohne Weiteres eine Pachymeningitis oder zunächst und gleichzeitig einen extraduralen Abscess. Die harte Hirnhaut wird gelockert, meist schmutzig-graugrün gefärbt und innen mit einem mehr oder weniger eitrigen Exsudat bedeckt.

Sehr gern verbindet sich mit diesen Veränderungen der Dura, die zuweilen nur wenig ausgeprägt sind, eine Thrombose des Sinus transversus am hinteren Rande des Felsenbeins. Sie erstreckt sich zuweilen nur bis an die Umbiegungstelle des Sinus nach hinten, kann aber bis zur Vereinigung mit dem Sinus longitudinalis, in ihn hinein und darüber hinaus auf die andere Seite gehen, ferner aber auch in die Vena jugularis vordringen. Der Genese entsprechend zeigt der Thrombus gewöhnlich eiterähnliche oder jauchige centrale Erweichung und zwar gelegentlich nur im Be-

reich des Felsenbeins, während seine übrigen Abschnitte noch fest und braunroth sind. Der Zerfall kann aber nach beiden Richtungen weiter fortschreiten und so vor Allem auch in der Vena jugularis weit nach unten reichen.

Ausser den infectiösen Thrombosen giebt es in den Hirnsinus auch marantische, welche in Folge allgemeiner Ernährungstörungen, zumal von Herzschwäche auftreten und besonders gern im Sinus longitudinalis zu finden sind. Sie verursachen Stauungserscheinungen und können organisirt werden.

Die Folgen der eitrigen Pachymeningitis sind sehr ernste. Heilung kann allerdings eintreten, häufig aber entwickelt sich eine diffuse Eiterung der weichen Hirnhaut, ferner kommt es oft zur Bildung von Hirnabscessen (s. u.). Die jauchige Sinusthrombose führt nicht selten zu Embolien und Eiterungen in den Lungen.

Wenn aussen an die Dura chronisch verlaufende eitrige, granulirende Processe anstossen, so entsteht auf der Innenfläche der Membran eine proliferirende Entzündung, die in der Bildung einer mehr oder weniger dicken Schicht eines eiterbildenden Granulationsgewebes ihren Ausdruck finden kann. Durch sie endet z. B. zuweilen die auf die Schädelbasis übergreifende Phosphorperiostitis des Oberkiefers tödtlich (s. Abschn. IX).

Tuberculöse Processe der Dura werden theils bei der Pia, theils bei dem Gehirn besprochen werden.

Die Syphilis findet manchmal in einer mit hyperostotischen Processen einhergehenden chronisch entstehenden Verdickung (Pachymeningitis fibrosa) ihren Ausdruck. In anderen Fällen pflanzen sich gummöse Geschwülste vom Knochen auf die Dura fort oder sie bilden sich in ihr primär und greifen auf den Knochen über. Sie können auch zu Verwachsungen mit der Pia führen, die bei Ausheilung bestehen bleiben. Ueber das Aussehen der Gummata s. u. bei Syphilis des Gehirns (S. 161).

Es giebt ferner chronische, ohne nachweisbare Aetiologie verlaufende Entzündungen, welche zu einer oft beträchtlichen Verdickung der Dura und zu ihrer umschriebenen oder ausgedehnten Verwachsung mit der Schädelinnenfläche Veranlassung geben. Die Knochen sind dann häufig rauh oder mit Osteophyten versehen. Die Membran ist undurchsichtig und lässt sich nur schwer, oft nicht ohne Zerreissung vom Schädel trennen.

Eine wichtige chronische Entzündung ist endlich die **Pachymeningitis haemorrhagica membranacea pigmentosa.**

Auf der Innenfläche der Dura kommt häufig ein chronisch entzündlicher Process vor, der hauptsächlich in einer Bildung von bindegewebigen, gefässhaltigen Pseudomembranen seinen Ausdruck findet (Fig. 80).

Diese Membranen sind in der ersten Zeit ihrer Entstehung sehr zart. Wenn sie dann zugleich ganz oder theilweise farblos und blutleer sind, so kann sie der Ungeübte leicht übersehen und der Geübte nur an einer leicht gallertig-glänzend erscheinenden Beschaffenheit der Durafläche erkennen. Wenn man dann mit der Spitze des Messers über die Hirnhaut hinwegstreicht, so wird die dünne Membran abgehoben und faltig zusammengeschoben. Leichter nimmt man sie wahr, wenn sie, wie es meistentheils der Fall ist, fleckig oder diffus braun oder braunroth pigmentirt oder injicirt ist. Dann hebt sie sich von der blasseren Dura gut ab. Je dicker sie wird, um so besser lässt sie sich im Zusammenhang abziehen. Schliesslich bildet sie Schwarten, welche die Dura an Dicke übertreffen können und gewöhnlich hämorrhagisch gefärbt oder braun pigmentirt sind. Diese dickeren Membranen sind alle mehrschichtig, man kann die einzelnen Lagen zuweilen von einander loslösen.

Fig. 80.

Pachymeningitis. *D* Dura, auf deren Innenfläche zwei neugebildete, theilweise von der Dura und von einander abgelöste Membranen *a* u. *b* liegen. Zwischen den Membranen hat eine beträchtliche Blutung stattgefunden. Das Blut ist uneben und höckrig gehalten (*B*). *F* Falx major.

Die Ausdehnung der Membranen wechselt sehr. Sie können die ganze Innenfläche der Dura, auch an der Schädelbasis, an der sie gern in frühen Stadien wie ein braungelber Anflug erscheinen, bedecken. Oder sie sind nur an der Convexität, seltener nur an der Basis (besonders in der mittleren Schädelgrube), ferner bald einseitig, meist aber doppelseitig, jedoch gern in verschiedener Intensität vorhanden.

Die Färbung der Membran rührt von Blutungen (Fig. 80) her, welche gewöhnlich schon frühzeitig auftreten, aber anfänglich wohl nur auf Diapedese beruhen, deshalb relativ geringfügig sind.

Das Blut färbt die Membranen roth, das aus ihm entstandene Pigment gelb, gelbbraun, bis rothbraun.

Die Blutungen können aber eine grosse und unter Umständen gefährliche Ausdehnung erreichen (Fig. 80). Sie erfolgen dann fast ausnahmslos in die Membranen, bezw. zwischen deren einzelne Schichten. So entstehen thalergrosse, aber auch über eine ganze Hemisphäre sich erstreckende und an die Basis sich fortsetzende flache Hämorrhagien von sehr wechselnder Dicke. Es kommen aber in manchen Fällen mehrere Centimeter hohe umschriebene oder ausgedehnte Hämatome zu Stande, welche durch ihre Ausdehnung das Gehirn verdrängen und dadurch tödtlich werden können. Selten platzt die innere Schicht, welche meist dünner ist als die der Dura anliegende, so dass nun das Blut auch zwischen Pseudomembran und Pia hineinfliesst.

Die Möglichkeit der Blutung erklärt sich aus dem grossen Gefässreichthum der Membranen. Unter dem Mikroskop sieht man meist viel mehr weite, aber gewöhnlich zartwandige, capillarähnliche Gefässe, als man bei der durchschnittlich geringen makroskopisch hervortretenden Injection erwarten sollte. Wenn man aber, was leicht gelingt, von einer Duraarterie aus eine künstliche Füllung vornimmt, ist man überrascht von ihrer Menge.

Die dünne Wand der Gefässe erklärt die Leichtigkeit eines Durchtritts von rothen Blutkörperchen und einer Zerreissung. Begünstigt werden diese Vorgänge einerseits durch eine ungenügende und ungleichmässige Circulation in den nicht typisch in den normalen Kreislauf eingefügten Gefässen und eine Verstärkung dieser mangelhaften Blutbewegung durch gelegentliche Hyperämien der Schädelhöhle.

Ausser den Gefässen findet man unter dem Mikroskop auch anfangs spärliche und zarte, später an Zahl und Dichtigkeit zunehmende Fibrillen, ferner Zellen, welche theils den Charakter von Lymphocyten, theils von grosskernigen protoplasmareichen Elementen haben. Diese fixen Zellen schliessen das aus dem ausgetretenen Blut gebildete Hämosiderin ein und sind dicht damit gefüllt. Manchmal sieht man kaum pigmentfreie Zellen oder gar keine. Sie haben anfangs eine runde, später bei der Zunahme der Intercellularsubstanz eine längliche, spindelige Gestalt und werden wie in jedem älteren entzündlich entstandenen Bindegewebe protoplasmaärmer (allg. Path. S. 326). Ausserdem begegnet man nicht selten kleinsten runden, concentrisch geschichteten, ganz oder theilweise verkalkten oder völlig kalkfreien Concretionen, welche,

wenn sie reichlich vorhanden sind, die Membran für den fühlenden Finger leicht rauh erscheinen lassen. Es sind dieselben Gebilde, die wir in den normalen Plexus chorioidei und dem Psammom (s. unten u. allg. Path. S. 596) antreffen. Sie entstehen durch die Thätigkeit von Zellen, welche concentrisch eine hyaline Substanz abscheiden und selbst in diese zum Theil eingeschlossen werden.

Die Bildung der Pseudomembranen bedeutet einen organisatorischen Vorgang, der ein im Anfang vorhandenes, wenn auch nur geringfügiges entzündliches Exsudat oder auch wohl primäre Hämorrhagien betrifft.

Der entzündliche Charakter der Hämorrhagien wurde von VIRCHOW betont, während man später auch wohl versucht hat, den Vorgang aus primären Blutungen abzuleiten, die hauptsächlich aus Piagefässen erfolgen sollten.

In jungen Membranen kann man nicht selten durch geeignete Färbung wechselnde Mengen von Fibrin nachweisen. In die auf der Durainnenfläche liegenden Massen wachsen nun aus der Hirnhaut Gefässe hinein, während zugleich eine Einwanderung wuchernder Endothelien und Lymphocyten vor sich geht. Anfangs findet man auch Leukocyten. Die eingedrungenen Endothelien, die bindegewebiger Abkunft sind, bilden fibrilläre Zwischensubstanz und so entsteht ein gefässhaltiges Bindegewebe, welches immer mehr an Dichtigkeit zunimmt und immer fester mit der Dura verwächst.

Diese Genese erklärt es, dass auch die jungen Membranen beim Abziehen einen Zusammenhang mit der Dura erkennen lassen. Er ist durch die Gefässe vermittelt.

Durch die häufig sich wiederholenden Blutungen kommt es zu neuen Organisationen und damit zu neuen Schichten.

Die Bedeutung der **Pachymeningitis haemorrhagica**, der auch die weiteren Bezeichnungen membranacea pigmentosa angefügt werden, liegt einmal in ihrer Häufigkeit. Sie findet sich bei Potatoren, bei vielen Geisteskranken, aber auch ohne bestimmte Aetiologie. Die wichtigste Eigenthümlichkeit ist aber durch die Neigung zu den ev. tödtlichen Blutungen gegeben.

c) Thierische Parasiten.

Von Parasiten ist das Vorkommen von Cysticerken auf der Innenfläche der harten Hirnhaut zu erwähnen. Echinococcusblasen sind in seltenen Fällen an der Dura beobachtet, sie hatten

ihren Sitz zwischen ihr und dem Knochen, einige Male erfolgte nach Usur des letzteren eine Ruptur nach aussen.

d) Tumoren, siehe am Schluss des Abschnittes „Gehirn".

2. Veränderungen der weichen Hirnhäute.

a) Circulationstörungen.

Circulationstörungen müssen sich bei dem grossen Blutgefässreichthum der Pia und bei ihrer durchsichtigen Beschaffenheit in ihr deutlicher bemerkbar machen als in der Dura.

Bei Beurtheilung der Blutfülle ist aber zu beachten, dass die weiche Hirnhaut, zumal an der Convexität viele weite Venen besitzt und dass diese Gefässe das Blut der Leiche grösstentheils einschliessen. Daher wird die Pia auch bei allgemeiner Anämie niemals im höchsten Grade blutarm sein. Aber die Füllung ist freilich sehr verschieden. Die Venen sind manchmal, besonders bei allgemeinen Stauungzuständen ad maximum ausgedehnt und oft zugleich geschlängelt. Die Substanz der Pia kann dabei in mässigem Grade verdichtet und dadurch weisslich getrübt sein.

Der Obducent muss daran denken, dass in der Agone das Blut hauptsächlich in den tieferen Leichentheilen, also bei Rückenlage in den hinteren Piaabschnitten sich ansammelt, die deshalb stark mit Blut versehen sein können, während die vorderen Theile blutarm sind. Auch in der Leiche kann das Blut noch unter Vermittlung durch den Sinus longitudinalis aus den höheren Theilen in die tieferen herunterfliessen.

Eine congestive Hyperämie, wie sie als Einleitung einer Entzündung bei Delirium potatorum, bei Epilepsie, bei verschiedenen acuten psychischen Erkrankungen, bei vielen Infectionen und Intoxicationen sich einstellt, muss sich durch eine starke Füllung des Capillarsystems geltend machen, welches hauptsächlich in den die Gehirnwindungen bedeckenden Piaabschnitten ausgebreitet ist. Daher sieht die Membran diffus geröthet aus.

Als Folge von Kreislaufveränderungen bildet sich sehr häufig ein Oedem. In hohen Graden redet man dann von **Hydrocephalus externus.**

Die Flüssigkeit liegt zwischen Arachnoidea und Pia, also in den Lymphräumen, welche über den Sulci, in der Umgebung der Venen und ferner an der Hirnbasis sehr ausgebreitet sind und an letzterer mit den Hirnhöhlen communiciren.

Das Oedem tritt einmal bei im Uebrigen unverändertem Gehirn in Folge von venöser Stauung und als Einleitung von Entzündungen auf, ferner aber nach einem allgemeinen oder umschriebenen Schwund von Gehirnsubstanz als sogen. Hydrops ex vacuo. Im ersteren Falle finden wir an der Convexität die Pia in der Umgebung der Venen sulzig aufgetrieben und leicht oder nach längerer Stauung ausgesprochen weisslich getrübt. Auch über den Windungen kann die Membran, aber geringfügiger, ödematös sein. Dann sieht die gesammte Pia gallertig aus. Die Flüssigkeit findet sich nach längerer Rückenlage zuweilen nur in den hinteren Abschnitten, während die vorderen frei sind.

Der Hydrops ex vacuo kommt einmal im Alter bei seniler Hirnatrophie, ferner bei frühzeitigem Schwund (z. B. bei progressiver Paralyse) vor. Weiterhin aber bei allen Herderkrankungen, die ein Einsinken an der Hirnoberfläche zur Folge haben (vgl. z. B. die Porencephalie S. 136).

Zu den Circulationstörungen rechnen weiterhin auch die Blutungen. Sie sind bei dem Blutreichthum der Membran und ihrer weniger festen Beschaffenheit häufiger als in der Dura.

Die Hämorrhagien entstehen einmal nach Traumen, zumal solchen, die mit Schädelverletzungen einhergehen. Auch bei Neugeborenen finden sie sich nach schwerer Geburt, zumal nach Zangenextraction. Das ausgetretene Blut liegt meist zwischen Pia und Arachnoidea.

Zu Hämorrhagien führt ferner eine durch Thrombose des Sinus longitudinalis bedingte venöse Stauung.

Weiterhin sind Hämophilie und Scorbut als Veranlassung zu nennen.

Endlich sehen wir kleinere Blutaustritte bei acuten Entzündungen nicht ganz selten. Hämorrhagisch im engeren Sinne ist aber im Allgemeinen nur die Milzbrandinfection, bei der die Blutung abhängig zu denken ist von der oft ausserordentlich ausgedehnten Wucherung der Bacillen in den Spalten der ödematös aufgequollenen Meningen.

b) Entzündungen, Leptomeningitis.

1. Acute Entzündungen.

Acute, schon bei kurzem Verlauf **eitrige Entzündungen der** weichen Hirnhäute sind nicht selten und eben deshalb sowie wegen ihres meist tödtlichen Ausganges von grosser Wichtigkeit.

Sie befallen stets Arachnoidea und Pia gemeinsam. Das in frischen Stadien wässrige, aber trübe, später eitrige und eitrig-fibrinöse Exsudat liegt zwischen diesen beiden Membranen besonders da, wo auch das Oedem mit Vorliebe sich findet. Doch kann es zum Theil auch frei auf der Arachnoidea gelagert sein oder auch den Raum zwischen Pia und Gehirn einnehmen. Auch dringt es wohl mit letzterer tief in die Sulci ein.

Die Ausdehnung der Entzündung ist in den einzelnen Fällen sehr verschieden. Zuweilen beschränkt sie sich auf eine umschriebene Stelle, auf die Nähe der Eingangpforte des entzündungerregenden Agens. Meist verbreitet sie sich über grössere Flächen ev. über das ganze Gehirn und auch über das Rückenmark, dessen Besprechung wir hier mit einschliessen.

Von der Basis aus kann die Meningitis auch, der Pia bis in die Plexus choriodei folgend, in die Hirnventrikel vordringen und in ihnen eine Trübung der meist zugleich beträchtlich vermehrten Flüssigkeit und ev. eine Eiterung veranlassen.

Der Umfang der Meningitis hängt bis zu einem gewissen Grade von der Dauer der Erkrankung ab. Doch können auch schon kurz verlaufende Entzündungen die grösste Ausdehnung haben. Infectionswege, Disposition und Virulenz der Bacterien haben darauf grossen Einfluss.

Durch das Exsudat wird die Pia verdickt und getrübt, undurchsichtig (Fig. 81). Die Farbe ist zunächst weisslich, dann mit zunehmender Eiterung immer mehr gelb und gelblichgrünlich. Die Veränderung folgt an der Convexität hauptsächlich den grossen Gefässen, also auch den Sulci, doch dehnt sie sich häufig auch über die Windungen aus, so dass die Gehirnoberfläche in grösserer oder geringerer Ausdehung mit einer dicken grünlichen Lage bedeckt ist, die ihre grösste Intensität sehr häufig an der Basis erreicht und von hier auf das ganze Rückenmark (s. dieses, Fig. 101) übergreifen kann.

Mit der Entzündung der weichen Häute kann sich auch eine solche der Gehirnsubstanz verbinden. Gelegentlich kommt es zu eitriger Erweichung oder auch zur Bildung von Abscessen.

Die acute Leptomenigitis lässt sich zwar ihrer Genese nach in verschiedene Gruppen eintheilen. Jedoch weist der anatomische Befund nicht immer entsprechende Verschiedenheiten auf.

Das acute entzündliche Oedem, die Leptomeningitis acuta serosa, wird nach Insolation, Sonnenstich beobachtet. Das Exsudat ist wässrig, aber durch Beimischung von Leukocyten ge-

trübt. Aehnliche rasch tödtliche Zustände kommen zuweilen im Anschluss an acute Infectionskrankheiten (Scharlach) vor, sind also infectiöser Natur.

Die eitrigen Processe beruhen stets auf der Gegenwart von Mikroorganismen, welche auf irgend einem Wege in die Meningen gelangt sind.

Leicht verständlich ist die Meningitis bei Schädelverletzungen, welche als Eintrittspforten dienen, ferner die von

Fig. 81.

Eitrige Meningitis der linken Grosshirnhemisphäre. Ueber dem Stirnhirn sind die Sulci durch die eitrige Infiltration der Pia verstrichen. In dem hellen (gelblich-grünlichen) Gewebe sieht man einzelne stark gefüllte Venen.

cariösen Knochenprocessen, zumal des Felsenbeins fortgeleitete. Hier dient (s. o. S. 120) ev. eine eitrige Pachymeningitis als Vermittlung. Weiterhin können Bacterien auch aus Entzündungen der Kopfweichtheile durch die Emissarien des Schädels nach innen gelangen. Auch von der Nase aus vermögen sie durch das Siebbein einzudringen. Endlich ist eine metastatische Meningitis möglich, wenn aus sonstigen primären Herden Bacterien ins Blut aufgenommen werden und mit ihm in die Hirnhäute gelangen. Hier kommt Pyämie, Puerperalfieber, Endocarditis in Betracht.

In manchen Fällen sind wir über die Eingangpforte nicht sicher unterrichtet und auf Vermuthungen angewiesen.

Die in Betracht kommenden Bacterien sind im Allgemeinen die bekannten Eiter-Erreger, die Streptokokken, Staphylokokken und die Diplokokken der Pneumonie, letztere besonders in den Fällen, in denen eine nachweisbare Eintrittstelle nicht vorhanden ist, in denen man aber meist an eine Infection durch die Nase denkt. Solche Fälle stehen der sogenannten epidemischen Genickstarre, der **epidemischen Cerebrospinalmeningitis** nahe. Bei ihr handelt es sich um eine in kleineren und grösseren Epidemien auftretende Infectionskrankheit, welche häufig tödtlich endet und mit eitriger Infiltration hauptsächlich an der Gehirnbasis, aber auch an der ganzen Convexität, ferner auf der Medulla und dem Rückenmark einhergeht. Hier wurde von WEICHSELBAUM ein besonderer Organismus, der Micrococcus intracellularis aufgefunden, der durch Cultur und mikroskopisch im Eiter, im Innern der Leukocyten in Gestalt von feinen Diplokokken leicht und massenhaft nachweisbar ist. Man hat ihn nachher in den meisten Epidemien aufgefunden, doch wird behauptet, dass auch der Diplococcus pneumoniae denselben epidemischen Krankheitsprocess hervorrufen könne.

Auch in den übrigen Organen findet man bei der Cerebrospinalmeningitis Veränderungen, so in der Haut Petechien, in der Musculatur Wachsentartung und Trübung, im intermusculären Bindegewebe selten Abscesse, in den Lungen herdförmige Pneumonien, im Herzen Endocarditis, in den parenchymatösen Organen trübe Schwellung, im Darm Schwellung der Plaques und Follikel, selten dysenterische Veränderungen, im Ohr eitrige Processe.

Kommt eine eitrige Meningitis zur Heilung, so bleiben Verdickungen der Meningen und ev. Verwachsungen mit der Gehirnrinde zurück.

2. Tuberculöse Entzündungen.

Zu den acuten Meningitiden gehören auch die meisten durch die Tuberkelbacillen hervorgerufenen Processe.

Die Bacillen kommen dabei seltener aus älteren Tuberkeln des Gehirns (s. u.) oder aus dessen Umgebung, von Knochenprocessen u. s. w., als vielmehr metastatisch aus dem Blut, welches sie an irgend einer anderen Körperstelle, in den Lungen, vor Allem aber in käsigen Lymphdrüsen in sich aufgenommen hat. Am häufigsten ist die Meningitis tuberculosa eine Theilerscheinung einer allge-

meinen Miliartuberculose. Sie kann aber auch für sich allein vorhanden sein.

Die Bacillen rufen in der Pia einerseits die Bildung von miliaren Tuberkeln, andererseits eine Exsudation hervor, die fibrinös-eitrigen oder rein eitrigen Charakter hat. Die Eruption der Knötchen, die meist in ausserordentlich grosser Zahl, dicht gedrängt, auftreten, geht im Allgemeinen der Eiterung voraus, die sich bald früher, bald etwas später anschliesst. Die klinischen Symptome werden wohl gewöhnlich erst mit der Eiterung einsetzen.

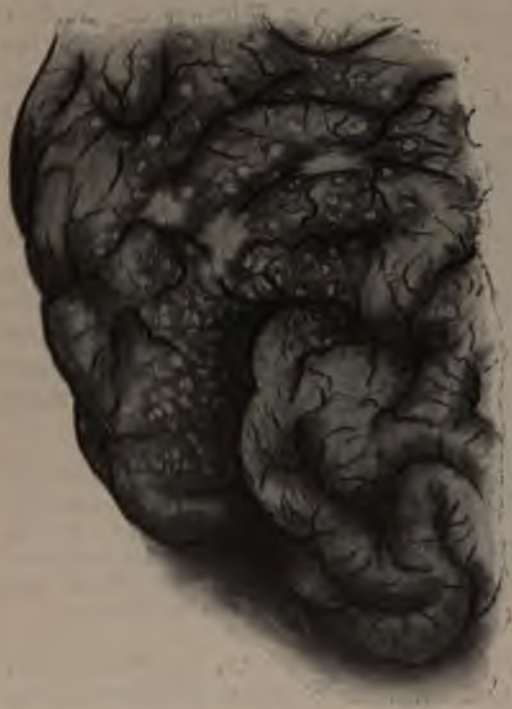

Fig. 82.

Miliartuberculose der linken Grosshirnhemisphäre. *F* Fossa Sylvii. Von dieser aus, die in ihrem nicht sichtbaren Abschnitt grünlich sulzig infiltrirt und mit Tuberkeln durchsetzt ist, erstreckt sich, allmählich abnehmend, eine Entwicklung zahlreicher (weiss gehaltener) Tuberkel auf die Seitenfläche der Hemisphäre.

Die **tuberculöse Meningitis** zeigt eine so ausgesprochene Vorliebe für die Gehirnbasis, dass sie gern auch kurzweg als **Basilarmeningitis** bezeichnet wird. Doch trifft das insofern nicht zu, als unter Umständen auch ein Uebergang auf die Convexität zu beobachten ist und als andererseits, wie wir sahen, auch die gewöhnliche eitrige Meningitis nicht selten auf die Basis fortschreitet oder auch hier beginnt.

Vor Allem ist die Umgebung des Chiasma und die Pia der Fossa Sylvii ergriffen. Aber auch die Unterfläche des Pons, sowie die Unter- und Oberfläche des Cerebellum sind gewöhnlich betheiligt. Seltener oder doch weniger intensiv sind die übrigen basalen Flächen des Grosshirns und seine seitlichen Partien befallen, gern aber umfasst der Process auch die Pia des vorderen Abschnittes des grossen Gehirnspaltes, zumal dessen basalen Abschnitt.

Die ersten kleinsten Tuberkel kann man mit blossem Auge kaum sicher erkennen. Auch wenn sie grösser geworden, aber noch durchscheinend sind, entgehen sie dem Ungeübten leicht. Immerhin fällt auch ihm eine Körnung der Membran auf. Je dichter, weisser oder gelblich-trüber sie werden (Fig. 82), um so mehr treten sie hervor. Aber auch sie können dann wieder überall da undeutlicher werden, wo die Exsudation hinzukommt, die Pia trübt und die Tuberkel einschliesst.

Um das Chiasma erscheint in ausgeprägten Fällen die Pia grünlich sulzig infiltrirt und verdickt. Ebenso, doch gewöhnlich weniger intensiv, ist sie in der Fossa Sylvii verändert. Man nimmt hier die dort unsichtbaren Knötchen meist ohne Mühe wahr, besonders gegen die Insel hin. Auch in jenen Abschnitten des grossen Gehirnspaltes ist das Exsudat nicht so reichlich, dass es die Tuberkel verdeckte. Sie sind hier fast immer sehr prägnant erkennbar.

An den Seitenflächen sind die Knötchen gewöhnlich nur vereinzelt sichtbar, doch können sie auch reichlicher und von eitriger Infiltration im Verlaufe einzelner Sulci begleitet sein.

Von der Basis kann sich die Bildung der Tuberkel auch auf die Pia spinalis fortsetzen und bis zur Cauda equina herunterreichen. Doch nimmt die Entzündung an Intensität allmählich ab, ist aber auch hier zuweilen mit eitriger Exsudation verbunden.

Die Meningitis geht aber von der Pia auch in die Hirnsubstanz hinein, indem in den Gefässscheiden ebenfalls Tuberkel gebildet werden, die sehr reichlich sein können.

Mit dieser Tuberkeleruption verbindet sich dann gern eine in multiplen kleinsten und grösseren Herdchen auftretende Blutung in die graue und in die weisse Substanz (Fig. 83).

Andererseits aber betheiligen sie auch die Ventrikel des Gehirns. Hier sehen wir zunächst eine Hyperämie der Plexus und in ihnen ferner eine massenhafte Entwicklung miliarer Knötchen.

Die Entzündung dieser Theile bringt aber eine lebhafte Exsudation in die Höhlen mit sich, die demgemäss durch die einströmende Flüssigkeit erweitert werden. Es entsteht ein **acuter Hydrocephalus**, der sehr hochgradig werden kann. Der Inhalt ist theils nur leicht, theils stärker getrübt, mit eitrig fibrinösen Gerinnseln untermischt. Die Wandung ist meist erweicht, so dass sie leicht zerreisst und in der Leiche sehr oft fetzig oder schmierig erscheint. Wenn sie fester ist, spiegelt sie entweder gleichmässig oder lässt zahlreiche feine Granula auf ihrer Fläche hervortreten,

welche entweder unter der Einwirkung der Bacillen entstanden oder mit den auch ohne Tuberculose vorkommenden Granulis übereinstimmen (s. Ventrikel).

Von dem Hydrocephalus hängt ein Druck auf das Grosshirn ab, der die Windungen abplattet, die Sulci verstreichen und die Gefässe blutarm werden lässt. So bietet oft schon die Oberfläche des ganzen Gehirns bei Meningitis tuberculosa ein Aussehen dar, welches den basalen Process vermuthen lässt.

Die tuberculöse Leptomeningitis combinirt sich stets mit einer Eruption miliarer Knötchen auf der Durainnenfläche. Aber sie sind meist ausserordentlich fein, durchscheinend und deshalb nur bei schräg auffallendem Licht deutlich zu erkennen. Sie können

Fig. 83.

Tuberculose der Pia und Rinde der linken Centralwindungen. Senkrechter Durchschnitt. Bei *a* sieht man die verdickte Pia auf der Schnittfläche, darüber auf der Oberfläche mit Tuberkeln durchsetzt. In der Rinde und dem angrenzenden Mark multiple, zum Theil confluirende Blutungen.

auf der gesammten harten Hirnhaut vorhanden sein, finden sich aber am reichlichsten an der Basis und hier besonders in der hinteren Schädelgrube und auf dem Clivus.

Die Meningitis tuberculosa ist eine rasch verlaufende und fast immer tödtlich endende Erkrankung. Etwas gutartiger gestaltet sie sich bei dem nicht gerade häufigen chronischen Verlauf. Hier finden sich die Knötchen nur an umschriebenen Stellen, z. B. in einer Fossa Sylvii, sind mit geringer Exsudation combinirt und werden wegen des länger dauernden Wachsthums grösser, können confluiren und auf die Gehirnrinde übergreifen. Allmählich pflegt sich aber diese zunächst localisirte Tuberculose durch Eruption neuer Knötchen in der Umgebung weiter auszubreiten.

An die tuberculösen Entzündungen würden die syphilitischen anzuschliessen sein. Sie sollen aber wegen des engen Zusammenhanges mit den entsprechenden Veränderungen des Gehirns erst mit diesen gemeinsam besprochen werden.

3. Chronische Entzündungen.

Chronische Entzündungen sind Ausgänge acuter Processe oder sie stehen in Abhängigkeit von Erkrankungen der Hirnrinde oder sind selbständig.

Die weichen Hirnhäute werden dicker, weisslich trübe, verwachsen miteinander noch fester, als sie ohnehin zusammenhängen und bilden so eine zähe, nur bei festerem Zuge einreissende Membran. Diese Umwandlung kann die gesammte Hirnoberfläche oder auch nur umschriebene Stellen, z. B. die Umgebung der aus der Pia in den Sinus longitudinalis übertretenden Venen oder die Austrittstellen der Gehirnnerven betreffen. Im letzteren Falle kann eine Compression der Nerven und damit eine Störung ihrer Leitung eintreten.

Umschriebene Verdickungen werden ferner über Tumoren angetroffen, welche im Gehirn entstanden und an die Pia heranreichen, ferner, meist mit Oedem combinirt, über Entzündungs- und Erweichungsherden der Rinde. Gewöhnlich ist dann die Pia mit dem veränderten Abschnitt fester verwachsen, so dass, wenigstens von Erweichungsherden Theile an der abgezogenen Membran hängen bleiben.

Besonders ausgedehnt ist die chronische Leptomeningitis bei der progressiven Paralyse, wo sie ausgedehnt mit der atrophirenden Hirnrinde zu verwachsen pflegt (s. u. S. 163).

Ferner kommt die Veränderung nicht selten bei chronischen Säufern vor, ohne aber in dem Krankheitsbilde eine nennenswerthe Rolle zu spielen.

c) Parasiten.

In seltenen Fällen sind Echinokokkenblasen in dem Maschenwerk zwischen Arachnoidea und Pia mater gefunden worden. Häufiger wurden Cysticerken im Subarachnoidealraum und auch zwischen Pia mater und Hirnrinde beobachtet. Die von Zenker als Cysticercus racemosus benannte Varietät des Cysticercus cellulosae wurde wiederholt an der Basis des Hirns gefunden. Es handelt sich um Reihen zarter, traubenartig gruppirter, meist

zweier Blasen (Traubenhydatiden früherer Autoren), die sich in den Maschen zwischen den weichen Hirnhäuten entwickeln, die Nerven und Arterien der Hirnbasis umfassen, und sich auch in die Ventrikel hineinerstrecken können. In einem Fall von MARCHAND fanden sich diese Gebilde nicht nur in den Hohlräumen der Pia an der Hirnbasis, sondern auch an der Convexität.

B. Gehirn.

1. Allgemeines über die pathologisch-anatomischen Veränderungen des Centralnervensystems.

Die wesentlichste Folge aller Erkrankungen der Substanz von Hirn- und Rückenmark ist die Degeneration bezw. der völlige Untergang der functionellen Bestandtheile. Die Ganglienzellen entarten auf verschiedene Weise oder gehen ganz zu Grunde, das Nervenmark zerfällt, die Axencylinder werden atrophisch und schwinden völlig, wenn sie sich auch in einzelnen Fällen länger halten als die Markscheide.

Die abgestorbenen und zerfallenen Theile bleiben nicht an Ort und Stelle, sondern verschwinden, sie werden resorbirt (s. allg. Path. S. 244). Das geschieht entweder so, dass die Substanzen in der Lymphe gelöst oder körnig aufgeschwemmt werden und nun mit ihr, innerhalb des Gehirns und Rückenmarks auf dem Wege der die Blutgefässe umgebenden Lymphscheiden abfliessen oder so, dass sie zunächst von Zellen aufgenommen werden und zwar anfänglich von Leukocyten, nach wenigen Tagen aber von grossen, protoplasmareichen, einkernigen Elementen, welche von den Endothelien jener Lymphbahnen abstammen und durch deren Wucherung entstanden. Beide Zellarten wandern in das erkrankte Gebiet hinein, laden sich mit den fettartigen Zerfallsproducten und bilden so die bekannten Körnchenkugeln (allg. Path. S. 188). Später wandern sie aus dem Herd auf dem Lymphwege fort oder zerfallen auch ihrerseits wieder.

Diese Vorgänge gehören strenge genommen in den Bereich der Entzündung. Die zerfallenden Substanzen wirken entzündungerregend, veranlassen Hyperämie, Exsudation aus den Gefässen und die Wucherung der dann chemotactisch angelockten Endothelien (allg. Path. S. 362).

Wenn in den erkrankten Bezirken ausser den functionellen Theilen auch die Pia und das Blutgefässsystem abstarb, so werden auch diese Theile auf dieselbe Weise beseitigt.

Blieb aber die Glia erhalten, so beginnt sie während der Resorption jener Zerfallsmassen und nach ihrer Vollendung zu wuchern und so den Raum der fehlenden Theile auszufüllen. Dadurch muss das Gewebe fester werden, als es vorher war. Man nennt es verdichtet, sklerosirt. Soweit weisses Mark in Betracht kommt, muss sich auch die Farbe des Herdes ändern. Denn das normale Aussehen verdankt das Mark dem Gehalt an Nervenmark. Nach dessen Entfernung und nach Wucherung der Glia wird die Farbe grau.

War aber auch die Glia in dem Herde zerstört worden, so findet ihre Wucherung nunmehr in dem an den zerfallenen Bezirk anstossenden noch lebenden Gewebe statt, die Umgebung wird sklerotisch. An diesen und jenen Neubildungsprocessen kann sich ausser der Glia auch Bindegewebe betheiligen, so weit es etwa in der Nähe der Gefässe oder in der anstossenden Pia etc. vorhanden ist.

Zieht sich dann das neue Gewebe nach Resorption des todten Materials zusammen, so entsteht eine Narbe. Aber an Stelle des abgestorbenen Theiles kann auch wässrige Flüssigkeit treten, die dann in die von dem gewucherten Gewebe gebildete Kapsel eingeschlossen ist. So entsteht eine Cyste.

Alle diese Vorgänge beobachten wir ohne Rücksicht auf die Genese der Herderkrankungen. Ob die Zerstörung durch Trauma oder durch Anämie, oder durch eine Blutung, oder durch Druck eines Tumors, oder durch die Wirkung eines entzündungerregenden Agens zu Stande kommt, das macht keinen principellen Unterschied. Im Einzelnen freilich zeigen sich manche Besonderheiten, die wir genauer kennen lernen werden.

Ein bemerkenswerthes ungünstiges Gepräge erhalten aber die Untergangprocesse des Centralnervensystems noch dadurch, dass ein Ersatz des verloren gegangenen functionellen Apparates unmöglich ist. Es findet keine oder nur eine rasch vorübergehende, völlig ungenügende Regeneration von Ganglienzellen und Nerven statt (allg. Path. S. 268).

Aber es kommt noch etwas hinzu. Ganglienzellen und Nervenfasern können nur im functionell ungeschädigten Zustande existiren. Stirbt die Zelle ab, so geht auch der aus ihr stammende Axencylinder, mag er nun, entsprechend den älteren Anschauungen und der Neurontheorie aus dem Protoplasma hervorgehen oder mag er, nach neueren Anschauungen, durch die Zelle, die aber für seine Ernährung Bedeutung hat, lediglich hindurchziehen, in seiner ganzen ausserordentlichen Länge zu Grunde.

Das Gleiche ist der Fall, wenn er durch eine locale Erkrankung oder durch ein Trauma von seiner Zelle getrennt wurde. Umgekehrt atrophirt die letztere, wenn sie nicht mehr innervirt wird. So bringt jede Herderkrankung auch Untergangerscheinungen in Bahnen mit sich, die von ihr aus weit durch Gehirn und Rückenmark sich hindurchziehen. Daraus resultiren zumal im Rückenmark charakteristische Veränderungen (Strangdegenerationen).

Wenn auf diese Weise ganze Nervenfasersysteme secundär untergehen, so laufen in ihnen ebenfalls die soeben beschriebenen Processe, Zerfall, Resorption und Gliawucherung ab. Auch an ihre Stelle tritt dann ein grau aussehendes Gewebe.

2. Missbildungen des Gehirns.

Am Gehirn kommen zahlreiche Missbildungen vor, welche von den geringsten Graden, in denen nur kleinere umschriebene Bezirke abnorm sind, bis zu den höchsten, dem völligen Fehlen des Organs alle Uebergänge zeigen.

Eine herdförmige Missbildung ist die **Porencephalie** (Heschl) (Fig. 84). Bei ihr handelt es sich in typischen Fällen um die Existenz eines kanalförmigen Defectes, der (als Porus) von der Oberfläche des Grosshirns bis in die Seitenventrikel führt, nach aussen aber von den weichen Gehirnhäuten bedeckt ist. Die Defecte communiciren nicht immer mit den Ventrikeln. Sie können andererseits auch in diese ausmünden, aber nach aussen abgeschlossen sein. Sie sind aber zuweilen nach beiden Seiten von Hirnsubstanz umgeben. An Stelle der fehlenden Gehirnmasse wird der Raum durch Flüssigkeit eingenommen, so dass die Defecte von cystenähnlicher Beschaffenheit sind.

Die Grösse der Missbildung wechselt sehr. Von solchen, die einzelne Windungen, bis zu denen, die einen ganzen Hirnlappen umfassen, giebt es Zwischenstufen.

Die Porencephalie ist aber nicht immer eine Missbildung im engeren Sinne, sie kann auch erworben sein. Die Unterscheidung ist nicht immer leicht. Deshalb muss hier von der Porencephalie überhaupt die Rede sein.

Aetiologisch kommen alle Momente in Betracht, welche einen Ausfall an Gehirnsubstanz herbeiführen können. In manchen Fällen mag eine primäre Bildungshemmung vorliegen, welche einzelne Theile nicht zur Ausbildung gelangen liess. In anderen kommen herdförmige Entzündungen, Erweichungen durch Anämie

in Folge von Gefässerkrankungen, auch Hämorrhagien, z. B. bei der Geburt in Betracht. Die untergehenden Theile werden resorbirt (s. S. 134) und an ihre Stelle tritt Flüssigkeit, welche milchig trübe sein kann, meist aber klar angetroffen wird. Als Rest von Blutbeimischung zu den Zerfallherden findet man in der an den Defect angrenzenden, meist sklerosirten Gehirnsubstanz wechselnde Mengen von Pigment.

Die Entstehung aus herdförmigem Untergang von Gehirnsubstanz betrifft natürlich hauptsächlich die erworbene Porencephalie, die sich von der angeborenen auch dadurch unterscheidet, dass die Rinde am Rande des Defectes scharf abschneidet, während bei der congenitalen die angrenzenden Windungen auch missbildet sein können.

Fig. 84.

Porencephalie. In der rechten Grosshirnhemisphäre findet sich ein ausgedehnter porencephalischer Defect *P*, in welchem der Boden der Seitenventrikel *V* frei liegt. *S* linkes Stirnhirn. Präparat der Marburger Sammlung.

Die Porencephalie kann in geringen Graden ohne klinische Erscheinungen bleiben. Bei grösserer Ausdehnung führt sie zu Lähmungen oder Contracturen und zu Idiotie. Doch ist zu beachten, dass geistige Abnormitäten auch darauf beruhen können, dass die Defectbildung in einem auch sonst (z. B. mikrocephalisch veränderten) Gehirn auftritt. Von der porencephalischen Lücke sind secundäre Degenerationen abhängig.

Von anderen Defectbildungen ist der partielle, die hinteren Abschnitte betreffende oder der totale **Balkenmangel** zu erwähnen, der sich mit anderen Formanomalien des Grosshirns, so der angrenzenden Windungen oder auch mit feineren Veränderungen der Grosshirnrinde zu combiniren pflegt. Die Tela chorioidea liegt frei zu Tage oder ist von Rudimenten des Balkens überlagert. Der Defect kann symptomenlos bleiben, bedingt aber im Verein mit den begleitenden Störungen meist verschiedenartige geistige Abnormitäten.

Eine besondere Form der Missbildung beobachtete Ernst am Kleinhirn. Es war zum Theil durch eine grosse den vierten Ventrikel breit eröffnende Cyste ersetzt, seine Substanz war atrophisch und ihre einzelnen Theile atypisch angeordnet, gleichsam durcheinandergeworfen und mehrfach geschwulstähnlich abgesetzt. Solche versprengten Abschnitte, die gelegentlich auch bei geringfügigeren Missbildungen beobachtet werden, können die Grundlage von Tumoren, etwa Gliomen bilden (s. u. Tumoren).

Eine weitere Missbildung besteht in dem Kleinbleiben einzelner Gehirnabschnitte oder des ganzen Gehirns, complicirt mit sonstigen Abnormitäten.

Es giebt eine abnorm schmale Beschaffenheit einzelner oder aller Windungen einer Hemisphäre: **Mikrogyrie.** Die Oberfläche der Windungen ist dabei meist gerunzelt, die Consistenz härter als sonst. Es giebt ferner ein Zurückbleiben auch anderer Theile, so besonders auch des Cerebellums, welches bis auf einen kleinen Anhang reducirt sein oder ganz fehlen kann.

Eine besonders wichtige Missbildung ist die **Mikrocephalie** verbunden mit **Mikrencephalie.** Es handelt sich hier um eine Anomalie, bei welcher der Körper im Uebrigen die gewöhnliche Grösse hat oder nicht sehr dahinter zurückbleibt, bei welcher auch der Gesichtsschädel keine grössere Abweichung zeigt, bei welcher aber der Hirnschädel und das Gehirn abnorm klein sind. Die Capacität des Schädels kann in den hochgradigen Fällen auf ein Viertel der normalen zurückgehen, das Gehirn wiegt ev. weit unter 500 g (gegen 1235—1358 in der Norm). Es ist aber dabei nicht etwa regelmässig ausgebildet, also nur in allen seinen Theilen verkleinert, sondern auch insofern missbildet, als seine ganze Configuration, insbesondere die Entwicklung der Windungen wesentlich vereinfacht ist. Besondere Erwähnung verdient der vor Allem von Marchand betonte Umstand, dass die Insel theilweise unbedeckt und von der Umgebung nur unvollkommen abgegrenzt ist. Die Kleinheit des Grosshirns bringt es ferner mit sich, dass seine Hinterhauptlappen die Kleinhirnhemisphären nicht immer ganz bedecken, sondern den hinteren Rand frei lassen.

Das Mikrocephalengehirn ist dem Affengehirn ähnlich. K. Vogt sprach deshalb von Atavismus. Aber wie Marchand hervorhebt, ist die Aehnlichkeit nur auf Grund der phylogenetischen Verwandtschaft vorhanden. Wenn das menschliche Gehirn rudimentär bleibt, kommen die Eigenthümlichkeiten niederer Entwicklungszustände zum

Vorschein. Im Uebrigen ist das Mikrocephalengehirn das Gehirn eines Menschen und nicht eines Affen.

Die Entstehung der Missbildung geht auf die erste Anlage des Individuums zurück. Sie kann familiär auftreten und vererbt sein, Schädel und Gehirn zeigen die Wachsthumhemmung gleichzeitig, der eine Theil ist nicht vom anderen abhängig. Es handelt sich also nicht um eine zu frühe Verknöcherung der Schädelnähte mit secundärer Behinderung des Gehirns. Die Nähte können dauernd erhalten bleiben.

Nicht selten ist mit der Mikrocephalie eine Erweiterung der Ventrikel, eine Hydrocephalie vorbunden, die zuweilen hochgradig sein kann.

Ueber die erste Veranlassung zur Entstehung der Missbildung sind wir nicht unterrichtet. Verschiedenartige erbliche Belastung wird angeführt.

Die Mikrocephalen sind in ihren hohen Graden stets Idioten, in ihren geringen Graden schwachsinnig, doch auch zuweilen nur wenig abnorm. Neben der Kleinheit des ganzen Gehirns spielt bei diesen psychischen Störungen der Umstand eine Rolle, dass auch mikroskopisch allerlei Unregelmässigkeiten im Bau nachgewiesen werden können (v. Monakow).

Zu den Missbildungen des Gehirns kann man auch eine intrauterin entstandene übermässige Wasseransammlung in den Seitenventrikeln und dem dritten Ventrikel rechnen (**Hydrocephalus internus**), um so mehr, als sie auch mit anderen gleich zu erwähnenden Anomalien gemeinsam vorkommt. Doch soll des Zusammenhangs wegen erst bei den Erkrankungen der Ventrikel überhaupt die Rede davon sein.

Eine weitere grosse Gruppe von Missbildungen ist in jenen Fällen gegeben, in denen sich mit vielgestaltigen oft sehr hochgradigen Bildungsanomalien des Gehirns ein mehr oder weniger weitgehender **Defect der Schädelkapsel** und oft der sie bedeckenden Weichtheile findet (Fig. 85—87).

In den hochgradigsten Fällen ist vom Schädel nur die Basis vorhanden, alle platten Knochen und die Haut fehlen. Die Schädelbasis ist nur mit einem weichen blutgefässreichen Gewebe bedeckt, welches einem Rudiment von Gehirn und dessen Häuten entspricht. Das ist die reinste Form von **Acranie** oder **Anencephalie** (Fig. 85 u. 86).

Da wegen der mangelnden Ausbildung des Stirnbeins die Augen weniger bedeckt sind und deshalb stark vorspringen, da ferner der

Kopf nach hinten geneigt, der Hals kurz und breit ist, so kommt dadurch Aehnlichkeit mit einer Kröte zu Stande. Die Anencephalen werden daher wohl als **Krötenköpfe** bezeichnet.

Bei etwas weniger hohen Graden dieser Missbildung findet sich mehr unvollkommene Gehirnsubstanz mit hirnhautähnlichen Membranen bedeckt. Sie kann einen apfelgrossen und grösseren seitlich überhängenden Wulst bilden.

Je mehr das der Fall ist, um so mehr kommen auch Theile der platten Schädelknochen zur Entwicklung. Zunächst das Stirnbein, welches aber platt nach hinten heruntergebogen ist und der

Fig. 85.

Anencephalie. Seitenansicht. An Stelle des Schädels das Gehirnrudiment in Gestalt einer wulstförmigen Masse, von der aus sich eine Rhachischisis auf den Rücken heruntersenkt.

Schädelbasis fast anliegt. Das rudimentäre Gehirn ragt dann nach hinten vor. Zu dem Stirnbein gesellen sich in anderen Fällen auch an die Basis angrenzende Theile der anderen platten Knochen Der Zustand heisst **Hemicephalie.**

Acranie und Hemicephalie sind oft verbunden mit einer auf die Hals- und die übrige Wirbelsäule, ev. bis zu deren Ende sich fortsetzende Spaltung der Wirbelbögen und der dazu gehörenden Weichtheile, mit einer **Rhachischisis** (Fig. 87). Dann liegt die hintere Fläche der Wirbelkörper, die aber im Halstheil auch gespalten sein können, frei vor bezw. bedeckt mit Rudimenten des Rückenmarks (s. dieses).

Da unter diesen Verhältnissen der Schädel stark nach hinten gebeugt ist, so liegt das etwa vorhandene Gehirn in der Nackengegend auf. Dieses Verhalten wird mit **Notencephalie** bezeichnet.

Je mehr nun die Entwicklung des knöchernen Schädels weiter fortgeschritten ist, um so mehr ragt das missbildete Gehirn aus einer wenigstens theilweise von platten Knochen umschlossenen Höhle hervor. Dann reden wir von **Exencephalie**.

Fig. 86.
Skelet eines Anencephalus, von der Seite gesehen.

Aber der Schluss der Schädelhöhle kann in noch weiterer Ausdehnung erfolgen und je mehr das der Fall ist, um so mehr nähert sich der Binnenraum den normalen Verhältnissen. Durch die noch vorhandene Oeffnung ragen grössere oder kleinere Hirnabschnitte frei, bezw. mit Hirnhäuten oder auch mit Haut bedeckt vor. Dann haben wir es mit einem **Hirnbruch**, einer **Encephalocele** zu thun (Fig. 88).

Die Oeffnung liegt dann aber nicht immer mehr auf der Höhe des Schädels, sondern gewöhnlich mitten in platten Schädelknochen, am häufigsten in der Hinterhauptschuppe, seltener im Stirnbein, noch seltener im Seitenwandbein und an der Basis, wo z. B. ein Hineinragen des Bruches in die Nasenhöhle beobachtet wird.

Der herausragende Gehirntheil kann einen Abschnitt der Seitenventrikel enthalten.

Fig. 87.
Anencephalie mit Rhachischisis. Rückansicht. *G* das rudimentäre Gehirn. Von ihm reicht weit am Rücken herunter die Rhachischisis. Die Furche *S* entspricht der mit dem rudimentären Rückenmark bedeckten Hinterfläche der Wirbelkörper. *D D* die Ränder der flach ausgebreiteten Bogentheile. Präparat der Marburger Sammlung.

Wenn sich dieser dann durch Ansammlung von Flüssigkeit erweitert, haben wir eine **Hydrencephalocele.**

Die geringsten Grade der Missbildung sind solche, bei denen nur Hirnhäute den Bruchinhalt bilden. Dann liegt **Meningocele** vor. Ist in ihnen Flüssigkeit angesammelt, so handelt es sich um eine **Hydromeningocele.**

Die Entstehung aller dieser zuletzt besprochenen Missbildungen ist wohl keine einheitliche.

Man kann, wenigstens bei den hochgradigen Formen, daran

Fig. 88.

Exencephalocele. Sagittaler Durchschnitt des Schädels. *N* Nase, *Z* Zunge, *HH* Kopfhaut, *G* Gehirn, welches am hinteren oberen Schädelumfange durch einen Knochendefect austritt *E* und in einem von den Weichtheilen gebildeten Raume liegt. Präparat der Marburger Sammlung.

denken, dass es sich um eine schon im Keim vorgebildete Anomalie handele. Doch ist es fraglich, ob und in welchem Umfange diese Genese Bedeutung hat.

Zweitens ist mit einer primären Hydrocephalie zu rechnen. Durch Platzen des Schädels würde dann eine Oeffnung in ihm entstehen. So etwas kommt zweifellos vor (s. Ribbert, Virch. Arch. 93), ob aber so häufig, wie Viele es angenommen haben, darf in Frage gestellt werden.

Drittens spielen Verwachsungen mit den Eihäuten, die manchmal nachweisbar sind, eine grosse Rolle. Gerade in solchen

Fällen findet man daneben noch andere Missbildungen, vor Allem des Gesichtes.

Viertens sind mechanische Momente verantwortlich zu machen, welche durch directen Druck oder durch ein zu starkes Hintenüberbeugen des Schädels durch eng anliegende Eihäute den Schluss des Schädels hindern, oder durch Compression desselben den Inhalt gegen die Innenfläche anpressen und so die Entstehung von Defecten in den platten Knochen und die Encephalocele veranlassen.

Die klinische Bedeutung der Acranie ist für das einzelne Individuum gross. Denn die Missbildung schliesst die Lebensfähigkeit aus. Doch kann das Leben einige Stunden dauern. Je geringer die Missbildung, um so weniger schadet sie. Aber auch der kleinste Hirnbruch ist nicht gleichgültig.

Die Acranie und die verwandten Missbildungen sind aber auch insofern bedeutungsvoll, als sie nicht selten sind.

Zu den Hirnmissbildungen wäre schliesslich auch noch die **Cyclopie** zu stellen. Bei ihr ist die Anomalie der Augen, die mehr oder weniger mit einander verschmolzen sind, die auffälligste Erscheinung. Aber das Gehirn ist niemals normal. Die beiden Grosshirnhälften sind stets mit einander vereinigt, zugleich aber gewöhnlich wenig entwickelt und oft hydrocephalisch.

3. Circulationstörungen des Gehirns.

a) Anämie, Hyperämie, Oedem.

Allgemeine Anämie des Gehirns kommt vor als Folge einer anämischen Beschaffenheit des ganzen Organismus, sowie in den Fällen, in denen das Organ in der Schädelkapsel in wechselndem Grade, sei es durch einen Tumor oder durch einen Bluterguss oder durch Flüssigkeitansammlung, verdrängt und comprimirt wird. Für die Beurtheilung der Anämie kommt einerseits die Blässe der ganzen Gehirnsubstanz, die weisse (bei Kindern bläulichweisse) Beschaffenheit des Markes, die blassgraue Farbe der Rinde, andererseits das Fehlen oder die Geringfügigkeit der auf die Schnittfläche aus den Gefässen austretenden Bluttröpfchen, der Blutpunkte in Betracht. Das blutarme Gehirn hat eine festere Consistenz als das gut bluthaltige. Es klebt an dem durchschneidenden Messer.

Hyperämie des Gehirns findet sich bei Infectionskrankheiten (Diphtherie, Typhus), bei vielen Geisteskrankheiten, bei Delirium tremens u. s. w. In allen diesen Fällen handelt es sich um con-

gestive Hyperämie. Bei Herz- und Lungenkrankheiten mit allgemeiner Stauung, sowie bei localer Behinderung des Blutabflusses (bei Druck auf die Halsvenen) kommt es zur Stauungshyperämie. Der Blutreichthum ist kenntlich einerseits an einer diffusen oder fleckigen rosarothen oder bläulichrothen Farbe des Markes und an graurothem Aussehen der Rinde, andererseits an der beträchtlichen Zahl und Grösse der Blutpunkte.

Dauernde Stauungshyperämie führt hier wie anderswo zu diapedetischen Blutaustretungen, als deren Reste perivasculäre Pigmentanhäufungen übrig bleiben. Zuweilen kommt es zu zahllosen punktförmigen Blutungen.

Oedem des Gehirns ist in der Leiche nicht selten zu beobachten. Die Substanz erscheint feucht, stark glänzend, sie klebt nicht am Messer. Häufig sieht man aus den perivasculären Lymphscheiden, zumal auf Druck einen wässrigen Flüssigkeittropfen hervortreten, der sich mit dem gleichzeitig hervorquellenden Bluttropfen mischt. Bei gleichzeitigem Icterus ist die Flüssigkeit deutlich gelb gefärbt, während die eigentliche Gehirnsubstanz durch den Gallenfarbstoff nicht tingirt wird. Das Oedem findet sich bei allgemeiner Hydrämie (zumal bei Nephritis), weniger bei Stauung (zumal bei localer Circulationbehinderung in der Umgebung von Tumoren), ferner als Einleitung acut entzündlicher Processe. Die vitale Bedeutung des Gehirnödems ist schwer abzuschätzen.

Weit grössere Bedeutung als die Anämie, die Hyperämie und das Oedem haben die localen Circulationstörungen des Gehirns, die einestheils in den Folgen eines Gefässverschlusses, anderentheils in Zerreissungen von Gefässen mit Blutungen bestehen.

b) Folgen eines Verschlusses arterieller Gefässe. Gehirnerweichung.

Der Verschluss einer Gehirnarterie kann einmal durch Embolie erfolgen, als deren Quelle hauptsächlich eine auf den Klappen des linken Herzens, seltener eine in den zum Gehirn führenden grossen Arterien vorhandene Thrombose anzusehen ist. Ausnahmsweise kann auch ein Geschwulststückchen embolisch in eine Hirnarterie verschleppt werden.

Die Embolie soll häufiger in die linke als in die rechte Hemisphäre erfolgen. Man erklärt dies aus dem directen Abgang der linken Carotis aus der Aorta. Aus dem Herzen stammende Partikel sollen deshalb leichter in die linke als in die rechte Carotis hineinfahren. Aber einmal ist die Statistik zum Beweise nicht

ausreichend und andererseits ist es meist nicht sicher möglich, zu entscheiden, ob der Verschluss wirklich durch Embolie und nicht durch Thrombose bedingt ist (vergleiche die Ausführungen hierüber in der allgemeinen Pathologie [S. 130]).

Ein Gefässverschluss ist ferner sehr häufig abhängig von arteriosklerotischen Veränderungen der Gehirnarterien, die nach den Seite 65 gemachten Angaben mit Vorliebe in dieser Weise erkranken. Die Intimawucherung kann das Lumen verlegen oder so verengen, dass ungenügende Blutmengen hindurchgehen. Sie kann aber weiterhin die Abscheidung von Thromben bedingen, welche ihrerseits den Blutstrom aufheben, indem sie das Lumen auf kurze Strecken oder auch auf mehrere Centimeter ausfüllen. Sie haften mindestens an einer Seite der Gefässwand in wechselnder Länge an und setzen sich auch in Seitenäste fort.

Ein Embolus würde zunächst ohne Zusammenhang mit der Wand sein, muss aber bald durch organisatorische Vorgänge mit ihr verschmelzen. Dann fällt dieser Unterschied gegenüber primärer Thrombose um so mehr fort, als sich an den Embolus sehr rasch fortgesetzte Thrombose anschliesst, welche das Lumen als cylindrischer Strang, also in einer Form ausfüllt, welche ein hineingefahrenes Gerinnsel niemals haben kann (s. Thrombose der Lungenarterien (Abschn. V).

Die arteriosklerotische Wanderkrankung führt weiterhin gern zu unregelmässigen Erweiterungen des Lumen, zuweilen zu sackförmigen Aneurysmen. Die Dilatationen gehen mit Aufhebung der Arterienspannung einher, beeinträchtigen daher den peripheren Kreislauf und haben gern Thrombosen im Gefolge. Die Aneurysmen verschliessen sich manchmal durch Gerinnungen, welche auf das Gefässlumen übergreifen.

Eine Obliteration der Arterien kann ferner auch durch lebhaftere tuberculöse oder syphilitische Neubildungsprocesse oder durch Uebergreifen von Tumoren, sowie durch Druck von aussen zu Stande kommen.

Der Verschluss der grösseren an der Gehirnbasis verlaufenden Arterien hat dann keine schwereren Folgen, wenn der Circulus arteriosus nicht beeinträchtigt wurde (oder nicht abnorm gebildet war). Durch ihn findet dann ein Ausgleich statt.

Die Verlegung der kleineren Aeste aber, jenseits des Circulus, bringt einen Untergang des zugehörigen Gefässgebietes mit sich, weil in ihm keine ausreichenden Anastomosen existiren. Das betroffene Gebiet stirbt unter Erweichung ab. Es entsteht eine **Encephalomalacie**, eine **Gehirnerweichung**, die der ischämischen

Nekrose anderer Organe gleichwerthig ist (s. allg. Path. S. 243). Die Herde (Fig. 89) sind dabei theils von vornherein anämisch oder in verschiedenem Maasse mit Blut versehen, welches durch die capillaren Anastomosen bald spärlicher, bald etwas reichlicher hineingelangt und bei dem Zerfall des Gebietes aus den Gefässen in die Umgebung austritt. Seine Menge reicht niemals zur Bildung eines hämorrhagischen Infarktes aus, aber es bewirkt eine bald deutlich, bald nur blassrothe, bald nur gelbliche Färbung der Herde. Je

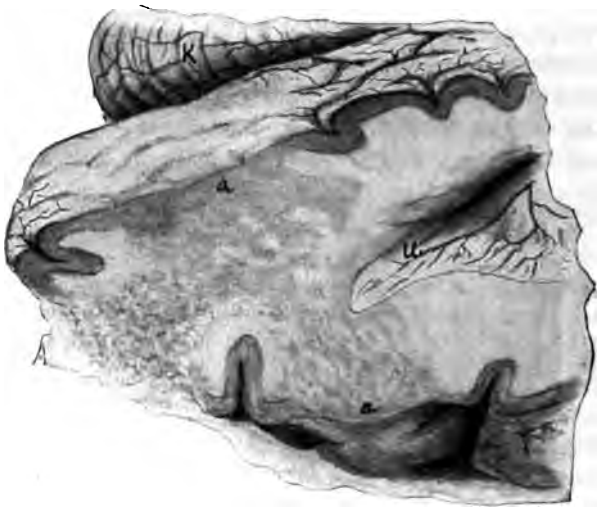

Fig. 89.

Gelbe Erweichung von Rindenabschnitten und angrenzendem Mark des rechten Occipitallappens. Bei *a a* die erweichte abgeflachte und verwaschene Rinde, über der die Pia blutleer ist. Die angrenzende breiig erweichte weisse Substanz fliesst bei *A* von der Schnittfläche ab. *U* Unterhorn, *K* Kleinhirn.

mehr sich im Laufe der Zeit der Blutfarbstoff in Hämosiderin umwandelt, um so mehr geht die Farbe in Braun über. Demgemäss reden wir von rother, brauner, oder gelber Erweichung, während der völlig blutleere Herd eine weisse Beschaffenheit, also eine weisse Erweichung zeigt.

Je frischer der Herd, um so weniger weich ist er. Ganz kurz nach dem Gefässverschluss ist er von sulzigem Aussehen und etwas voluminöser (ödematös durchtränkt und gequollen) als in der Norm. Bald aber wird er weich. Nervenfasern, ev. Ganglienzellen und Glia zerfallen zu einem Brei, der anfänglich dicklich, später immer dünner wird und in einen dünnflüssigen milchigen Zustand übergeht. Dann fliesst (Fig. 89.) der Inhalt beim Durchschneiden aus.

Es bleibt eine unregelmässige Höhle zurück, deren Wand von weichen fetzigen Massen gebildet und die von Fäden durchzogen wird, welche den noch nicht zerfallenen grösseren Gefässen entsprechen.

Die Verflüssigung kommt durch fortschreitente Auflösung der todten Massen, durch deren Resorption und ihren Ersatz durch seröses Fluidum zu Stande. Die Resorption (S. 135) andererseits geschieht durch den in den Lymphscheiden der benachbarten Gefässe abfliessenden Lymphstrom unter lebhafter Betheiligung von Zellen, welche in den Erweichungsherd einwandern, unter Aufnahme von Fetttröpfchen zu Körnchenkugeln (a. Path. S. 188) werden und ebenfalls in jenen Lymphscheiden wieder fortwandern.

In den wegen geringer Ernährung langsamer absterbenden Randtheilen der Erweichungsherde kann man Körnchenkugeln auch zu einer Zeit noch nachweisen, wenn sie aus den mittleren Theilen schon beseitigt sind. Jene milchige Flüssigkeit nämlich wird nach längerer Zeit immer klarer, weil die Zerfallproducte ganz verschwinden. Es restirt ein ungefärbter wässriger Inhalt, während die Wand sich allmählich abglättet und durch Gliawucherung (s. allg. Path. S. 270) eine festere Consistenz als die übrige Gehirnsubstanz annimmt. So kommt es schliesslich zur Bildung einer Cyste. Wird aber die Flüssigkeit nach und nach ebenfalls aufgesaugt, so legen sich die Wände zusammen, verwachsen und stellen eine Art Narbe dar, die dann bald weiss, bald grau, gelblich oder braun ist. Sie kommt natürlich auch dann zu Stande, wenn sich die wuchernde Glia (sammt Bindgewebe) von vornherein, Schritt haltend mit der Resorption des todten Materiales, gegen die Mitte der Herde contrahirt.

Der Sitz der Erweichungsherde wechselt sehr. Man kann zunächst solche der Rinde und solche des übrigen Gehirns und in letzterem solche der weissen Substanz oder solche der grauen Kerne (in den centralen Ganglien und im Pons) unterscheiden. Im Thalamus opticus und Corpus striatum sind die Herde am häufigsten, sie betheiligen hier besonders gern den Linsenkern und die innere Kapsel.

Der Sitz ist natürlich abhängig von den verstopften Arterien. Da aber jede der letzteren ein bestimmtes Gebiet versorgt, so kann man aus dem erweichten Bezirk einen Schluss auf das verlegte Gefäss und umgekehrt machen. So hat die Verstopfung der Arteria fossae Sylvii eine Erweichung des Corpus striatum, des Linsenkerns, der inneren Kapsel und des vorderen Thalamus opticus zur Folge, während zu obturirten Aesten jener Arterie Herde in einzelnen der genannten Abschnitte gehören.

Die Rindenherde sind flach (Fig. 89), greifen aber, wenn sie nicht zu klein sind, gern auf die angrenzende weisse Substanz über. Sie können sich auf ganze Windungen und Gruppen von solchen (z. B. auf die Insel und dritte Stirnwindung, auf die obere Stirn- und vordere Centralwindung u. s. w.) erstrecken. Sie zeichnen sich meist durch eine gelbere, gelbbraunere Farbe vor den Herden der weissen Substanz aus, bedingen ein Einsinken der ergriffenen Partien und enden in Form einer Vertiefung mit einem durch Gliawucherung mässig verhärteten gelbbraunen von der gewöhnlich blutreichen Pia überzogenen Grunde.

Die im Innern des Gehirns befindlichen Erweichungsherde haben eine unregelmässige, zackige, rundliche oder längliche, manchmal (besonders in den centralen Ganglien) von vorn nach hinten lang gestreckte Form.

Die Grösse ist sehr verschieden. Man sieht stecknadelkopf- aber auch bohnen-, kirschen-, wallnuss-, apfelgrosse und grössere. So kann z. B. der ganze Schläfenlappen oder der ganze Hinterhauptlappen von der Erweichung ergriffen sein. Dann bekommen diese Abschnitte eine weiche, fluctuirende, manchmal schwappende Consistenz, während die Rindenwindungen sich abflachen. Ist ein grosser Abschnitt der centralen Ganglien erweicht, so zeigt sich nach Eröffnung des Seitenventrikels die Configuration an der Basis desselben geändert, Corpus striatum und Thalamus opticus springen nicht mehr in gewohnter Wölbung vor, sondern erscheinen abgeflacht und ausserdem meist gelblich durchscheinend. Ihre Substanz reisst auch leicht ein.

Es ist begreiflich, dass wir von den grossen Herden meist nicht die späteren Stadien der Verflüssigung und cystischen Umwandlung zu Gesicht bekommen. Sie führen eben zu früh zum Tode. Es handelt sich ferner bei ihnen meist um weisse Erweichung, da in so grosse Bezirke durch Capillaranastomosen nicht genügend Blut einfliesst, um eine andere Färbung herbeizuführen.

Nicht minder als Sitz, Form und Grösse wechselt die Zahl. Man kann einen einzelnen Herd, aber auch viele und ausserordentlich zahlreiche antreffen. Die weisse Substanz der Hemisphären kann mit Herdchen geradezu durchsetzt sein, noch zahlreicher aber trifft man sie durchschnittlich in den centralen Ganglien. Embolische Herde werden naturgemäss einzeln oder zu wenigen vorkommen, auf Arteriosklerose beruhende dagegen um so zahlreicher, je ausgedehnter die Arterienerkrankung ist. Daher wir denn die multiplen Erweichungen sehr gewöhnlich bei alten Leuten finden.

Aber sie entstehen begreiflicherweise nicht alle gleichzeitig. Im Gegentheil kann sich ihre Bildung über Jahre erstrecken. Daher trifft man nicht selten ganz frische neben älteren und bereits cystisch umgewandelten an.

Die Bedeutung der Encephalomalacie für den Patienten hängt von Ausdehnung und Sitz der Herde ab. Kleinere, die in der weissen Substanz sitzen, bleiben auch in grösserer Zahl oft unbemerkt, grössere, zumal die Rinde umfassende Herde müssen um so mehr klinische Erscheinungen machen, je wichtiger für das Leben der zerstörte Gehirnabschnitt ist.

c) Hämorrhagie.

Die zweite, schwere, zu herdförmigen Veränderungen führende Circulationstörung ist die **Blutung**, die theils durch äussere traumatische Einwirkungen, theils und in klinisch wichtigerer Form, ohne solche, „spontan" zu Stande kommt.

Traumatische Blutungen können natürlich an jeder Stelle eintreten, an der das Trauma, eine Schädelfractur, eine Contusion, eine Schussverletzung etc. angreift. In die zertrümmerte Gehirnsubstanz und ev. auch in die Umgebung ergiesst sich das aus den zerrissenen Gefässen austretende Blut. In der an den Herd angrenzenden Substanz finden sich häufig noch punktförmige, stecknadelkopfgrosse und grössere einzelne oder ausserordentlich zahlreiche oft dichtgedrängte Hämorrhagien, die sich weiter nach aussen verlieren. Sie können auch, bei Contusion, für sich allein vorhanden sein und dann besonders die Rinde in grösserer Ausdehnung durchsetzen. Zuweilen sind sie, bei Contrecoup, auch an der dem Angriff des Traumas entgegengesetzten Seite des Gehirns vorhanden.

Die **„spontanen" Blutungen** liegen meist dem Krankheitbilde zu Grunde, welches klinisch als **Apoplexie** bezeichnet wird. Dieser Ausdruck wird deshalb gern gleichbedeutend mit Hirnhämorrhagie gebraucht.

Die spontane Blutung kommt auch durch eine Gefässzerreissung und zwar vorwiegend von Arterien zu Stande. Sie geht seltener von den grossen basilaren, gewöhnlich von den mittleren und kleineren Aesten aus, kann aber auch häufig capillarer Natur sein.

Aber die Gefässwand zerreisst nur, wenn sie erkrankt, niemals so lange sie völlig normal ist. Die vorausgegangene Veränderung aber kann verschiedener Art sein.

So entstehen capillare und grössere Blutungen zuweilen im Anschluss an verschiedene Vergiftungen und Infectionskrankheiten

(Milzbrand, Pocken, Sepsis u. s. w.), in denen Embolien von Kokkenhaufen oder Ansammlungen von solchen im Gefässlumen stattfinden, ferner bei Scorbut und Morbus maculosus.

Auch Fettembolie kann ungeheuer zahlreiche, zumal die weisse Substanz dicht durchsetzende capillare Hämorrhagien veranlassen (s. RIBBERT, Correspondenzbl. f. Schweizer Aerzte. 1894). Weiterhin ist ein Auftreten kleiner Ekchymosen bei Eklampsie häufig. Ebenso finden sie sich bei Epileptikern, die im Anfall starben, sehr selten auch bei hochgradigster Stauung.

Erwähnt mag hier werden, dass auch die Gefässe in weichen Tumoren, zumal in Gliomen gern zerreissen und zu schweren apoplectiformen Blutungen führen können.

Weitaus die häufigste der Hämorrhagie vorausgegangene Gefässveränderung gehört aber in den Bereich der Arteriosklerose, bezw. der auf ihrer Basis entstandenen Gefässerweiterungen. Die Wandung, welche verdünnt, durch fettige Entartung oder hyaline Umwandlung zerreisslich oder ev. durch Kalkablagerung brüchig, deren Muscularis atrophisch geworden oder geschwunden ist, giebt dem Blutdruck nach, bekommt einen Riss. Das geschieht besonders gern nach vorherigen diffusen oder spindeligen oder sackförmigen Erweiterungen des Lumens, die gerade an Gehirngefässen nicht selten multipel vorkommen. Man erkennt diese miliaren **Aneurysmen**, die zuerst eingehend von CHARCOT und BOUCHARD untersucht wurden, sehr leicht an den aus der Gehirnsubstanz herausgezogenen Gefässen als sandkorn- bis hanfkorn-, seltener stecknadelkopfgrosse und grössere braunrothe Anschwellungen schon mit blossem Auge. Die kleinsten freilich sind nur mit dem Mikroskop zu entdecken. Nicht alles jedoch, was man als Anschwellung sieht, ist ein Aneurysma. Es können leicht Verwechslungen mit Verdickungen der Gefässe durch Periarteriitis und mit Blutungen in die Lymphscheide vorkommen.

Ueber Genese und Bau der Aneurysmen s. o. S. 73.

Man wird in einem Gehirn, in welchem eine Hämorrhagie stattgefunden hat, die Aneurysmen nur selten ganz vermissen. Sie finden sich gelegentlich in allen Theilen, am häufigsten im Bereich der centralen Ganglien, der weissen Substanz der Hemisphären und im Pons. Auch an der Rinde können sie unter Umständen zu Dutzenden und Hunderten vorhanden sein.

Dass solche Aneurysmen besonders leicht platzen, ist bei ihrem Bau leicht verständlich. Dass aber die Apoplexie so häufig, in den

meisten Fällen, gerade durch sie bedingt ist, erklärt sich aus ihrer ausserordentlichen Häufigkeit.

Die ohne oder mit Ausbuchtung erkrankten Gefässwände können nun schon dem gewöhnlichen Blutdruck nachgeben. Ihre Zerreissung aber wird naturgemäss durch eine Steigerung desselben wesentlich begünstigt.

Andererseits aber bringt auch der höchste in unseren Gehirngefässen mögliche Blutdruck eine gesunde Wand niemals plötzlich zur Ruptur. Aber es darf nicht vergessen werden, dass eine langdauernde das ganze Gefässsystem, z. B. bei Schrumpfniere, betheiligende Zunahme des Blutdruckes, eine Wanderkrankung, wenn nicht allein zu Wege bringt, so doch begünstigt, so dass gerade in solchen Fällen arteriosklerotische Veränderungen sehr gern angetroffen werden. Insofern kann auch eine primäre Blutdruckerhöhung durch Vermittlung einer Wandveränderung schliesslich zur Zerreissung führen.

Fig. 90.
Hämorrhagie in die linke Grosshirnhemisphäre. Frontalschnitt. *F* Fossa Sylvii, *V* Seitenventrikel, *L* Linsenkern. Die schwarz gehaltene, unregelmässig begrenzte Blutung durchsetzt die innere Kapsel, reicht in den Linsenkern hinein und ist in den Seitenventrikel durchgebrochen.

Die Grösse der Hämorrhagie hängt ab von der Grösse des Risses, in erster Linie aber von der Stärke des Gefässes bezw. des geplatzten Aneurysmas. Continuitätstrennungen von Capillaren werden nur kleine stecknadelkopfgrosse Blutungen machen, die unter Umständen in der durch den Blutaustritt erweiterten Lymphscheide Platz haben und das umgebende Gehirn nur verdrängen. Grössere Hämorrhagien aber haben stets Zertrümmerung der Gehirnsubstanz, in welche das Blut sich einwühlt, zur Folge. So entsteht ein erbsen-, bohnen-, kirsch-, ei- oder apfelgrosser Herd

(Fig. 90), der aus fetzig zerrissener, mit Blut untermischter Hirnmasse besteht, aber auch grössere Blutklumpen einschliessen kann. Sein Randtheil ist gegen die angrenzenden, theilweise auch zerrissenen, durch die Blutung comprimirten, durch Blut oder Blutfarbstoff gelblich gefärbten und oft noch mit kleineren Hämorrhagien durchsetzten Theile unregelmässig und nicht scharf begrenzt. Der Herd kann gelegentlich den grössten Theil einer Hemisphäre einnehmen. Je umfangreicher er ist, um so mehr wirkt er von innen heraus drückend auf die umgebenden Abschnitte, die dadurch an Volumen vergrössert, abgerundet und deren Windungen abgeflacht erscheinen.

Der Sitz der Herde sind weitaus am häufigsten die centralen Ganglien und die angrenzenden Theile, seltener die grossen Hemisphären, Kleinhirn und Pons. Die Blutung in Corpus striatum und Thalamus opticus wölbt diese Bezirke stärker gegen den dritten und in die Seitenventrikel vor und geht oft so dicht unter das Ependym, dass dieses bei Eröffnung der Höhlen einreisst (Fig. 91) und so den Einblick in die Hämorrhagie gewährt. Das Blut kann aber auch schon während des Lebens einen ebensolchen Riss herbeiführen und nun in den Seitenventrikel einströmen, von dem aus es sich in die übrigen Hirnhöhlen weiter ausbreitet. Man kann sie dann in der Leiche sämmtlich mit Blut gefüllt finden. Uebrigens ist ein analoger Vorgang bei jeder anderen an die Ventrikel angrenzenden Hämorrhagie möglich.

Die Zahl gleich alter Blutungen ist niemals gross. Umfangreiche Blutungen sind fast immer nur in der Einzahl vorhanden. Aber wenn der Blutaustritt den Tod nicht schnell zur Folge hat, sondern lange überlebt wird, dann können im Laufe der Zeit hier und da neue Gefässzerreissungen eintreten. Dann sieht man in demselben Gehirn frischere und ältere, mannichfach umgewandelte Herde.

Die allmählichen Metamorphosen eines hämorrhagischen Herdes sind natürlich denen der Erweichungen analog. Es handelt sich hier auch um abgestorbene Gehirnsubstanz. Sie wird immer mehr aufgelöst, resorbirt und häufig durch Flüssigkeit ersetzt. Die Unterschiede sind durch die Gegenwart des Blutes bedingt, welches theils ausgelaugt und aufgesaugt, theils in Pigment umgewandelt wird. Das Mikroskop weist reichliches in Zellen gelagertes körniges Hämosiderin und in wechselnder Menge auch Hämatoidinkrystalle nach. Dadurch nimmt die Farbe des Herdes nach und nach eine rothbraune, gelbbraune, rostfarbene Beschaffen-

heit an. Kommt es zur Bildung einer Cyste, so zeigt ihre Wand, in der das Pigment dauernd liegen bleibt, diese ausgesprochene braune Farbe, an der man die **„apoplectische Cyste"** als solche diagnosticiren kann. Sie pflegt über den Umfang einer Walnuss nicht hinauszugehen. Endet dagegen die Umwandlung des Herdes wie bei der Erweichung mit einer Narbe, so ist auch diese intensiv pigmentirt und von der aus Encephalomalacie hervorgegangenen

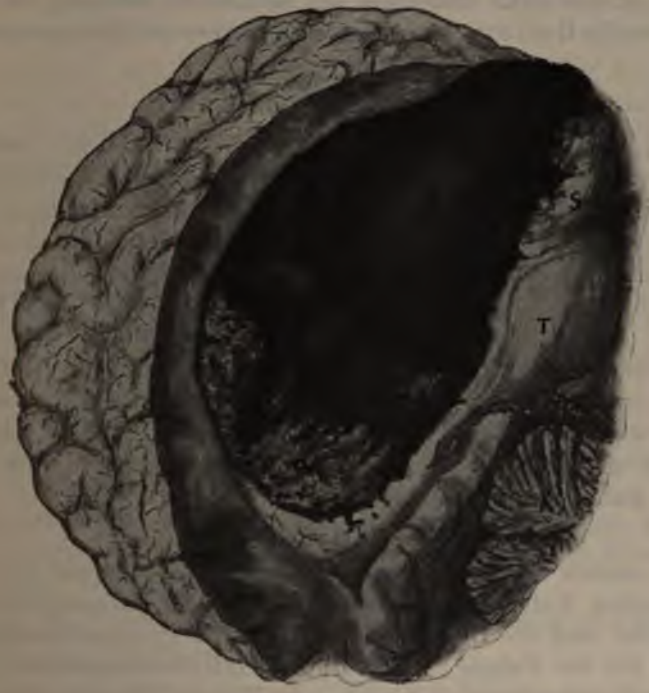

Fig. 91.

Grosse Hämorrhagie in Corpus striatum (*S*), Thalamus opticus (*T*) und die angrenzenden Theile am Boden des linken Seitenventrikels, der eröffnet ist. Die dunkeln Theile sind theils Blutcoagula, theils die zerrissenen hämorrhagischen Gewebe. Bei *a* noch zerfetztes, wenig durchblutetes Gewebe. Von Corpus striatum und Thalamus sind die dem dritten Ventrikel anliegenden Flächen noch erhalten und nach rechts hinübergedrängt. *K* Kleinhirn.

einigermaassen zu unterscheiden. Man trifft sie in einem Gehirn oft in grösserer Zahl zugleich an. Auch Cysten können mehrfach vorhanden sein, zuweilen in einer Gruppe, die dann wohl aus mehreren neben einander gelegenen kleineren Blutungen abzuleiten ist.

Die Bedeutung der Hämorrhagien ist von ihrem Sitz, ihrem Umfang und der Schnelligkeit ihrer Ausbildung abhängig.

Das häufigste Symptom ist die Apoplexie, die plötzlich eintretende Aufhebung des Bewusstseins. Sie geht in schwereren Fällen unmittelbar in den Tod über. Diese Folgezustände sind bei kleineren Blutungen möglich, wenn sie im Pons und in der Medulla sitzen, während Hämorrhagien in das Grosshirn und die centralen Ganglien schon umfangreicher sein müssen, um die gleiche Wirkung zu haben. Rindenblutungen bringen motorische Lähmungen, Aphasie u. s. w. mit sich. Ueberlebt der Kranke die Blutung, so stellen sich einerseits Reizerscheinungen, andererseits Lähmungen ein.

4. Entzündungen im Gehirn.

Von Entzündungen im Gehirn reden wir wie anderswo dann, wenn von aussen oder von einer anderen Körperstelle her entzündungerregende Agentien in das Organ hineingelangt sind, während wir die Fälle, in denen im Gehirn Zerfallproducte entstanden sind, die ihrerseits entzündliche Erscheinungen veranlassen (s. o. S. 134), nicht bei den Entzündungen, sondern unter den Degenerationen und Nekrosen abhandeln

Im Gehirn deckt sich diese allgemein-pathologische Auffassung im Grossen und Ganzen mit derjenigen der Kliniker. Im Rückenmark ist das, wie wir sehen werden, nicht in gleichem Maasse der Fall.

Man unterscheidet im Gehirn wie anderswo acute und chronische Entzündungen.

a) Acute Entzündungen.

Die acuten sind infectiöser Natur, beruhen also auf der meist hämatogenen Zufuhr und Ansiedelung von Mikroorganismen. Als solche sind die Staphylo-, Strepto- und Pneumoniekokken zu nennen, die bei Pyämie, Endocarditis, Gelenkrheumatismus, sowie bei Secundärinfectionen im Gefolge von Typhus, Masern, Scharlach, Pneumonie, Bronchitis, ferner bei kryptogenetischen Erkrankungen in den Kreislauf gelangen, ausserdem die Influenzabacillen, die Kokken der epidemischen Cerebrospinalmeningitis, die unbekannten Erreger der Rabies, der Soorpilz u. a. Weiterhin können Bacterien auch aus Entzündungsherden, welche an das Gehirn anstossen, in dasselbe eindringen und bei directen Verletzungen eingeführt werden.

Die acuten Entzündungen sind auch im Gehirn durch Exsudation und Emigration ausgezeichnet, aber sie sind manchmal so wenig umfangreich, dass erst das Mikroskop die Leukocytenanhäufung nachweist. Grössere müssen, solange sie nicht eitrig sind, eine gewisse Aehnlichkeit mit Erweichungen haben.

Denn die Gehirnsubstanz geht in ihnen durch die Einwirkung der Entzündungerreger und der Gefässprocesse unter Zerfall zu Grunde. Zunächst sind sie weich, haben ein etwas grösseres Volumen als das entsprechende normale Gebiet, sind aber oft durch diffuse Blutbeimischung röthlich oder roth oder durch multiple kleine capillare Blutungen gesprenkelt. Schreitet die Emigration weiter fort, so bekommt der Bezirk ein um so mehr gelbes oder rothgelbes oder grünlichgelbes Aussehen, je mehr die Zellansammlung sich der **Eiterung** nähert.

Beschränkt sich die Entzündung auf eine mässige Exsudation und Emigration, so ist eine Wiederherstellung des normalen Zustandes deshalb doch nicht möglich, weil die functionellen Elemente untergegangen sind. Sie werden allmählich wie bei Erweichungen resorbirt, während die etwa noch erhaltene Glia innerhalb des Herdes oder wenigstens die ihn umgebende in Wucherung geräth. Dann bleibt als Rest des Entzündungsherdes eine umschriebene Verdichtung zurück, die eine graue Farbe besitzt, weil ihr das Nervenmark fehlt. Sie wird gewöhnlich als Sklerose bezeichnet. Multiple Entzündungen hinterlassen multiple derartige den Narben anderer Organe analoge Herde.

Diese **Encephalitis acuta** (ev. haemorrhagica) kann nach ihrer Ausheilung ohne weitere Folgen bleiben, sie kann aber auch schwerere Zustände, vor Allem Lähmungen hinterlassen. Das ist am häufigsten bei Kindern der Fall. Nach Strümpell geht ein Theil der cerebralen **Kinderlähmungen**, die sich durch Hemiplegie auszeichnen, aus acuter Encephalitis hervor.

Auch bei Neugeborenen kommen multiple kleine Entzündungsherdchen aus verschiedener Aetiologie vor.

Die eitrigen Entzündungen führen zur Bildung von **Abscessen**, die anfänglich einem gelben Erweichungsherd gleichen, später unter Auflösung der Gehirnsubstanz und Zunahme der Leukocyten immer mehr die Form einer mit Eiter gefüllten Höhle annehmen, deren Wand von fetzig erweichtem Gewebe gebildet wird, schliesslich aber, nach Monaten, sich gegen die Umgebung abkapselt durch eine 1 bis mehrere Millimeter dicke aus gewuchertem Glia- und Bindegewebe gebildete ziemlich feste röthlichgraue Membran, die sich nach innen ähnlich einer Cystenwand abglätten kann, nach aussen aber mit dem Gehirngewebe continuirlich zusammenhängt.

Der Inhalt ist bald ein dünner, bald ein rahmiger gelber oder gelbgrüner Eiter, der in späterer Zeit manchmal eine schleimige

Beschaffenheit gewinnt. Er kann aber auch jauchigen Charakter haben, eine schmutzig braunrothe Farbe haben und fötid riechen.

Der Umfang der Abscesse wechselt in weiten Grenzen. Es giebt solche, die man eben wahrnehmen kann, andererseits apfelgrosse und grössere.

Die Zahl ist ebenfalls sehr verschieden. Die kleinsten Abscesse, z. B. bei Soor, sind oft in grosser Menge vorhanden, aber auch hasel- bis wallnussgrosse können sich zu mehreren finden. Ich habe einmal (bei Bronchiektasie) acht gezählt. Die grössten kommen meist einzeln vor.

Der Sitz hängt mit der Genese zusammen. Wenn Abscesse im Anschluss an eine Schädelverletzung und zwar manchmal ohne eine deutlich nachweisbare Communication mit der Aussenwelt, also bei relativ leichtem Trauma entstehen, so ist ihr Ort im Allgemeinen durch letzteres bestimmt. Ebenso verhält es sich bei den nicht seltenen Abscessen, die durch eitrige und jauchige Mittelohrentzündungen bedingt sind. Sie sitzen im Schläfenlappen oder im Kleinhirn. Ein sichtbarer Zusammenhang mit dem primären Knochenprocess existirt aber in den meisten Fällen nicht. Der Eiterherd ist allseitig von Gehirnsubstanz eingehüllt. Auf welchem Wege die Bacterien dann in das Organ gelangt sind, ist nicht aufgeklärt, wahrscheinlich sind sie langsam auf dem Wege der Lymphbahnen vorgedrungen. (Wegen des manchmal angenommenen retrograden Transportes durch Lymphe oder Blut siehe allg. Path. S. 134.) Metastatische Abscesse können an beliebigen Stellen vorkommen, sitzen aber am häufigsten im Grosshirn.

Die Bedeutung der Abscesse ist natürlich nicht gering. Sie können zwar wahrscheinlich Jahre und Jahrzehnte lang symptomenlos bleiben und erst bei der Section gefunden werden, sie führen aber weit häufiger nach kürzerer oder längerer Zeit zum Tode, sei es, dass sie dauernd an Grösse zunehmen, ausgedehnte Abschnitte zerstören und durch Compression wirken, sei es, dass sie in die Ventrikel einerseits und nach aussen andererseits durchbrechen und Meningitis (oft auch ohne eigentliche Perforation) erzeugen. Auch bereits abgekapselte Abscesse können wieder in neues Fortschreiten gerathen. Eine Heilung ist durch operative Eröffnung möglich.

b) Chronische Entzündungen.

Die chronischen Entzündungen stellen sich dar als Wucherungen des Interstitiums, der Glia, auf Kosten und an Stelle der

functionellen Elemente, der Ganglienzellen und der Nerven. Im Anschluss an die besprochenen acuten Entzündungen wurde derartiger Proliferationsprocesse bereits gedacht.

Die einzige typische derartige chronisch verlaufende Entzündung ist die sogenannte **multiple** oder **herdförmige Sklerose** (Fig. 92). Bei ihr finden wir die Substanz des Gehirns und des Rückenmarkes, seltener nur eines dieser beiden Organe mit Herden durchsetzt, welche den Umfang eines Hanfkorns bis einer Bohne und weit darüber hinaus erreichen, eine graue bis graurothe (im Anfang gelbweisse oder grauweisse) Farbe und eine elastische feste oder gar so harte Consistenz haben, dass sie dem Messer Widerstand bieten. Andere Herde haben ein mehr gelatinöses und ein weicheres Aussehen. Alle sind für das unbewaffnete Auge gegen die Umgebung scharf begrenzt. Sie haben eine rundliche, oder ovale oder auch einseitig concave Gestalt, oder sie sind langgestreckt und dann häufig mit zackigen Enden oder auch mit seitlichen Ausläufern versehen. Durch diese letzteren Formen lassen sie an eine Beziehung zu Gefässen denken, die man dann auch manchmal als hellere Streifen in der Längsrichtung durch die Mitte der Herde hindurchziehen sieht. Auch in den rundlichen Bezirken können sie hervortreten.

Fig. 92.
Multiple Sklerose des Grosshirns. Senkrechter Schnitt durch die linke Grosshirnhemisphäre. In der weissen Substanz 8 graue, verschieden gestaltete, zum Theil längliche, um Gefässe angeordnete Herde.

Die Herde kommen ohne jede Regel am häufigsten in der weissen, aber auch in der grauen Substanz, auch in der Rinde vor, wo sie sich aber naturgemäss weniger gut als im Mark abheben. Sie können auch in den Stämmen der vom Gehirn abgehenden Nerven gefunden werden.

Im Rückenmark, dessen Besprechung des Zusammenhanges wegen hier sogleich angereiht sein mag, vertheilen sich die sklerotischen Bezirke ohne jede Rücksicht auf den normalen Bau, finden sich also in allen weissen Strängen bald hier, bald dort, nehmen sie ganz oder theilweise in Flecken, radiären Streifen und sonstigen

unregelmässigen Figuren ein und betheiligen auch die graue Substanz.

Die mikroskopische Untersuchung der harten grauen Herde ergiebt, dass in ihrem Bereiche die Ganglienzellen bezw. die Markscheiden der Nerven, nur selten auch die Axencylinder geschwunden sind. An ihre Stelle ist Glia getreten, die sich aus einem sehr dichten Geflecht relativ dicker Fasern zusammensetzt. In den gelatinösen weicheren Herden, die sich dadurch als die jüngeren zu erkennen geben, ist die Glia noch weniger dicht, der Schwund der functionellen Elemente noch weniger weit vorgeschritten. Die Ganglienzellen sieht man noch, aber sie sind atrophisch und vielfach pigmentirt, die Markscheiden zerfallen und ihr Fett findet sich im Innern von Zellen, die dadurch zu Körnchenkugeln geworden sind. Es ist derselbe Vorgang, den wir in allen Zerfallherden des Gehirns beobachten. Je früher wir die Herde untersuchen, um so reichlicher sind diese Körnchenkugeln, die wir gleichzeitig auch an den Lymphscheiden der umgebenden Gefässe antreffen, in denen sie mit dem Lymphstrom fortgeschafft werden (vergl. Ribbert, Virch. Arch. Bd. 90). Sie verschwinden mit der zunehmenden Gliawucherung.

Die Herdbildung ist also von Anfang an von degenerativen Processen begleitet. Es ist sehr wahrscheinlich, dass die ganze Erkrankung infectiöser Natur ist und in der Umgebung von Gefässen, an denen frühzeitig Veränderungen (Thrombosen und perivasculäre Zellanhäufungen) nachgewiesen werden können, sich localisirt. Das infectiöse Agens veranlasst die Entzündung sowohl, wie den Untergang der Ganglienzellen und Nerven. Die multiple Sklerose würde demnach den herdförmigen entzündlichen Erkrankungen anderer Organe analog sein.

Da die Erkrankung sehr chronisch verläuft, meist über viele Jahre, sogar über Jahrzehnte sich erstreckt, so treffen wir in der Leiche meist die älteren grauen Herde an. Die jüngeren Stadien kommen seltener zur Beobachtung. Eine nur mehrwöchentliche Dauer des Processes gehört zu den Ausnahmen. Deshalb sind wir auch über die Aetiologie nur ungenügend unterrichtet. Denn die acut infectiösen Processe sind bei der Untersuchung abgelaufen, etwaige Infectionsträger mittlerweile verschwunden.

Die klinische Bedeutung der schon im Kindesalter, meist zwischen 20 und 40 Jahren auftretenden multiplen Sklerose ist durch ihr unaufhaltsames Fortschreiten gegeben. Dauernde Stillstände kommen kaum vor. Völlige Heilungen sind bei dem

anatomischen Charakter des Processes insofern nicht denkbar, als die Herde ja nicht wieder zur Norm zurückkehren werden, doch könnte, rein theoretisch betrachtet, ihr Ausfall durch vicariirende Thätigkeit anderer Abschnitte in günstigen Fällen ausgeglichen werden.

Ausser der herdförmigen giebt es auch, zumal bei Kindern auftretend, eine **diffuse Sklerose**, die sich über eine ganze Hirnhälfte oder wenigstens über grosse Theile derselben erstrecken kann und meist mit Verkleinerung der ergriffenen Theile, ferner mit Verschmälerung und Verhärtung der Windungen verbunden ist. Sie beruht auf einer starken Zunahme der Glia bei Abnahme der Nervenfasern, während die Ganglienzellen nicht immer wesentlich verändert erscheinen. Die Aetiologie ist unklar. Man denkt aber auch hier an Entzündung. Der Zustand geht mit Lähmungen und psychischen Störungen einher und findet sich zuweilen bei Idiotie und Epilepsie.

Andere umschriebene Rinde und Mark umfassende sklerotische Herde sollen bei den Tumoren Erwähnung finden, während die ebenfalls mit Gliazunahme verbundene progressive Paralyse bei den regressiven Processen besprochen werden soll.

c) Tuberculöse und syphilitische Entzündungen.

Sehr charakteristische Veränderungen ruft der Tuberkelbacillus im Gehirn hervor.

Im Zusammenhang mit der bereits besprochenen Meningitis **tuberculosa**, S. 130, kommt es, wie damals erwähnt, gern auch zur Bildung miliarer Knötchen in den der Pia benachbarten Rindenschichten, zumal im Zusammenhang mit Gefässen. Dagegen kennen wir keine allgemeine Miliartuberculose der Gehirnsubstanz, ähnlich etwa wie in Lunge und Leber.

Statt dessen kommt es, vorwiegend bei jugendlichen Individuen und namentlich bei Kindern, zur Entwicklung bis apfelgrosser geschwulstähnlicher tuberculöser Knoten, der sogenannten **Solitärtuberkel**. Sie entstehen langsam und unmerklich durch ein jedenfalls hämatogenes nach Zeitpunkt und Veranlassung unbekanntes Eindringen einzelner Tuberkelbacillen, welche aus anderen bereits bestehenden Herden, besonders Lymphdrüsen abzuleiten sind (s. S. 112). Unter ihrer Einwirkung treten zunächst kleine Knötchen auf, die sich durch periphere Bildung immer neuer, mit den alten verschmelzender Herdchen vergrössern, während vom Centrum aus

fortschreitend eine Verkäsung nachfolgt. So sind alle umfangreicheren Knoten stets grösstentheils aus gelbem oder grünlichem, trockenem oder auch breiig erweichtem Käse und nur peripher (Fig. 93) aus einer höchstens wenige Millimeter dicken grauen transparenten Zone zusammengesetzt, welche aus einem deutliche Miliartuberkel enthaltenden oder in älteren Fällen mehr faserig aufgebauten Granulationsgewebe besteht. Dieses geht nach innen allmählich in den Käse, nach aussen, meist unter Vermittlung einer mässigen Hyperämie in die angrenzende, gewöhnlich durch den Druck des Knotens und die Wirkung des tuberculösen Giftes mehr oder weniger erweichte Gehirnsubstanz über. Diese letztere Veränderung ermöglicht es häufig, den Knoten mit Leichtigkeit herauszuheben. Er erweist sich dann als im Ganzen rundlich geformt, doch auf seiner Oberfläche leicht oder zuweilen auch ausgesprochen höckrig oder unregelmässig configurirt.

Fig. 93.
Tuberkel des Kleinhirns, *T*. Er ist scharf von der Kleinhirnsubstanz abgesetzt.

Zuweilen nach langem Bestand und langsamem Wachsthum des Knotens kann die anstossende Gehirnsubstanz auch sklerosirt sein.

Tuberkelbacillen sind in jüngeren Herden an der Peripherie manchmal zahlreich, in älteren stets spärlich und oft nicht mehr aufzufinden.

Die Knoten sitzen gelegentlich an jeder Stelle, bevorzugen aber das Kleinhirn (Fig. 93), den Pons, die basalen Theile der centralen Ganglien. Im Grosshirn kommen sie sowohl im Mark, wie dicht unter der Pia vor. Wenn sie aus den einzelnen Gehirnabschnitten herauswachsen, die weichen Häute verdrängen und bis zur Dura sich ausdehnen, so kommt es mit ihr nicht selten zur Verwachsung (Fig. 94), so dass z. B. bei Herausnahme des Kleinhirns der Tuberkel auf der harten Hirnhaut der hinteren Schädelgrube sitzen bleibt, also aus dem Cerebellum herausgerissen wird.

Die Solitärtuberkel können lange ohne deutliche Symptome ertragen werden, wirken aber schliesslich durch Vernichtung oder

Verdrängung wichtiger Gehirnabschnitte oder durch Druck auf das ganze Gehirn tödtlich. Sie können auch die Quelle einer Miliartuberculose, insbesondere einer solchen der Pia werden.

Den tuberculösen Processen stehen die syphilitischen nahe. Doch sind letztere nicht immer charakteristisch und zuweilen nicht sicher von den tuberculösen zu trennen.

Die unbekannten Erreger der Syphilis erzeugen granulirende Entzündungen, zu denen später nekrotisirende Vorgänge hinzutreten.

Die Granulationswucherung läuft hauptsächlich in den Hirnhäuten, vor Allem den weichen ab, greift aber von da auf das Gehirn über.

In der Pia führt die Syphilis einmal zu einer diffusen, bald mehr sulzigen, bald weisslich trüben, bald derbschwieligen Ver-

Fig. 94.
Grosser Tuberkel der linken Grosshirnhemisphäre, auf der Dura festsitzend, aus der Gehirnsubstanz herausgehoben. Natürliche Grösse.

dickung, welche besonders an der Basis des Gehirns und des Chiasma vorkommt, auf die hier abgehenden Nerven übergreift und nach Oppenheim die häufigste Form der luetischen Hirnaffection darstellt. In anderen Fällen tritt der Process in Form mehr umschriebener platter Verdickungen auf, welche central eine der Verkäsung analoge Umwandlung erleiden, peripher aus jüngerem Granulationsgewebe bestehen. Je älter der Process, um so schwieliger wird das noch erhaltene Gewebe.

Diese herdförmigen Processe verwachsen einerseits manchmal mit der Dura und greifen andererseits auf das Gehirn über, in welches sie in Gestalt unregelmässig begrenzter Knoten hineinragen, die ebenfalls central verkäsen, aber von den an analoger

Stelle sitzenden Tuberkeln durch ihre durchschnittlich geringere Grösse, durch ihre weniger abgerundete, meist höckrige Form, durch elastischere Beschaffenheit der Nekrose und durch den Mangel an Tuberkeln und Bacillen verschieden sind.

Auch unabhängig von den Hirnhäuten kommen in der Substanz des Gehirns gummöse Knoten vor, die mit Solitärtuberkeln Aehnlichkeit haben. Sie zeigen keinen bestimmten Sitz. Einen gummösen Knoten am hinteren Rande des Chiasma und auf dieses übergreifend giebt Fig. 95 wieder.

Alle diese gummösen knotigen Producte der Syphilis sind nicht häufig.

Wichtiger als sie sind die syphilitischen Erkrankungen der Gehirnarterien (s. S. 63. 66), welche neben der Bildung in und an der Wand sitzender Gummata durch ausgedehnte Endarteriitis ausgezeichnet sind und deshalb als obliterirende Processe für die Bildung von Erweichungsherden (s. S. 145) in Betracht kommen. Sie finden sich allerdings gern in Gemeinschaft mit den anderen erwähnten syphilitischen Processen.

Fig. 95.
Gummiknoten (*g*) im unteren Winkel des Chiasma, beiderseits auf die Tractus optici übergreifend.

Ausser den meningealen und vasculären Entzündungen, die immerhin einigermaassen sicher auf Lues zurückzuführen sind, mag auch eine chronische zur Verdickung der Pia führende Leptomeningitis in dem einen oder anderen Falle, wohl am häufigsten bei Paralyse syphilitischer Natur sein. Das wird insbesondere für das Rückenmark (s. dieses) angenommen.

5. Regressive Veränderungen des Gehirns.

Eine Atrophie des Gehirns stellt sich sehr häufig im hohen Alter ein: **senile Atrophie.** Sie betrifft vorzugsweise das Grosshirn, welches im Ganzen an Masse abgenommen hat. Die Hirnwindungen sind verschmälert, von etwas festerer Consistenz als vorher, die Sulci klaffen weit. Die Rinde erscheint auf dem Durchschnitt verschmälert, die weisse Substanz etwas reducirt und grauer als in der Norm. Mikroskopisch findet sich eine Verkleinerung und Pigmentirung der Ganglienzellen und eine Verdünnung der markhaltigen Fasern, die auch zum Theil völlig schwinden.

Den Raum, der durch die Verringerung der Hirnmasse frei wird, nimmt vermehrte Cerebrospinalflüssigkeit ein. Daher erscheint die Pia ödematös, es besteht ausserdem Hydrocephalus internus und die Lymphscheiden der Gefässe sind beträchtlich, zuweilen cystisch erweitert. Die Gehirnsubstanz sieht auf den Schnittflächen fein oder grob durchbrochen aus.

Analoge Atrophien wie im Alter kommen gelegentlich bei Säufern, bei Bleivergiftung, bei Geisteskranken, bei chronischer Leptomeningitis auch schon bei jüngeren Individuen vor.

Ein makroskopisch ähnliches Bild wie die senile Atrophie liefert die **progressive Paralyse.** Auch bei ihr sind die Windungen atrophisch und oft gerunzelt, die Sulci weit. Bei Ablösung der weichen Hirnhäute, die meist erheblich verdickt und fester sind, ergiebt sich, dass sie mit der Hirnoberfläche zumal in dem Stirnlappen, über den Centralwindungen u. s. w. ansgedehnt verwachsen sind, so dass an ihnen bei wechselnder Ausdehnung Rindensubstanz haften bleibt.

Die Rinde ist gewöhnlich erheblich verschmälert. Das Mikroskop lehrt mancherlei degenerative Veränderungen und eine Atrophie der Ganglienzellen, ferner Abnahme der feinen der Oberfläche parallel verlaufenden markhaltigen Nervenfasern (Tuczek), mässige Zunahme der Glia, hyaline Umwandlung der Wandungen der Capillaren, Ansammlung von lymphoiden Zellen und Pigment in den Gefässscheiden.

Die Einreihung der Paralyse in eine der allgemein-pathologischen Kategorien (Entzündung, Degeneration, Atrophie) wird nicht von allen Seiten übereinstimmend vorgenommen. Manche lassen die Degeneration, andere eine Entzündung primär sein, die durch Vermittlung der Gefässe auf die Pia sich fortsetzt.

Bei der Paralyse ist oft auch das Rückenmark im Sinne secundärer Degenerationen der Hinter- und Seitenstränge betheiligt (s. u. S. 188).

Aetiologisch kommt für die Paralyse in einem grossen Procentsatz der Fälle die Syphilis in Betracht. Ausserdem wird genannt Alkoholismus, Bleivergiftung, übermässige geistige Anstrengung. Die Erkrankten sind meist Männer in mittleren Jahren.

Von nur mikroskopisch nachweisbaren Veränderungen kommen auch ausser Beziehung zu bestimmten Krankheitsbildern vor: An den Ganglienzellen reichliche Pigmentanhäufung, fettige Degeneration, glasige Quellung und Verkalkung (von Virchow in der Rinde nach starker Gehirnerschütterung gefunden), an den Nerven

Schwund der Markscheide, nach deren völligem Verlust die Axencylinder erhalten bleiben können.

Von den degenerativen Veränderungen, welche nach Untergang von Ganglienzellen und nach Durchtrennung von Nerven an diesen selbst eintreten können, war schon S. 135 die Rede.

6. Verletzungen des Gehirns.

Von den durch Trauma entstehenden Blutungen war bereits die Rede (s. o. S. 149). Bei heftigeren äusseren Einwirkungen kommt es zu Zertrümmerungen der Gehirnsubstanz, die stets am stärksten sind, wenn das Organ direct, durch Knochenfragmente, durch eingedrungene Instrumente, Kugeln etc. verletzt wurde. Die Gehirnsubstanz ist in sich zerrissen und durch beigemischtes Blut mehr oder weniger gefärbt und breiig. Ein Schusskanal wird von so veränderter Substanz rings umgeben.

Derartige Wunden können vernarben. Das erweichte Gewebe sammt Blut wird resorbirt und die anstossende Glia und Pia wuchern. Es entsteht eine mehr oder weniger pigmentirte Narbe (ev. auch eine Cyste). An künstlich bei Thieren gesetzten Verletzungen sind diese Heilungsvorgänge genauer studirt worden. Es ergab sich dabei, dass niemals ein Wiederersatz von Ganglienzellen oder Nervenfasern stattfindet.

Traumatische Blutungen der Gehirnrinde führen zu gelben stark pigmentirten Erweichungen, bezw. später zu gelbbraunen flachen Einsenkungen, deren Grund von gewucherter Glia gebildet und von verdickter Pia bedeckt wird.

7. Erhöhung des intracraniellen Druckes.

Durch Tumoren innerhalb der Schädelkapsel, durch Blutungen in das Gehirn oder in die Gehirnhäute, durch Hydrocephalus internus tritt eine mehr oder weniger erhebliche Raumbeengung ein. Das Gehirn wird zusammengedrückt. Das macht sich einmal geltend durch Verdrängung aller zwischen Gehirn und Dura befindlichen Flüssigkeit. Die Hirnhäute werden trocken. Aus ihren Gefässen wird weiter das Blut herausgedrängt und der Zustrom neuen Blutes vermindert. Drittens werden die Gyri abgeflacht, die Sulci verstreichen. Die Folgen der Raumbeengung sind also sehr charakteristisch. Functionell macht sich die Compression hauptsächlich dadurch geltend, dass der Kreislauf auch in der Hirnsubstanz selbst gestört ist.

In seltenen Fällen kann noch eine andere Erscheinung eintreten. An multiplen Stellen kann nämlich die Gehirnsubstanz in erbsengrossen und kleineren Bezirken durch Spalten der Dura hindurchgepresst werden, in zahlreichen Hernien zwischen Dura und Knochen zum Vorschein kommen und letzteren grubenförmig zur Atrophie bringen. Manchmal wird die Gehirnsubstanz in die Pacchyonischen Granulationen hineingedrückt. Diese Hernienbildung kommt an der Convexität und an der Basis vor (v. RECKLINGHAUSEN, R. BENEKE).

5. Veränderungen der Hypophysis und der Zirbeldrüse.

Eine von dem übrigen Gehirn gesonderte Besprechung erfordern die Hypophysis und die Zirbeldrüse.

a) Hypophysis.

Ueber Circulationstörungen ist nichts Bemerkenswerthes zu sagen.

Entzündungen können von der Umgebung auf das Organ übergreifen, tuberculöse Processe können sich in ihr entweder ebenfalls fortgeleitet oder isolirt entwickeln. Auch syphilitische Neubildungen sind beobachtet worden. BIRCH-HIRSCHFELD fand eine wallnussgrosse Gummigeschwulst, die schwere basale Druckerscheinungen bewirkt hatte.

Weitaus am wichtigsten sind die **Geschwulstbildungen der Hypophysis.**

Das Organ besteht in der Norm aus einem vorderen Abschnitt der mit der Schilddrüse einige Aehnlichkeit hat, und aus einem hinteren bindgewebigen, an grossen, besonders spindelzelligen Elementen reichen Theil.

Die vordere Hälfte wird als die eigentlich functionelle angesehen. Man stellt sie der Thyreoidea nahe und ist vielfach der Meinung, dass sie für dieses Organ bis zu einem gewissen Grade eintreten kann. Dafür lassen sich die Ergebnisse von Experimenten (ROGOWITSCH) verwerthen, in denen man die Hypophysis nach Entfernung der Schilddrüse hypertrophisch fand. Auch bei dem Menschen glaubt man eine Vergrösserung des Hirnanhanges bei Functionausfall der Thyreoidea beobachtet zu haben. Diese anatomischen und physiologischen Verhältnisse sind für die Art und die Wirkung der Tumoren wichtig.

Die meisten Neubildungen müssen von dem vorderen Theile der Hypophysis abgeleitet werden, an dem man ohnehin sehr oft einfache Hypertrophien beobachtet. Am häufigsten handelt es sich um Adenome (oder Strumen). Sie stellen rundliche wallnuss- bis hühnereigrosse Geschwülste dar, durch deren Wachsthum die Sella turcica entsprechend ausgeweitet wird. Zuweilen überschreiten sie bei ihrer Vergrösserung die natürlichen durch die Knochen gegebenen Grenzen, dringen in das Keilbein und die Nase vor (Benda) und nähern sich so den malignen Tumoren. Doch braucht dabei unter dem Mikroskop eine wesentliche Abweichung vom Bau eines Adenoms nicht hervorzutreten. Echte Carcinome der Hypophysis sind jedenfalls selten. Auch Sarkome, wohl vom hinteren Abschnitt ausgehend, sind nicht häufig.

Von complicirteren Tumoren wurden cystische und teratoide Neubildungen beschrieben.

Von grossem Interesse sind nun die Beziehungen der Hypophysistumoren zur **Akromegalie**. Wir verstehen darunter eine zuerst von Marie als solche genauer beschriebene, wenn auch in ihrem anatomischen Verhalten schon früher bekannte Krankheit, bei welcher die Extremitätenknochen vom Centrum gegen die Fingerspitzen sich zunehmend, manchmal zackig exostotisch verdicken und auch die Gesichtsknochen umfangreicher werden. Die Zunge pflegt gleichfalls vergrössert zu sein, ebenso die Schilddrüse und Thymus. Ausserdem bestehen zahlreiche nervöse Störungen. Bei dieser Erkrankung hat man nun sehr häufig eine Geschwulst der Hypophysis, oder wenigstens eine Vergrösserung derselben gefunden. Das Zusammentreffen lässt an irgend einer Beziehung zwischen beiden Processen nicht zweifeln. Ob aber die Hypophysisneubildung die Akromegalie verursacht, etwa wie Benda meint, durch gesteigerte Thätigkeit, die er aus einer Vermehrung der wahrscheinlich functionell bedeutungsvollen gekörnten Epithelien des vorderen Theiles ableiten zu können glaubt, muss noch weiter untersucht werden. Der Zusammenhang könnte ja auch ein indirecter sein. Dass es Tumoren des Hirnanhanges ohne Akromegalie giebt, spricht nicht gegen einen causalen Zusammenhang.

b) Zirbeldrüse.

Ueber Circulationstörungen und Entzündungen der Zirbeldrüse ist nicht viel zu sagen. Nur die Neubildungen erfordern eine kurze Besprechung. Ausser einer einfachen Hyperplasie des ganzen

Organs wurden cystische Umwandlungen, sarkomatöse Tumoren, die unter starker Vermehrung des Hirnsandes psammomähnlich werden können, und einmal (von WEIGERT) eine Mischgeschwulst beobachtet, die aus Räumen mit Cylinder- und Plattenepithel, aus Knorpelplatten, Musculatur und Nerven bestand. Die Neubildungen fanden sich meist bei jungen (männlichen) Individuen. NEUMANN ist der Meinung, dass sie auf Grund von Entwicklungstörungen entstehen.

9. Allgemeines über die Bedeutung der pathologischen Gehirnveränderungen.

In den meisten Organen unseres Körpers hängt die Bedeutung der pathologisch-anatomischen Veränderungen hauptsächlich von ihrer Ausdehnung ab. Kleinere Gewebeverluste bleiben oft unbemerkt, grössere bringen um so mehr Nachtheil, je umfangreicher sie sind. Allerdings ist auch der Sitz der Erkrankung nicht selten von Wichtigkeit. Aber nirgendwo ist er von so grossem Einfluss wie im Gehirn, in welchem die functionelle Thätigkeit nicht wie in anderen Organen mehr oder weniger gleichmässig vertheilt, sondern sehr weitgehend specialisirt und nach ihren verschiedenen Verrichtungen in bestimmten Centren, in den einzelnen Windungen der Rinde localisirt ist, in welchem aber ferner neben jenen Centren und von ihnen ausgehend in mannigfachen Richtungen umfangreiche Leitungsbahnen verlaufen, deren Unterbrechung ähnliche Folgen haben muss wie der Ausfall der centralen Apparate. Dazu kommt dann noch die eigenartige Lagerung des Organes in einer knöchernen Schale. Sie bringt es mit sich, dass jede Raumbeengung das Gehirn mehr oder weniger, manchmal aufs Aeusserste treffen muss, weil ein Ausweichen nur so weit möglich ist, als es die Verdrängung der Cerebrospinalflüssigkeit und des zur Ernährung allenfalls entbehrlichen Blutes möglich macht. Bei keinem der übrigen Organe kennen wir etwas Aehnliches.

Eine solche intracranielle Druckerhöhung muss nothwendig Circulationstörungen zur Folge haben. Das venöse Blut wird aus dem Schädel herausgedrängt, neues arterielles fliesst in das comprimirte Gewebe nicht mehr ausreichend hinein. Es entsteht eine Anämie, die bei rasch eintretender Drucksteigerung oft tödtlich ist, in anderen Fällen nur zu Bewusstlosigkeit führt, bis nach Resorption eines Theiles des Ergusses allmählich wieder so viel Blut einfliessen kann, dass die Rinde wieder functionsfähig wird. Da-

rauf beruhen die „Schlaganfälle", die wir nach grossen Blutungen in das Gehirn, zwischen Dura und Schädel u. s. w. eintreten sehen. Etwas langsamer entwickelt sich die Druckwirkung bei den mit Hydrocephalus acutus einhergehenden, besonders den tuberculösen Entzündungen, noch langsamer bei chronischem Hydrocephalus, bei Tumoren und Parasiten. Hier kommt es zunehmend zu Störungen der psychischen Thätigkeit, der motorischen Functionen des Grosshirns und gern zu Folgen für die Augen (Stauungsödem der Sehnervenscheide und Druckatrophie des Opticus).

Die diffusen Erkrankungen des ganzen Gehirns oder der Rinde, sei es, dass sie auf Entwicklungstörungen beruhen, sei es dass sie später erworben wurden (Paralyse), bedingen vor Allem Herabsetzungen der psychischen Thätigkeit, aber auch der motorischen Innervation und dadurch Lähmungen.

Von besonderem Interesse sind die Herderkrankungen. Hierher gehören die Erweichungsherde, die Blutungen und Tumoren, soweit sie nicht durch Druck wirken, die umschriebenen Entzündungsprocesse (Abscesse, Sklerosen, Tuberkel, Gummata), die Parasiten.

Die wesentlichste Erscheinung besteht in dem Ausfall der in dem betroffenen Gebiete localisirten Function oder in der Unterbrechung der Leitungsbahnen. Daneben kommen auch Reizungen der angrenzenden Theile durch die Herdprocesse in Betracht.

Es kann nicht unsere Aufgabe sein, die Bedeutung der einzelnen localen Veränderungen durchzusprechen. Wir beschränken uns auf die Hervorhebung einiger Punkte.

Eine sehr wichtige Rindenpartie ist die linke dritte Stirnwindung (die Broca'sche Windung). Ihre Zerstörung ruft die motorische **Aphasie** hervor, d. h. eine Unfähigkeit zu sprechen bei erhaltenem Wortverständniss. Es giebt verschiedene Grade und Variationen der Aphasie, die jedenfalls von der Ausdehnung des pathologischen Processes abhängig sind. Die eigentliche Centralstelle für das Sprechen ist der Abschnitt der dritten Windung, welcher vor dem senkrecht aufsteigenden Ast der Sylvischen Furche liegt.

Zu einer besonderen Art von Aphasie führen pathologische Zustände im Bereich des hinteren Drittels der oberen Temporalwindung, vielleicht auch Defecte in der zweiten Schläfenwindung. Hier handelt es sich um die sogenannte **sensorielle Aphasie**. Der Kranke hört die Worte, versteht sie aber nicht (Worttaubheit).

Zerstörungen im Zuge der zu den Sprachcentren gehörenden Leitungsbahnen des Markes bedingen natürlich auch aphasische Zustände, doch würden uns Einzelheiten hier zu weit führen.

Ein Functionausfall in dem an die vordere Centralwindung anstossenden Theil der zweiten Stirnwindung bewirkt eine Unfähigkeit zu schreiben, eine **Agraphie.**

Von grösster Bedeutung sind ferner die Centralwindungen, deren Veränderungen **Reizerscheinungen** an Muskeln oder vor Allem **Lähmungen** in der entgegengesetzten Körperhälfte mit sich bringen. Die unteren Extremitäten leiden in diesem Sinne bei Erkrankungen der oberen Theile beider Centralwindungen und des Gyrus paracentralis, die oberen Extremitäten bei Affectionen des mittleren Theiles der vorderen Centralwindung, die Gesichtsbewegungen bei Abnormitäten der unteren Abschnitte beider Windungen.

In den Windungen des Occipitallappens liegen Centren für das Sehen, ohne dass sie aber schon genügend gekannt wären. **Seelenblindheit,** d. h. Unfähigkeit, das Gesehene zu erkennen, tritt im Experiment nach Verletzung bestimmter Theile der Occipitalwindungen ein.

Bei herdförmigen Erkrankungen im Innern des Gehirns hängen die Folgen in erster Linie vom Sitz des Processes ab. Man findet nicht selten Erweichungs- und andere Herde, ohne dass im Leben Symptome darauf hingewiesen hätten.

Von grösster Wichtigkeit sind locale Veränderungen der inneren Kapsel, welche ein weisses Band zwischen Linsenkern, Nucleus caudatus und Thalamus opticus darstellt und im vorderen Theil die Fasersysteme der Stirnlappen, auch des Sprachcentrums, im hinteren diejenigen der wichtigen Pyramidenbahn enthält, welche die Hirnrinde mit dem Rückenmark und der Peripherie verbindet.

Veränderungen im vorderen Theil bedingen Aphasie, im vorderen Drittel des hinteren Theiles motorische, im hinteren Drittel sensible Lähmungen der ganzen entgegengesetzten Körperhälfte. Aehnliche Folgen hat auch die Unterbrechung der aus der inneren Kapsel kommenden und sich im Pedunculus cerebri vereinigenden Züge.

Weniger genau gekannt und deshalb hier zu übergehen sind die Herderkrankungen in dem Linsenkern, dem Nucleus caudatus und im Thalamus opticus. Abnormitäten der Vierhügel rufen Sehstörungen und Oculomotoriuslähmung hervor.

Auch die Veränderungen des Kleinhirns machen nicht immer bestimmt charakterisirte Erscheinungen. Manchmal werden Coordinationsstörungen bei den Bewegungen beobachtet.

Von schwersten Folgen sind wiederum Herdprocesse im Pons, in welchem ja motorische und sensible Leitungsbahnen dicht neben einander verlaufen. Werden Abschnitte im vordersten Theil der Brücke vernichtet, bevor die Kreuzung der Nerven stattgefunden hat, so entstehen Lähmungen auf der entgegengesetzten Körperhälfte. Weiter hinten gelegene Herde betheiligen die gleichnamige Seite. Auch Sprach- und Sensibilitätstörungen können aus Veränderungen im Pons abgeleitet werden.

In der Medulla oblongata beanspruchen neben den hindurchziehenden Leitungsbahnen besonders die motorischen Kerne des Hypoglossus, Vagus, Accessorius und Glossopharyngeus unsere Beachtung. Ihre Schädigung bedingt Störungen der Sprechbewegungen, der Stimmbildung, der Athmung, der Herzthätigkeit.

Für den weiteren Verlauf der durch Herderkrankungen bedingten Zustände ist es von Wichtigkeit, sich daran zu erinnern, dass untergegangene Abschnitte unter Umständen functionell dadurch ersetzt werden können, dass andere, event. die entsprechenden Bezirke der anderen Seite für die fehlenden eintreten können. So ist anzunehmen, dass eine Aphasie durch die Thätigkeit der rechten dritten Stirnwindung ausgeglichen werden kann.

Ausser den klinisch zu beobachtenden Folgen der Erkrankungen des Gehirns giebt es nun aber secundäre anatomische Veränderungen, die theils am Gehirn selbst und am Nervensystem überhaupt, theils an anderen Organen ablaufen. Es wird davon noch mehrfach die Rede sein.

10. Veränderungen der Hirnhöhlen und ihrer Wandungen.

Die Ventrikel des Gehirns bilden unter normalen Verhältnissen nur enge Spalten mit geringen Mengen von Flüssigkeit.

Nicht selten aber finden wir sie erweitert und dann mit entsprechend reichlicherem Inhalt versehen. So etwas scheint bei allgemeiner Wassersucht nicht vorzukommen, hat also nur locale Gründe.

Wir nennen die ausgesprochene Vermehrung der Ventrikelflüssigkeit **Hydrocephalus internus** (im Gegensatz zu dem **H. externus**, der in einer Ansammlung des Fluidums in den Maschen

der weichen Hirnhäute bei allgemeiner oder umschriebener Verkleinerung des Grosshirns besteht (vergl. oben Porencephalie und S. 125).

Der Hydrocephalus internus kommt angeboren oder auf congenitaler Grundlage extrauterin entwickelt oder völlig erworben zur Beobachtung.

Die vermehrte Flüssigkeit wird aus den Plexus choriodei in die Hirnhöhlen abgeschieden und übt auf deren Wände einen Druck aus. So muss eine von gleichzeitigen Wachsthumsvorgängen im Ependym begleitete Flächenvergrösserung des letzteren und damit eine Dilatation der Höhlen eintreten.

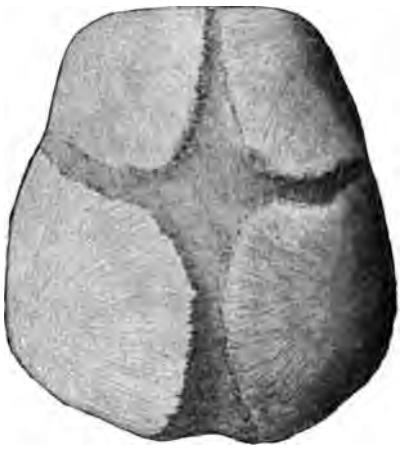

Fig. 96.
Kindlicher Schädel bei Hydrocephalie. Die Nähte sind weit auseinandergetrieben.

Durch Vermittlung des Gehirns aber muss sich der Druck auch auf die Innenfläche des Schädels fortpflanzen, der nun seinerseits, so lange die Nähte noch nicht fest verbunden sind, nachgiebt und sich gleichfalls ausdehnt. Die Nähte klaffen dann oft ausserordentlich weit (Fig. 96). So kommt bei Föten und Kindern eine Vergrösserung des Schädels zu Stande, die gelegentlich colossal werden kann. Bei der Geburt muss dann der umfangreiche Kopf ein Hinderniss abgeben, welches event. nur durch operativen Ablass der Flüssigkeit aus den Ventrikeln beseitigt werden kann.

Oft ist der Hydrocephalus congenital noch nicht nachweisbar. Er entwickelt sich aber zuweilen in kurzer Zeit nach der Geburt und kann dann den tödtlichen Ausgang zumal durch Druck auf Brücke und verlängertes Mark herbeiführen.

Die Vergrösserung des Kopfes prägt sich aus durch Vordrängung der Schläfenschuppe und der Stirn, durch Herabdrängung der Decke der Augenhöhle, durch abnorme Weite der Fontanelle und Klaffen der Nähte, durch dünne Beschaffenheit der platten Knochen, die sogar von multiplen Oeffnungen verschiedener Grösse durchbrochen sein können. Kommt der Hydrocephalus zur Ausheilung, so schliessen sich die Nähte, nicht selten

unter Mitwirkung von Schaltknochen, die dünnen Schädelknochen werden dick und hart. Die abnorme Schädelgrösse aber bleibt bestehen (Fig. 97).

Das Gehirn muss natürlich unter der Verdrängung durch die sich anhäufende Flüssigkeit leiden. Denn diese, die meist klar wie normale Cerebrospinalflüssigkeit und auch ebenso zusammengesetzt oder getrübt und dann eiweissreicher ist, kann auf mehrere

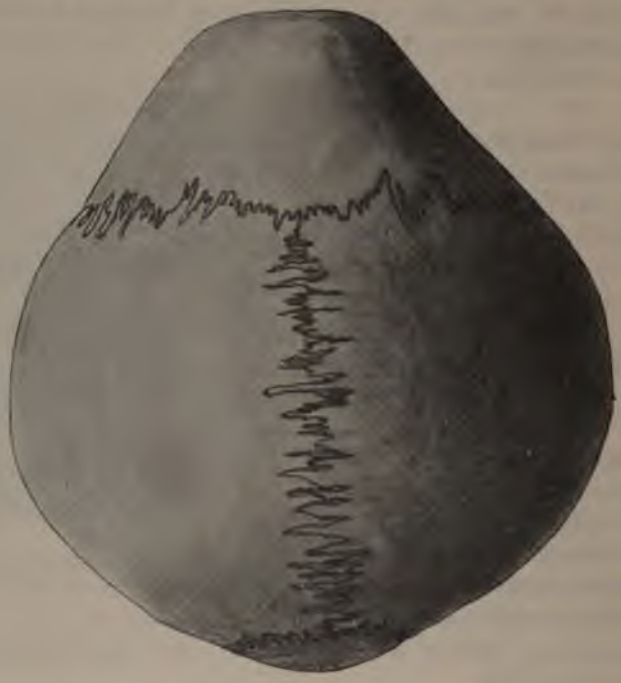

Fig. 97.
Hydrocephalischer Schädel mit geschlossenen Nähten. Der hintere Schädelabschnitt ist ausserordentlich erweitert (verbreitert), während der Stirntheil spitz zuläuft.

Liter ansteigen. Die Höhlen der Seitenventrikel werden abgerundet, der Boden abgeflacht. Das Foramen Monroi wird erweitert, das Septum pellucidum durchbrochen. Die Substanz der grossen Hemisphären schwindet durch die Compression mehr und mehr und kann streckenweise ganz fehlen, so dass die erweiterten Höhlen bis an die Pia heranreichen. Das Ependym ist glatt und dünn oder entzündlich verdickt, manchmal, zumal über dem Streifenhügel, granulirt.

Der dritte Ventrikel nimmt an der Dilatation gleichmässigen Antheil, der vierte dagegen nur wenig.

Das Kleinhirn ist secundär betheiligt. Es wird durch den vom Grosshirn ausgehenden Druck gegen den Wirbelkanal gedrängt, seine Tonsille und seine Lobi inferiores werden zapfenartig in das Foramen magnum hineingetrieben. Der Pons liegt theilweise, die Medulla ganz im Wirbelkanal (CHIARI).

Die Intelligenz nimmt natürlich mit schwindendem Gehirn ab. Die hochgradigsten Hydrocephali sind Idioten, mässige Grade müssen die psychische Thätigkeit nicht nothwendig alteriren. Angeborene intensive Hydrocephalie führt meist in frühen Jahren zum Tode.

Die Aetiologie des congenitalen Wasserkopfes ist nicht sicher bekannt. Man nimmt an, dass Syphilis und Potatorium der Eltern eine Rolle spielen. Zuweilen sind mehrere Geschwister hydrocephalisch. Auch Entzündungsprocesse sollen in Betracht kommen.

Bei der erworbenen Hydrocephalie ist als Aetiologie zunächst Rhachitis zu erwähnen. Doch wird hier die Wasseransammlung nicht sehr hochgradig. Sie bildet sich später meist wieder zurück.

Im späteren Kindesalter und bei Erwachsenen giebt es einmal acute Formen von Hydrocephalie, so als Begleiterscheinung von tuberculöser Basilarmeningitis, wo dann meist eine starke Ependymerweichung vorhanden ist, ferner bei anderen Hirnhautentzündungen, bei acutem Alkoholismus. Die Flüssigkeitsmenge ist nicht gross (nicht mehr als 150 g), aber ihre rasche Ansammlung kann klinisch bedeutungsvoll sein.

Der erworbene chronische Hydrocephalus entwickelt sich bei chronischer Meningitis, besonders bei Säufern und bei Dementia paralytica, progressiver Paralyse (s. u.).

Bei Greisen kommt es entsprechend einer Abnahme der Gehirnsubstanz zu einer ausgleichenden Wasseransammlung in den Ventrikeln (Hydrops ex vacuo).

Ausser dem alle Hirnhöhlen betreffenden Hydrocephalus giebt es auch einen partiellen, bei welchem ein Seitenventrikel, oder nur der dritte, oder der Ventriculus septi pellucidi oder der vierte dilatirt ist. Die befallene Höhle muss natürlich gegen die anderen durch eine abnorme Verwachsung abgeschlossen sein.

Neben der wässrigen Flüssigkeit können die Hirnventrikel auch Blut enthalten, welches bei Hämorrhagien aus den angrenzenden Abschnitten in die Höhlen hineinfliesst und sie ausfüllt und

mässig dilatirt. Meist tritt dann rasch der Tod ein. Das Blut soll ferner auch aus den Plexus chorioidei stammen können, wenigstens in den Fällen, in denen der Schädel bei der Geburt durch die Zange einem erheblichen Druck ausgesetzt war.

Die Wand der Seitenventrikel, weniger der übrigen Hirnhöhlen, zeigt bei chronisch entzündlichen Zuständen, besonders chronischem Hydrocephalus des Erwachsenen, aber manchmal auch ohne eine sicher nachweisbare Aetiologie Veränderungen des Ependyms, denen eine grössere Bedeutung nicht zukommt. Es handelt sich einmal um diffuse Verhärtungen, die auf der Schnittkante deutlich gefühlt werden können, ferner, häufiger, um granuläre Hervorragungen oder um netzförmige oder streifenförmige Verdickungen. In allen Fällen ist die Glia des Ependyms in Wucherung gerathen. Die Granula bestehen aus dicht geflochtener relativ grobfaseriger Glia, schliessen aber häufig epitheliale Gebilde, Hohlräume und Kanäle ein. Sie finden sich mässig oder ausserordentlich zahlreich über der ganzen Ependymfläche, zumal in den vorderen Ventrikelabschnitten. Man sieht sie leicht, wenn man das Licht schräg auf die Fläche auffallen lässt. Diese Granula haben grosse Aehnlichkeit mit den oben (S. 131) erwähnten tuberculösen Producten.

Ausser diesen feinen Granulis beobachten wir gelegentlich grössere Knoten, die als Gliome bezeichnet werden müssen (s. u. S. 179).

Die Plexus chorioidei enthalten sehr häufig Cysten, die in der Grösse eines Stecknadelkopfes bis einer Erbse einzeln oder zahlreich und dichtgedrängt das Gewebe durchsetzen. Man kann in den hochgradigsten Fällen von einer cystösen Entartung reden. Die Veränderung entsteht durch Ansammlung von Flüssigkeit im Gewebe des Plexus, zumal in den Zotten. Eine besondere Bedeutung kommt den Cysten nicht zu.

11. Thierische Parasiten des Gehirns.

Echincoccusblasen werden gelegentlich in verschiedenen Theilen des Gehirns aufgefunden, zuweilen frei in den Ventrikelhöhlen.

Häufiger und wichtiger ist der Cysticercus. Er findet sich in einzelnen oder, seltener, in zusammenhängenden verzweigten Blasen als Cysticercus racemosus (v. Zenker). Sein Sitz sind bald die Hirnhäute, S. 133, und zwar an der Basis oder an der

Convexität, bald die Gehirnsubstanz selbst, bald die Ventrikelhöhlen, in denen die Blasen frei schwimmen können.

Die langsame Entwicklung der Echinococcus- und Cysticercusblasen macht es verständlich, dass ihre Gegenwart manchmal ganz symptomenlos bleibt, weil das Gehirn sich allmählich dem zunehmenden Druck anpasst. In anderen Fällen rufen sie je nach dem Sitz und der Grösse die verschiedenartigsten Störungen (Lähmungen, Schmerzen, Sprachstörungen u. s. w.) hervor und können so langsam, unter Umständen aber auch schnell oder plötzlich tödtlich werden. Letzteres tritt besonders bei den in den Ventrikeln frei schwimmenden Parasiten ein (Kratter).

Askanazy betonte, dass die an den grossen Arterien sitzenden Cysticerken auch Wandentzündung und weitgehende Endarteriitis hervorrufen, so dass sie indirect durch Circulationstörungen dem Gehirn schaden können.

12. Die Geschwülste der Hirnhäute und des Gehirns.

Der Umstand, dass die primären Neubildungen der Hirnhäute und des Gehirns zum Theil gleichartig gebaut sind, dass ihr Ausgangspunkt nicht immer sicher zu bestimmen ist und dass sie in ihrer klinischen Bedeutung vielfach übereinstimmen, berechtigt zu ihrer gemeinsamen Besprechung. Aus ähnlichen Gründen werden auch die secundären Tumoren im Zusammenhange erörtert.

Die Darstellung kann sich nicht ganz streng an die in der allgemeinen Pathologie aufgestellte Eintheilung der Geschwülste halten. Zwischen Fibrom, Sarkom und einigen Unterarten (Psammom, Endotheliom) ist eine scharfe Grenze nicht zu ziehen. Daher betrachten wir diese Neubildungen mit einander und beginnen mit ihnen, weil sie die häufigsten und wichtigsten der intracraniellen Geschwülste darstellen.

Sie haben ihren Sitz einerseits an der Dura, andererseits im Gehirn, seltener an den weichen Häuten, aber auch an den äusseren (Perineurium) und inneren (Endoneurium) bindegewebigen Scheiden der Wurzeln der Gehirnnerven. An allen diesen Stellen ist das normal vorhandene Bindegewebe von gleicher Abkunft, aber es weist eine besondere Modification auf, nämlich die Bildung von Endothelien. An den freien Flächen der Dura, der Pia und Arachnoidea sind die Bindesubstanzzellen zu platten, an den Rändern mit einander verbundenen Elementen geworden, welche auch die

bindegewebigen Scheiden der in das Gehirn eintretenden Gefässe auskleiden und überall Endothelien genannt werden.

Bildet sich nun ein Tumor, so kann er bei Ueberwiegen der Zwischensubstanz ein **Fibrom**, oder bei Ueberwiegen der Zellen ein **Sarkom** oder auch ein **Fibrosarkom** werden und die Endothelien können in diesen Tumoren als Bestandtheile enthalten sein. Sie können aber auch als selbständigere Gebilde auftreten und dem anderen Bindegewebe gegenüber mehr oder weniger gesondert bleiben. Dann erzeugen sie epithelähnliche Zellstränge, welche einen dem Carcinom ähnlichen Bau bedingen, oder sie produciren zugleich, vorwiegend oder ausschliesslich geschichtete, vielfach verkalkende runde Körper, die denen der Plexus chorioidei, der Zirbeldrüse und (S. 124) den in den Membranen der Pachymeningitis vorkommenden in jeder Hinsicht entsprechen. Sie entstehen dadurch, dass die endothelialen Elemente sich um eine oder mehrere centrale Zellen zwiebelschalenartig herumlegen und dabei zwischen sich zur Abscheidung einer homogenen Grundsubstanz Veranlassung geben, in welche sie selbst eingeschlossen werden. Schliesslich verschwinden sie in der Mitte oder auch am Rande ganz und der homogen gewordene, aber noch concentrisch gestreifte runde Körper nimmt entweder nur in den inneren Abschnitten oder auch in der Peripherie Kalk auf und wird zu einem sandkornförmigen Gebilde. Ausser den kugeligen Körpern finden sich auch nadel-, balken- und spiessförmige. Alle diese Dinge kommen am häufigsten in den an der Dura sitzenden Neubildungen vor, die kugligen vorwiegend in den zellreichen, die spiessförmigen in den fibröseren Tumoren.

Die reinen **Fibrome** sind in dem Gehirn und an den weichen Hirnhäuten äusserst selten, an der Dura häufiger. Sie bilden hier kleinste oder hasel- bis wallnussgrosse nach innen prominirende Geschwülste, welche selten ernstere Bedeutung haben, aber zumal an der Basis durch Druck wirken können.

In klinischer Hinsicht ganz ähnlich verhalten sich die **Endotheliome** und **Psammome**, die an der Durainnenfläche sitzen. Diese Neubildungen bestehen aus einem, aus der Dura herauswachsenden, um Gefässe angeordneten, im engeren Sinne bindegewebigen, aber manchmal zellreichen Grundstock und Zellmassen, welche in die alveolenähnlichen Maschen haufen- und strangweise eingelagert sind, den Endothelien entsprechen und gern jene concentrische Anordnung in kugeligen Körpern zeigen. So lange dieser Bau vorhanden ist, kann man von Endotheliomen reden. Je mehr aber die Kugeln, bezw. Spiesse auftreten, homogen werden und verkalken,

um so mehr nehmen die Tumoren den Charakter der Psammome an, die deshalb ihren Namen bekommen haben, weil sie wie mit Sandkörnern durchsetzt erscheinen (vergl. allg. Path. S. 596). Die concentrischen Gebilde können ausserordentlich dicht gedrängt vorhanden, zuweilen alle unverkalkt, in anderen Fällen nur theilweise, in wieder anderen alle verkalkt sein.

Die **Endotheliome** sind nicht selten, wenn man kleine derartige Gebilde mitrechnet, die in der Grösse einer Linse oder noch kleiner oft an der Innenfläche der Dura der Convexität sitzen. Grössere Tumoren dagegen und voll ausgebildete Psammome, welche ebenfalls einen geringen Umfang oder höchstens etwa den einer Wallnuss haben können, sind nicht gerade häufig. Im Gehirn kommen Psammome nicht vor.

Noch mehr als in den Endotheliomen tritt der zellige Charakter der Tumoren in den **Sarkomen** hervor. Sie haben ihren Sitz, als **„Fungus durae matris"**, an der Innenfläche der Dura, wo sie breitbasig angeheftet sind. Ganz ähnliche Tumoren finden sich im Gehirn, allseitig von seiner Substanz umgeben oder an die Oberfläche anstossend und mit der Pia und Dura in wechselnder Ausdehnung verwachsen, so dass man zuweilen im Zweifel sein kann, ob die Neubildung nicht ursprünglich an den Hirnhäuten entstand. Doch wird die geringere oder ausgedehntere Verbindung mit ihnen darüber im Allgemeinen Auskunft geben. In der Pia entstandene Sarkome scheinen übrigens nicht häufig zu sein.

Die Sarkome erreichen eine **beträchtliche Grösse**, am häufigsten etwa den Umfang eines Apfels, gehen aber auch weit darüber hinaus. Sie haben eine bald weiche, bald festere Consistenz und sehen auf der Schnittfläche entweder gleichmässig grauweiss oder grauroth aus, oder sie sind theilweise sehr gefässreich und stark injicirt oder auch mit Blutungen durchsetzt.

Der Rand, in welchem das Wachsthum stattfindet, pflegt besser bluthaltig zu sein als die Mitte, in der es ausserdem zu gallertig ödematöser Umwandlung, zu Hämorrhagien und zu Nekrosen kommen kann. Auch Erweichungen bis zur Bildung von Hohlräumen mit wässrigem oder fadenziehendem Inhalt sind nicht selten.

Unter dem Mikroskop sind die Sarkome verschieden gebaut. Den Grundstock bildet aber immer das Gefässsystem, um welches sich zugförmig die Zellen anordnen, die bald kurz, bald sehr langspindelig, bald rundlich, bald polymorph sind und der Gefässwand gern fester anhaften. Man sieht das besonders deutlich, wenn man die weicheren Tumorstellen zerzupft. Dann findet man die Gefässe

ringsum mit den Zellen besetzt. Diese bilden nicht selten auch concentrische Schichtungen, doch bei den im Gehirn sitzenden Tumoren seltener als bei denen der Dura, aber auch hier durchschnittlich nicht so reichlich wie in Psammomen. Doch können sie immerhin so hervortreten, dass man von **Psammosarkomen** reden kann.

Die Gehirntumoren, zumal die mit der Pia in Verbindung stehenden zeigen zuweilen jene carcinomähnliche Anordnung der Endothelien, ev. mit kanalförmigem Hohlraum und auch wohl mit Schichtung der Zellen.

Die Sarkome sind für den Träger natürlich ausserordentlich bedeutungsvoll. Sie verdrängen die anstossende Gehirnsubstanz mehr und mehr und vernichten sie weniger durch infiltrirendes Hineinwachsen, denn sie sind als rundliche Körper meist gut begrenzt, als vielmehr durch Druck, der zur Anämie und zunehmenden Erweichung führt. Diese kann mit kleineren oder grösseren Hämorrhagien verbunden und mehrere Centimeter in die Umgebung ausgedehnt sein. Die Geschwulst lässt sich dann ziemlich leicht aus dem Gehirn herausheben, was für etwaige operative Entfernung wichtig ist. Seltener, bei sehr langsamem Wachsthum ist die angrenzende Substanz durch Gliawucherung sklerosirt und die Neubildung mit ihr in festerem Zusammenhang. Die Druckwirkung des Tumors macht sich aber auch über die nähere Umgebung durch Verdrängung grösserer Gehirnabschnitte geltend. So ist z. B. bei Sitz in der einen Grosshirnhemisphäre ihre an den grossen Gehirnspalt angrenzende Fläche oft convex weit gegen die andere Hälfte hinübergeschoben und diese entsprechend zusammengepresst. Es leidet also in solchen Fällen der ganze Schädelinhalt. Wächst das Sarkom, wie es vor Allem bei den von der Dura ausgehenden der Fall ist, zugleich oder vorwiegend nach aussen, so kann der im Wege stehende Knochen zum Schwunde gebracht werden. Die Neubildung wölbt sich dann mehr und mehr, unter Umständen kindskopfgross unter den Kopfweichtheilen vor und durchbricht schliesslich auch diese. Der Tod erfolgt durch Erschöpfung oder durch die Wirkung aufs Gehirn.

Die Sarkome machen auch Metastasen in das übrige Gehirn, ev. auch in das Rückenmark, dagegen im Allgemeinen nicht im übrigen Körper.

Die sonstigen Tumoren der Bindegewebsreihe spielen eine geringe Rolle.

Lipome kommen in der Schädelhöhle nicht häufig vor. Sie sitzen an den weichen Häuten, zumal an der Basis und über dem Balken und wurden von BOSTRÖM auf einen Verlagerungsprocess subcutanen Fettgewebes bezogen (vergl. Cholesteatom). In der Gehirnsubstanz sind Lipome äusserst selten.

Chondrome sind grosse Raritäten. Ein am Kleinhirn beschriebenes war wahrscheinlich von der Synchondrosis spheno-occipitalis abzuleiten.

Osteome kommen häufiger vor. Man nennt so einmal knöcherne, unregelmässige platte Körper von Markstück- und Thalergrösse und darüber, welche in die Dura, und zwar vor Allem in den vorderen Abschnitt der grossen Sichel, aber auch in das Tentorium und an anderen Stellen eingelagert sind. Sie werden selten so dick, dass sie auf das Gehirn einwirken können. Sie sind wohl von versprengten Theilen des Periostes abzuleiten.

In der Pia finden sich gelegentlich kleine verkalkte Platten, die bei dem Rückenmark genauer besprochen werden sollen, weil sie dort weit häufiger sind.

Im Gehirn sind ebenfalls Osteome beschrieben worden. Sie sind von rundlicher oder zackiger, unregelmässiger Form, können wallnussgross werden, bleiben aber auch dann manchmal ohne Erscheinungen.

Myxome wurden intracraniell einige Male angetroffen, und ARNOLD beschrieb ein teleangiektatisches Myxosarkom der weichen Hirnhaut der linken Grosshirnhemisphäre.

Angiome sind nicht häufig. Sie kommen als flache oder rundliche kleinere Neubildungen mit weiten Gefässen in der Pia, viel seltener in der Gehirnsubstanz vor. Selten sind ausgedehnte Rankenangiome (Angioma arteriale racemosum) (s. o. S. 78).

Ein charakteristischer Tumor der centralen Nervensubstanz ist **das Gliom** (s. allg. Path. S. 589), also jene **aus wuchernder Glia bestehende Geschwulst**, welche in Form von harten bis nussgrossen Knoten an der Innenfläche der Ventrikel, in der Gestalt weicher Neubildungen hauptsächlich in der Substanz des Gehirns vorkommt. Auch von der Zirbel können Gliome ausgehen.

Jene harten Gliome sind meist gut umgrenzt und zeigen ein äusserst langsames Wachsthum.

Die weichen Gliome sind (Fig. 98) nicht scharf umschrieben, sie haben ein die Nachbarschaft infiltrirendes Wachsthum, verlieren sich also in sie allmählich. Ihr Umfang kann sehr beträchtlich

werden (Fig. 99), sie können unter Umständen eine ganze Hen sphäre einnehmen.

Unter dem Mikroskop bestehen sie entweder aus deutlich e

Gliom der linken Grosshirnhemisphäre. Frontaler Querschnitt [illegible] das Gliom, G, erheblich vergrössert. [illegible] Bei A die [illegible]

[illegible] Gliagewebe oder daneben auch aus rundlichen ni [illegible] charakterisirten Elementen, die wohl als unentwicke Gliazellen anzusehen sind. Daneben finden sich auch Reste v Gehirnsubstanz und sehr zahlreiche dünnwandige Gefässe.

Das weiche Gliom hat auf der Schnittfläche eine graue Farbe und eine geringe, vor dem Aufschneiden fast fluctuirende Consistenz. Sein Aussehen wird aber durch verschiedene Umstände modificirt. Erstens kann ausgedehnte Fettentartung eine weisse Farbe bedingen. Zweitens führt ödematöse Durchfeuchtung zu gallertigem Aussehen. Drittens ist häufig eine fleckweise oder diffuse Hyperämie vorhanden. Viertens kommt

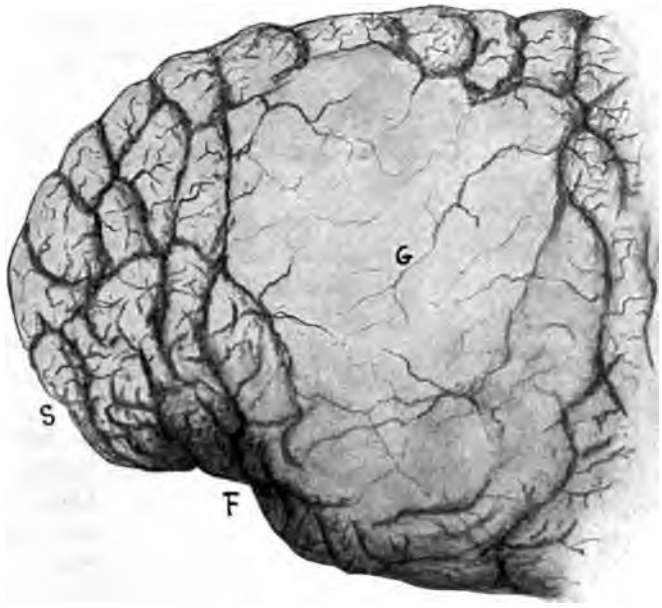

Fig. 99.
Gliom der linken Grosshirnhälfte. *S* Stirnhirn, *F* Fossa Sylvii, *G* Gliom. Ueber dem bis an die Oberfläche grenzenden festen, weisslichen Tumor sind die Gehirnwindungen nicht mehr vorhanden (s. Figur 98).

es nicht selten zu kleineren, oft multiplen Blutungen mit secundärer Pigmentbildung. Die Hämorrhagie kann aber auch umfangreich sein, den Tumor ganz durchsetzen, einen apoplectiformen Anfall bedingen und bei der Section eine reine Blutung vortäuschen. Endlich kann der Tumor in grosser Ausdehnung erweichen. Wenn dann die zerfallenen Massen resorbirt werden und Flüssigkeit an die Stelle tritt, entsteht eine das Gliom oft bis auf einen schmalen Randabschnitt ersetzende Cyste, der man das Hervorgehen aus einem Tumor auf den ersten Blick nicht ansieht.

Das Gliom findet sich hauptsächlich in der Markmasse der

grossen Hemisphäre und des Kleinhirns, ferner in der Brücke (Fig. 100) und im verlängerten Mark.

Die klinische Bedeutung der Neubildung ist in der Verdrängung der Gehirnsubstanz und in den Blutungen gegeben. Dagegen macht der Tumor im Allgemeinen keine Metastasen.

Die Entstehung der Gliome geht höchst wahrscheinlich auf entwicklungsgeschichtliche Störungen zurück, die sich bei Bildung der Glia aus dem Höhlenepithel ereignen. Dafür spricht der gelegentlich in den Tumoren vorhandene Befund von epithelialen Hohlräumen. Auch eigentliche Absprengungen von Gehirnabschnitten, etwa wie in dem von Ernst beschriebenen Falle von Kleinhirnmissbildungen (s. o. S. 138) mögen die Grundlage von Gliomen werden können.

Fig. 100.

Gliom des Pons. Frontaler Durchschnitt. *G* Gliom, *P* Pons, *C* Aquaeductus Sylvii, durch den Tumor bei Seite gedrängt und comprimirt. *S S* die erweiterten Seitenventrikel.

Der Reichthum mancher Gliome an nicht voll entwickelten, mehr indifferenten Zellen führt wohl zur Bezeichnung Gliosarkom. Aber es ist zu beachten, dass genetisch Gliom und Sarkom etwas Verschiedenes sind. Die Gliazellen sind Abkömmlinge des Epithels, die Sarkomzellen solche des Bindegewebes. Die Bezeichnung Gliosarkom wäre also nur da berechtigt, wo eine, wie ich glaube, nicht vorkommende Mischung aus wuchernden Glia- und Bindegewebeelementen angenommen werden müsste. Der Name darf aber da nicht angewendet werden, wo eben nur eine histologische Aehnlichkeit vorliegt.

Auf Abweichung in der Entwicklung sind ferner auch angeboren vorkommende tumorähnliche, feste, ziemlich scharf umschriebene Herde zu beziehen, welche sich aus sehr dichter Glia zusammensetzen, aber daneben eigentliche nervöse Bestandtheile, so je nach ihrem Sitz auch Ganglienzellen enthalten. Sie finden sich hier oder dort, einzeln oder multipl, am häufigsten am Gross-

hirn, wo sie Rinde und angrenzende Markabschnitte umfassen und wallnussgross und darüber sein können. Man kann sie als **Neuroglioma ganglionare** bezeichnen.

Den Tumoren nahe stehen sogenannte Heterotopien grauer Substanz, d. h. Verlagerungen kleiner Bezirke derselben an abnorme Stellen. Man hat kleine knötchenförmig hervorragende Gebilde der Art auf der Innenfläche der Ventrikel einmal in der Grösse einer Haselnuss beschrieben, ferner ebensolche Prominenzen auf der Aussenfläche der Hirnrinde. Vielleicht können aus solchen Verlagerungen Tumoren hervorgehen.

Von epithelialen Geschwülsten im engeren Sinne ist zunächst das **Cholesteatom** (allg. Path. S. 527) zu erwähnen. Es ist ein aus einer Hülle gebildeter Tumor, dessen Binnenraum mit Massen cholestearinartig glänzender, dicht gedrängter, verhornter Epithelschuppen ausgefüllt ist. Diese sind Derivate der den Raum auskleidenden Epithelien, welche auf einer bindegewebigen Lage aufsitzen. Das Cholesteatom kann aus mehreren solchen mit einander verbundenen Räumen bestehen. Es wird haselnuss- bis apfelgross, kann dabei aber mehrfach gelappt sein. Es sitzt stets in der Pia oder in Zusammenhang mit ihr und zwar meist an der Gehirnbasis, kann aber auch in die Ventrikel hineinragen (Nehrkorn) und auch im Rückenmark (Chiari) vorkommen. Wenn der Tumor in die Gehirnhöhlen wächst und die angrenzenden Theile verdrängt, kann er gefährlich werden, meist wird er zufällig bei der Section gefunden.

Das Cholesteatom wurde früher aus einer Wucherung von Endothelien der pialen Lymphräume abgeleitet. Neuerdings ist man, besonders durch Boström's Untersuchungen darüber einig geworden, dass es sich um Neubildungen handelt, die aus embryonal verlagerten Epidermisabschnitten entstehen. Dafür spricht auch der Umstand, dass von dem einfachen Cholesteatom zu Tumoren mit Haaren und Talgdrüsen, also zu echten Dermoiden, die unzweifelhaft aus abgesprengten Keimen hervorgingen, Uebergänge existiren.

Das Cholesteatom ist nicht gerade häufig. Noch seltener sind andere epitheliale Tumoren. In den Ventrikeln kommen gelegentlich papillär gebaute mit einschichtigem Epithel überzogene, manchmal angesprochen zottige Tumoren vor, welche von dem Plexus chorioideus ausgehen und eine solche Grösse erreichen können, dass sie die Ventrikel erweitern.

Auch Carcinome oder wenigstens epitheliale Neubildungen von einem ähnlichen Bau wurden, aus dem Ventrikelepithel abgeleitet, beschrieben.

Zu den cerebralen oder wenigstens intracraniellen und deshalb hier zu erwähnenden Tumoren gehören endlich zusammengesetzte Mischgeschwülste, welche als fötale Inclusionen aufgefasst werden müssen. Weigert beschrieb einen solchen Tumor an Stelle der Zirbeldrüse, Saxer einen anderen im 3. Ventrikel, Strassmann und Strecker fanden ein Teratom im rechten Plexus chorioideus, Eberth eines an der Durainnenfläche der rechten Hemisphäre.

Neben den primären Tumoren der Hirnhäute und des Gehirns spielen die secundären keine grössere Rolle.

Dass die malignen Geschwülste der Meningen secundär auf das Gehirn und dass die des letzteren secundär auf jene übergreifen können, wurde erwähnt.

Ebenso verständlich ist es, dass Tumoren der Schädelknochen, Osteosarkome, und dass Neubildungen der äusseren Weichtheile, zumal Carcinome der Kopfhaut nach Durchwucherung der Knochen auf die Hirnhäute und auch auf das Gehirn sich ausbreiten können.

Eine besondere Gelegenheit zum Uebergreifen auf das Gehirn ist ferner bei den malignen Neubildungen des Auges, dem Gliom (allg. Path. S. 591) einerseits und den Sarkomen, vor Allem dem Melanom (allg. Path. S. 504) andererseits gegeben. Sie wachsen gern auf dem Wege des Opticus oder in dessen Umgebung in die Schädelhöhle, wuchern hier weiter, dringen in das Gehirn vor und erzeugen, wenn Zellen aus ihnen in der Cerebrospinalflüssigkeit verbreitet werden, Metastasen auf der Innenfläche der Dura.

Metastatische Tumorenentwicklung nach irgendwo im Körper sitzenden malignen Geschwülsten kommt nicht gerade häufig und meist nur bei ausgedehnter allgemeiner Metastasirung vor. Unter den bindegewebigen Tumoren sind es wieder die Melanome, welche relativ oft theils in die Hirnhäute, theils in das Gehirn secundäre, manchmal ausserordentlich zahlreiche überall vertheilte hanfkorn- bis nussgrosse Knoten erzeugen. Auf der Dura sitzen sie zuweilen als kugelig prominirende Tumoren. Andere Sarkome kommen in Gestalt flacher Metastasen in der Dura vor.

Secundäre Carcinome entwickeln sich als meist flachere Knoten in der harten Hirnhaut und als gewöhnlich vereinzelte runde Neubildungen in der Gehirnsubstanz. Erwähnung verdient

schliesslich, dass auch Metastasen in den knöchernen Schädel bei fortgesetztem Wachsthum Hirnhäute und Gehirn ergreifen können.

C. Rückenmark.

1. Rückenmarkhäute.

a) Dura spinalis.

α. Circulationstörungen.

Hyperämien sind meist agonale Veränderungen und finden sich demgemäss bei Rückenlage der Leiche gewöhnlich in den hinteren Abschnitten. Blutungen, meist zwischen Periost und Dura, sind zuweilen Folgen von Traumen. Ferner kommen sie vor nach Tetanus und schwereren Circulationstörungen (z. B. Asphyxie der Neugeborenen).

β. Pachymeningitis spinalis.

Eitrige Pachymeningitis entsteht meist fortgeleitet von umgebenden (besonders Knochen-) Processen. Der Eiter kann sich zwischen Periost und Dura reichlich ansammeln und die Medulla comprimiren. Gewöhnlich findet sich dann auch Eiter zwischen Dura und Pia.

An der Dura spinalis kommt auch eine Pachymeningitis haemorrhagica vor (s. o. S. 122). Man sieht an der Innenfläche eine vascularisirte Membran, welche oft hämorrhagisch ist und dadurch eine rothbraune bis rostfarbige Beschaffenheit angenommen hat. Am häufigsten ist dieser Befund bei Geisteskranken (Blödsinnigen, Paralytikern), wo zuweilen die neugebildete Membran sich über der ganzen Länge des Rückenmarks findet; ferner hat man die Pachymeningitis am Rückenmark ebenso wie am Gehirn bei Potatoren gefunden.

Eine besondere Form der Pachymeningitis, die P. cervicalis hypertrophica, wurde von Charcot beschrieben. Es handelt sich um einen chronischen entzündlichen Process, der hauptsächlich im Bereich des Halsmarkes abläuft, auf der dorsalen Seite beginnt und zu sehr beträchtlichen Verdickungen der Dura und der anderen Häute führt. Dadurch kann in den späteren Stadien ein Druck auf das Rückenmark ausgeübt werden, der Lähmungen und unter Umständen tödtlichen Ausgang zur Folge hat. Doch sind Stillstände und Heilungen möglich, die sich wohl daraus erklären, dass die Erkrankung wahrscheinlich auf Syphilis beruht. Neuere Unter-

suchungen lassen nicht die Dura, sondern die weichen Häute im Mittelpunkt der ganzen Affection erscheinen, ein Umstand, der zu der Bezeichnung Meningo-myelitis cervicalis hypertrophica Veranlassung gab.

Syphilitische Processe sind im Uebrigen nicht allzu häufig. Es kommen gummöse Knoten an der Dura vor, die mit denen der Schädelhöhle (S. 162) übereinstimmen, ferner giebt es eine diffuse syphilitische Pachymeningitis.

Die tuberculösen Entzündungen der Dura erscheinen einmal als Fortsetzung der im Schädel ablaufenden Processe (s. S. 160). Die Innenfläche der harten Haut kann mit zahllosen feinsten, transparenten miliaren Tuberkeln übersät sein. Zweitens kommen an der Dura spinalis, aber seltener als an der D. cerebralis, grössere Tuberkel vor, welche im Uebrigen von gleicher Beschaffenheit (s. S. 160) sind, haselnussgross werden können und das Rückenmark comprimiren.

Ueber die Tumoren siehe unter Gehirn.

γ. Parasiten.

Von Parasiten ist der Cysticercus cellulosae im Sack der Dura mater gefunden worden (Westphal). Häufiger ist der Befund des Echinococcus. Es handelt sich aber meist um ein secundäres Eindringen in die Wirbelhöhle von Echinococcusgeschwülsten, welche in den Muskeln, in den Wirbelknochen ihren primären Sitz hatten. Weit seltener sind die Beobachtungen von primärer Entwicklung des Echinococcus im Sack der Dura mater spinalis.

b) Veränderungen der weichen Häute des Rückenmarks.

α. Circulationstörungen.

Ueber Anämie und Hyperämie der Pia ist wenig zu sagen. Dass bei Entzündungen eine congestive Hyperämie, sowie bei allgemeinen und localen durch irgend einen Druck bewirkten Stauungen eine venöse Hyperämie eintritt, braucht nur erwähnt zu werden. Zu beachten ist nur noch, dass die Füllung der grossen Venen wegen der Rückenlage der Leiche meist auf der hinteren Seite ausgesprochen ist und vorn ganz fehlen kann.

Blutungen finden sich nach Traumen, bei Scorbut, Hämophilie, bei gewissen Infectionskrankheiten (Pyämie, Pocken), bei Asphyxie der Neugeborenen. Die Hämorrhagie kann zuweilen so umfänglich werden, dass sie Lähmungen oder gar Tod zur Folge hat.

β. Entzündungen.

Die acuten meist eitrigen Entzündungen der Pia spinalis sind einmal Theilerscheinungen bezw. Fortsetzungen der gleichen Processe an der Pia cerebralis. Das gilt insbesondere für die **Meningitis cerebrospinalis** (S. 129). Auch primär, im Anschluss an Verletzungen oder als Fortsetzung benachbarter Entzündungen oder auch auf metastatischem Wege, zuweilen auch ohne nachweisbare Infectionsquelle, kann die acute Meningitis entstehen und dann oft schnell am Rückenmark bis zum Gehirn in die Höhe gehen. Anfänglich findet sich zwischen Arachnoidea und Pia sowie auch im Sacke der Dura eine trübe wässrige Flüssigkeit, die immer mehr eitrigen oder eitrig-fibrinösen Charakter annimmt. Sie kann im Lendenmark vom Kliniker durch Punction gewonnen und dann auf die in ihr enthaltenen Bacterien untersucht werden. Das eitrige Exsudat infiltrirt zunehmend die Spalträume der weichen Hirnhäute und bildet so eine gelblich-grüne, oft sehr dicke Schicht um das Rückenmark (Fig. 101).

Fig. 101.

Eitrige Meningitis des Rückenmarks. Die Pia ist dick eitrig infiltrirt, so dass man von der Medulla nichts sieht. Bei *e* erkennt man auf dem Durchschnitt, wie dick die Pia geworden ist, *d* Dura.

Chronische Leptomeningitis wird für sich allein, oder in Verbindung mit Pachymeningitis oder in der Nachbarschaft sonstiger entzündlicher Processe und Tumoren beobachtet. Sie hat in derjenigen Form, in der die Pia lediglich mehr oder weniger weisslich getrübt oder zugleich verdickt erscheint, keine besondere Bedeutung.

Anders ist es mit derjenigen Leptomeningitis, bei der die beträchtlich gewucherte Pia in festere Verbindung mit dem Rückenmark tritt, dadurch dass der entzündliche Process diffus auf die äusseren Abschnitte der weissen Substanz übergreift, oder in Zügen und fleckweise in sie vordringt und ihre functionellen Bestandtheile zu Grunde richtet. Manchmal ist die Ausdehnung der Rückenmarkveränderungen so gross, dass man die primären Erkrankungen in sie verlegen und die Meningitis als secundär ansehen möchte. Meist wird allerdings das Umgekehrte zutreffen.

Diese Meningo-Myelitis, wie man die combinirte Ent-

zündung nennt, ist wahrscheinlich vorwiegend syphilitischer Natur.

Ausser diesen diffusen syphilitischen Processen giebt es auch umschriebenere, die in Gestalt von plattenförmig angeordnetem Granulationsgewebe auftreten, welches gummöse Veränderungen eingehen kann.

Tuberculöse Entzündungen treten auf in Gestalt multipler miliarer Knötchen, welche die Pia dicht durchsetzen und auch um die in das Rückenmark eintretenden Gefässe sich gruppiren können. Der Process ist fast immer eine Theilerscheinung der Meningitis tuberculosa des Gehirns.

Ueber die Tumoren der weichen Häute s. S. 207.

2. Veränderungen des Rückenmarks.[1])

a) Allgemeines über die pathologisch-anatomischen Veränderungen des Rückenmarks.

Von den histologischen Vorgängen bei Erkrankungen des Centralnervensystems, von dem Untergang der functionellen Theile und der Gliawucherung war bereits (S. 134) die Rede. Auch auf die secundären, besonders die **Strangdegenerationen** wurde doch im Allgemeinen schon verwiesen. Hier aber muss von ihnen noch genauer die Rede sein.

Wenn ein Rückenmark quer durchschnitten wurde, so tritt, da eine Wiedervereinigung durch Regeneration der Nervenfasern nicht möglich (allg. Path. S. 268) ist, ein Untergang der Nervenfasern im Sinne ihrer Leitung ein. Es entsteht eine secundäre, eine Strangdegeneration, die deshalb sehr prägnante Bilder liefert, weil im normalen Rückenmark die sensiblen und die motorischen Fasern zu geschlossenen Bündeln vereinigt sind und weil sich jene secundäre Entartung genau an diese Verbreitungsweise halten muss.

Da nun die zum Gehirn aufwärts leitenden sensiblen Fasern in den Hintersträngen vereinigt sind und da ausserdem noch centripetal leitende Nerven in den an den Seiten des Rückenmarkes angeordneten platt unter der Pia liegenden Kleinhirnbahnen und Gowers'schen Bündeln vorhanden sind, so wird nach jener Verletzung eine „**aufsteigende Degeneration**" (vergl. Fig. 106) in diesen

1) Genaueres u. A. in den ausführenden Vorlesungen über die pathologische Anatomie des Rückenmarks von H. Schmaus. Wien 1901.

drei Strängen eintreten. Am augenfälligsten ist stets die Veränderung der Hinterstränge. Im unteren Theile der Medulla entarten sie in ganzer Breite, während nach oben die Degeneration der Keilstränge sich allmählich verliert und die der sogenannten GOLL'schen Stränge allein übrig bleibt.

Unterhalb der durchschnittenen Stelle wird aber eine Strangdegeneration in den motorischen Bahnen eintreten. Diese sind im ganzen Rückenmark durch die Pyramidenseitenstrangbahn, die im hinteren Theil der Seitenstränge liegt, im Hals- und oberen Brustmark auch durch die Pyramidenvorderstrangbahn zu beiden Seiten der vorderen Incisur repräsentirt. Diese Stränge also sind es, welche eine „**absteigende Degeneration**" zeigen (Fig. 102).

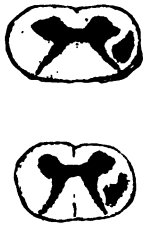

Fig. 102.

Graue, absteigende Degeneration der Seitenstränge des Rückenmarks. In der rechten Hälfte sieht man im hinteren Theile der Seitenstränge je einen grauen Herd.

Ganz dieselben Veränderungen müssen sich finden, wenn die Continuität des Rückenmarks ganz oder in einzelnen Theilen durch eine anderweitige Verletzung, durch Quetschung, Blutung, Erweichung u. s. w. unterbrochen wurde. Denn die Hauptsache ist die Aufhebung der Leitung, nicht das ätiologische Moment, welches sie verursachte.

Die Strangdegenerationen sind nun nicht immer so typisch, wie in dem eben besprochenen Beispiel. Sie können mancherlei Variationen zeigen, von denen bald gehandelt werden wird.

b) Die Missbildungen des Rückenmarks.

Zu den weniger auffallenden und weniger bedeutsamen Missbildungen gehören abnorme Kürze oder abnorme Länge des Rückenmarks, die beide ohne Symptome bleiben, ferner ungewöhnlich geringe Dickenentwicklung mit Kleinheit der histologischen Bestandtheile, ein Zustand, der wohl seltene Krankheitbilder zu erklären vermag, weiterhin mangelhafte Entwicklung der einen oder anderen Leitungsbahn und endlich Asymmetrien der Medulla, zumal der grauen Substanz.

Eine seltene Anomalie ist die Spaltung des Rückenmarks, die **Diastematomyelie**, bei welcher der untere Abschnitt in zwei mehr oder weniger gleichstarke, aber miteinander noch verbundene Hälften, die in sich nahezu normal oder abnorm gebaut sind, ge-

theilt erscheint (Fig. 103). Diese Missbildung beruht darauf, dass die ursprünglich doppelte Anlage des Rückenmarkes getrennt blieb. Viel seltener ist die völlige Verdoppelung in zwei ganz von einander getrennte Medullae. So etwas findet sich hauptsächlich bei Doppelmissbildungen und besonders bei der noch zu besprechenden Rhachischisis. Als Theilerscheinung anderer umfangreicher Missbildungen kommt auch ein völliges Fehlen des Rückenmarks vor.

Fig. 103.

Verdoppelung des Lendenmarks bei einem Manne. Keine klinischen Erscheinungen. Bei *A* und *B* ist die verdoppelte Strecke durchschnitten und man sieht die fast völlig getrennten, mit etwas schiefer Zeichnung der grauen Substanz versehenen Hälften. Nach oben und unten fliessen sie wieder zusammen.

Eine weitere Anomalie ist in der nicht gerade häufigen … dehnung des Centralkanales durch Flüssigkeit gegeben. Es ent… **Hydromyelie,** die dem Hydrocephalus analog ist und mit ihm … geboren zugleich vorhanden sein kann. Das Rückenmark … dann in den höchsten Graden einen dünnwandigen, nach dem … schneiden zusammenfallenden Kanal dar, der gleichmässig … ungleichmässig weit ist und divertikelähnliche Ausbuchtungen … kann.

Die wichtigsten Missbildungen des Rückenmarks sind diejenigen, bei denen zugleich der Wirbelkanal in wechselnder Ausdehnung an seinem hinteren Umfange nicht geschlossen ist.

Bei Besprechung der Anencephalie wurde bereits erwähnt, dass diese Missbildung sich gern mit **Rhachischisis** verbindet, welche die Wirbelsäule, vom Kopf an gerechnet, in sehr verschiedener Ausdehnung betheiligen kann. Die Wirbelkörper sind nur in den seltensten Fällen ebenfalls gespalten, meist vorhanden, wenn auch mit einigen Abnormitäten versehen. Die Wirbelbögen fehlen ganz oder sind zum Theil ausgebildet und liegen ausgebreitet in der Ebene der Körper. Diese sind aber nicht frei sichtbar, sondern zunächst von der Dura bedeckt, auf der sich eine gefässhaltige Haut befindet, die aus der Pia und dem mit ihr verbundenen markhaltigen Rudiment des Rückenmarkes besteht und seitlich unter Vermittlung einer glatten bläulich-weissen Zone in die Epidermis übergeht. Jene Haut nennt v. RECKLINGHAUSEN die Area medullo-vasculosa, jene Zone die Area epithelio-serosa. Zwischen Dura und Pia kann sich Flüssigkeit ansammeln.

Rhachischisis kann aber auch ohne Anencephalie für sich und an umschriebenen Stellen vorkommen. Aus der Spalte treten dann oft in mehr oder weniger grossem Umfange Theile des missbildeten Rückesmarkes oder nur seiner Häute nach aussen heraus und bilden dabei gewöhnlich cystische, tumorähnliche Hervorragungen. Man bezeichnet solche Zustände mit **Spina bifida** (event. cystica), also mit einem Namen, der wörtlich auch nur Wirbelspalte heisst, der aber gewöhnlich nur für die umschriebenen Missbildungen gebraucht wird.

Die Spina bifida betrifft meist die Lumbosacralgegend, weniger häufig die höheren Abschnitte des Wirbelkanals.

Aus dem Defect können sich erstens nur die Meningen hervorwölben, bezw. unter Ansammlung von Flüssigkeit herausgedrängt werden. Das geschieht meist seitlich, aber auch ohne Spaltbildungen der Wirbelbögen, also zwischen ihnen oder auch aus den Intervetebral- oder den Kreuzbeinlöchern. Die cystischen Säcke können einen grossen Umfang erreichen und sind mit Haut überzogen. Man nennt diese Arten von Missbildung Meningocelen.

Zweitens kann sich, ebenfalls meist seitlich, ein Sack vorstülpen, der durch Wasseransammlung im Centralkanal entstand, also von dem auseinandergedrängten und verdünnten Rückenmark selbst gebildet wird. Dann redet man von Myelocystocelen, oder da die Häute stets betheiligt sind, von Myelocystomeningocelen.

Vom Rückenmark selbst findet man meist nicht mehr viel, weil seine Substanz durch den Druck atrophisch wurde. So ist häufig eine Auskleidung des Sackes mit einem der Auskleidung des Centralkanals entsprechenden Cylinderepithel der einzige Rest der Medulla. Aber er reicht hin, um die Myelocystocele sicher zu stellen und event. von einer Meningocele zu unterscheiden.

Die dritte, am häufigsten und typischsten in der Lumbosacralgegend befindliche Spina bifida, die stets median heraustritt, wird Myelocele oder Myelomeningocele genannt. Ihre Bildung ist schwieriger verständlich, als die der beiden anderen. Ursprünglich blieb der Wirbelkanal an einer umschriebenen Stelle offen und hier das Rückenmark im Sinne der oben erwähnten Rhachischisis rudimentär und platt ausgebreitet, während nach oben und event. auch nach unten das normale Rückenmark sich anschliesst, dessen Centralkanal sich beim Uebergang in den nicht geschlossenen Theil, also frei auf den Rücken öffnet. In dieser platten Gestalt verharrt aber die Spina bifida sehr oft nicht. Vielmehr sammelt sich gewöhnlich zwischen Dura und Pia an der Vorderfläche des Rückenmarkrudimentes Flüssigkeit an (Fig. 104) und so wird die weiche Hirnhaut sammt der Area medullo-vasculosa und der Area epithelio-serosa aus dem Defect nach hinten herausgedrängt und cystisch emporgehoben. So kommt die Area auf die Höhe des Sackes zu liegen und bleibt hier ebenso sichtbar, wie bei der Rhachischisis an der Hinterfläche der Wirbelkörper. In der That sieht man beim Neugeborenen auf der Prominenz häufig eine typiche Area medullo-vasculosa, von der aus man nach oben in den auf diese in einer kleinen trichterförmigen Ver-

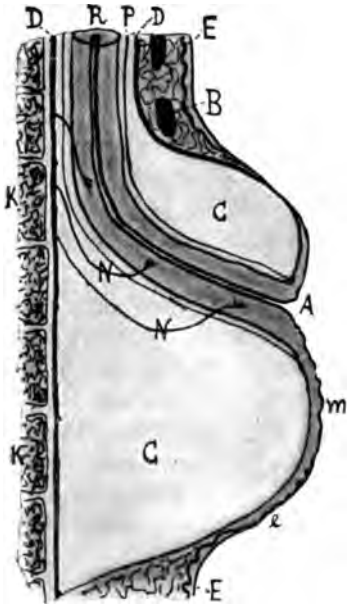

Fig. 104.

Schematischer Durchschnitt durch eine Spina bifida. *K K* Wirbelkörper. *C C* Cystenraum, durch den das Rückenmark *R* hindurchsieht, um auf der Höhe der Cyste zu enden. Hier öffnet sich bei *A* der Centralkanal nach aussen. Das Rückenmark zieht sich nach oben und unten von *A* als Area medullo-vasculosa *m* fort und geht durch die Area epithelio-serosa *e* in die Epidermis *E* über. *D* Dura, *P* Pia, *B* Durchschnitte der Wirbelbogen. *N N* Nerven, die nach dem Ursprung aus dem Rückenmark rückwärts und aufwärts zu den Austrittsstellen ziehen.

tiefung sich öffnenden Centralkanal gelangen kann. Aber die Area ist manchmal nur klein, vernarbt und von Haut überzogen. Schneidet man die Cyste auf, so sieht man aus dem Wirbeldefect das ausgebildete Rückenmark von oben her in den Sack eintreten und findet es an der Innenfläche desselben unterhalb der Area angeheftet. Bei der Flüssigkeitansammlung und Herausdrängung ist das Rudiment aus dem Wirbelkanal hervorgezogen worden. Die aus ihm entspringenden Nerven müssen dann, um zu ihren Intervertebrallöchern zu gelangen, zum Theil rückwärts an der Medulla nach aufwärts laufen (Fig. 103).

Die Spina bifida cystica des Brust- und Halstheiles der Wirbelsäule ist weniger entwickelt, als die der Lendengegend.

In manchen Fällen verbindet sich mit der Spina bifida eine mehr oder weniger ausgedehnte Zweitheilung des Rückenmarks (Fig. 105).

Ausser der deutlich von aussen sichtbaren Spina bifida giebt es auch eine Form, die wegen ihrer Verborgenheit als **Spina bif. occulta** bezeichnet wird. Bei ihr haben sich Haut und grösstentheils auch die anderen Weichtheile über der Wirbelsäule geschlossen. Es findet sich keine oder nur eine geringe Hervorragung. Erst beim Zufühlen bemerkt man unter der Haut den Defect der Wirbelbögen. Die Epidermis ist über der Stelle oft auffallend und zuweilen sehr lang behaart und verräth so die Missbildung.

Fig. 105.

Spina bifida mit Verdoppelung des Rückenmarks, *R*, welches sammt angrenzenden Abschnitten durch Excision der bedeckenden Theile freigelegt ist. Man sieht es sich in zwei nach unten divergirende Aeste theilen. *D* Dura. *A* Area medullo-vasculosa. *H* Haut mit Haaren. *a* kleine Grube, der entsprechend das eine Rückenmark innen angeheftet ist. Die Nervenursprünge verlaufen im Durasack etwas retrograd.

Die Meningen und das Rückenmark sind im Bereich der Wirbelspalte missbildet, aber die Theile sind nicht aus dem Wirbelkanal herausgetreten. Sie stehen in fester Verbindung mit den Weich-

theilen über dem Wirbelspalt, und sehr gewöhnlich ist Fett- und manchmal auch Muskelgewebe in die Oeffnung hineingewachsen und bildet auch noch eine Strecke weit in den geschlossenen Wirbelkanal hinein eine mit dem Rückenmark verschmolzene geschwulstähnliche Masse (v. Recklinghausen, Ribbert u. A.).

Die Spina bifida ist eine schwerwiegende Missbildung. Die höheren Grade schliessen die Lebensfähigkeit um so mehr aus, als sie häufig mit anderen Anomalien, besonders Bauchspalte zusammen vorkommen. Je geringer die Betheiligung des Rückenmarkes und je weniger umfangreich die ganze Anomalie, um so weniger schädigt sie das Individuum. Sie ist zuweilen operativ angreifbar. Aber auch die Spina bif. oculta geht gern mit nervösen Störungen der Unterextremitäten einher (mit Anästhesie, Verbildungen der Füsse, Mal perforant du pied, Druckgeschwüren u. s. w.).

Ueber die Entstehung der Spina bifida sind wir nicht sicher unterrichtet. Die Ansicht, dass es sich um primäre Hydromyelie und dadurch bedingte Verhinderung des Kanalschlusses handelt, lässt sich nicht halten. Sehr gern denkt man an abnorme Krümmungen (Lordosen) der Wirbelsäule, zumal bei Combination mit Bauchspalte. Die Defectbildung der Bögen wird nach Marchand unter diesen Umständen dadurch entstehen, dass sich die Medullarplatte nicht wie sonst vom Hautblatt trennt, sich deshalb nicht schliessen kann und mit der äusseren Epidermis in Continuität bleibt. Die abnorme Krümmung der Wirbelsäule ist mit mancherlei Verlagerungen und Verschiebungen von Wirbelkörpern im Bereich der Missbildung verbunden.

c) Circulationstörungen.

Die Circulationstörungen haben im Allgemeinen im Rückenmark geringere Bedeutung als im Gehirn.

Anämie erkennen wir an der Blässe der ganzen Substanz und an der geringen Menge Blut (Blutpunkte), welches aus den angeschnittenen Gefässen auf die Schnittfläche austritt. Sie kommt zu Stande bei allgemeiner Blutarmuth und aus localen Gründen, unter denen hauptsächlich ein Druck durch entzündliche Exsudate, durch Tumoren, Parasiten zu nennen ist.

Hyperämie verräth sich durch grossen Blutgehalt, der bei Stauungen in erster Linie die pialen Venen, bei Congestion die capillaren Systeme der Rückenmarksubstanz betrifft und eine rosarothe Färbung herbeiführt.

Oedem der Medulla spinalis bewirkt eine Quellung und Consistenzverminderung der Substanz. Es findet sich als Folge von Stauungen, von localer Blutstrombehinderung, in der Umgebung von Herderkrankungen und in Abhängigkeit von allgemeinen Anämien, bezw. Hydrämien.

Verstopfung von arteriellen Gefässen mit nachfolgender Erweichung der entsprechenden Gebiete spielt nicht entfernt die gleiche Rolle wie im Gehirn. Immerhin kommt sie mit den principiell gleichen Folgen auch im Rückenmark vor, aber nur selten auf embolischer Basis, meist auf Grund von thrombotischen Processen in arterosklerotisch erkrankten Gefässen. Am häufigsten sind diese Herdveränderungen in der Medulla oblongata.

Auch Blutungen sind weniger zahlreich als im Gehirn und erreichen keinen grossen Umfang. Der Blutdruck ist in den kleinen Rückenmarkgefässen eben nicht sehr hoch.

Capillare Blutungen stellen sich auf dem Querschnitt als miliare rothe Fleckchen dar, die man nicht abspülen kann. Sie finden sich namentlich nach Quetschungen der Medulla, in Erweichungsherden, in der Umgebung von Tumoren, bei Infectionen (Tetanus) und bei venöser Stauung.

Grössere Hämorrhagien kommen zu Stande durch Zerreissungen arterieller Gefässe, welche traumatisch getroffen wurden oder in ihrer Wand verändert, meist arterioklerotisch erkrankt waren.

Die Blutherde sind entweder rundlich, dann selten über haselnussgross, treiben also das Rückenmark nicht sehr beträchtlich auf, oder sie sind länglich, in der Richtung des Rückenmarkes, wenn das Blut sich zwischen die Längsfasern einwühlte. Ihre Form ist dann die eines mit Blut ausgefüllten Kanals. Die Hämorrhagie kann in den Centralkanal oder unter die Pia durchbrechen.

d) Die Entzündung des Rückenmarkes, Myelitis.

Eine Darstellung der Entzündungen des Rückenmarkes hat mit Schwierigkeiten zu kämpfen, weil, vor Allem von Seiten des Klinikers, eine Trennung in die degenerativen und in die primär entzündlichen schwer, jedenfalls schwerer durchzuführen ist als im Gehirn, wo sich besonders der Begriff des Erweichungsherdes schärfer umschreiben lässt als hier.

Primäre, d. h. solche Entzündungen, bei denen ein entzündungerregendes Agens in das Rückenmark hineingerieth und die be-

kannten Vorgänge am Gefässapparat und zellige Neubildung, daneben allerdings auch Degeneration hervorrief, sind nicht häufig. Meist finden wir, wenn die Diagnose auf Myelitis gestellt wurde, nur Entartungen und Untergangerscheinungen. Immerhin mag mancher Process, der uns in dieser Form entgegentritt, im Anfang entzündlicher Natur gewesen sein, ohne dass wir es nach Ablauf der früheren Stadien noch nachzuweisen im Stande wären.

Wollten wir allerdings auch die Emigrations- und Proliferationsvorgänge, welche durch die wie Fremdkörper und chemisch differente Substanzen wirkenden Zerfallsmassen hervorgerufen werden und entzündlicher Natur sind, für die Eintheilung verwerthen, so müssten wir jeden Erweichungsherd bei den Myelitiden besprechen. Aber wir pflegen das nicht zu thun, sondern diese Veränderungen zu den regressiven Metarmorphosen zu stellen, mit denen sich solche secundären Entzündungen combiniren (s. allg. Path. S. 383 ff.).

Die Entzündungen des Rückenmarkes werden nur selten durch Fremdkörper veranlasst, welche von aussen eindringen, in der Substanz liegen bleiben und auf die Umgebung dauernd einwirken. Von ihnen mag bei den traumatischen Veränderungen die Rede sein (S. 205). Am häufigsten handelt es sich um bacterielle Infectionen, die unter Vermittlung einer Verletzung oder durch die Blutbahn, oder aus entzündeter Umgebung oder auf Nervenbahnen in die Medulla gelangten. So können Bacterien nach v. Leyden von peripheren infectiösen Processen (des Darms, der Geschlechtsorgane) und nach Verletzungen von Nerven in diesen bis zum Rückenmark in die Höhe wandern. Andererseits ist eine hämatogene Entstehung in den Fällen anzunehmen, in denen die Myelitis sich an Infectionskrankheiten anschliesst. Dahin gehören Typhus, Pocken, Diphtherie, Pyämie und Sepsis, Gelenkrheumatismus. Auch Milzbrandinfection kann die Medulla ergreifen Von Tuberculose und Syphilis wird besonders die Rede sein.

Die Mikroorganismen veranlassen Hyperämie, Exsudation, manchmal auch Blutung und zugleich durch ihre Gifte Degenerationsprocesse der functionellen Theile. Der befallene Abschnitt wird roth oder nach Abklingen der Hyperämie wieder blass, aber nicht selten mit Ekchymosen durchsetzt und weicher als vorher. Diese Consistenzverminderung steigert sich mit der Menge der ausgewanderten Leukocyten, die unter Einschmelzung des Gewebes sich so reichlich ansammeln können, dass man von Eiterung und Abscessbildung reden muss.

Zu einer solchen eitrigen Myelitis kommt es aber nicht häufig, am seltensten auf metastatischem Wege, etwas häufiger schon durch Fortschreiten einer eitrigen Meningitis (S. 187) auf die peripheren Theile des Rückenmarkes. So etwas ereignet sich am häufigsten nach Wirbelsäulenverletzung.

Ist der Process hauptsächlich durch Blutung, nicht so sehr durch Emigration charakterisirt, so kann man von einer hämorrhagischen Myelitis sprechen.

Nach der Ausdehnung des entzündlichen Processes redet man von einer diffusen Myelitis, wenn alle Theile des Rückenmarkes gleichmässig oder doch zugleich ergriffen sind, von einer Myelitis transversa, wenn die Entzündung auf eine kürzere oder längere Strecke den ganzen Querschnitt des Organs einnimmt, von einer herdförmigen oder disseminirten Myelitis, wenn hier oder da in wechselndem Umfange umschriebene Bezirke erkrankten.

Der Ausgang der Myelitis ist verschieden. So lange nur einleitende oder wenig vorgeschrittene Veränderungen vorliegen, so lange insbesondere die functionellen Theile nur wenig oder noch gar nicht geschädigt sind, ist eine Heilung unter Ablauf der Gefässprocesse denkbar. Später werden die geschädigten Ganglienzellen und Nerven sich nicht wiederherstellen können, sondern resorbirt werden. Dann tritt wuchernde Glia an die Stelle, es entsteht eine Sklerose, ev. auch eine von verdichtetem Gewebe umgebene kleinere Cyste. Weiterhin stellen sich secundäre Degenerationen ein.

Zu den entzündlichen Erkrankungen des Rückenmarkes kann man die multiple Sklerose stellen, welche im Zusammenhang mit der gleichen Erkrankung des Gehirns dort bereits erörtert wurde (S. 157).

Zu den ätiologisch gut charakterisirten entzündlichen Processen des Rückenmarkes gehört die Tuberculose. Sie kann einmal in Fortsetzung der tuberculösen Meningitis auftreten. Es entwickeln sich dann in den Gefässscheiden, zumal in den peripheren Theilen der Medulla miliare Knötchen, in deren Umgebung die Rückenmarksubstanz erweicht. Auch ohne gleichzeitige Meningitis können, aber nur sehr selten, miliare Tuberkel im Innern der Medulla entstehen.

Ausser diesen kleinen Knötchen kommt es nicht ganz selten zur Bildung von grossen Tuberkeln, die denen des Gehirns in jeder Hinsicht gleichen, aber nicht ihre Grösse erreichen. Sie finden sich am häufigsten im Lendenmark und sind entweder von aussen sichtbar, oder sitzen in dem durch sie ev. aufgetriebenen

Rückenmark allseitig von noch nicht zerstörtem, aber comprimirtem Gewebe umgeben.

Im Bereich der Tuberkel ist die Rückenmarksubstanz ganz oder bis auf geringe Reste verschwunden. Ausser durch diese zerstörende Wirkung macht sich der Knoten auch durch Druck auf die angrenzenden Theile und durch deren Erweichung geltend.

Syphilitische Entzündungen mit Bildung von Granulationsgeschwülsten sind im Rückenmark selten. Gummiknoten werden gelegentlich in seiner Substanz angetroffen, hängen aber gern mit den Meningen zusammen.

Die Syphilis kommt aber ätiologisch noch in anderer Weise in Betracht, insofern man ihr gern die Schuld an gleich zu betrachtenden Systemerkrankungen, besonders an der Tabes dorsalis aufbürdet. Anatomisch lässt sich dieser Zusammenhang nicht begründen.

e) Systemerkrankungen des Rückenmarkes.

Es giebt, ganz abgesehen von den secundären Degenerationen (S. 189), eine Reihe von Erkrankungen des Rückenmarkes, die sich durch ihre Localisation in bestimmten Systemen, in den grauen Säulen oder in den einzelnen Strängen der weissen Substanz oder in beiden zugleich auszeichnen. Man pflegt sie **Systemerkrankungen** zu nennen. Ihre Aetiologie ist noch wenig geklärt. Man leitet sie entweder aus Entzündung oder aus Degeneration ab. Ob aber das eine oder das andere vorliegt, lässt sich nicht immer entscheiden. Daher empfiehlt es sich, alle diese Processe gemeinsam zu besprechen, ohne sie nach genetischen Gesichtspunkten einzutheilen.

I. Erkrankungen der sensiblen Systeme.

Tabes dorsalis.

Die **Tabes dorsalis**, auch **Hinterstrangsklerose** und Rückenmarkschwindsucht genannt, ist eine häufige und schon deshalb wichtige, aber auch eine schwere, nach längerem Verlaufe tödtlich endende Erkrankung. Sie findet ihren Ausdruck in einem Untergange der Fasern, welche mit den hinteren Wurzeln in das Rückenmark eintreten und in ihm theils in die Hinterhörner übergehen, theils in den Hintersträngen nach aufwärts verlaufen. Da aber hier wie in allen anderen Fällen von Degeneration centraler Nervensubstanz die Markscheide der Nerven zerfällt, während die Glia wuchert, so müssen die erkrankten Abschnitte grau erscheinen. Daran sind sie leicht kenntlich. Wenn

wir nun durch das Rückenmark Querschnitte in verschiedenen Höhen anlegen, so sehen wir, dass die graue Entartung sich überall hauptsächlich in den Hintersträngen localisirt (Fig. 106). Im Lendenmark ist die Veränderung gewöhnlich am meisten ausgesprochen. Hier sind in erster Linie die BURDACH'schen Stränge, also die seitlichen Abschnitte der Hinterstränge, im Brustmark das gesammte Gebiet der letzteren und im Halsmark fast allein die GOLL'schen Stränge betroffen. Die In- und Extensität dieser Veränderungen wechseln natürlich mit dem Alter der Tabes. Im Anfang nur wenig und vorwiegend im Lendenmark nachweisbar, erreichen sie nach jahrelangem Bestande ihre grösste Ausdehnung. Im Allgemeinen kann man sagen, dass der Process unten im Lendenmark beginnt und allmählich nach oben aufsteigt.



Fig. 106.
Tabes dorsalis. Oben Querschnitt durch das Halsmark. Graue Veränderung der GOLL'schen Stränge. Unten unteres Brustmark. Graue Entartung der ganzen Hinterstränge.

Da die Erkrankung schleichend im Zeitraum von Jahren oder gar Jahrzehnten abläuft, so dürfen wir nicht erwarten, die Degenerationsvorgänge so ausgedehnt und leicht sichtbar anzutreffen, wie etwa in primären Erweichungen oder in Entzündungsherden. In der That sehen wir nur wenig Zerfallerscheinungen und dementsprechend nur geringe Mengen von Körnchenkugeln. Aber wir finden neben zunächst noch erhaltenen Nerven wechselnde Mengen von völlig freiliegenden Axencylindern, welche in die vermehrte und immer mehr zunehmende Glia eingebettet sind. Schliesslich bleibt letztere allein übrig, enthält aber meist viele Corpora amylacea.

Die sklerosirten Theile fühlen sich um so härter an, je älter sie sind. Man kann sie also auch durch das Gefühl von den normalen Abschnitten unterscheiden. Zugleich sind sie aber an Umfang vermindert, da die Glia nicht völlig den Raum der fehlenden Nerven ausfüllt. Die Hinterstränge erscheinen deshalb, wenn man das Rückenmark von der Hinterfläche betrachtet, leicht eingesunken und selbstverständlich auch bei dieser Betrachtung grau. Aber durch diese Schrumpfung der Hinterstränge ist auch das ganze Rückenmark dünner geworden und das um so mehr, als auch die Hinterhörner und ebenso die LISSAUER'schen Bündel durch Untergang der eintretenden Nerven atrophisch geworden sind.

Die Entartungsprocesse gehen aber über die Grenzen des Rückenmarks hinaus. Auch die hinteren Wurzeln sind grau

und in den Intervertebralganglien hat man regressive Processe an Ganglienzellen und Nerven beschrieben. Ferner können auch periphere Nerven Entartungen zeigen und ebenso wird die graue Degeneration in manchen Hirnnerven (dem Opticus, Oculomotorius und Acusticus) beobachtet.

Die Aetiologie der Tabes und ihre Genese, d. h. die erste Angriffstelle des noch fraglichen schädlichen Agens bedürfen weiterer Aufklärung. Manche meinen, dass zuerst die Ganglienzellen der Spinalganglien erkranken und dann ihre in das Rückenmark übergehenden Axencylinderfortsätze, Andere lassen letztere zuerst degeneriren und dann erst jene Ganglien. Wieder Andere verlegen den Beginn in die hinteren Wurzeln.

Auch über die Art des Processes, ob Entzündung oder eine primäre durch Gifte bedingte oder auf andere Weise zu erklärende Entartung vorliegt, ist eine Einigkeit noch nicht erzielt.

Dagegen nehmen sehr Viele an, dass jedenfalls die Syphilis in der Aetiologie der Tabes eine grosse, ausschlaggebende Rolle spielt, ohne dass freilich die Art und Weise ihrer Wirkung klar gelegt wäre. Das Mikroskop lehrt keine Veränderungen kennen, die auf Syphilis bezogen werden müssten. Aber die Anamnese spricht dafür. Männer erkranken weit häufiger als Frauen.

Die wichtigsten Symptome der Tabes sind erstens die Coordinationstörung bei Bewegung der Muskeln der unteren Extremitäten, die Ataxie, ferner Sensibilitätstörungen, später auch in ihrer Intensität wechselnde Lähmungserscheinungen, welche durch Uebergang der Erkrankung auf die motorische Sphäre erklärt werden müssen, Veränderungen des Knochensystems, charakterisirt durch leichte Brüchigkeit, Gelenkerkrankungen, Blasenlähmungen, Augenmuskellähmungen, Erblindung u. s. w.

II. Erkrankungen der motorischen Systeme.

1. Poliomyelitis anterior acuta.

Die **Poliomyelitis anterior acuta**, die **infantile Spinalparalyse**, die **essentielle Kinderlähmung**, ist ein hauptsächlich in den grauen Vorderhörnern ablaufender Process, der, wie der Name sagt, von vielen Seiten als entzündlich aufgefasst, von anderen als ein degenerativer angesehen wird. Die Entscheidung ist dadurch erschwert, dass man selten die frühen Stadien zur Untersuchung bekommt. Soweit sie bekannt wurden, hat man die Substanz der Vorderhörner erweicht und meist mit Blut durchsetzt, ferner den Blut-

gefässapparat hyperämisch, das Gewebe mässig zellig infiltrirt gesehen. Diese Befunde geben dem Bilde einen entzündlichen Charakter. Zugleich findet man aber regressive Veränderungen (Quellung, Trübung und Fettentartung) der grossen Ganglienzellen, die aber meist nicht alle ergriffen sind. Später verkleinern sich die Vorderhörner mehr und mehr, die lädirten Ganglienzellen schwinden schliesslich meist ganz oder schrumpfen stark, während die Glia in mässigem Grade zunimmt.

Die Poliomyelitis acuta entsteht vorzugsweise bei Kindern nach acuten Infectionskrankheiten, aber auch ohne sie, sehr rasch, oft in wenigen Stunden, zuweilen nach voraufgegangenem allgemeinem Unwohlsein. Man führt die anatomischen Veränderungen auf eine toxische Substanz zurück, welche in das Rückenmark mit dem Blutgefässsystem eindringt.

Die Folgen der Vernichtung der motorischen Ganglienzellen sind schlaffe Lähmungen, die sich nicht zurückbilden, ausgedehnte Nerven- und Muskelatrophien und später Contracturen mit abnormen Stellungen der Extremitäten, insbesondere der Füsse.

Eine ähnliche Erkrankung wie die eben beschriebene kommt bei Erwachsenen vor. Sie verläuft hier, aus entsprechender Aetiologie, theils ebenfalls schnell, theils langsamer und führt zu analogen anatomischen Veränderungen.

Noch acuteren Verlauf als die eben besprochene Poliomyelitis haben andere ebenfalls hauptsächlich auf die graue Substanz beschränkte Processe.

Hierher rechnet die **Myelitis centralis acuta,** welche sich durch sehr starke Erweichung der grauen Hörner, häufig mit hämorrhagischer Färbung und mit Uebergreifen auf die weisse Substanz auszeichnet. Klinisch beobachtet man motorische und sensible Lähmungen der unteren Körperhälfte und raschen tödtlichen Ausgang in wenigen Wochen.

Es handelt sich wohl unzweifelhaft um eine infectiös-toxische Erkrankung.

Ein zweites hierher zu stellendes Krankheitsbild ist die nach Landry genannte **acute Paralyse,** die grosse Aehnlichkeit mit der centralen Myelitis hat, sich aber durch Ausbleiben von Sensibilitätstörungen und anderes von ihr unterscheidet. Die anatomischen Processe sind ungenügend gekannt. Man findet Entartungen der Seitenstränge und die der acuten centralen Myelitis eigenen Veränderungen der grauen Substanz. Die Krankheit verläuft weniger stürmisch. Sie ist jedenfalls infectiösen Ursprunges.

2. Die progressive Muskelatrophie.

Die **spinale progressive Muskelatrophie** (DUCHENNE-ARAN), bei der klinisch ein fortschreitender an den Händen beginnender Muskelschwund das Charakteristische darstellt, ist gekennzeichnet durch eine regressive Veränderung der Ganglienzellen der Vorderhörner. Die Zellen schrumpfen, vielfach bis zum völligen Schwund. Sie verlieren ihre Fortsätze und die granulären Einlagerungen und sind dabei reichlich pigmentirt. Die Glia vermehrt sich etwas und nimmt so einen Theil des Raumes ein, der durch die untergegangenen Zellen frei wird. Doch wird im Ganzen das Vorderhorn schmäler, als es vorher war.

Der Untergang der Ganglienzelle hat die Entartung der von ihr ausgehenden Axencylinderfortsätze zur nothwendigen Folge. Daher sind auch die vorderen Wurzeln mehr oder weniger degenerirt. Eine weitere Consequenz ist die bei der Musculatur genauer zu besprechende Atrophie der nicht mehr innervirten Skeletmusculatur.

Die progressive Muskelatrophie beruht also auf einer Erkrankung bezw. einem Untergang des peripheren motorischen Neurons.

Die Erkrankung verläuft sehr langsam, dehnt sich über Jahre aus und führt durch Lähmung der Athemmusculatur oder durch Complicationen oder durch Hinzutreten von Bulbärparalyse zum Tode.

Sehr nahe verwandt der progressiven Muskelatrophie ist die

3, amyotrophische Lateralsklerose.

Bei ihr handelt es sich auch um ähnliche Veränderungen in den Vorderhörnern, aber zugleich sind in auffallender Weise auch die Pyramidenseitenstrangbahnen und manchmal auch die Pyramidenvorderstrangbahnen degenerirt. Sie fallen durch ihre graue Farbe auf. Die Entartung der grauen Vorderhörner ist im Cervicaltheil am stärksten und geht nicht selten auch auf die grauen Kerne der Medulla oblongata, auf den Kern des Hypoglossus und des Facialis über. Dann verbinden sich mit dem Krankheitsbild die Symptome der progressiven Bulbärparalyse.

4. Die progressive Bulbärparalyse.

Diese mit Lähmungen im Gebiete des Glossopharyngeus und des Vagus und Accessorius, also der Schlingmusculatur,

ferner mit Articulationsstörungen in Folge der Zungenlähmung, sowie mit Störungen der Athem- und Herzthätigkeit einhergehende Erkrankung findet ihre anatomische Grundlage in Atrophie der Nervenkerne der Medulla oblongata und des Pons. Die Ganglienzellen schrumpfen oder schwinden ganz, die Glia nimmt zu, doch werden die Nervenkerne im Ganzen kleiner. Man kann diese ihre Abnahme mit blossem Auge sehen und auch eine Consistenzvermehrung an ihnen nachweisen. Die aus den atrophirten Kernen hervorgehenden Nerven sind ebenfalls entartet und an ihrer grauen Farbe als solche kenntlich. Die **progressive Bulbärparalyse** stellt häufig eine Complication der beiden vorher genannten Systemerkrankungen dar.

III. Erkrankungen zweier oder mehrerer Systeme.

Im Vorhergehenden war schon mehrfach davon die Rede, dass sich Entartungen von Strängen und Hörnern combiniren können. Vom anatomischen Standpunkt liegt keine Veranlassung vor, alle diese Möglichkeiten zu erörtern, zumal typische Bilder dadurch nicht gegeben sind.

Eine Ausnahme macht nur die sogenannte FRIEDREICH'sche **Krankheit**, die **hereditäre Ataxie**, die sich durch Degeneration fast aller Stränge, wenn auch der einzelnen in wechselnder Ausdehnung und durch mässige Entartung der Hinterhörner und hinteren Wurzeln auszeichnet. Es entstehen ähnliche Symptomencomplexe wie bei der Tabes, doch fehlen manche im Krankheitsbilde der letzteren vorhandenen Einzelheiten.

Die Affection kann mehrere Geschwister befallen und ist wohl am besten als eine Entwicklungshemmung anzusehen.

f) Syringomyelie.

Unter **Syringomyelie** verstehen wir die Bildung cystischer, röhrenartiger in der Längsrichtung verlaufender Hohlräume (Fig.107). Ihre Entstehung kann auf verschiedene Weise erklärt werden.

Bei den Missbildungen des Rückenmarkes war schon von der Hydromyelie die Rede, jenem Zustand, bei welchem der Centralkanal durch Flüssigkeit erweitert ist.

Wenn nun vielleicht in einzelnen Fällen von Syringomyelie ein derartiger Zustand, der auch erworben werden kann, vorliegt, so ist doch in weitaus den meisten Fällen die Höhlenbildung nicht auf eine einfache Dilatation des Centralkanals zurückzuführen.

Denn der Sitz der Hohlräume ist meist der vordere Abschnitt der Hinterstränge, also die Gegend hinter dem Centralkanal. Hier erstrecken sie sich unter Umständen von der Medulla oblongata bis zum Lendenmark oder sie sind kürzer und dann besonders im Halsmark ausgebildet. Es können auch mehrere Kanäle neben einander existiren. Ein einfach vorhandener Hohlraum ist meist platt, quer zum Rückenmark gestellt, bildet zu beiden Seiten der Mittellinie symmetrische Hälften oder er ist auf der einen Seite grösser als auf der anderen. Seine Form ist, abgesehen von der platten Beschaffenheit, im Uebrigen eine unregelmässige, ausgebuchtete, zackige u. s. w.

Die Genese der Syringomyelie kann einmal auf Entwicklungstörungen des Centralkanals zurückgeführt werden. Man muss das in jenen Fällen annehmen, in denen die neben dem Centralkanal bestehenden Hohlräume mit Cylinderepithel ausgekleidet sind. Hier wird eine embryonale Abschnürung vom Centralkanal stattgefunden haben.

Fig. 107.
Syringomyelie. Zwei Durchschnitte der Medulla. Die schwarzen ovalen Stellen versinnlichen die Höhlenbildung, die nach hinten von dem Centralkanal in der Substanz des Rückenmarkes eingetreten ist. Die graue Substanz ist entsprechend verdrängt.

Eine zweite Möglichkeit der Höhlenbildung ist durch Zerfallprocesse gegeben. Wenn durch eine in der Längsrichtung des Rückenmarkes ev. bei der Geburt (SCHULTZE) erfolgte Blutung ein röhrenförmiger (S. 195) Abschnitt zerstört und erweicht wurde und nun Resorption eintritt, so kann an die Stelle der Hämorrhagie eine kanalförmige Cyste treten. Auch nach sonstigen, ev. traumatisch entstandenen Erweichungen ist Aehnliches denkbar.

Die dritte Möglichkeit besteht in dem centralen Zerfall einer gliomatösen, langgestreckten Wucherung, die entweder auf entzündlicher Basis zu Stande kam, oder als ein Tumor gedeutet werden kann.

Für diese Auffassung spricht der Umstand, dass die Höhlen häufig nicht glatt begrenzt, sondern von einem nach innnen uneben sich absetzenden, aus gewucherter Glia bestehenden Gewebe umgeben werden und dass durch die Räume sich auch noch Gliafäden ausspannen können.

Für manche Fälle darf daher die Entstehung aus einer gewucherten Glia angenommen werden. Der Process kann aber dadurch, wie CHIARI hervorhob, wieder in Beziehung zum Centralkanal gelangen.

Denn wenn in dessen Umgebung die Wucherung vor sich geht, so ist es denkbar, dass in Folge vermehrter Transsudation der Kanal sich im Sinne der Syringomyelie ausdehnt.

Bei der Proliferation der Glia darf aber nicht vergessen werden, dass sie nicht primär zu sein braucht, sondern dass sie hier auch ebensogut secundär auftreten kann, wie wir es in der Umgebung von Cysten auch sonst, zumal im Gehirn, so oft sehen.

Die klinischen Erscheinungen der Syringomyelie sind Sensibilitätstörungen, die sich aus der Beziehung der Höhlen zu den Hintersträngen leicht erklären, ferner progressive Muskelatrophie, zumal an den Armen, weiterhin trophische, zum Theil von der Aufhebung der Sensibilität abhängige, aber auch anderweitige Störungen, unter denen Gelenkaffectionen (s. Knochensystem) hervorgehoben sein mögen.

Zur Syringomyelie steht in enger Beziehung, ist wahrscheinlich mit ihr in der Hauptsache identisch die sogenannte Morvan'sche Krankheit, die nur einzelne klinische Symptome der Syringomyelie, andere nicht oder weniger prägnante aufweist. Wichtig ist es, dass in einzelnen Fällen die an den oberen Extremitäten sich einstellenden Veränderungen auf Lepra zurückgeführt werden konnten, so dass vielleicht anzunehmen ist, dass die Höhlenbildung in der Medulla unter der Einwirkung von Leprabacillen zu Stande kam.

g) Traumatische Veränderungen des Rückenmarkes.

Traumatische Veränderungen des Rückenmarkes sind nicht selten. Wenig in Betracht kommen allerdings directe Verletzungen durch Stich, Schuss u. s. w. Fast immer handelt es sich um einen von der Umgebung ausgeübten Druck, der eine Zerquetschung zur Folge haben kann (Fig. 108).

Eine derartige Läsion kann plötzlich eintreten oder sich langsam entwickeln. Ersteres geschieht hauptsächlich durch Luxationen und Fracturen der Wirbelsäule. Indem der luxirte Abschnitt nach hinten vorspringt und der Wirbelkanal eine winkelige Abbiegung erfährt, wird das Rückenmark durch den prominirenden Theil zusammengedrückt. Auch bei Fracturen tritt in diesem Sinne eine Verengerung des Kanals ein. Wirbelstücke oder zusammengequetschte Wirbelmassen werden nach hinten vorgetrieben, oder es findet in der Bruchebene eine Verschiebung des einen Fragments nach hinten statt, oder es wird die Wirbelsäule nach hinten convex geknickt. Dabei kann auch eine directe Verletzung des Markes durch hineinfahrende Splitter stattfinden.

Eine langsame zur Compressionsmyelitis führende traumatische Einwirkung ist auf verschiedene Weise möglich. Neben primären und secundären Tumoren und Parasiten kommen vor Allem tuberculöse Processe in Betracht und zwar entweder grössere meningeale Tuberkel oder weit häufiger die Entzündungen der Wirbelsäule, besonders der Wirbelkörper. Hier kann einmal eine Vorwölbung der Dura in den Wirbelkanal hinein durch tuberculöses Granulationsgewebe oder durch Eiter oder durch beides zugleich bedingt sein. Es kann aber zweitens eine Knickung der Wirbelsäule dort stattfinden, wo der tuberculöse Process einen oder mehrere Wirbelkörper zerstörte. Diese Kyphose kann sich langsam ausbilden, oder sie kann rasch eintreten. Sie muss freilich nicht nothwendig einen Druck auf das Rückenmark ausüben. Sie wird es thun, wenn sie sehr hochgradig ist und wenn mit der Knickung sich eine Verschiebung der Fragmente combinirte.

Fig. 108.

Compression des Brustmarkes durch die nach hinten winkelig vorgetriebenen Bruchstücke einer Wirbelfractur. Der sanduhrförmig eingeschnürte Theil ist der comprimirte.

Auch syphilitische Processe der Meningen können comprimirend wirken.

Die Folge der eben besprochenen traumatischen Einwirkungen ist ein Untergang des Rückenmarkgewebes in den zusammengedrückten Abschnitten. Durch die acuten Processe wird das Gewebe direct zerquetscht, durch die chronischen allmählich, nach Schmaus vor Allem durch den Einfluss eines entzündlichen oder durch Stauung bedingten Oedems zu Grunde gerichtet.

Im ersten Falle entsteht eine graue oder meist blutige Erweichung, im zweiten Falle eine mehr langsam sich ausbildende Degeneration. Die histologischen Verhältnisse sind die bekannten: Auftreten reichlicher Zellen, die zu Körnchenkugeln werden, Resorption des zerstörten Gewebes und, falls der Patient lange genug lebt, Wucherung der Glia. Die weiteren Folgen sind natürlich die einer Continuitätsunterbrechung, die vollständig oder bei partieller Läsion unvollständig sein kann. Bei völliger Zerquetschung tritt meist bald der Tod ein, zumal durch eitrige Blasenkatarrhe mit Complicationen.

Mit der Erweichung des Rückenmarkes kann sich bei Hinzu-

tritt von Bacterien eine, zuweilen eitrige, Entzündung verbinden.

h) Die Geschwülste des Rückenmarkes und seiner Häute.

Die Tumoren des Rückenmarkes und seiner Häute sind nicht so häufig wie die des Gehirns.

Die primären Neubildungen verhalten sich in ihrer histologischen Structur ebenso wie die cerebralen.

Die Fibrome, Fibrosarkome, Sarkome, Endotheliome und Psammome entwickeln sich hier wie dort vorwiegend an den Häuten, aber auch im Rückenmark als meist umschriebene Knoten. Doch kommen auch diffus über das ganze Rückenmark sich ausbreitende Sarkome vor. Von anderen bindegewebigen Tumoren ist das Lipom und das äusserst seltene Melanom zu erwähnen.

Ein Cholesteatom wurde von CHIARI beschrieben.

Gliome sind etwas häufiger. Sie bilden keine umschriebenen Tumoren, sondern in der Längsrichtung des Rückenmarkes ausgebreitete Stränge. Zuweilen greifen sie auf die Pia über. (Ueber ihre Beziehung zur Syringomyelie s. o. S. 204.)

Secundäre Neubildungen localisiren sich nur wenig im Rückenmark, auch Dura und Pia werden nicht oft ergriffen, wenn wir von den Geschwülsten absehen, welche in den Wirbelkörpern als Metastasen von Carcinomen (der Mamma, des Magens u. a.) entstanden und von da auf die Dura übergriffen, sie nach innen vordrängten oder durchsetzten und nun im Wirbelkanal weiter wuchsen.

Die Tumoren im Wirbelkanal müssen natürlich raumbeengend wirken, wenn sie ausserhalb des Rückenmarkes entstanden. Sie werden aber seine Substanz direct zerstören, wenn sie hineinwuchern oder von vornherein in ihr wuchsen bezw. in sie metastasirt wurden. Sie sind also dadurch von schwerwiegender Bedeutung.

D. Die peripheren Nerven.

1. Circulationstörungen.

Reine Circulationstörungen in Form von Anämie und Hyperämie beanspruchen keine besondere Erörterung. Von entzündlichen Hyperämien wird sogleich die Rede sein.

2. Entzündungen.

Zu den Entzündungen der Nerven sind nur diejenigen Processe zu rechnen, welche mit Hyperämie und Exsudation, sowie ev.

mit daran anschliessender Wucherung der fixen Gewebebestandtheile verlaufen. Dazu gesellt sich allerdings sehr häufig eine Degeneration der eigentlich functionellen Theile, aber sie gehört nicht zur Neuritis als solcher.

Zur Neuritis werden aber vom klinischen Standpunkte sehr gern auch primäre degenerative Processe am Nerven gerechnet. Ich halte das nicht für berechtigt (vergl. allg. Path. S. 346). Aber es ist freilich manchmal in späteren Stadien nicht mehr sicher zu entscheiden, ob im Anfang eine Entzündung vorgelegen hat.

Acute exsudative Entzündung kommt als Theilerscheinung umgebender phlegmonöser Processe vor, sie kann sich aber auch über den Bereich der letzteren auf den Nerven fortsetzen. Das gesammte Nervenbindegewebe wird hyperämisch, es tritt Exsudation und Emigration hinzu. Alle diese Erscheinungen können sich wieder zurückbilden. Aber das entzündungerregende Agens wird häufig auch die Nerven schädigen, so dass die Markscheiden zerfallen, während der Axencylinder länger Widerstand leistet. Schliesslich zerfällt auch er und nun können seine peripheren Ausbreitungen secundär degeneriren. In dem primär ergriffenen Abschnitt bleibt schliesslich das entzündlich vermehrte Bindegewebe allein oder mit wenigen nicht zerfallenen Nervenfasern übrig.

Diese an die acuten Processe und an die Degeneration anschliessende Bindegewebewucherung entwickelt sich nur langsam und bedeutet daher den chronischen Abschluss der acuten Neuritis. Aber die Entzündungprocesse können auch von Anfang an chronisch einsetzen und über lange Zeit andauern.

Die Bindegewebewucherung ist manchmal so beträchtlich, dass der Nerv stark verdickt erscheint. In einzelnen Fällen ist diese Auftreibung nur streckenweise, in spindeliger oder knotiger Form vorhanden. In den späteren Stadien verschmilzt der Nerv oft mehr und mehr mit dem umgebenden Bindegewebe.

Die Neuritis kann sich im Nerven nach der Peripherie hin (descendirend) oder in centraler Richtung (ascendirend) fortsetzen und im letzteren Falle unter Umständen das Rückenmark erreichen.

Die Aetiologie des Neuritis ist eine verschiedene. Einmal können directe Verletzungen mit Infection die Entzündung veranlassen. Sodann kann ein entzündlicher Vorgang in der Nachbarschaft eines Nerven auf ihn übergehen. Endlich können manche

bacterielle Erkrankungen wie Syphilis, Lepra und andere sich primär in ihm localisiren.

Besonders ausgedehnt pflegt die Lepra die Nerven zu afficiren. Die in ihnen wuchernden Bacillen veranlassen eine granulirende Entzündung und Untergang der functionellen Theile. Schliesslich bleibt ein bindegewebiger ungleichmässig verdickter Strang übrig.

3. Degenerationen der Nerven.

Die primär degenerativen Processe der Nerven, an die sich unter dem Einfluss der Zerfallsproducte des Nervenmarkes entzündliche Erscheinungen, aber stets nur geringen Grades, anschliessen können, werden vom Kliniker gern als Neuritis bezeichnet, aber richtiger zu den regressiven Veränderungen gestellt.

Es handelt sich um Untergang der functionellen Theile und einen theilweisen Ersatz des frei werdenden Raumes durch vermehrtes Bindegewebe.

Derartige Processe treten im Anschluss an viele Infectionskrankheiten auf unter der Wirkung der bacteriellen Toxine. Dahin gehört u. A. die Diphtherie mit den an sie oft anschliessenden Lähmungen. Auch die ausgedehnte (Poly-) Neuritis, die als **Beri-Beri** bezeichnet wird und in Japan vorkommt, ist hierher (vielleicht aber auch zu den primären Entzündungen) zu rechnen. Sie bedarf weiterer Untersuchung.

Neben Infectionen spielen Intoxicationen eine grosse Rolle. Sie veranlassen meist das Bild der auf viele Nerven zugleich oder auf das ganze periphere Nervensystem ausgedehnten **„Polyneuritis"**, bei der auch das centrale Nervensystem im Sinne degenerativer Veränderungen der Vorderhörner betheiligt sein kann.

Die in Betracht kommenden Gifte sind theils im Körper selbst, bei Autointoxication verschiedener Art (allg. Path. S. 90f.), z. B. bei Diabetes gebildet, theils von aussen zugeführt, wie Blei. Auch bei Alkoholikern wird eine ausgesprochene „Polyneuritis" gefunden.

Es darf nicht überraschen, dass die bacteriellen und sonstigen Toxine unter den hier besprochenen Bedingungen keine Entzündung hervorrufen. Wenn sie im Körper kreisen und sich in den Geweben localisiren, von denen sie gebunden werden, so können sie auf die angrenzenden Theile, die ja auch unter ihrem Einfluss stehen, nicht entzündungerregend wirken. Sie vermögen das nur, wenn sie, von aussen eindringend, auf Gewebe eines Körpers treffen, in denen sie bis dahin nicht vorhanden waren.

4. Geschwülste der Nerven.

Die am Nerven vorkommenden Tumoren werden gern als **Neurome** bezeichnet, verdienen aber, und zwar im Ganzen selten, diesen Namen nur, wenn sie aus neugebildeten Nerven bestehen. Solche echte Neurome kommen gelegentlich im Verlaufe eines Nerven vor. Auch die sogenannten **Amputationsneurome** (allg. Path. S. 475) kann man hierher rechnen (Fig. 109). Ausserdem giebt es am Sympathicus manchmal bis mannskopfgrosse Tumoren, die sich aus gewucherten Ganglienzellen und marklosen

Fig. 109.

Drei Amputationsneurome des Oberarmes. Das unten stumpf endende Gebilde ist der amputirte Humerus. Auf ihm liegen drei Nerven, die mit kolbenförmiger Anschwellung enden.

Fig. 110.

Multiple Fibroneurome mehrerer Hautnerven. Die Nerven sind in unregelmässiger Weise knollig aufgetrieben. Präparat der Marburger Sammlung.

Nervenfasern zusammensetzen. Sie sassen hauptsächlich am Bauchsympathicus und zwar so, dass man ihre Entstehung aus Ganglien annehmen konnte. Die proliferirenden Ganglienzellen sind nach Beneke auch als die Bildner der in den Tumoren vorhandenen Nerven anzusehen. Diese Neubildungen, die im

Ganzen selten beobachtet werden, sind allgemein pathologisch betrachtet gutartig (allg. Path. S. 475), können aber auch Metastasen machen, wie Beneke beobachtete, der diese secundären Geschwülste ebenfalls auf eine Wucherung in epithelähnlicher Anordnung wachsender, ausläuferfreier und deshalb nicht mehr nervenbildender Ganglienzellen bezog.

Die meisten „Neurome" sind aber nichts Anderes als verschiedenartige Tumoren, die am Nerven sitzen. Vor Allem handelt es sich um einzeln oder gern multipel (Fig. 110) vorkommende Fibrome oder Fibroneurome (allg. Path. S. 477), die auch sarkomatösen Charakter gewinnen können. Entwickelt sich das Tumorbindegewebe um zahlreiche zu einem Plexus vereinigte Nerven, so entsteht das plexiforme oder das Rankenneurom.

Secundäre Tumoren kommen nur selten im Sinne einer Metastase zu Stande. Sie entstehen meist durch Uebergreifen aus der Nachbarschaft. Ernst hat darauf hingewiesen, dass der Krebs sich sehr deutlich in den Lymphgefässen der Nerven ausbreitet.

5. Hirnnerven.

Eine kurze gesonderte Besprechung erfordern die Hirnnerven und zwar hauptsächlich wegen der an ihnen wachsenden primären Tumoren. Am häufigsten wird von ihnen der Opticus befallen. An ihm kommen, meist schon bei Kindern, daher wohl auf der Basis von Entwicklungstörungen, theils bindegewebige fibröse, derbe, aber auch weichere sarkomatöse Neubildungen vor, theils Gliome von demselben Bau wie im Gehirn. Diese Geschwülste, die im Ganzen selten sind, können einen beträchtlichen Umfang erreichen. Weniger häufig sind die Tumoren an anderen Hirnnerven, unter denen der Acusticus voransteht.

Secundäre Tumoren kommen, wie bereits (S. 184) angeführt wurde, ebenfalls am häufigsten am Opticus vor, insofern die malignen Neubildungen des Auges auf ihn übergehen.

Von sonstigen Veränderungen der Hirnnerven sei noch die Atrophie erwähnt, die besonders charakteristisch am Opticus und zwar gewöhnlich nach Verlust des Auges, seltener nach Untergang des Opticuscentrums eintritt. Fehlt ein Auge, so finden wir den zugehörigen Opticus dünn, grau, platt. Die Atrophie setzt sich durch das Chiasma beiderseits wegen der partiellen Sehnervenkreuzung auf die Tractus optici fort. Atrophie des Sehnerven findet sich ferner auch bei Tabes und multipler Sklerose.

Vierter Abschnitt.

Verdauungsapparat.

I. Die Mundhöhle.

1. Missbildungen.

Die wichtigsten Missbildungen sind **Spaltbildungen**, die auf dem Ausbleiben einer Vereinigung zwischen dem Oberkieferfortsatz des ersten Kiemenbogens und dem Stirnfortsatz bezw. der Nasenscheidewand beruhen und in wechselndem Umfange Lippen, Kiefer, harten und weichen Gaumen betheiligen.

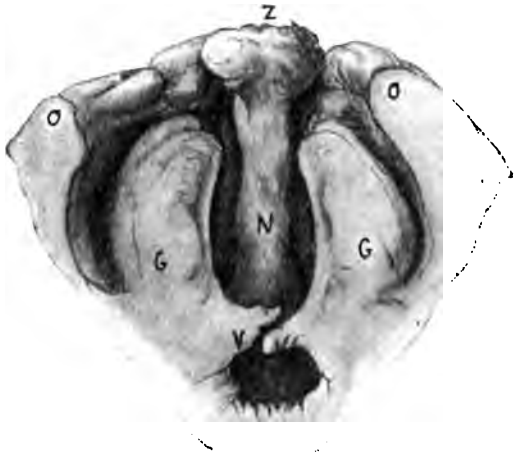

Fig. 111.
Wolfsrachen. Man sieht von unten gegen die Decke der Mundhöhle. *Z* Zwischenkiefer, *O O* Oberkiefer, *G G* harter Gaumen, *N* Nasenscheidewand, in dem grossen Gaumenspalt sichtbar, *V* das gespaltene Velum.

Die Vereinigung kann nur auf der einen oder auf beiden Seiten zugleich fehlen. So entstehen einseitige oder doppelseitige Spalten. Eine mediane Spalte kommt zu Stande, wenn der mittlere Stirnfortsatz, der die Nasenscheidewand bildete, nicht weit genug herunterstieg, um sich mit den Oberkieferfortsätzen zu vereinigen.

Die seitlichen Spalten liegen im Bereich des Kiefers, da ja die Verbindung von Zwischenkiefer und Oberkieferfortsatz fehlt, zwischen dem äusseren Schneidezahn und dem Eckzahn. Scheinbar befinden sie sich im Zwischenkiefer, wenn dieser nur 2 Schneidezähne bildete und ein überzähliger Schneidezahn im Oberkieferfortsatz entstand.

Die Grade der Missbildung sind sehr verschieden:

a) Der **Wolfsrachen** (Cheilo-Gnatho-Palato-Schisis) ist eine Lippen, Kiefer und Gaumen umfassende Spaltbildung (Fig. 111). Im weichen Gaumen liegt die Lücke stets median, im harten neben

der Nasenscheidewand, oder wenn diese nicht herabstieg, median. Die Individuen mit Wolfsrachen sind entweder im Uebrigen normal oder zugleich mit anderen Missbildungen behaftet.

b) Die **Kiefer-Lippenspalte** (Cheilo-Gnatho-Schisis) kann verschieden tief, ev. bis zum Nasenloch reichen.

c) Die **Lippenspalte** (Labium leporinum, **Hasenscharte**) kommt am häufigsten einseitig und zwar meist links vor. Der Grad der Spaltbildung geht von einer Furche im Lippenroth bis zu tiefen in das Nasenloch hineinreichenden Defecten (Fig. 112).

Fig. 112.
Hasenscharte. Der Zwischenkiefer ist beiderseits nicht mit dem Oberkieferfortsatz in Verbindung getreten, liegt ihm aber links dicht an, während rechts eine breite Spalte sichtbar ist.

Von anderen Missbildungen seien noch folgende kurz erwähnt:

Zu den Spaltbildungen rechnet die schräge Gesichtsspalte, die sich von dem eben besprochenen Lippen-Kieferspalt aus gegen das Auge schräg nach aufwärts erstreckt und ebenfalls auf einem Mangel an Vereinigung von Stirn- und Oberkieferfortsatz beruht. Als Mikrognathie wird ein Zukleinbleiben des Unterkiefers, als Agnathie ein Fehlen desselben bezeichnet, als Achelie oder Mikrochelie ein Fehlen oder geringe Entwicklung der Lippen, als Makrostomie eine seitlich zu weit ausgedehnte Mundspalte, als Synchelie eine zu weit gehende Verschmelzung der Lippen.

2. Die Lippen.

Circulationstörungen sind nur klinisch-diagnostisch von Bedeutung. Bei Anämie sind die Lippen auffallend blasser als andere Schleimhäute, bei Stauungen besonders stark livid geröthet.

Entzündungen treten auf als Fortsetzungen von analogen Processen der äusseren Haut und in Form von Phlegmonen. Bemerkenswerth sind die bei scrophulösen Kindern, besonders an den Oberlippen auftretenden erheblichen Schwellungen und Verhärtungen, die auf einer entzündlichen Hyperplasie des Gewebes

mit Oedem und Hyperämie beruhen. Sie finden sich besonders bei gleichzeitigen chronischen Katarrhen der Nase.

Geschwülste der Lippen aus der Bindegewebereihe sind mit Ausnahme der Angiome selten. Es kommen Fibrome, Lipome, Chondrome vor. Die Angiome sind entweder Teleangiektasien, die besonders an der Oberlippe zu finden sind, oder cavernöse Tumoren, welche, von blaurothem Aussehen, die Lippe rüsselartig vergrössern können, oder Lymphangiome.

Epitheliale Tumoren treten einmal als Schleimdrüsenadenome auf, ferner als papilläre zottige Tumoren, die in dieser gutartigen Form dauernd bestehen bleiben, aber häufig zur Bildung von Krebs Veranlassung geben können. Das **Carcinom** ist der wichtigste Lippentumor. Es beginnt meist als eine kleine borkenbedeckte flache oder als papillär gebaute mit dicker Epithelverhornung versehene Stelle und kann lange in dieser Form bestehen bleiben. Später breitet sich der Krebs mit eintrocknender, borkiger, verhornter oder mit zerfallender, geschwüriger, aber durch prominirenden Rand ausgezeichneter Oberfläche weiter aus, dringt in die Tiefe, ev. bis zum Knochen vor und kann die angrenzenden Wangentheile ergreifen (siehe Figur Lippencarcinom in Abschnitt IX).

3. Mundhöhle.

a) Circulationstörungen.

Circulationstörungen treten wie in den Lippen auf. Ausserdem kommt es bei Purpura, Scorbut, Hämophilie nicht selten zu Blutungen aus der Schleimhaut.

b) Entzündungen.

Die Entzündungen der Mundhöhle zeigen sich unter sehr verschiedenen Bildern.

Bei Pocken, Scharlach, Masern trifft man oft fleckige Röthung, die früher sichtbar sein kann als auf der Haut.

Nach mechanischen (durch cariöse Zähne bedingten) und chemischen Reizen, wie sie durch den Tabaksaft, durch Alkohol, durch reizende Speisen veranlasst werden, entsteht eine katarrhalische Entzündung mit Schwellung, Röthung und Epitheldesquamation der Schleimhaut.

Intensivere Entzündungen, Stomatitis ulcerosa, werden bei Scorbut und nach Quecksilbereinathmung (in Folge von Medication oder gewerblicher Beschäftigung) beobachtet. Erstere Er-

krankung führt zu Schwellung, zumal an den Zahnrändern, zu Blutungen, Erweichung und Geschwürsbildung der Schleimhaut. Es kann Gangrän, Lockerung und Ausfall der Zähne hinzukommen. Die mercurielle Stomatitis zeigt ebenfalls Schwellung, missfarbene Beschaffenheit, Erweichung und zugleich vermehrte Salivation. Ferner bilden sich, meist an der Innenfläche der Wangen und Lippen, Geschwüre mit missfarbenem Belag.

Zuweilen kommt es bei Entzündungen zu blasigen Abhebungen des Epithels, am häufigsten bei einer der Maul- und Klauenseuche des Rindes entsprechenden Erkrankung.

Die **Stomatitis aphthosa** ist eine mit der Bildung kleiner weissgrauer leicht prominenter Fleckchen einhergehende Entzündung, die sich als Complication verschiedener anderer Erkrankungen einstellen kann und ausserdem gern bei Säuglingen vorkommt. Die Flecken (**Aphthen**) sind entweder Folgen mechanischer Reizung (Henoch und Andere) oder einer Infection mit pyogenen Kokken (E. Fraenkel).

Der Name **Aphthen** wurde ursprünglich für eine andere entzündliche Erkrankung der Mundhöhle, für den **Soor** gebraucht. Bei ihm handelt es sich um das Auftreten anfänglich kleiner weisser Fleckchen, die bald zu grösseren weissgrauen, gelblichen oder schmutzig verfärbten Plaques zusammenfliessen. Sie sitzen zuweilen fest, lassen sich aber meist leicht abstreifen. Ausser im Mund finden sie sich im Rachen und zuweilen auch im Oesophagus bis zum Magen und in der Trachea. Sie bestehen aus den Fäden des Soorpilses (allg. Path. S. 38), aus Plattenepithelien und beigemischten Bacterien. Unter Umständen können sie ausser durch die begleitende entzündliche Schwellung durch ihre Massenhaftigkeit gefährlich werden, indem sie den Rachen und Oesophagus hochgradig verengen.

Der Soorpilz sitzt im Allgemeinen nur im Epithel, kann aber ausnahmsweise auch tiefer in das Bindegewebe eindringen und nun, weiter verschleppt, metastatische Entzündungen machen (s. z. B. die Niere).

Die **Noma** (Wasserkrebs) ist eine rasch um sich greifende brandige Zerstörung der Wange, die meist am Mundwinkel mit livider Röthung und Verhärtung beginnt. Die Stelle wird bald blauroth, schwärzlich, es bilden sich Blasen und schwarze Schorfe, nach deren Abstossung ein gangränöser Defect bleibt, der sich schnell weiter ausbreitet und die ganze Wange und angrenzende Theile (Augenlid, Ohrmuschel, Unterkiefergegend) zerstört. Der

Process endet meist tödtlich durch Pneumonie, Darmaffectionen und Sepsis. Heilung ist selten. Sie hinterlässt ausgedehnte narbige Defecte. Die Noma befällt meist schlecht ernährte Individuen, vorzugsweise Kinder von 3—8 Jahren. Schwere Allgemeinerkrankungen begünstigen die Entstehung. Die Aetiologie ist nicht aufgeklärt. Man fand verschiedene Mikroorganismen (Diphtheriebacillen, eine Cladothrix-Art [PERTHES]).

Die **actinomykotischen** Entzündungsprocesse finden sich meist zunächst in der Nachbarschaft der Kiefer, theils nur in der Schleimhaut, theils und häufiger dicht am Knochen, der die Erscheinungen der Periostitis darbietet. Die Actinomykose verläuft mit langsam fortschreitender Granulationswucherung, in der sich vielfach kleine, confluirende Abscesse bilden. In dem Eiter, der nach aussen und in die Mundhöhle durchbrechen kann, findet man die Pilzdrusen in Gestalt kleiner gelber oder, seltener, grüner Körnchen (s. allg. Path. S. 53). Die Entzündung breitet sich auf die Weichtheile der Mundhöhle oder auch des Halses aus. Der Actinomycespilz, der meist an Gräsern, Getreidearten haftet, kommt mit diesen in die Mundhöhle und gelangt bei Verletzungen (Einstossen der Getreidegrannen u. a.) in die Weichtheile.

Tuberculose der Mundhöhle kommt meist bei Individuen vor, deren Sputum (bei Lungentuberculose, bei Kehlkopftuberculose) bacillenhaltig ist. An Stellen kleiner Verletzungen (durch cariöse Zähne u. s. w.) gelangen die Bacillen in das Gewebe und erzeugen Knötchen, die später zerfallen und Geschwüre bilden, in deren Grund man häufig schon am Lebenden Tuberkel nachweisen kann. Die Ulcera breiten sich in die Fläche und Tiefe aus und können mit syphilitischen und carcinomatösen Geschwüren verwechselt werden. Sie sitzen sehr gern an den Zungenrändern und auf der Wangenschleimhaut, dort also, wo die Zähne anstossen.

Syphilitische Entzündungen kommen selten (durch directe Contactinfection) primär im Munde vor, sie finden sich häufiger als Ausdruck der syphilitischen Allgemeinerkrankung. Es handelt sich einmal um die Entwicklung gummöser Knoten, die hauptsächlich in der Zunge sitzen und geschwürig aufbrechen können. Ausserdem beobachten wir flache Geschwüre, die den breiten Condylomen der Haut (s. d.) entsprechen, und ferner fleckige, leicht infiltrirte und oberflächlich zerfallende Röthungen. Die primäre Syphilis bildet hier wie an den Geschlechtsorganen Geschwüre mit weicherem oder festem, indurirtem Grunde.

Bei syphilitischen Individuen, aber auch bei nicht syphilitischen kommt es, meist unter dem Einfluss starken Rauchens, zuweilen zu fleckigen confluirenden, bläulichweissen Verdickungen und Verhärtungen des Epithels, meist an den Wangen und an der Zunge. Es sieht ähnlich aus, als seien die befallenen Stellen mit Milch übergossen. Man nennt den Zustand **Psoriasis linguae**, oder Leukoplakia, oder Ichthyosis linguae. Er besteht in einer erheblichen Dickenzunahme des Epithels mit Verhornung und in mässiger zelliger Infiltration des Bindegewebes. Der Process ist dadurch unangenehm, dass in dem harten Epithel Risse und Geschwüre entstehen und dass auf seinem Boden Carcinome zur Entwicklung gelangen können.

Einer gesonderten Erwähnung bedürfen noch die Entzündungen der Zunge, Glossitis. Sie können sich z. B. bei starken Rauchern in dem aus abgestossenen und angehäuften Epithelien und Bacterien bestehenden Zungenbelag äussern, der aber auch, abgesehen von localen Entzündungen, als Begleiterscheinung von Magenkatarrhen und bei Infectionskrankheiten vorkommt. Eine eigenartige Form bildet die schwarze Haarzunge, bei welcher die lebhaft wuchernden Epithelien in der Längsrichtung der Papillae filiformes aneinandergereiht bleiben und so haarförmige Gebilde liefern, die mehrere Millimeter lang werden. Die schwarze Farbe rührt von dem verfärbten Epithel her.

Ausser diesen oberflächlichen Affectionen giebt es auch tiefere Zungenentzündungen, die sich im Anschluss an Verletzungen durch scharfe Zähne, durch sonstige Traumen und Infectionen entwickeln können. Die Zunge schwillt ausserordentlich an, wird mit Exsudat durchtränkt, eitrig infiltrirt und mit Abscessen durchsetzt. Heilung führt zu bindegewebig-narbiger Induration.

Am Boden der Mundhöhle bilden sich zuweilen eitrige, manchmal zu Verjauchung führende Entzündungsprocesse, die sich im Halszellgewebe weit nach abwärts erstrecken können (**Angina Ludovici**). Sie entstehen entweder fortgeleitet von den eben genannten Entzündungen oder von einer Periostitis, einer Lymphadenitis oder einer eitrigen Speicheldrüsenentzündung.

c) Neubildungen der Mundhöhle.

Am meisten interessiren uns die Neubildungen der Zunge.

In ihr kommen Fibrome, Lipome, Chondrome selten für sich vor.

Anders ist es mit den Angiomen. Hämangiome, als Teleangiektasien, vor Allem aber als Cavernome führen zu starken Anschwellungen ev. mit Vorfall der Zunge aus der Mundhöhle. Lymphangiome bewirken ähnliche Vergrösserungen des Organs, theils als mehr diffuse Lymphgefässerweiterungen, theils, aber seltener, in Gestalt circumscripter Knoten.

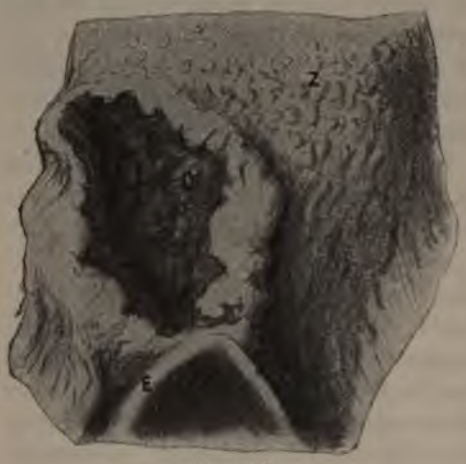

Fig. 113.

Carcinom des Zungengrundes. *C* Carcinom, central tief ulcerirt, mit stark verdicktem, aufgeworfenem Rand. *Z* Zunge, *E* Epiglottis.

Andere Formen der Zungenanschwellung (Makroglossie) entstehen als Hypertrophie der Musculatur, wieder andere durch Proliferation des Bindegewebes.

Wucherndes Bindegewebe bildet zuweilen Knoten, in denen Ablagerungen von Amyloid stattfinden können.

Sarkome der Zunge, meist kleinzellige Rundzellensarkome, sind selten. Ein von Birch-Hirschfeld untersuchtes Spindel-



Fig. 114.

Zungencarcinom. Natürl. Grösse. Durchschnitt. Das Carcinom bildet einen flachen verschieden tief reichenden weissgrauen Tumor, der in grosser Ausdehnung unter das Zungenoberflächenepithel gewachsen und von unten her mit ihm verschmolzen ist. Bei *a* sieht man einen Tumorknoten dem normalen emporgehobenen Epithel anliegen, bei *b* ist die Grenze undeutlich.

zellensarkom war vielleicht ein Rhabdomyom aus embryonalen Muskelelementen.

Ein Adenom kommt im hinteren Abschnitt der Zunge, in der Gegend des Foramen coecum vor. Es handelt sich um höchstens

wallnussgrosse Knoten aus Schilddrüsengewebe, die aus kleinen, am Ductus thyreoglossus an ungewohnter Stelle gebildeten Schilddrüsenläppchen hervorgehen.

Carcinome sind häufiger (Fig. 113 u. 114). Sie treten nur als Plattenepithelkrebse auf und gehen meist von den Zungenrändern, aber auch von der Fläche aus. Sie bilden bald flache, aber rasch tiefer zerfallende Geschwüre mit fest, knotig verdicktem Rand und Grund (Fig. 113). Auf dem Durchschnitt sieht man das grauweisse Krebsgewebe in unregelmässiger Grenze in die rothe Zungenmusculatur vordringen (Fig. 114), das bereits entstandene Geschwür ist seitlich und unten von breiten Zonen weiss aussehenden Tumorgewebes umgeben. Bei dem lockeren Bau der Zunge und dem Vorhandensein zahlreicher Lymphbahnen breitet sich der Zungenkrebs rasch seitlich, auf die übrige angrenzende Mundschleimhaut bis an den Kiefer und andererseits in die Tiefe aus, wo frühzeitig die Lymphdrüsen ergriffen werden. Das Carcinom entsteht auf Grund chronischer entzündlicher Reizungen, die durch cariöse Zähne, durch Tabakrauchen, Alkohol u. s. w. bedingt sind. Es entsteht ferner gern auf dem Boden der Psoriasis linguae (s. oben S. 217). Verwechslung mit anderen Geschwüren (z. B. Tuberculose) ist im Anfang möglich, aber wenn der Tumor die Geschwürsränder deutlich verdickt, auszuschliessen.

In der übrigen Mundhöhle verdient einmal das Carcinom Erwähnung. Es kann sich an jeder Stelle, am häufigsten noch an der Wange bilden und entwickelt sich hier meist auf dem Boden einer Psoriasis buccalis (s. o. S. 217).

Ferner kommen am Boden der Mundhöhle gelegentlich Dermoidcysten vor, die recht gross werden und den Mundboden vorwölben können. Weit seltener sind sie in der Zunge.

d) Cysten der Mundhöhle.

Unter der Zunge, besonders unter dem Frenulum finden sich nicht so ganz selten Cysten mit wässrigem, dicklichem, gelblichem Inhalt, die mit dem Namen **Ranula**, Fröschleingeschwulst, belegt werden. Es liegt nahe, daran zu denken, dass sie aus einer Erweiterung der Speicheldrüsenausführungsgänge entstanden. Das ist möglich, neben den grösseren Drüsen kommen aber nach v. Recklinghausen vor Allem die in der Zungenspitze gelegenen Blandin-Nuhn'schen Speicheldrüsen in Betracht. Neumann meint, dass

die Cysten auch aus den sogen. Bochdalek'schen Schläuchen entstehen, welche als Seitenzweige des Ductus thyreoglossus sich tief in die Zunge einsenken können.

e) Die Zähne.

1. Bildunganomalien.

Von Bildunganomalien erwähnen wir die gelegentlich vorkommende abnorme Grösse aller oder einzelner Zähne (besonders der Eckzähne), ferner Kleinbleiben mit Lückenbildung, Anomalien der Zahl und der Stellung.

2. Zahn-Caries und Entzündung.

Die Zahncaries beruht auf einem Zerstörungsprocess der harten Zahnsubstanzen, speciell der Dentin- und Schmelzschicht. Sie beginnt mit Vorliebe an solchen Stellen an der Kaufläche der Mahlzähne, wo die Schmelzschicht theils sehr dünn ist, theils fehlt, und wo auch Anomalien in der Qualität derselben sich geltend machen (geringere Dichtigkeit, verminderter Kalkgehalt). Im Schmelz kommen nicht selten feine Sprünge vor, besonders findet man derartige Risse an den Zähnen, die sich im Beginn cariöser Erkrankung befinden; die Schmelzprismen sind hier im Zusammenhang gelockert, sie zerbröckeln allmählich, gleichzeitig nimmt der Schmelz eine grünliche bis bräunliche Färbung an; schliesslich zerfällt er. Auf diese Weise wird das Zahnbein in geringerer oder grösserer Ausdehnung blossgelegt und schon vor Beginn des Zerfalles bräunlich gefärbt; häufig ist die verfärbte Stelle viel ausgedehnter als am Schmelz. Die Dentinkanälchen werden, je näher nach der zerfallenden Partie hin, um so undeutlicher und dünner. Wenn das missfarbige Zahnbein längere Zeit entblösst ist, so tritt eine Entkalkung desselben ein, und zwar kann dieser Process sehr rasch vor sich gehen. An die Entkalkung schliesst sich der Zerfall. Indem er fortschreitet, wird aus der anfänglich flachen Grube eine tiefe Höhle, die weiterhin bis zur Pulpa und auf die Wurzel vordringt und auch diese zerstört.

Die Zahncaries entsteht nach Miller durch die Einwirkung der dem Speichel beigemischten Säuren, die vor Allem durch die Milchsäuregährung gebildet werden. Die verschiedenen Bacterienarten der Mundhöhle haben demnach an der Caries keinen directen Antheil, sie sind die Producenten der Säuren. Sie bewirken dann aber nach Auflösung des Kalkes die Beseitigung des zu Grunde liegenden organischen Substrates.

Die Zahncaries hat ausser der Zerstörung der Zähne noch andere Nachtheile. Sie führt einmal sehr häufig zu Entzündungen. So entsteht erstens eine Pulpitis. Die Pulpa schwillt an, wird geröthet, nicht selten von kleinen Hämorrhagien durchsetzt. Ferner bildet sich oft Eiterung aus. Bei chronischem Verlauf des Processes kann die Pulpa unter Umständen in die cariöse Höhle hineinwuchern und das sogenannte Pulpagranulom, einen knopfförmig vorragenden Körper aus Granulationsgewebe bilden.

Eine andere Entzündung betrifft die Wurzelhaut. Sie schliesst sich am häufigsten an Pulpaentzündungen an und kann nur den einen angegriffenen Zahn betheiligen oder auf die benachbarten fortschreiten. Die entzündliche Schwellung, auf Hyperämie und Exsudation beruhend, betrifft sowohl das Parenchym der Wurzelhaut als die Scheide der Blutgefässe und Nerven, sie kann sich bis zur Abscessbildung steigern. Das Zahnfleisch in der Umgebung ist ebenfalls entzündet, es bildet sich eine Parulis aus, die Schwellung erstreckt sich häufig auch auf die äussere Haut. Der Zahn wird durch den sich ansammelnden Eiter und die Schwellung der Wurzelhaut in die Höhe gehoben. Ist die Eiterung beträchtlich, so kommt es in der Regel zur Perforation des Zahnfleisches, seltener erfolgt Durchbruch nach aussen. Von den unteren Mahlzähnen bilden sich häufiger als von den oberen fistulöse Gänge zur Gesichthaut, und zwar kann die Eitersenkung bis zum Thorax gehen und hier erst perforiren. Tödtliche Verjauchung kann aus der Abscessbildung hervorgehen.

Häufiger gesellt sich zu der Pulpa- und Wurzelhautentzündung Periostitis am Kiefer; sie bleibt in der Mehrzahl der Fälle auf eine umschriebene Stelle beschränkt, kann zu Abscedirung und Nekrose von Knochenpartien an der Kieferoberfläche führen. Selten nimmt die eitrige Periostitis eine bedeutende Ausdehnung an, sie kann dann umfängliche Kiefernekrose verursachen. Namentlich kommt dieses in der Zahnperiode, besonders bei heruntergekommenen scrophulösen Kindern vor. Auch bei erschwertem Durchbruch der Weisheitszähne, nach Zahnextractionen kommt Periostitis und Kiefernekrose vor. Die häufigste Veranlassung ist aber auch hier die Zahncaries.

Ausser durch die Entzündungen kann die Caries auch als Eingangpforte für Mikroorganismen in Betracht kommen. So wurden (von J. Israel u. A.) Actinomycescolonien in der Höhle gefunden, so dass ein Eindringen von hier aus in die Pulpa und weiter in die Tiefe denkbar ist. Man nimmt ferner an, dass die

cariösen Zähne auch den Tuberkelbacillen den Zugang in das Gewebe eröffneten. Doch wird das jedenfalls nur selten vorkommen. Der cariöse zackige Zahn kann aber ferner durch Verletzung der Mund-, besonders der Zungenschleimhaut eine Ansiedelung von Bacterien an den defecten Stellen begünstigen und ev. auch zur Bildung eines Carcinoms Veranlassung geben.

3. Neubildungen.

Bei den Neubildungen, die an den Zähnen oder in Beziehung zu ihnen entstehen, spielen Entwicklungstörungen in den meisten Fällen eine maassgebende Rolle. Besondere Beachtung verdienen die bei der Zahnbildung entstehenden überschüssigen Epithelgebilde (die Débris paradentaires von Malassez), welche über die Grenzen der Zähne sich carcinomähnlich in das umgebende Bindegewebe erstrecken. Aus ihnen, aber wohl auch aus zu reichlich gebildeten Zahnanlagen können cystische Bildungen hervorgehen, die meist nur klein und dann mit Cylinderepithel ausgekleidet sind. Sie enthalten neben einer schleimigen Flüssigkeit unter Umständen einzelne oder sehr zahlreiche, mehr oder weniger abnorm gestaltete Zähne und können so gross werden, dass sie den Kiefer erheblich auftreiben. Ausser diesen einfachen Cysten giebt es auch solche, die aus vielen kleineren und grossen Räumen, aus Bindegewebe und darin eingelagerten Epithelsträngen bestehen, aus denen die Cysten sich entwickeln.

Es ist begreiflich, dass aus jenen überschüssigen Epithelkeimen, wenn auch nur selten, Carcinome hervorgehen können.

Eine weitere Neubildung ist das Wurzelgranulom, welches von der Wurzelhaut ausgeht, den Umfang einer Erbse bis einer Nuss erreichen und durch centrale Erweichung eine cystische Beschaffenheit annehmen kann (Wurzelcyste). Die Höhle kleidet sich manchmal mit Epithel aus.

Es giebt weiterhin sogenannte Odontome, die, anfänglich aus fibrösem Gewebe bestehend, später durch Umwandlung in Dentin hart werden. Sie gehen aus verirrten überzähligen Zahnanlagen hervor und enthalten auch Pulpagewebe. In manchen Fällen findet sich auch Schmelzgewebe (Odontoma adamantinum) oder Knochen (Osteoodontoma). Die Tumoren können kleinapfelgross werden.

f) Speicheldrüsen.

1. Entzündung.

Entzündungen sind am häufigsten in der Parotis, weit seltener in den anderen Speicheldrüsen.

Die Parotitis tritt als selbständige und dann meist epidemische Erkrankung auf und entwickelt sich zweitens im Anschluss an infectiöse Processe anderer Organe.

Der Infectionsweg der **Parotitis epidemica (Mumps, Ziegenpeter)** und ihr Erreger sind nicht sicher bekannt. Doch ist anzunehmen, dass Eiterkokken, die man in der entzündeten Drüse auffand, in Betracht kommen und dass die Bacterien vom Munde aus in den Ausführungsgang eindringen. Die Entzündung äussert sich durch Schwellung, die auf Hyperämie und Bildung eines bald mehr serösen, bald mehr zelligen und event. eitrigen Exsudates beruht. Die Erkrankung bildet sich meist nach einigen Tagen glatt zurück, kann aber auch in Abscedirung mit Durchbruch nach verschiedenen Richtungen übergehen. Bemerkenswerth ist ferner der Umstand, dass sich zuweilen zu der Parotitis eine Entzündung der Hoden (Orchitis) oder der Ovarien (Oophoritis) gesellt.

Die secundäre Speicheldrüsenentzündung schliesst sich an die verschiedenartigsten anderen Infectionen, an Pyämie, Typhus, Scharlach, Cholera, Dysenterie, Pneumonie, Lungentuberculose an. Sie entsteht auch fortgeleitet von Entzündungen der Mundhöhle. Hier ist der Infectionsweg klar. In jenen zahlreichen anderen Fällen ist aber schwer zu entscheiden, ob die Infectionsträger vom Munde aus eindrangen oder im engeren Sinne metastatisch mit dem Blute zugeführt wurden. Der Umstand, dass die Bacteriencolonien als Ausfüllungsmassen der Drüsengänge gefunden werden, spricht für den ersten Weg, ebenso die Thatsache, dass es sich meist um Eiterkokken handelt, die allerdings auch als Ausdruck einer Mischinfection hämatogen in die Drüse gelangen könnten.

Die secundäre Parotitis ist durch ihren eitrigen Charakter ausgezeichnet. Es entstehen viele kleine, meist deutlich an die einzelnen Drüsenläppchen gebundene Abscesse, in denen die Epithelien nekrotisch zu Grunde gehen. Das nicht vereiterte Gewebe ist in unregelmässiger Weise hämorrhagisch. Die kleinen Abscesse fliessen allmählich zu grösseren zusammen, die ganze Drüse kann schliesslich eitrig zerstört werden. Gelegentlich nimmt der Process jauchigen Charakter an. Heilung ist möglich, die Parotis wird dann durch entzündlich narbiges Gewebe indurirt.

Die Eiterung kann aber auch auf die Umgebung, zumal auf das Halsgewebe fortschreiten und an verschiedenen Stellen durchbrechen. Sie kann sich auch auf Ohr und Schädelhöhle ausdehnen.

Gelegentlich schliesst sich an acute Entzündungen eine chronische an, die sich durch lymphoide Umwandlung des Bindegewebes und Rückbildungsprocesse am Epithel auszeichnet (s. a. Path. S. 309).

Eine besondere Form der Speicheldrüsenentzündungen liegt bei der Lyssa, Hundswuth, vor. Hier findet sich zellige Infiltration und parenchymatöse Veränderung der Epithelien.

Tuberculöse Entzündungen der Speicheldrüsen sind selten (Stubenrauch, Bockhorn, Mintz). Sie können ausgedehnt verkäsen. Ihre Genese ist unbekannt. Mintz meint, in seinem Falle sei die Infection von der Mundhöhle aus erfolgt.

2. Geschwülste.

Die Speicheldrüsen, insbesondere die Parotis, sind die Bildungstätte vieler Tumoren.

Am meisten charakteristisch sind die hier vorkommenden **Mischgeschwülste** (allg. Path. S. 594 u. 603) aus verschieden beschaffenem Bindegewebe (fibrösem, sarkomatösem Gewebe, Knorpel, Schleimgewebe, Fettgewebe) und Zellhaufen und -strängen, die unzweifelhaft epithelialer Abkunft sind (Hinsberg) und bald den Charakter von Drüsenepithelien, bald von verhornenden Plattenepithelien haben. Die Tumoren müssen auf die Fötalzeit zurückgeführt werden und zwar nach Wilms auf Keime, welche vom Epithel und Bindegewebe der Mundbucht abstammen und demgemäss sowohl Plattenepithel, wie nach Analogie der normalen Entwicklung auch die drüsigen Elemente der Parotis liefern können.

Die Neubildungen sind knollige, langsam wachsende, meist gutartige Tumoren. Ihre Zusammensetzung aus jenen Elementen wechselt sehr. Bald wiegt das Epithel vor, bald das fibröse („Fibroadenom"), bald das myxomatöse (Myxom, Myxoadenom), bald das knorpelige Gewebe (Chondrom). Das Bindegewebe kann auch sarkomatösen Charakter haben (Sarkom) und zugleich myxomatös sein (Myxosarkom) u. s. w. Das Chondrom kann manchmal für das blosse Auge lediglich knorpelig erscheinen. Es bildet dann einen knolligen, festen Tumor verschiedener Grösse, der auf der Schnittfläche mehr oder weniger deutlich gelappt, unter dem Mikroskop aus Knorpelinseln aufgebaut erscheint. In wie weit auch andere reine, einfache Tumoren aus solchen Mischgeschwülsten

durch einseitige Weiterentwicklung einzelner Bestandtheile hervorgehen, so das Lipom, Fibrom, Sarkom, Carcinom, lässt sich nach unseren jetzigen Kenntnissen noch nicht sicher entscheiden. Denkbar ist es natürlich, dass solche Geschwülste sich auch unabhängig von Mischtumoren hier so gut wie anderswo entwickeln, doch spricht Manches dafür, dass sie nicht selten aus Mischtumoren hervorgehen.

Jedenfalls kommen in den Speicheldrüsen reine derartige Tumoren vor. Unter ihnen verdient vor Allem das Carcinom Erwähnung, welches sich als weiches zellreiches, seltener als verhornendes findet. Es verbreitet sich durch infiltrirendes Wachsthum in die Umgebung, zeigt also nicht die relativ gute Abgrenzung der Mischtumoren.

3. Speichelsteine.

In den Ausführungsgängen der Speicheldrüsen bilden sich zuweilen Steine dadurch, dass sich um eingedrungene Fremdkörper (Borsten, Knochenstückchen) oder um Gerinnsel, Bacterienhaufen Kalksalze in einer organischen Grundsubstanz niederschlagen (s. a. P. S. 253). Die Concremente sind meist klein, können aber 20 und mehr Gramm schwer werden.

4. Verschluss der Ausführunggänge.

Verschluss der Ausführunggänge kann durch Concremente und Narbenbildung entstehen. Tritt dann durch Neubildungsprocesse eine Vergrösserung der Wandfläche ein, so kann eine cystische Erweiterung die Folge sein. Häufiger entsteht eine Atrophie des Organs.

5. Speichelfistel.

Durch Trauma oder Geschwürbildung (z. B. in Folge eines Concrementes) kann Durchbruch des Ausführungsganges in die Mundhöhle oder auf die Aussenfläche der Wange erfolgen.

II. Weicher Gaumen, Tonsillen und Rachen.

1. Entwicklungstörungen.

Von der congenitalen Spaltung des Gaumens war oben, S. 212, die Rede. Die Tonsillen können mangelhaft entwickelt sein oder ganz fehlen. In ihnen kommen ferner als Reste des embryonalen Kiemenbogenknorpels, zuweilen symmetrisch auf beiden Seiten,

meist im unteren und äusseren Abschnitt, kleine Knorpel-Inseln und -Spangen vor, die theilweise in Knochen übergehen, im Uebrigen aber keine besondere Bedeutung beanspruchen. Im Rachen finden sich die bei Oesophagus zu besprechenden Kiemenfisteln.

2. Circulationstörungen.

Am weichen Gaumen, an den Tonsillen und am Rachen macht sich congestive Hyperämie, meist als Einleitung entzündlicher Processe, durch intensive Röthung der Schleimhaut geltend. Stauunghyperämie ist bei Stauungen im venösen Kreislauf und aus localen Gründen häufig. Sie tritt hervor durch blaurothe, livide Verfärbung der Schleimhaut und Ektasie venöser Gefässe. Blutungen kommen gelegentlich (nach Trauma etc.) vor, z. B. auch in der Uvula (Staphylhämatom). Oedem des weichen Gaumens als Begleiterscheinung von Entzündungen führt zu starken Anschwellungen der Uvula und der Gaumenbögen, im Rachen zu gallertigen Schleimhautschwellungen.

3. Entzündungen.

Entzündungen der oben genannten Theile heissen **Angina**. Beschränkt sich der Process auf die Mandeln, so spricht man von **Angina tonsillaris**. Entzündung des Rachens heisst **Pharyngitis**.

Die Entzündungen sind einmal sogen. katarrhalicher Natur, d. h. sie bestehen in diffuser oder fleckiger Röthung und Schwellung mit Abstossung von Epithel und Production reichlichen Schleimes. Manchmal bilden sich epitheliale Bläschen (Angina vesiculosa) und oberflächliche Geschwüre. An den Tonsillen macht sich Schwellung, Schleimproduction und Ansammlung reichlicher, aus Epithelien, Lymphocyten und Leukocyten und aus Bacterien bestehender Massen in den Krypten bemerkbar (Angina lacunaris). Diese Anhäufungen bilden die sich zersetzenden und deshalb übel riechenden Tonsillarpfröpfe.

Die katarrhalische Angina kann selbständig auftreten und heilen, das Vorstadium intensiverer Entzündung und allgemeiner infectiöser Erkrankungen (besonders der Kinderinfectionskrankheiten) und der sogleich zu besprechenden Diphtherie bilden oder als spätere Conplication von Allgemeinaffectionen sich einstellen.

Sehr intensiv einsetzende (durch Streptokokken, Staphylokokken, Pneumokokken, Milzbrand- und Rotzbacillen bedingte)

Anginen nehmen rasch eitrigen Charakter an (Angina phlegmonosa). Starke Schwellung, Nekrose, Geschwür- und Abscessbildung, die sich auf das Halszellgewebe fortsetzen kann, zeichnen sie aus. Zuweilen gesellt sich Gangrän hinzu oder beginnt von vorneherein mit dem Einsetzen der Entzündung. Es entstehen missfarbene Stellen, die bald in eine schmierige stinkende Masse zerfallen. Der Process kann grosse Ausdehnung gewinnen und wird häufig durch Septikämie oder auch durch Glottisödem tödtlich enden. Bemerkenswerth ist die Beobachtung gangränöser Angina (Angina nosocomialis phagedaenica) im Verlauf von Hospitalbrandepidemien.

Auch die Angina lacunaris kann von den intensiv entzündungerregenden Pfröpfen aus in umschriebene oder ausgedehnte Eiterung übergehen.

In anderen Fällen ist die Angina lacunaris durch die Gegenwart eines fibrinösen Exsudates in den Lacunen ausgezeichnet.

Aus den acuten Entzündungen der Tonsillen gehen chronische hervor, die sich vor Allem durch hochgradige Schwellung der Mandeln auszeichnen, an der alle Bestandtheile, besonders aber die Follikel, die sich vergrössern und neubilden, betheiligt sind. Die Tonsillen werden wallnuss- bis hühnereigross.

Auch die folliculären Apparate des Rachens, besonders die Rachentonsille sind an den dort verlaufenden Entzündungprocessen betheiligt. Bei chronischen Katarrhen wird die Schleimhaut bläulich gefärbt und durch Schwellung der Schleimdrüsen und Follikel granulirt.

Im kindlichen Alter ist diese folliculäre Schwellung bei chronischen Entzündungen nicht selten sehr hochgradig. Die Rachentonsille bildet die sogenannten adenoiden Vegetationen, die durch Stenose des Nasenrachenraumes die Athmung beengen und dadurch indirect die normale Entwicklung des Thorax hindern.

Vom Rachen können ferner eitrige, phlegmonöse Processe ausgehen, die sich nach Verletzungen, nach Aetzungen u. s. w. entwickeln und zuweilen tief im Halszellgewebe nach abwärts reichen.

Erwähnt sei hier ferner, dass sich auch zwischen Rachen und Wirbelsäule, von tuberculös-cariösen Processen der letzteren oder der Schädelbasis ausgehend, eitrige Entzündungen (Retropharyngealabscesse) entwickeln können, die stenosirend wirken, in den Pharynx durchbrechen oder sich hinter dem Oesophagus nach abwärts senken können.

Wir kehren zur Angina zurück. Die wichtigste ist die **krupöse** oder **diphtherische**. Beide Bezeichnungen bedeuten nicht principiell verschiedene Processe, sondern nur verschiedene Intensitätsgrade.

Der Name Diphtherie stammt von Diphthera (griech. die Haut) und wurde von BRÉTONNEAU (1826) gewählt, weil die Erkrankung ausgezeichnet ist durch Bildung von häutigen Belägen, von **Pseudomembranen**. Aber solche pseudomembranöse Erkrankungen können eine verschiedene Aetiologie haben.

Heute nennen wir **Diphtherie im engeren Sinne** die **Angina pseudomembranacea**, welche epidemisch auftritt und durch bestimmt charakterisirte Bacillen (allg. Path. S. 51) hervorgerufen wird. Sie wird auch (Orth) als Synanche bezeichnet, um sie von den anderen pseudomembranösen Entzündungen zu trennen.

Fig. 115.

Diphtherie des Rachens. *Z* Zunge, *E* Epiglottis, *T* Tonsillen, *R* Rachenwand, *Tr* Trachea. Auf Tonsillen Epiglottis, Rachenwand und in der Trachea pseudomembranöse Beläge.

Die Bildung der Pseudomembranen (Fig. 115) kommt in erster Linie zu Stande durch Gerinnung eines aus der Schleimhaut stammenden Exsudates. Demgemäss setzt sich die Membran aus einem bald locker, bald dichter geflochtenen Fibrin, besonders gern aber aus einem netzförmig angeordneten glänzenden Balkenwerk zusammen, in dessen Maschen Leukocyten und Lymphocyten liegen.

Bei der Exsudatbildung muss das Epithel mitleiden. Es wird früher oder später nekrotisch, die einzelnen Zellen werden oft auseinander getrennt und unter Bildung hirschgeweihähnlicher Formen in die Membran eingeschlossen. Oder es finden sich grössere Abschnitte des Epithels in das Exsudat eingelagert oder das Epithel wird durch den von unten kommenden Exsudatstrom abgestossen. Letzterer kann, nachdem er über das Niveau der

Oberfläche gelangt ist, seitlich über das noch festsitzende Epithel hinüberfliessen und dann erst gerinnen.

Die Pseudomembran sitzt also in der Hauptsache an Stelle des Epithels, ist aber beträchtlich dicker als dieses. Sie ruht auf dem Bindegewebe entweder in deutlicher Grenze, dann lässt sie sich leicht abheben, oder sie geht mit wurzelartigen Fibrinzügen, manchmal tief in die Mucosa hinein. Dann haftet sie fest und lässt sich am Lebenden nur unter Zurücklassung eines blutenden Defectes entfernen.

Nach spontaner oder artificieller Ablösung einer Pseudomembran kann sich eine neue bilden, die dann natürlich ohne Beziehung zum Epithel ist.

Der gleiche Process wie an den jetzt in Rede stehenden Theilen kommt auch in Larynx und Trachea zur Entwicklung. Im Kehlkopf haben die Membranen das gleiche Verhältniss zur Unterlage wie dort, in der Trachea sind sie weicher und sitzen meist so lose, dass sie sich spontan ablösen oder im Präparat mit einem Wasserstrahl abgespült werden können. Das liegt an der weichen Beschaffenheit des Cylinderepithels, an ihrem relativen Zellreichthum und an der reichlichen Beimengung von Schleim, der besonders über den Drüsenöffnungen die Membran durchsetzt. Noch weicher und lockerer sind die geronnenen Massen in den Bronchen.

Die Ausdehnung der Membranbildung ist in weiten Grenzen verschieden. Sie tritt entweder in Flecken verschiedener Grösse auf oder sie nimmt durch deren Confluenz oder von Anfang an grössere Flächen ein, bedeckt die Tonsillen in ganzer Ausdehnung, überzieht den weichen Gaumen, die Uvula und ausgedehnte Theile des Rachens, setzt sich in die Luftwege fort und erstreckt sich bis in die Bronchen.

Im Anfang sehen die Pseudomembranen weisslich, grauweiss aus und sind zart, dünn, bald werden sie dicker und gelblicher, gelbbraun und durch Blutbeimischung dunkler. Ihre Oberfläche ist glatt oder uneben.

In vielen Fällen ist der Belag schon im Beginn oder est später missfarben, weich, übelriechend und dann besonders gern mit Blutungen durchsetzt. Die befallenen Flächen sehen gangränös aus. Doch setzt sich die Veränderung im Allgemeinen nicht sehr tief in das Gewebe fort. Wirklich tiefgreifender gangränöser Zerfall ist nicht häufig, doch kommt er in manchen Epidemien ausgedehnter vor, als in anderen. Relativ oft sieht man solche Processe in

Verbindung mit phlegmonöser Entzündung des umgebenden Zellgewebes bei Scharlach-Angina.

Die Bedeutung der pseudomembranösen Entzündungen liegt einmal in der Verengerung der von ihnen befallenen Wege. Diese Folge macht sich natürlich weniger am Rachen geltend, obgleich auch hier durch die Schleimhaut- und Tonsillenschwellung erhebliche Stenosen entstehen können, als vor Allem im Larynx, dessen Verengerung zur Erstickung führen kann. Die zweite Wirkung der Erkrankung beruht bei den durch die Bacillen bedingten Processen auf der Resorption der von ihnen gelieferten Toxine, deren giftigen Einflüssen wir durch das Antitoxin v. Behring's erfolgreich begegnen. Die Bacillen selbst, die hauptsächlich an der Unterfläche der Pseudomembranen zu finden sind, gelangen nur selten in das Körper-Innere. Dagegen können die meist mit den Diphtheriebacillen in den Pseudomembranen vergesellschafteten und oft sehr reichlichen Streptokokken aufgenommen werden und in inneren Organen sich festsetzen. Bei den nicht bacillären (diphtheroiden) Erkrankungen spielen sie die wichtigste Rolle.

Complicationen der Rachendiphtherie sind beträchtliche Schwellungen der Halslymphdrüsen (s. o. S. 107), Bronchopneumonien (s. diese), Nierenentzündungen (s. diese), Herzmuskelerkrankungen (s. o. S. 22) u. a.

Die Heilung vollzieht sich an Ort und Stelle sehr glatt. Nach Abstossung der Membranen tritt völlige Regeneration ein. Nur bei sehr tiefgreifenden gangränösen Processen ist Narbenbildung zu erwarten.

Aber noch nach localer Wiederherstellung können Complicationen eintreten, einmal in Gestalt von leichteren oder schwereren Lähmungen, vor Allem der Rachenapparate und zweitens in Form von Herzlähmungen (s. o. S. 23 u. 34).

Die pseudomembranösen Processe bei Scharlach, Masern, Pocken (Fig. 116) unterscheiden sich von der Diphtherie einmal durch die weniger prägnante Membranbildung. Diese tritt in kleineren Fleckchen auf (Fig. 116), die sich freilich in grösseren Flächen mit einander vereinigen können, aber eine rauhe Oberfläche behalten. Zweitens aber, zumal bei Scharlach, kommt es gern zu ausgedehnten, unter Umständen tiefgreifenden Nekrosen der Schleimhaut (Fig. 117) und bei der Anwesenheit von Bacterien zu gangränösen Processen, die besonders gern an den Tonsillen localisirt sind.

Weitere Entzündungen an dem weichen Gaumen und den Nachbartheilen sind die tuberculösen und die syphilitischen Processe.

Die Tuberculose erscheint auf der Schleimhaut in Gestalt tiefergreifender oder flacher Geschwüre, die durch unebenen knötchenhaltigen Grund und durch mehr oder weniger aufgeworfenen höckrigen Rand ausgezeichnet sind. Sie können eine grosse Ausdehnung erlangen.

Fig. 116.
Diphtherische Beläge der Tonsillen, des Rachens, Kehlkopfeinganges und Oesophagus nach Scharlach. Die Beläge sind am ausgedehntesten auf der rechten Tonsille. *Z* Zunge, *T T* Tonsillen, *G* Gaumen, *O* Oesophagus.

Von besonderem Interesse ist die Tuberculose der Tonsillen und der Rachenmandeln. In ersteren kommt Tuberculose, allerdings meist nur in mikroskopisch nachweisbarer Form, oft vor. Sie kann aber auch grösseren Umfang erlangen und die Oberfläche der Tonsille geschwürig zerstören. In den meisten Fällen tritt sie secundär bei Lungentuberculose durch Eindringen von Bacillen aus dem Sputum (?) in die Tonsillen auf. Selten ist sie als primär anzusehen und dann vielleicht aus bacillenhaltiger Nahrung abzuleiten. Sie kann sich dann vermittelst Uebergreifen auf die

Halslymphdrüsen im Körper ausbreiten. Die Ansichten über die Häufigkeit dieses Vorganges, also über die Bedeutung der Tonsillen als Eingangspforte gehen allerdings noch auseinander. Ich halte diesen Infectionsmodus für selten. Noch weit weniger häufig wird er für die Rachentonsillen in Betracht kommen, die nur sehr ausnahmsweise tuberculös gefunden werden.

Die **syphilitischen** Processe sind an den uns interessirenden Theilen häufig, natürlich in erster Linie als secundäre Erkrankung. Die leichteste Form ist eine Art katarrhalischer Angina. Charakteristischer ist eine in Flecken auftretende oberflächliche Entzün-

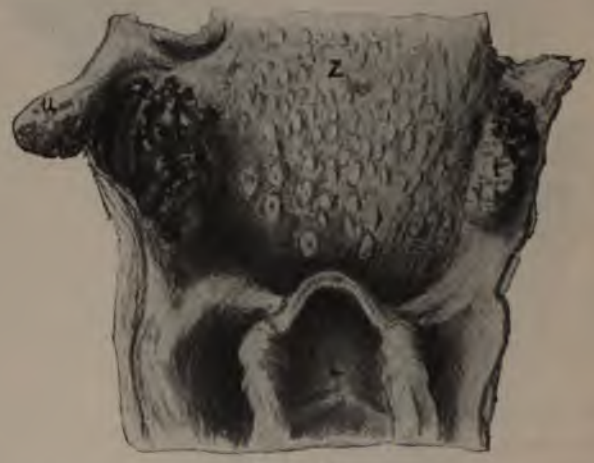

Fig. 117.

Scharlach-Angina. *Z* Zunge, *L* Larynx, *U* Uvula, *Tl* linke, bezw. rechte Tonsille, die beide, besonders die linke, nekrotisch gangränös sind und deshalb zerfallen, dunkel (schwarzgrau) aussehen.

dung mit Epithelabstossung, die zu Erosionen führt. Ferner bilden sich papulöse Erhabenheiten und in manchen Fällen auch Gummata, die mit umfangreichen Zerstörungen des weichen Gaumens, mit Perforationen desselben enden können. Oberflächliche syphilitische Processe heilen leicht und ohne Nachtheile aus. Tiefgreifende Veränderungen hinterlassen dagegen ausgedehnte und stark sich **retrahirende Narben** mit verschiedenen Deformitäten wie Verziehungen der Uvula, des Gaumens, Verwachsungen desselben mit der hinteren Rachenwand, Defect und Perforationen des weichen Gaumens.

Seltene Entzündungen sind die durch Rotzbacillen hervorgerufenen. Sie bilden, wenn sie acut auftreten, rasch um sich grei-

fende Geschwüre, bei chronischem Verlauf derbe Infiltrate mit secundären Ulcerationen.

Lepra endlich macht ähnliche Veränderungen wie auf der Haut. Ueber den Soor s. oben S. 215.

4. Geschwülste.

Am weichen Gaumen und an den Tonsillen sind die gutartigen Tumoren der Bindegewebereihe (Lipome, Fibrome, Angiome) selten. Etwas häufiger werden kleine warzige, mit Plattenepithel bedeckte fibroepitheliale Wucherungen („Papillome") gefunden, zumal an der Uvula.

Im Rachen ist der von der Basis des Schädels ausgehende **Rachenpolyp** wichtig, der wegen seiner Neigung in die Nase hineinzuwachsen, auch Nasenrachenpolyp genannt wird. Er ist wie ein derbes Fibrom gebaut, aber manchmal zell- und meist sehr gefässreich (a. P. S. 444), kann auch Knorpel und Knochen enthalten. Sein Wachsthum ist langsam, aber unaufhaltsam und deshalb zerstörend. Die Knochen schwinden unter seinem Andrängen. Er verengt den Rachenraum und kann den Kehlkopfeingang verlegen.

Sehr complicirte angeborene behaarte, epidermisbekleidete Polypen finden sich am weichen oder harten Gaumen und am Rachengewölbe. Sie rufen durch ihren Umfang schwere Nachtheile hervor. Sie enthalten Haarbälge, Talgdrüsen, Fettgewebe, Knorpel, Muskeln, Nerven, Blutgefässe. Es handelt sich nach Arnold um Teratome, die durch Absprengung von Theilen der früheren Mundbucht, also von demselben Individuum entstehen, während andere noch mehr zusammengesetzte und umfangreichere Gebilde (Epignathi) als verkümmerte Anlagen eines zweiten Individuums aufzufassen oder aus isolirten in die Mundbucht verlagerten Furchungskugeln hervorgegangen sind (a. P. S. 405).

Unter den malignen Tumoren sind zunächst die **Sarkome** zu erwähnen, die als kleinzellige Rundzellen- oder als Lymphosarkome zuweilen von den Tonsillen ihren Ausgang nehmen, unter Umständen rasch wuchernd sehr gross werden und metastatisch sich ausbreiten. Sie zerfallen dann oberflächlich geschwürig oder gangränös. Auch an der Pseudoleukämie nehmen die Tonsillen wie die Lymphdrüsen (s. S. 115) Antheil.

Am Gaumen finden sich ferner nicht ganz selten umschriebene knotige, zuweilen metastasirende Neubildungen, die meist als Endo-

theliome bezeichnet werden und durch die Bildung hyaliner cylindrischer Massen sich auszeichnen (**Cylindrome**). Meiner Meinung nach handelt es sich um Carcinome (allg. Path. S. 543).

Plattenepithelkrebse gehen zuweilen von der Rachenschleimhaut oder von den Tonsillen aus.

III. Oesophagus.

1. Missbildungen.

Völliger Mangel des Oesophagus findet sich nur bei anderweitigen hochgradigen Missbildungen. Verdoppelung durch Bildung eines Septums ist äusserst selten.

Zu den Missbildungen des Oesophagus, bezw. des Rachens kann man die sogen. **Kiemenfisteln** rechnen, die in innere, äussere und vollständige (innere und äussere) geschieden werden (allg. Path. S. 412). Die innere Oeffnung liegt an der seitlichen Rachenwand, die äussere meist oberhalb der Clavicula am inneren Rande des Sternocleidomastoideus. Wenn der Fistelgang innen und aussen abgeschlossen ist, so können sich durch Erweiterung mit Wandflächenwachsthum **Kiemengangcysten** entwickeln (allg. Path. S. 412 u. 528). Die Fisteln sind meist Reste der zweiten Kiemenfurchen. Aus ihnen können branchiogene Carcinome entstehen.

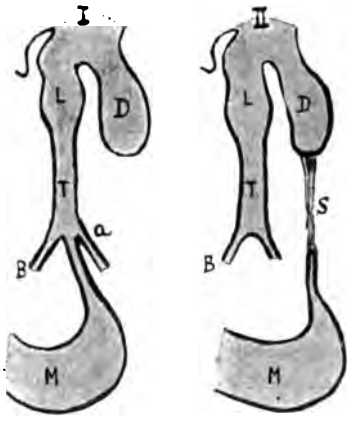

Fig. 118.

Schema über den congenitalen Verschluss des Oesophagus. *M* Magen, *B* Bronchus, *T* Trachea, *L* Larynx, *D* blind endender Oesophagus. In I steht bei *a* der aus dem Magen heraufkommende Oesophagus mit der Trachea in Verbindung. In II ist der Oesophagus durch einen bindegewebigen Strang *S* unterbrochen.

Eine praktisch wichtige, wenn auch nicht häufige Missbildung ist der **congenitale Verschluss des Oesophagus** (Fig. 118). Die Kinder sterben nach einigen Tagen an der Unmöglichkeit zu schlucken. Die Atresie betrifft den mittleren Theil der Speiseröhre. Der obere und untere blinde Abschnitt können durch einen muskelhaltigen oder bindegebigen Strang verbunden sein oder sie sind ganz unabhängig von einander. Meist ist der untere Theil mit der Trachea an der Bifurcation vereinigt und geht durch eine spaltförmige Oeffnung in sie über. Der obere Theil ist sackartig geformt und gewöhnlich leicht erweitert. Die Missbildung beruht

darauf, dass bei der Trennung des ursprünglich gemeinsamen Kanals in Trachea und Oesophagus der untere Rand des die Trennung bewirkenden Septums sich auf die seitliche und hintere Speiseröhrenwand fortsetzt, statt gerade nach abwärts zu wachsen. Bleibt in anderen Fällen das Septum unten mit einer Lücke behaftet, so entwickeln sich die sehr seltenen vom Oesophagus in die Trachea führenden Fisteln. Den Missbildungen nahe stehen die:

2. Divertikel des Oesophagus.

Wir unterscheiden nach dem Vorgange von ZENKER zwischen **Pulsions-** und **Tractionsdivertikeln**. Die ersteren sollen durch einen Druck von innen, die zweiten durch Zug von aussen entstehen. Jene sind am häufigsten am Uebergang des Rachens in den Oesophagus und zwar an der hinteren Wand, kommen aber auch im übrigen Oesophagus vor, diese werden nur im Verlaufe der Speiseröhre und überwiegend gleich unterhalb der Bifurcation an der vorderen Wand angetroffen.

Fig. 119.
Grosses Pulsionsdivertikel des Schlundes (Seitenansicht) nach ZENKER.

Die **Pulsionsdivertikel** (Fig. 119) stellen in jenen ersteren Formen umfangreiche sackartige Ausstülpungen dar, die sich zwischen hinterer Oesophaguswand und Wirbelsäule heruntersenken, die Speiseröhre nach vorn drängen und ihren Eingang so

verengen, dass die Speisen ihn schliesslich nicht mehr finden, sondern in das Divertikel hineingleiten. Die Wand des Sackes wird entweder nur aus Schleimhaut und Bindegewebe gebildet oder es findet sich in ihr auch mehr oder weniger auseinandergedrängte Musculatur.

Die Entstehung dieser Divertikel wird meist allein aus einem mechanischen Moment, Zerrung durch zu grosse Bissen, Verletzung, Verbrennung der hinteren Rachenwand abgeleitet. Diese Einwirkungen müssen die Wand schwächen, so dass sie einem wiederholten Innendruck nachgiebt. Die häufigste Grundlage aber ist durch eine congenitale, von einer Entwicklungstörung abhängige Schwäche der Wand gegeben, vielleicht zu einem Theil dadurch, dass die fraglichen Stellen unvollkommen geschlossenen Kiemenfurchen angehören. Für diese congenitale Anlage spricht der Umstand, dass es seitliche Divertikel der Rachenwand giebt, die man allgemein als Reste von Schlundfurchen betrachtet, und dass sich die übrigen Pulsionsdivertikel des Oesophagus ebenfalls auf Entwicklungstörungen zurückführen lassen. Denn bei ihnen, die meist nur klein, nicht über kirschgross sind, kann man zeigen, dass die Ausstülpung auf einem umschriebenen Defect der Muskelschichten beruht, die meist im Halse des Divertikels ringsum scharf abgesetzt ist.

Die Tractionsdivertikel (Fig. 120) sind meist zelt- oder trichterförmig und von ihrem Lieblingsitz unterhalb der Bifurcation schräg nach vorn und aufwärts gegen die Trachea gerichtet. Sie werden höchstens 1 cm tief und können zu zweien und mehreren vorhanden sein. An ihrer Spitze ist häufig eine schiefrig indurirte oder auch verkalkte Lymphdrüse angewachsen. Man nimmt meist an, dass diese Drüse entzündlich erweicht, mit dem Oesophagus verwachsen, in ihn durchgebrochen war und bei narbiger Schrumpfung das Divertikel aus der Wand herauszog. Aber es giebt sehr viele Divertikel ohne jeden Narbenzug. Sie können auch schon congenital vorhanden sein. Es ist deshalb und aus anderen Gründen anzunehmen (s. Ribbert, Virch. Arch. Bd. 167), dass die Tractionsdivertikel gewöhnlich auf Grund einer, in anderen Fällen zu der oben erwähnten Fistelbildung und zu dem Verschluss des Oesophagus führenden embryonalen Störung entstanden, bei der sich Oesophagus und Trachea nicht völlig von einander trennten, sondern durch einen bindegewebigen Zug miteinander in Verbindung blieben. Dieser Zug setzt am Oesophagus an einer Stelle an, an der sich schon bei ganz flachen Ausbuchtungen ein aus jener

Störung abzuleitender Muskeldefect nachweisen lässt, durch den die Schleimhaut sich ausstülpt, wenn bei weiterem Herabrücken des Oesophagus jener Strang an der Wand zieht. Die Verwachsung mit den entzündeten Drüsen tritt meist secundär ein. Das Tractions-

a b

Fig. 120.

a Tractionsdivertikel der Speiseröhre (Seitenansicht). b Tractionsdivertikel einer anderen Speiseröhre (Innenansicht). Nach ZENKER.

divertikel ist meist harmlos, kann aber durch Entzündung und Einbohrung spitzer Speisetheile (Knochenstückchen) perforiren und eitrige Entzündungen des mediastinalen Zellgewebes mit eitriger Pleuritis etc. hervorrufen. Auch können Carcinome aus den

Divertikeln hevorgehen, zumal man in der Tiefe das Epithel zuweilen in unregelmässiger Weise angeordnet und zwischen das zellig infiltrirte Gewebe abgesprengt findet.

3. Circulationstörungen.

Active Hyperämien sind meist Einleitungen zu Entzündungen. Passive Hyperämien bedingen eine blaurothe Farbe der Schleimhaut und deutliches Hervortreten varicös erweiterter Venen.

Aber **Venektasien** finden sich nicht nur auf Grund von Stauungen. Umfangreichere Dilatationen und besonders sackförmige Ausbuchtungen entstehen vielmehr auf Grund von Wanderkrankungen der Venen und dann gern im Zusammenhang mit ähnlichen Veränderungen am übrigen Darmkanal, im kleinen Becken u. s. w. (s. oben S. 84). Die Varicen springen als erbsengrosse und umfangreichere, nicht selten gruppenweise geordnete blaue Knoten in den Oesophagus vor und finden sich zuweilen durch die ganze Speiseröhre oder an umschriebenen Stellen, am häufigsten im unteren Abschnitt. Durch Zerreissung ihrer Wand können beträchtliche, mitunter tödtliche Blutungen entstehen.

Hämorrhagien stellen sich ferner auch ein aus arrodirten Gefässen von Carcinomen und aus perforirten Aneurysmen (S. 74).

Oedem sieht man ausgesprochen nur im Oesophaguseingang im Zusammenhang mit Oedem des Pharynx und Larynx.

4. Entzündungen.

Acute Entzündungen charakterisiren sich durch eine in der Leiche nicht immer mehr hervortretende Hyperämie und durch Epitheldesquamation, ev. mit Bildung flacher Erosionen. Chronische Processe bedingen Verdickungen der Schleimhaut.

Nicht selten begegnet man im Oesophagus umschriebenen, weisslichen, beetartigen Epithelverdickungen von wechselnder Grösse, durchschnittlich etwa dem Umfang einer Linse. Ob es sich hier um entzündliche Veränderungen handelt, ist fraglich, da sonst nichts darauf hindeutet.

Ausser den entzündlichen giebt es ferner auch Epithelabstossungen, die lediglich postmortaler Natur sind. Sie stellen sich oft in grosser Ausdehnung, zumal im unteren Abschnitt, ein und nehmen gern die Form von unregelmässig zackigen Längsrinnen an, die den Höhen der Schleimhautfalten entsprechen. Denn diese werden von den das Epithel ablösenden Einwirkungen hauptsächlich getroffen.

Eitrige, phlegmonöse Entzündungen entstehen nach Verletzungen, Aetzungen etc. Sie können umschrieben sein oder sich in den Schichten der Wand ausbreiten und nach Ueberschreiten der äusseren Grenzen in die Umgebung perforiren. Zuweilen geht die Eiterung in circulären Spalten um den Oesophagus herum. Dann können sich die inneren Schichten, entweder Schleimhaut und Muskelschichten **(Oesophagitis dissecans profunda)** oder nur die eigentliche Schleimhaut (Oes. diss. superficialis oder Oes. exfoliativa) ablösen und ausgebrochen werden. Selten sieht man so die Schleimhaut der ganzen Speiseröhre abgetrennt werden.

Die diphtherische Entzündung des Rachens setzt sich in seltenen Fällen auf den Oesophagus, meist nur auf seinen oberen Abschnitt fort. Nur ausnahmsweise reicht sie bis zum Magen herunter.

Bei den Pocken kommen Pusteln sowohl im Pharynx wie im Oesophagus vor, ihre Structur gleicht denen der Haut, nur führen sie unter Verlust des Epithels leichter zur Bildung von Geschwüren.

Der Soor (s. o. S. 215) findet sich im Oesophagus als Fortsetzung der Mund- und Rachenaffection, ausserdem nach gewissen Allgemeinkrankheiten (Typhus, Tuberculose). Die Beläge können sehr dick werden und die Speiseröhre verengen.

Tuberculöse Processe kommen für sich allein nur sehr selten vor. Meist greifen sie von tuberculösen Bronchialdrüsen oder von der Trachea aus auf den Oesophagus über, zerfallen hier unter Geschwürbildung und erzeugen in der Umgebung der Ulcera submucöse Knötchen. Verkäste Drüsen brechen in sehr seltenen Fällen in die Speiseröhre durch. Combination von Tuberculose und Carcinom wird erwähnt. Ich sah einmal secundäre Ansiedelung von Bacillen im Grunde und in der Umgebung eines kleinen Carcinoms unter Bildung von Tuberkeln.

Syphilitische Entzündungen werden mehrfach beschrieben. Sie heilen oft unter Narbenretraction mit Stenose. VIRCHOW sah neben Ulcerationen noch gummöse Neubildungen.

5. Verätzungen des Oesophagus.

Die Verätzungen des Oesophagus durch Laugen, Mineralsäuren u. s. w. führen zu Entzündungen (s. o.) oder zu mehr oder weniger ausgedehnten Nekrosen des Epithels und der tieferen Schleimhautschichten. Die Heilung der grösseren Defecte hat stricturirende Narben zur Folge. (Genaueres siehe unter Magen.)

6. Geschwülste.

Gutartige Tumoren, Fibrome, Lipome, Leiomyome sind selten. Nur ausnahmsweise erreichen sie eine nennenswerthe Grösse. Ein grosses Rhabdomyom (allg. Path. S. 460) der Speiseröhre wurde von WOLFENSBERGER beschrieben.

Auch Sarkome sind nicht häufig. Sie kommen nach eigener Erfahrung gelegentlich als flache ulcerirende Tumoren vor, die dann ähnliche Erscheinungen machen können, wie das häufige Carcinom. Von anderer Seite (STEPHAN, GASTPAR u. A.) werden grobknollige, wenig ulcerirte derbe Sarkome beschrieben, die in das Lumen der Speiseröhre vorsprangen. Secundär wurde Uebergreifen eines benachbarten Lymphosarkoms mit Einbruch und Ulceration beobachtet.

Unter den gutartigen epithelialen Tumoren spielt das aus Drüsenwucherung hervorgehende und vielfach cystöse Umwandlung zeigende Adenom keine grosse Rolle. Es kann (WEIGERT) polypös in das Lumen prominiren.

Erwähnenswerth ist ferner das Vorkommen von Flimmerepithelcysten in der Wand des unteren Oesophagusabschnittes. Sie können über nussgross werden, sind aber klinisch bedeutungslos. Sie entstehen durch fötale Entwicklungstörungen (nach ZAHN durch frühzeitige Abschnürung vom Oesophagus, nach TRIESPE, der in einem Falle Knorpel in der Wand fand, vom Schlunddarm).

Der wichtigste Tumor des Oesophagus ist das **Carcinom.** Es ist fast ausnahmslos ein Plattenepithel-, selten ein Cylinderzellenkrebs.

Am häufigsten entsteht das Carcinom in der Höhe der Bifurcation oder etwas tiefer, selten oberhalb derselben, im Eingang des Oesophagus oder an der Cardia.

Der Krebs beginnt an umschriebener Stelle meist als eine beetartige, bald ulcerirende, meist in der Längsrichtung der Speiseröhre ovale Geschwulst, die sich flach weiter ausbreitet oder stärker nach innen prominirt. In diesem Stadium (Fig. 121) bekommen wir den Tumor nur selten zu Gesicht. Wenn er den tödtlichen Ausgang herbeiführt, ist er meist schon grösstentheils oder ganz um den Oesophagus und zwar zunächst hauptsächlich in seinen inneren Schichten herumgewachsen. Er bildet in den meisten zuerst zu betrachtenden Fällen eine grosse (Fig. 122) unebene oder unregelmässig zerfallende Geschwürfläche mit aufgeworfenem, vielfach wulstig oder polypös vorspringendem Rand, in dessen Bereich die Neubildung noch in wechselnder Ausdehnung

von glatter Schleimhaut bedeckt ist. Denn diese wird zunächst durch Geschwulstwucherung emporgehoben und dann erst durchbrochen und zerstört. Wenn der ulcerirte Tumor die Circumferenz noch nicht ganz eingenommen hat, so bleibt zwischen den nach beiden Seiten vorspringenden Rändern noch ein schmaler oder breiterer Streifen von Schleimhaut in der Längsrichtung des Oesophagus übrig. Später stossen die Ränder aneinander, verschmelzen und ulceriren. Von oben nach unten breitet sich das Carcinom meist nicht sehr weit, gewöhnlich etwa 8 cm lang aus. Die oberen und unteren Ränder des Geschwürs sind gewöhnlich stark vor-



Fig. 121.

Schema über das Wachsthum des Oesophaguskrebses. In *a* u. *b* ist der Oesophagus der Länge nach aufgeschnitten und aufgeklappt, in *c* u. *d* ist er der Länge nach median durchschnitten.

a kleines Carcinom (*C*), in *b* ist es nach oben, unten und ringsherum gewachsen. *c* zeigt die Durchwucherung der Wand und das wallförmige Vorspringen des oberen und unteren Randes, *d* die Ueberschreitung der Wand des Oesophagus nach aussen und die weitere Vergrösserung des Krebses nach oben und unten.

gewölbt (Fig. 121). Dadurch entsteht eine erhebliche Stenose des Lumens, das für Speisen und für die Sonde schwer oder gar nicht durchgängig sein kann, Im Bereich des Ulcus selbst kann dabei das Lumen in Folge des nekrotisch-ulcerösen Zerfalls der Tumormassen erweitert sein (Fig. 121). Denn während der Krebs in den innern Lagen zerfällt, schreitet er auch in die Tiefe fort, durchsetzt auf dem Wege der Lymphbahnen die Muscularis und wuchert aussen knollig weiter. Durch fortgesetzte Nekrose und Abstossung von innen her überschreitet dann auch das Geschwür die früheren Grenzen der Oesophaguswand nach aussen. Sein

Grund ist dabei mehr oder weniger grobhöckerig, das Gewebe missfarben oder geradezu faulig, gangränös.

Indem nun das Carcinom in die Umgebung weiter vordringt (Fig. 123), durchsetzt es die angrenzenden Gewebe, die Tracheal- oder Bronchialwand, das Lungengewebe, das Mediastinum, es wuchert auch in die Wirbelsäule und gelegentlich auch in die Aortenwand hinein. In Trachea und Bronchus kommt es dann bald innen in Knötchen, flachen Infiltrationen und höckerigen Massen zum Vorschein. Da aber auch nun noch der vom Geschwür ausgehende Zerfall andauert und oft rascher als das Tumorwachsthum fortschreitet, so durchbricht er nicht selten die Geschwulstmassen und bewirkt Perforationen in die Luftwege (Fig. 124 a), die anfangs durch feine, später durch weite tumorbegrenzte Oeffnungen mit dem Oesophagus communiciren (s. Fig. 279), in das Mediastinum, welches verjaucht, in die Pleura, welche sich eitrig entzündet, in den Herzbeutel, der eitrige oder jauchige Pericarditis, in die Lunge, welche gangränöse Herde zeigt, in

Fig. 122.

Carcinom des Oesophagus im oberen Drittel. *K* Kehlkopfeingang, *C* Carcinom, welches in das rechts neben dem Oesophagus gelegene Zellgewebe durch eine Oeffnung perforirt ist, in welche die Sonde hineinführt.

die Aorta, deren erkrankte Wandstelle schon vor völliger Perforation durch den Blutdruck zerrissen wird, so dass tödtliche Blutung eintritt.

Fig. 123.

Carcinom des Oesophagus in die Umgebung hineinwuchernd, im Querschnitt, zur Demonstration der topographischen Verhältnisse. *O* Oesophagus mit krebsig verdickter Wand. Das Carcinom *C C* hat die Grenzen des Oesophagus überschritten und grösstentheils undeutlich gemacht. Es ist ausgedehnt zwischen die angrenzenden Organe hineingewachsen und zeigt feinfleckigen, d. h. alveolären Bau. *A* Aorta, mit dem Tumor verlöthet, *T* Trachea, in deren Schleimhaut der Krebs unter Verdickung vorgedrungen ist, *V* Vena cava superior, ebenfalls verlöthet. *D* anthracotische Lymphdrüse, *L* Drüse mit zugweise eindringendem Krebs.

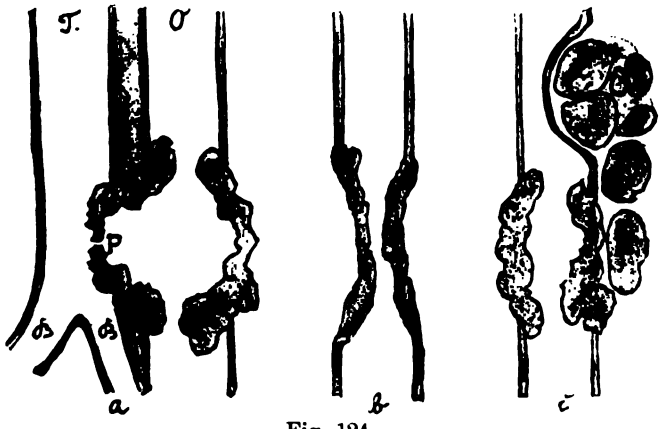

Fig. 124.

Schema über das Verhalten von Oesophaguskrebsen. a Durchbruch eines Krebses in die Trachea (*T*). *O* Oesophagus, *C C* Carcinom, *P* Perforationstelle, *B B* Bronchus. b Verengerung des Oesophagus durch einen Scirrhus. c Krebsmetastase in Lymphdrüsen und Vorwölbung der Oesophaguswand oberhalb des Carcinoms.

Nicht immer ist der Verlauf so, wie er eben geschildert wurde. Der Zerfall im Geschwür kann weniger tiefgreifend, die Prominenz

der oberen und unteren Ränder weniger ausgesprochen sein. Dann ist die Epithelwucherung weniger lebhaft, während das Bindegewebe stärker betheiligt ist. So kommt es zu festeren Krebsformen, die mehr Neigung haben sich zusammenzuziehen und auf diese Weise eine Verengerung der Speiseröhre zu bewirken (Fig. 124 b). In den ausgesprochensten Fällen dieser Art stellt das Carcinom einen derben Scirrhus dar, der nur eine flache Geschwürbildung zeigt, die Oesophaguswand verdickt und dann durch narbige Schrumpfung hochgradige Stenosen bewirkt (Fig. 125).

Der Sitz des Carcinoms bedingt natürlich im Verlauf gewisse Unterschiede. Die am Eingang in den Oesophagus sitzenden Krebse dringen in den Kehlkopf, die an der Cardia befindlichen in den Magen vor.

Fig. 125.

Scirrhus des Oesophagus. Der von hinten aufgeschnittene Oesophagus zeigt eine Einschnürung, die durch einen ringsherum gehenden in Gestalt einer breiten Leiste vorspringenden, sich zusammenziehenden Scirrhus bedingt ist.

Der Tumor macht aber selbstverständlich auch Metastasen und zwar zunächst in die Lymphdrüsen. Einmal werden die direct hinter dem Carcinom und dann die nach aufwärts gelegenen ergriffen, unter Umständen bis zur Supraclaviculargrube. Schwellen sie stark an, so wölben sie oberhalb des Krebses die intacte Oesophagusschleimhaut zuweilen so stark vor, dass dadurch Verengerungen bewirkt werden können (Fig. 126). Sie können aber auch die emporgehobene Wand durchwachsen, innen knotig vorspringen, nekrotisch zerfallen und so ein secundäres Krebsgeschwür bilden. So etwas kommt ferner ebenfalls zu Stande, wenn vom Carcinom aus ein Wachsthum der Zellen in den nach oben gehenden Lymphbahnen der Speiseröhrenwand stattfindet und wenn dann hier oder dort knotige Wucherungen dieser Epithelstränge eintreten, die sich ulcerös umwandeln.

Das Wachsthum des Carcinoms kann aber im Lymphgefässsystem auch nach abwärts erfolgen, so dass die Lymphdrüsen

hinter dem Magen ergriffen und in faustgrosse Packete umgewandelt werden. Einzelne Drüsen wölben sich dann gelegentlich in den Oesophagus oder im Eingang des Magens vor (Fig. 126) und bedingen dadurch Stenosen.

Weitere Metastasen macht das Carcinom in innere Organe, vor Allem in Leber und Lungen. Entweder wuchert es selbst oder durch Vermittlung der Lymphdrüsen in die Vena azygos, so dass die Krebszellen direct, oder in den Ductus thoracicus, so dass sie indirect in das Venensystem gelangen, oder die krebsigen Drüsen unterhalb des Zwerchfells durchsetzen Aeste der Vena portarum und geben Zellen an deren Blut ab, so dass Gelegenheit zu Lebermetastasen gegeben ist (s. das Magencarcinom).

Die Metastasenbildung ist nicht direct abhängig von dem Umfang des Carcinoms. Kleine, zehnpfennigstückgrosse Tumoren können schon ausgedehnte Metastasen machen, die andererseits auch bei sehr grossen Krebsen manchmal (ausser in die Lymphdrüsen) ganz fehlen.

Fig. 126.

Kleines Carcinom des Oesophagus. *C* Carcinom, *M* Magen. Oberhalb von *C* ist eine Lymphdrüse *D* durch metastatische Tumorbildung angeschwollen und wölbt die Wand in Gestalt eines Knoten *V* vor. In ähnlicher Weise ist im Mageneingang eine Vorwölbung *P* durch eine krebsige Lymphdrüse bedingt.

Ueber die Veranlassung zur Entstehung des Krebses sind wir nur unvollkommen unterrichtet. Chronische Reizungen bei starken Rauchern, durch Potatorium werden beschuldigt. Manche Krebse werden aus Tractionsdivertikeln hervorgehen (s. o. S. 237).

Secundäre Carcinome kommen am Oesophagus metastasisch kaum, durch directes Uebergreifen aber vom Magen oder Pharynx oder vom Kehlkopf aus vor.

7. Verengerungen und Erweiterungen des Oesophagus.

Verengerungen kommen, wie wir sahen, durch Heilung verschiedener (syphilitischer, durch Aetzung entstandener) Geschwüre sowie durch Tumoren zu Stande. Dann erweitert sich bei längerer Dauer der oberhalb gelegene Oesophagusabschnitt durch die Speisenansammlung. Er zeigt aber meist auch eine deutliche Muskelhypertrophie als Ausdruck gesteigerter Thätigkeit (s. allg. Path. S. 278).

Andere Erweiterungen des Oesophagus können entstehen durch Erschlaffung der Wand bei chronischen Entzündungen, sowie bei Degenerationen (fettige Entartung, KLEBS), durch Functionsbehinderung bei spastischer Contraction der Cardia LEICHTENSTERN), bei Carcinom der Cardia, ferner als Ausdruck congenitaler Störung und endlich aus unbekannten Gründen. Die Speiseröhre kann beträchtlich, diffus oder spindelig erweitert und gewunden sein.

8. Erweichung des Oesophagus, Oesophagomalacie.

Als sehr seltene Erscheinung wird eine intra vitam erfolgende Erweichung der Speiseröhre mit nachfolgender Ruptur beschrieben. Sie wurde nach starken Mahlzeiten und bei Säufern beobachtet. Man nimmt an, dass bei Atonie des Oesophagus Mageninhalt in ihn zurücktritt, die Wand verdauend erweicht und so deren Zerreissung möglich macht. Bei Beurtheilung dieser Befunde muss man aber auf der Hut sein, weil, zumal bei Kindern, eine derartige durch Verdauung bewirkte Erweichung und Zerreissung sehr oft postmortal zu Stande kommt.

9. Zerreissung, Perforation.

Zerreissung der gesunden Speiseröhre kann nach Sturz aus beträchtlicher Höhe sowie nach directer Verletzung (z. B. bei Messerschluckern) eintreten. Sonst kommt Perforation aus den angegebenen Gründen (bei Geschwüren, Carcinomen, Aetzungen, Divertikeln, Durchbruch umgebender Entzündungsherde u. a.) vor.

IV. Magen.

1. Missbildungen.

Missbildungen des Magens sind (von Anomalien bei schweren anderweitigen Missbildungen, Acardii, abgesehen) nicht häufig. Der Magen kann abnorm weit und abnorm enge (wie das Duodenum) sein, er kann eine sanduhrförmige Einschwürung zeigen, die nicht mit der durch Narben (s. unten Ulcus rotundum) bedingten verwechselt werden darf, er kann seine embryonale verticale Stellung beibehalten. Es kommt ferner eine Atresie des Pylorus vor, so dass Magen und Duodenum durch einen soliden Strang zusammenhängen, häufiger aber eine Stenose dieser Oeffnung, die durch Hypertrophie der Musculatur bedingt ist und bald den Pylorusabschnitt in einen engen Trichter umwandelt, bald das Ostium selbst ringformig einschnürt (Landerer, Maier). Die Aetiologie dieser Missbildung („congenitale Pylorus-Stenose") ist unbekannt.

2. Circulationstörungen.

Anämie, meist als Theilerscheinung allgemeiner Blutarmuth, hat keine besondere Bedeutung. Hyperämie kommt als active, als Ausdruck der Verdauungthätigkeit vor und bewirkt eine gleichmässige rosenrothe Farbe. Sie ist ferner einleitende Erscheinung von Entzündungen.

Passive Hyperämie findet sich bei Stauungen im Pfortaderkreislauf (Lebercirrhose, Thrombose etc.). Sie erzeugt fleckige oder über grössere Flächen ausgedehnte oder den ganzen Magen einnehmende dunkle Röthung. Manchmal ist sie hauptsächlich auf der Höhe der durch Contraction bedingten Schleimhautfalten sichtbar, offenbar deshalb, weil in deren Bereich die venöse Circulation stärker als in den anderen Theilen behindert ist.

Die venöse Stauung kann zu Blutung führen, die entweder das Schleimhautgewebe fleckig oder diffus durchtränkt oder auch in das Lumen des Magens hinein stattfindet. Sie kann sehr beträchlich werden.

Das hämorrhagisch infiltrirte und dadurch weniger gut ernährte Gewebe wird gern schon intra vitam vom Magensaft angegriffen und verdaut. Auch postmortal scheint die Verdauung gern an solchen Stellen einzusetzen. Auf diese Weise entstehen die sogenannten **hämorrhagischen Erosionen**, (Fig. 127), d. h. flache

kleine, bis etwa bohnengrosse, manchmal als Ausdruck von Faltenhämorrhagie reihenweise gestellte Defecte mit schwarzbraunem Grund.

Die intravitale, für die Bildung des Ulcus ventriculi (s. S. 251) in Betracht kommende Entstehung dieser Erosionen lässt sich ev. aus einer entzündlichen Infiltration an der Defectgrenze feststellen.

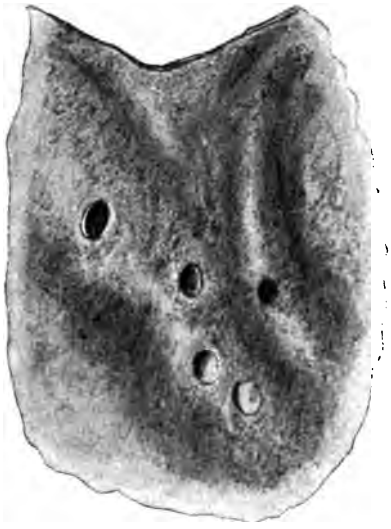

Fig. 127.
Stück der Magenschleimhaut mit 5 hämorrhagischen Erosionen, von denen drei einen tief schwarzbraunen, dem veränderten Blute entsprechenden Grund haben, während in den beiden anderen die helle Submucosa freiliegt.

Blutungen, ekchymotische und umfangreichere, entstehen auch bei hämorrhagischer Diathese, bei Entzündungen, Infectionen (Septicämie, Typhus) bei Verletzungen, Verbrennungen, Aetzungen, bei ausgedehnten Thrombosen und Embolien der Magenwandgefässe. So erklären sich die Blutungen bei schweren Hautverbrennungen durch hyaline Thrombosen. In allen diesen Fällen liefert die Verdauung flache oder tiefe Defecte.

Blutungen entstehen ferner bei geschwürigen Processen durch Anätzung von Gefässen (Ulcus rotundum, S. 256, Carcinom S. 271).

3. Entzündung, Gastritis.

Manche der im Leben zu beobachtenden Störungen der Magenthätigkeit werden mit der Bezeichnung „Katarrh" belegt. Aber hierbei hat man es zweifellos durchaus nicht immer mit eigentlichen entzündlichen Processen zu thun. Lediglich aus praktischen Gründen werden daher die sogleich unter dem Begriff des acuten und chronischen Magenkatarrhs zu besprechenden Veränderungen der Magenwand im Zusammenhange geschildert.

Acute Magenkatarrhe haben anatomisch wenig Charakteristisches. Die vorauszusetzende Hyperämie wird in der Leiche oft nicht mehr gefunden. Ekchymosen sind häufig. Die Schleimhaut ist geschwollen, mit Schleim bedeckt. Mikroskopisch sieht

man oft Schwellung der solitären Follikel, ferner Verfettung der Belegzellen der Drüsen (Ebstein).

Chronische Katarrhe bieten je nach Aetiologie und Krankheitdauer ein verschiedenes Bild. Anfänglich ist die Schleimhaut geschwollen, gern fleckig hyperämisch, später fleckig oder in grösserer Ausdehnung bräunlich, graubraun, dunkelgrau gefärbt. Diese Pigmentirung ist das Resultat voraufgegangener Hämorrhagien mit Umwandlung des Hämoglobins in körniges Pigment, welches meist im Interstitium liegt.

Die Drüsen nehmen an der Schwellung durch Vergrösserung und Verlängerung Antheil, die lymphatischen Follikel sind vergrössert. Auch sonst besteht eine rundzellige Infiltration der Schleimhaut in wechselnder Intensität.



Fig. 128.
Chronische Gastritis. Warzenförmige Unebenheit der Magenschleimhaut.

Die Volumenzunahme und interstitielle Veränderung der Schleimhaut führt oft zu einem stärkeren Hervortreten der normal die Fläche auszeichnenden durch die Magengrübchen bedingten Unebenheiten. Die Schleimhaut wird durch nebeneinander angeordnete warzenförmige kleine Prominenzen höckrig: **État mamelonné** (Fig. 128). Nimmt an diesem Process das Schleimhautbindegewebe lebhaften Antheil, so werden einzelne oder viele jener Wärzchen polypös vorgetrieben und vielfach gestielt, **Gastritis polyposa** (Fig. 129).

Die Schwellung kann später in Atrophie übergehen, oder diese kann von Anfang an einsetzen. Die Drüsen werden schmaler, kürzer, die Zellen kleiner und schliesslich völlig atrophisch. So gehen viele Drüsen ganz oder bis auf den Halstheil zu Grunde. In hohen Graden fehlen sie auf lange Strecken ganz, während das mehr oder weniger gewucherte Bindegewebe an ihre Stelle trat.

Ist die Zunahme des Interstitium gering, so wird die Schleimhaut sehr dünn, und da auch die Muscularis an dem Schwunde theilnehmen kann, wird die Magenwand papierdünn, durchscheinend.

Ist viel Bindegewebe neugebildet, so kann es durch Schrumpfung den Magen zusammenziehen und sehr enge machen. Die Wand

ist dann relativ dick und hart. Der Zustand, Cirrhose des Magens, kann mit dem scirrhösen Magenkrebs (s. S. 271) verwechselt werden. Ein solcher Befund ist bei Säufern am häufigsten zu erheben.

Auch die atrophische Magenschleimhaut kann in der angegebenen Weise pigmentirt sein.

In der verdickten, häufiger in der atrophischen Schleimhaut können sich einzelne oder viele Drüsen zu Cysten ausdehnen. Dann sieht man sie als kleinste, höchstens erbsengrosse, meist klare Bläschen prominiren.

Fig. 129.

Gastritis polyposa, in der Nähe des Pylorus. *D* Duodenum. Die Magenschleimhaut *M* ist in prominente Falten gelegt und durch polypöse Vorsprünge uneben. Bei *P* ein zweitheiliger grösserer Polyp.

Eitrige Entzündungen sind selten. Sie treten auf nach Verletzungen, Aetzungen, ohne directe Veranlassung bei Säufern, ferner bei Pyämie. Die an starke entzündliche, manchmal sulzige Schwellung anschliessende Eiterung entwickelt sich in der Submucosa, führt zu kleinen oder sehr ausgedehnten Abscedirungen, die nach innen an einer oder vielen Stellen durchbrechen und nach Entleerung des Eiters Geschwüre verschiedenen Umfanges zurücklassen, die später mit narbiger Retraction heilen können.

Die Diphtherie des Rachens kann unter Vermittlung durch den Oesophagus oder ohne sie auf den Magen übergehen und fleckige pseudomembranöse Processe im Gefolge haben. Auch bei Kothstauung kann eine analoge Entzündung im Magen (wie im Darm, s. diesen) auftreten. Sonst sind solche Veränderungen selten. Soor greift auf den Magen nur wenig über.

Der Milzbrand localisirt sich zuweilen in der Magenwand und führt zu Carbunkeln, die in ihrer Prominenz, dunkelschwarzrothen Farbe und Verschorfung denen der Haut sehr ähnlich sind.

Auch Pocken kommen im Magen wie auf der Haut vor.

Tuberculöse Entzündungen und Geschwüre finden sich als selbständige Erkrankungen, wenn überhaupt, so doch äusserst selten, kommen dagegen in manchen Fällen bei (meist hochgradiger) Darmtuberculose vor. Es handelt sich um Geschwüre verschiedener Grösse, die denen des Darms gleichen und gewöhnlich im Pylorustheil sitzen. Durchschnittlich sind sie linsen- bis bohnengross, auch grösser. Simmonds beschrieb ein Ulcus von 20 cm Länge, Hattute ein ringförmiges stenosirendes Geschwür am Pylorus. Simmonds sah ferner tuberculöse Ulcera neben einem Carcinom und betonte, dass auch bei Miliartuberculose (wie E. Kaufmann und Wilms schon angegeben hatten) häufig miliare Tuberkel in Schleimhaut und Muscularis vorkommen.

Syphilitische Entzündungen sind nicht gerade häufig. In charakteristischer Form treten sie ausser als flache Infiltrationen der Schleimhaut bei syphilitischen Neugeborenen nur auf in Gestalt unzweifelhafter Gummata, die secundär geschwürige Umwandlung zeigen. Birch-Hirschfeld beschrieb derartige Geschwüre mit verdicktem Grund und Rand je an der Cardia und am Pylorus, E. Fränkel multiple Ulcerationen mit aufgeworfenem Rand.

Von sonstigen Entzündungsprocessen sei der seltene Rotz und die von Birch-Hirschfeld einmal beobachtete Actinomykose erwähnt.

4. Das runde Magengeschwür, Ulcus rotundum.

Im Magen giebt es eine eigenartige Geschwürsform, die ausser in ihm nur noch, aber weit seltener, im Duodenum angetroffen wird. Diese Beschränkung auf die beiden Abschnitte des Darmkanals erklärt sich aus der Entstehung der Geschwüre, die durch die Einwirkung der Verdauungsäfte auf veränderte Schleimhauttheile hervorgerufen werden. Bevor wir darauf weiter eingehen, muss das Verhalten der Ulcera besprochen werden.

Das Ulcus rotundum (Fig. 130—139) ist ungefähr kreisrund oder kurz oder länger, oval oder auch wohl leicht ausgebuchtet, oder, aber selten, unregelmässig geformt. Es ist scharf gegen die umgebende, normal aussehende, nicht vorspringende Schleimhaut begrenzt, so dass man wohl betont, es sehe aus wie mit dem Loch-

eisen herausgeschlagen. Seine Tiefe wechselt. Es ist sehr flach (Fig. 130), so dass der Defect nur die Schleimhaut betrifft, oder tiefer, wenn er auch die Submucosa und die Muscularis in wechselnder Tiefe, ev. bis zur Serosa umfasst. Die im Grunde frei liegende Schicht ist meist abgeglättet. Die Ränder sinken nicht immer senkrecht bis zum Geschwürsgrunde ab, sondern zuweilen treppenförmig (Fig. 131), dadurch, dass der Defect in jeder tieferen Schicht kleiner ist, als in der auf ihr liegenden höheren. So können ein oder zwei treppenförmige Absätze vorhanden sein, die gewöhnlich nicht ringsum die gleiche Breite haben, sondern an einer Seite breiter sind als an der anderen. Dann hat die Axe des Geschwürs im Ganzen eine schräge Richtung.

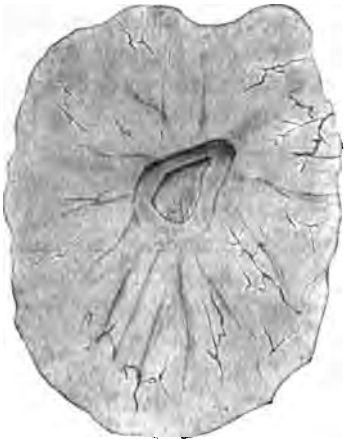

Fig. 130.

Flaches Uclus ventriculi. Das Geschwür greift ringsum in einem schmalen Saume bis auf die Submucosa, die ihrerseits in der Mitte des Geschwüres bis auf die Muscularis zerstört ist. Die Magenschleimhaut läuft in radiären Falten auf das Geschwür zu.

Die Grösse des Defectes wechselt sehr. Von Linsen- bis zu Fünfmarkstück- und gar Handtellergrösse giebt es alle Uebergänge (Fig. 130 u. 134). Umfang und Tiefe hängen nicht nothwendig zusammen. Auch kleinere Ulcera können sehr tief reichen und grössere können sehr flach sein. Doch sind immerhin die grössten Formen meist auch die tiefsten.

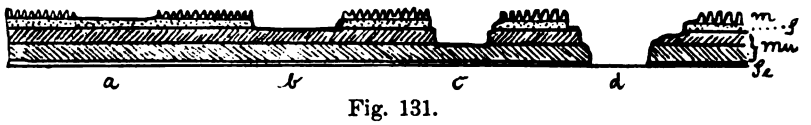

Fig. 131.

Schema über das Verhalten des Magengeschwürs zu den einzelnen Wandschichten. a das Geschwür durchsetzt nur die Schleimhaut *m*, b es durchsetzt auch die Submucosa *S*, c es reicht bis zur äusseren Muskellage, d es reicht bis zur Serosa *Se*. Bei *c* und besonders bei *d* erscheint das Geschwür mit treppenförmigen Absätzen versehen.

Das Tiefgreifen des Geschwürs bringt die Gefahr einer vollständigen **Perforation** (Fig. 132) der Wand mit sich. Die letzte dünne Serosaschicht kann schliesslich auch durchgefressen werden oder bei einer durch Contraction oder starke Füllung bedingten Zerrung zerreissen. Dann wird sich, falls nicht eine gleich zu

besprechende Erscheinung voraufging, Mageninhalt in die Bauchhöhle entleeren. Die Perforationsöffnung kann eben erkennbar oder grösser, für einen Katheter oder eine Fingerspitze durchgängig sein. Sie wird begrenzt durch einen Saum noch nicht zerstörten Serosagewebes, welches die Oeffnung meist in fetziger Form umgiebt.

Die freie Perforation in die Bauchhöhle kann aber ausbleiben, wenn vor der Zerstörung der Serosa eine Vereinigung der Aussenfläche des Magens mit einem benachbarten Organ (besonders Leber, Milz, Pankreas, Darmschlinge, Bauchwand) zu Stande kam (Fig. 133). Von dem nahe an das Peritoneum angrenzenden Geschwürsgrunde aus wird nämlich eine exsudative Entzündung des

Fig. 132.

Perforirtes Magengeschwür. Die Perforationstelle ist rund und schwarz gehalten. Rings um sie die Conturen des etwas grösseren Geschwüres, welches sich nach rechts oben in eine furchenförmige Narbe verlängert. Gegen diese ist die Schleimhaut faltenförmig herangezogen.

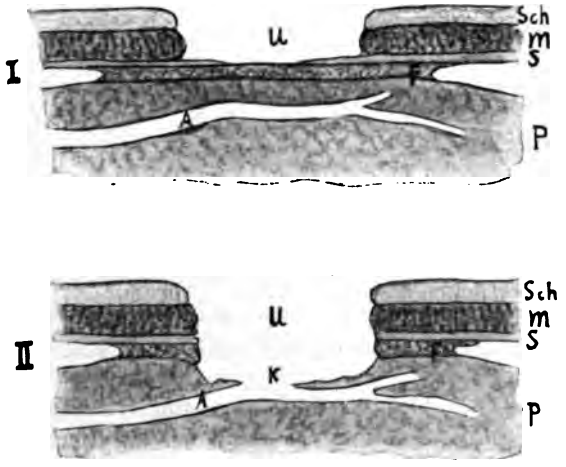

Fig. 133.

Schema über das Vordringen des Magengeschwürs in das Pankreas, *U* Ulcus, *P* Pankreas, *Sch* Schleimhaut, *m* Muscularis, *S* Serosa. In I ist das Pankreas an den Magen durch Fibrin (*F*) angeheftet, die Serosa in der Mitte auch schon defect. In II ist das Geschwür bis in das Pankreas vorgeschritten. In ihm hat es die Arterie (*A*) angeätzt, so dass diese bei *K* eröffnet ist.

Bauchfells ausgelöst. Das auf die Serosa über dem Ulcus und in dessen Umgebung gerinnende Fibrin verklebt Magen und Organfläche mit einander. Durch Organisation des Fibrins kommt es weiterhin zur Verwachsung. Wenn nun das Geschwür die ganze Magenwand durchgefressen hat, bleibt es wegen

Fig. 134.

Grosses Magengeschwür mit freiliegendem Pankreasgewebe. Der Rand des Ulcus ist scharf und überhängend, die Magenschleimhaut in Falten herangezogen. *P* freiliegendes, körnig aussehendes Pankreas, bei *B* angewachsenes Netz.

der Vereinigung der Organe doch von der Bauchhöhle getrennt (Fig. 135). Allerdings vermag es dann ev. die Verklebungen und Verwachsungen doch noch zu durchsetzen und so den Weg ins Freie zu finden.

Die Verwachsung mit einem Nachbarorgan vermag aber die weitere Vergrösserung des Ulcus nicht aufzuhalten. Es frisst

sich auch in das anstossende Gewebe hinein, macht also Defecte in Milz, Leber, Pankreas, dessen gelblich aussehende, knötchenförmig prominirende Läppchen man im Grunde des Geschwürs häufig sehen kann (Fig. 134). Es zerstört auch die Wandungen angrenzender Hohlräume, besonders der Dünn- und Dickdarmschlingen, in die es in wechselnder Ausdehnung perforiren kann. Es durchsetzt ferner gelegentlich das Zwerchfell und bricht in den Herzbeutel oder die Pleurahöhle durch. Seltener wird die vordere Bauchwand angegriffen und noch seltener perforirt.

Sehr grosse Ulcera können gleichzeitig zu mehreren Nachbartheilen in Beziehung treten (Fig. 135). So kommt es vor, dass ein an der Hinterfläche im Pylorustheil sitzendes Geschwür mit Leber, Pankreas und Netz zugleich verlöthet.

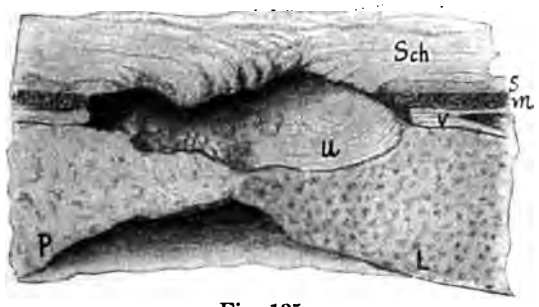

Fig. 135.

Die Hälfte eines senkrecht durchschnittenen tiefen Magengeschwürs *U. Sch* Schleimhaut, *S* Submucosa, *m* Muscularis. Das Geschwür reicht im Grunde bis auf die beiden an den Magen angewachsenen Organe Leber (*L*) und Pankreas (*P*). Es sitzt also im hinteren Umfang des Magens. *V* Verwachsungsmassen.

Das Hineinfressen in die Umgebung ist aber meist nicht unbegrenzt. Das vom Geschwür erreichte Gewebe geräth in interstitielle proliferirende Entzündung. Das wachsende Bindegewebe bildet den Geschwürgrund, es verdichtet sich, wird härter und zur Schrumpfung geneigt. Daraus aber ergiebt sich die Gefahr einer durch narbige Contraction bedingten Verengerung des Magenlumens, die, zumal im Pylorustheil ausserordentlich hochgradig werden kann, die uns aber bei der Heilung sogleich noch einmal beschäftigen wird.

Die Zerstörung der Magenwand und der anstossenden Theile bringt nun aber häufig ein weiteres gefährliches Ereigniss mit sich: die Arrosion eines kleineren oder grösseren arteriellen Gefässes, dessen Wand durch den geschwürigen Process angegriffen und mehr und mehr verdünnt wird. Der Blutdruck zerreisst dann

die lädirte Stelle und so entsteht eine **Hämorrhagie**, die durch Thrombose wieder zum Stillstand kommen oder tödtlich werden kann. Nicht jedes arrodirte Gefäss blutet, weil es, wenn das Geschwür bis an das Lumen gelangt, schon thrombosirt sein kann. Nächst den Magenarterien erfolgt die Blutung am häufigsten aus der Arteria pancreatica (Fig. 133).

Das eröffnete Gefäss ist im Grunde der Geschwüre meist leicht sichtbar (Fig. 136). Die Oeffnung klafft. Oft sieht man zwei Lumina, von denen das eine in die centrale, das andere in die periphere Gefässstrecke hineinführt.

Ausser durch Blutung wird das Geschwür vor Allem dadurch gefährlich, dass es Verengerungen am Magen hervorruft und zwar theils dadurch, dass sein Grund und Rand, wie eben erwähnt, sich contrahirt, theils dadurch, dass sich bei seiner Heilung schrumpfende Narben bilden.



Fig. 136.

Ulcus ventriculi. Das Geschwür hat eine längliche Gestalt. In ihm sieht man eine ovale Oeffnung, die dem Lumen der angeätzten Arteria lienalis entspricht. Die Magenschleimhaut ist allseitig in Falten an das Geschwür herangezogen.

Kleine und flache Ulcera heilen allerdings oft, ohne nennenswerthe Spuren zu hinterlassen. Andere enden mit leichten, manchmal kaum wahrnehmbaren Verdickungen der Mucosa oder mit radiär angeordneten, geringen narbigen Zügen ohne wesentliche Retraction. Je grösser und tiefer aber der Defect, um so schwerer die Wiederherstellung, um so mehr Neigung zur Entstehung derberer strahliger, die angrenzende Schleimhaut heranziehender **Narben** (Fig. 137). Die grössten mit Nachbarorganen verwachsenen Ulcera werden kaum noch zur Heilung kommen.

Die Contraction bewirkt die stärksten Verengerungen, wenn das Geschwür bezw. die Narbe im Pylorustheil oder, wesentlich seltener, an der Cardia sitzt. Aber auch im Fundustheil des Magens kann die Zusammenziehung hochgradige Einengung des Lumens bewirken. Es entsteht dann eine Einschnürung des Organs, ein **Sanduhrmagen** (Fig. 138).

Ueber die Folgen der Verengerungen siehe S. 274.

Der Sitz der Magengeschwüre ist meist die Gegend der kleinen Curvatur und zwar vorwiegend die hintere Wand. Der Pylorustheil ist bevorzugt. Doch kann ein Ulcus auch an jeder anderen Stelle sitzen.

Die Zahl der Geschwüre wechselt. In den meisten Fällen ist nur eines da, nicht selten aber findet man zwei und mehrere, oder neben älteren oder bereits vernarbten auch noch frische Ulcera. Gelegentlich sieht man, dass zwei Geschwüre symmetrisch zur kleinen Curvatur an der Hinter- und Vorderwand sitzen.

Fig. 137.

Strahlige Narbe nach Magengeschwür. Der Magen ist aufgeschnitten, rechts der cardiale, links der Pylorus-Abschnitt. Zwischen beiden eine hochgradige Einschnürung, welche durch die Narbe bedingt ist. Die Schleimhaut ist von beiden Seiten in strahligen Falten herangezogen.

Das Zustandekommen des Ulcus rotundum ist von drei Factoren abhängig. Der Defect entsteht erstens dadurch, dass ein Abschnitt der Magenschleimhaut durch den Magensaft verdaut wird („peptisches Geschwür"). Aber es handelt sich zweitens stets um abgestorbenes oder geschädigtes Gewebe. Denn normale Schleimhaut wird ja vom Magensaft nicht angegriffen. Die Läsion der Schleimhaut aber kann auf verschiedene Weise bewirkt werden. Zunächst einmal können Circulationstörungen eine Rolle spielen, so (nach Virchow), embolische und thrombotische Verschlüsse der Arterien. Darauf deutet die manchmal schräge,

trichterförmige, einem arteriellen Verzweigungsgebiet entsprechende Form des Ulcus. Aber die ausgedehnten Anastomosen der Magenarterien lassen diese Erklärung nur bedingt gültig erscheinen, zumal ein Zusammenhang mit Affectionen (besonders Endocarditis), die Embolien mit sich bringen, nicht nachgewiesen wurde. Dasselbe gilt für Verengerungen oder Verschliessungen einzelner Arterien durch pathologische Wandprocesse, während bei verbreiteter arterieller Erkrankung, bei Arteriosklerose, auch die reichlichen Anastomosen versagen können (vergl. die Circulationsbedingungen der Coronararterien S. 27). So erklären sich vielleicht (Hauser) die Ulcera bei alten Leuten. Auch vom Venensystem kann die Geschwür-

Fig. 138.
Sanduhrmagen. *O* Oesophagus, *D* Duodenum. Der Magen ist in der Mitte stark eingeschnürt, und zwar durch eine Narbe, die sich ähnlich der in Figur 137 gezeichneten verhält.

bildung abhängen, wenn durch Thrombose der Venen oder ihre Verengerung durch heftige Contractionen der Magenmusculatur, oder bei allgemeiner Cyanose Stauungen und Hämorrhagien der Magenschleimhaut entstehen. Weiterhin können ausgedehnte Thrombosen des Capillarsystems, wie sie nach Hautverbrennungen vorkommen, die Ernährung der Schleimhaut herabsetzen. Aehnlich soll auch die durch starke Muskelcontractionen, durch Druck auf die Arterien erzeugte Anämie der Schleimhaut wirken. Manche legen darauf grossen Werth. Schädigend sind ferner Traumen, wie directer Stoss ev. mit Zerreissung der Schleimhaut, oder heftiges Erbrechen, oder heisse oder verletzende Speisen. Auch an Bacterienwirkung ist hier und da zu denken.

Die meisten dieser Einwirkungen geben zu Schleimhautblutungen Veranlassung. Daraus können sich dann die hämor-

rhagischen Erosionen (s. o. S. 248) entwickeln, durch deren weitere Ausbildung das Ulcus rotundum entstehen kann.

Aber Magensaftwirkung und Schleimhautläsion genügen meist noch nicht zur Erklärung des Geschwürs. Denn künstlich gesetzte Defecte sehen wir stets sehr schnell verheilen und sollten dies auch von den durch Verdauung entstandenen Ulcera erwarten. Es muss also gewöhnlich noch ein drittes Moment hinzukommen, nämlich eine allgemeine Ernährungstörung, vor Allem schlechte Blutbeschaffenheit. Experimentelle Defecte heilen denn auch

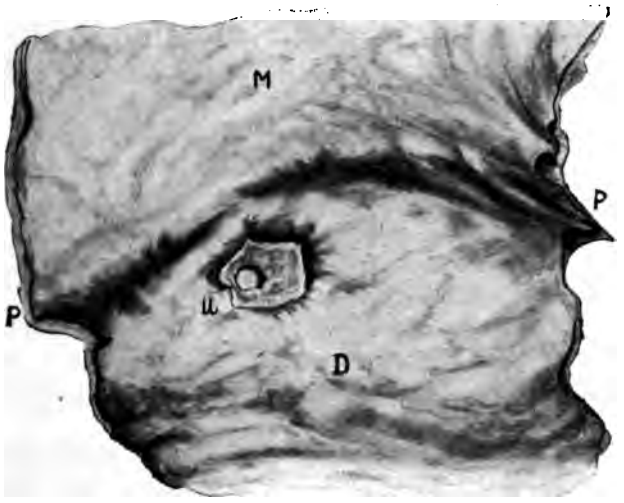

Fig. 139.
Perforirtes Ulcus rotundum duodeni. *M* Magen, *PP* Pylorus, *D* Duodenum, *U* Geschwür, in dessen Grund eine runde Perforationsöffnung.

bei anämisch gemachten Thieren oder bei solchen, deren Blut durch Gifte geschädigt wurde, weniger gut als bei normalen. In diesem Zusammenhang ist es verständlich, dass runde Magengeschwüre hauptsächlich bei chlorotischen weiblichen Individuen auftreten.

Ad. Schmidt meint, dass auch eine mangelhafte Contraction und Faltenbildung der Magenwand die Heilung verhindere, insofern das Ulcus nicht durch die sich herüberlegenden Schleimhautfalten gegen die Wirkung des Magensaftes geschützt werde.

Ausser im Magen kommt das Ulcus rotundum in gleicher Form, wenn auch seltener im Duodenum vor, auf dessen Schleimhaut der hierher gelangende Magensaft in gleicher Weise wie dort einwirkt (Fig. 139).

5. Regressive Veränderungen.

Atrophie der Magenschleimhaut findet sich ausser bei chronischen Entzündungen (S. 249) im Alter und nicht selten bei langdauernden Allgemeinerkrankungen (Anämien u. s. w.) und Intoxicationen, ohne dass sich der causale Zusammenhang immer sicher nachweisen liesse. Die Atrophie kann zum völligen Schwund der Drüsen (Anadenia gastrica) führen.

Fettige Entartung sieht man besonders bei gewissen Vergiftungen, so durch Phospor und Arsen. Sie betrifft die Drüsen und später auch die Bindegewebezellen. Makroskopisch erscheint die Schleimhaut, wenn die Drüsen getroffen sind, fein gelblich punctirt oder gesprenkelt, oder wenn die Degeneration diffus ist, gleichmässig trüb weissgelblich.

Amyloidentartung kommt bei allgemeiner Erkrankung auch im Magen vor, dessen Schleimhaut, wenn sie ausgedehnt erkrankt ist, verdickt und matt durchscheinend ist. Dann handelt es sich um Entartung der Gefässwände und des Interstitiums. Erstere sind häufig allein erkrankt. Dann ist die Degeneration bei blossem Auge nicht wahrzunehmen.

Kalksalzablagerung wird bei Knochenkrankheiten mit reichlicher Kalkauflösung beobachtet. Makroskopisch entstehen weissliche rauh anzufühlende Flecken, mikroskopisch sind körnige Kalkniederschläge im Interstitium sichtbar.

Magenerweichung ist wohl ausnahmslos postmortal unter der Einwirkung des Verdauungsaftes entstanden. Sie findet sich besonders bei Kindern, seltener bei Erwachsenen und zwar im Fundus, besonders hinten links. Die Wand ist bald anämisch, blass, gallertig, zerfliesslich, bald bei Anwesenheit von Blut bräunlich, schleimig oder breiig erweicht, so dass entweder schon gleich bei Eröffnung der Bauchhöhle Mageninhalt frei in ihr gefunden wird oder doch aus dem durch leichten Zug zerreissenden Organ austritt. Die Magenerweichung wird begünstigt durch saure Beschaffenheit des Magensaftes und durch höhere postmortale Temperatur. Es ist übrigens denkbar, dass die Erweichung auch schon in der Agone beginnen kann.

6. Veränderungen des Magens durch giftige Substanzen.

Die per os genommenen Gifte können vom Munde an bis tief in den Darm hinein Veränderungen hervorrufen, deren Ausdehnung und Intensität aber so grossen Schwankungen unterliegt, dass sich

für die einzelnen Substanzen scharf abgrenzende Bilder im Allgemeinen nicht zeichnen lassen. Wir besprechen hier Mund, Speiseröhre, Magen und Darm im Zusammenhang.

Die Ausdehnung der Aetzung ist sehr verschieden. Sie kann vom Munde bis in den Darm reichen, sie kann aber auch Unterbrechungen zeigen, die abhängig sind von der Schnelligkeit, mit der die einzelnen Abschnitte passirt werden, von dem Füllungszustand mit Speisen und von der Verdünnung, welche dadurch das Gift erfährt, ferner davon, ob die Schleimhäute mit Schleim bedeckt sind oder nicht. Der Mund ist fast immer nur wenig betheiligt. Der Oesophagus zeigt die Aetzung manchmal in ganzer Fläche, oft aber nur in Längsstreifen, welche den Schleimhautfalten entsprechen, oder nur fleckweise, wie besonders in der unteren Hälfte.

Fig. 140.
Salpetersäure-Aetzung der Magenschleimhaut. *M M* die freiliegende leicht fetzige Submucosa. (Die Schleimhaut ist zerstört.) *S S* verätzte, verschorfte, gelb aussehende, den Contractionsfalten entsprechende Schleimhaut.

Der Magen kann ebenfalls diffus ergriffen sein, oder fleckig. Vor Allem ist er gern auf der Höhe der Falten getroffen, die sich unter der Einwirkung des Giftes durch heftige Muskelcontractionen bilden (Fig. 140). Bei starker Füllung des Magens kann die Verätzung geringfügig sein, ebenso bei dickem Schleimbelag. Unter diesen Umständen ist zuweilen der Darm besonders intensiv verändert. Er ist im Uebrigen selten über das Duodenum hinaus erkrankt und oft auch dann unverändert, wenn der Magen die schwersten Folgezustände aufweist.

Neben der Ausdehnung hängt natürlich auch die Intensität der Verätzung von den genannten Factoren ab. Aber auch die Menge der giftigen Substanz und ihre Concentration spielen selbstverständlich eine grosse Rolle.

Unter der Einwirkung der ätzenden Substanzen werden die getroffenen Schleimhautabschnitte bei geringerer Concentration

in Entzündung versetzt, bei starker Concentration nekrotisch. Schwefelsäure, Salpetersäure, Salzsäure, Carbolsäure, Sublimat u. a. erzeugen eine Verschorfung (Fig. 140), die ätzenden Alkalien (Kali- und Natronlauge u. a.) eine Erweichung der Schleimhaut, die manchmal mit Umwandlung in eine zerfliessliche Masse endet.

Das Aussehen der nekrotischen Theile ist ausser von dem angewandten Gifte abhängig von dem Blutgehalt der Schleimhaut. Bei Gegenwart reichlichen Blutes werden die nekrotischen Theile dunkel, braun, graubraun, schwarzbraun gefärbt. Eine besonders intensive schwarze Farbe ruft die concentrirt wirkende Schwefelsäure hervor, während die Salpetersäure bei anämischer Schleimhaut eine gelbe Farbe bedingt, bei Hyperämie aber auch braune Töne mit sich bringt. Die durch Alkalien erweichten Theile sind bald schmutziggrau, bald schwarzgrau oder bräunlich gefärbt.

Die Farbenverhältnisse werden aber ausserdem mit bestimmt durch die secundären Veränderungen, welche vor Allem unter der Einwirkung der Verdauungsäfte an den todten Theilen entstehen, und durch Blutungen, welche nach vollendeter Aetzung noch stattfinden.

Die Verätzungen sind bald nur oberflächlich, bald tiefergreifend. Concentrirte Säuren und Alkalien können die Magenwand in ganzer Dicke zur Nekrose bringen. Dann zerreisst gelegentlich die todte Masse. Es tritt Perforation in die Bauchhöhle ein.

Dauert das Leben länger, so wird hier wie anderswo (a. Path. S. 388) das Todte vom Lebenden demarkirt und allmählich losgelöst. So sieht man die nekrotischen Theile, die als mehr oder weniger dicke Schorfe in der Schleimhaut sitzen, vom Rande her durch einen entzündlichen, nicht selten bis zur Eiterung fortschreitenden Process unterminirt und schliesslich völlig abgestossen werden. Dann bleiben Defecte, Geschwüre, deren Form durch die Localisation der Verätzung ohne Weiteres gegeben ist. Im Oesophagus entstehen also gern längsgestellte rinnenförmige, im Magen den Schleimhautfalten entsprechende oder auch ausgedehnte flächenförmige Ulcera. Verschorfung, Defect- bezw. Geschwürbildung kann man neben einander beobachten.

Das Granulationsgewebe im Grunde der Geschwüre hat im weiteren Verlaufe ausgesprochene Neigung zu narbiger Contraction. Bleiben also die Individuen am Leben, so bilden sich ausgedehnte strahlige Narben, die den Oesophagus auf kürzere

oder längere Strecken verlegen oder wenigstens hochgradig verengern und an Cardia, Pylorus, ja auch im Verlauf des Magens analoge Folgen hervorrufen können.

7. Geschwülste.

α) Primäre Geschwülste.

Primäre Tumoren des Magens sind der weitaus grössten Zahl nach epithelialer Natur und zwar entweder gutartige (Adenome etc.) oder bösartige (Carcinome). Andere Neubildungen sind theils weniger häufig, theils selten.

a) Bindegewebige Tumoren.

Lipome und Fibrome sitzen meist in der Submucosa und wölben die Schleimhaut vor. Sie werden meist nur etwa bohnen- bis haselnussgross, können aber auch eine beträchtlichere Grösse erreichen. Sarkome sind primär im Magen nicht häufig. Es kommen vor Allem Lymphosarkome vor, seltener die anderen Formen. Die Sarkome bilden knollig nach innen prominirende Geschwülste.

b) Muskelgeschwülste.

Leiomyome können makroskopisch nach Sitz und Aussehen den Fibromen sehr ähnlich sein. Auch sie sind meist nur klein, werden aber unter Umständen sehr gross. E. Kaufmann führt einen kindskopfgrossen aussen am Magen sitzenden Tumor an. Meist sitzen sie innen. Die Myome können, wie ein Fall von v. Hansemann lehrt, auch metastasiren (in die Leber).

c) Neurome, Fibroneurome.

Bei multiper Neurofibromatose (vor Allem der Haut; s. a. P. S. 477) können an den Nerven des Magens ebenfalls analoge Tumoren entstehen.

d) Angiome.

Hämangiome sind äusserst selten. Engel-Reimers beschrieb ein subseröses Lymphangiom.

e) Adenome, Schleimhautpolypen.

Schleimhautpolypen sind häufig (Fig. 141 und 142). Sie treten einzeln und multipel auf. Es sind breitbasig oder meist gestielt aufsitzende Neubildungen, die manchmal mit einem so

dünnen Zug angeheftet sind, dass sie leicht abreissen. Ihre Grösse schwankt zwischen der einer Erbse (oder weniger) und der eines Apfels. Oft sind sie zu mehreren oder zu vielen vorhanden. Dann spricht man von einer Polyposis der Magenschleimhaut.

Fig. 141.
Gelappter Magenpolyp mit verjüngter Basis aufsitzend.

Ihre Oberfläche ist bald glatter, bald uneben, höckerig, lappig (Fig. 141) oder zottig (Fig, 142). Sie bestehen aus Epithel bezw. Drüsen, aus Bindegewebe und ev. auch aus der Muscularis mucosae. Manche Polypen haben sich nur über letzterer entwickelt. Sie bestehen dann aus der durch starke Verlängerung, ausgeprägte Schlängelung und theilweise Erweiterung der Drüsen verdickten Schleimhaut, in der natürlich gleichzeitig und gleichwerthig (s. allg. Path. fibroepitheliale Tumoren S. 511 u. Fig. 273) das Bindegewebe mit gewuchert ist. In anderen Fällen ist auch die Submucosa an dem Process betheiligt, sie treibt bei ihrer Wucherung die Muscularis mucosae und damit auch die gleichzeitig proliferirende verdickte Schleimhaut in die Höhe. Wenn den einzelnen Verzweigungen der Tumorgefässe entsprechend mehrere Wachsthumrichtungen vorhanden sind, so entsteht ein höckriger oder gelappter Bau (Fig. 141). Wächst aber das Bindegewebe um je ein Gefäss sprossenförmig in den Magen hinein, so geht der drüsige Charakter ganz verloren. Es bilden

Fig. 142.
Zottenpolyp des Magens *P*. *M M* Magenschleimhaut in Falten gelegt.

sich mit Cylinderepithel bekleidete Zotten von wechselnder Dicke (Zottenpolypen, Fig. 142).

In den Adenomen, die den Bau der Schleimhaut wiederholen, entstehen durch Erweiterung der Drüsen oft Cysten, die den Tumor in grosser Zahl durchsetzen können.

Da die Schleimhautpolypen Uebergänge zu den polypösen Wucherungen bei chronischer Gastritis zeigen, nimmt man wohl an, dass sie aus ihnen hervorgehen. Es ist aber fraglich, ob das in grösserem Umfange richtig ist. Der Umstand, dass die Polypen sich fast immer im Magen ohne ausreichende Entzündungen finden und dass sie ferner zuweilen die Theilerscheinung einer allgemeinen, zweifellos congenital angelegten Polyposis des Darms darstellen, legt den Gedanken nahe, das die Tumoren des Magens, die für sich auftreten, gewöhnlich auf Entwicklungstörungen zurückzuführen sind.

Die **Bedeutung** der Polypen des Magens ist im Ganzen gering. Sie werden häufig gefunden, ohne dass klinische Erscheinungen auf sie hindeuteten.

Zuweilen schliesst sich an einen Polypen die Entwicklung eines Carcinoms an.

Bei den Adenomen sei auch auf das Vorkommen von abgesprengten Pankreasläppchen in der Magenwand hingewiesen. Sie finden sich als kleine flache Erhebungen hauptsächlich in der Submucosa. Die Drüsenkanäle, die meist das Aussehen von Ausführunggängen haben, können auch in der Musculatur bis zur Serosa reichen. Ob Tumoren aus den Läppchen hervorgehen können (Admone, Carcinome), muss noch festgestellt werden.

f) Carcinom.

Das Carcinom des Magens zeigt histologisch eine sehr verschiedene Zusammensetzung. Es tritt auf als Cylinderzellenkrebs, oder es hat kubisches Epithel in soliden Alveolen oder in hohlen drüsenähnlichen Keimen (malignes Adenom), oder es zeigt gallertige Umwandlung oder scirrhöse Beschaffenheit, oder, wenn auch äusserst selten und fast nur an der Cardia, die Eigenthümlichkeiten eines Plattenepithelkrebses. Külbs fand an einem Magencarcinom Flimmerepithel. Die verschiedenen Krebsformen sind aber nicht immer scharf getrennt, sie gehen oft in einander über und können, mit Ausnahme des Plattenepithelkrebses mannigfach mit einander combinirt vorkommen.

Das nicht scirrhöse Carcinom findet sich als deutlich ausgesprochene, manchmal umfangreiche Geschwulst. Es springt von der Schleimhaut ausgehend in den Magen vor und bildet knollige oder flachere Hervorragungen (Fig. 143), die anfänglich klein, kaum bemerkbar sind, später aber apfelgross, handtellergross und grösser werden können. Meist allerdings ist die Geschwulst durch centralen Zerfall charakteristisch verändert. Sie bildet ein Ge-

Fig. 143.

Flaches, noch von glatter Schleimhaut überkleidetes Magen-Carcinom (*C.*) Vom Rande des fünfmarkstückgrossen Tumors geht nach allen Seiten radiär die in Falten gelegte herangezogene Magenschleimhaut. Der Krebs sitzt dicht an der Cardia *O.*

schwür (Fig. 144) von wechselnder Tiefe und Ausdehnung mit wallartig vorspringendem, oft mehrere Centimeter hohem, gegen den Defect schräg abfallenden oder überhängenden Randwulst, der manchmal eine angesprochen knollige Beschaffenheit hat (Fig. 145) und sich nach aussen allmählich zur normalen Schleimhaut abflacht. Das Ulcus kommt durch Nekrose und Verdauung des ungenügend ernährten ältesten Tumorgewebes zu Stande. Man findet oft nekrotische Theile im Geschwürsgrunde. Auch wird nicht selten das abgestorbene Gewebe in grosser Ausdehnung grangränös.

Der durch Vorherrschen narbigen Bindegewebes ausgezeichnete **Scirrhus** imponirt nicht immer ohne Weiteres als Tumor. Er prominirt meist wenig. Das auch bei ihm vorhandene Geschwür ist meist flach und erinnert häufig an ein nicht scharf ausgeprägtes Ulcus rotundum. Aber es giebt Uebergänge zu umfangreicheren

Fig. 144.

Carcinom des Magens in der Nähe des Pylorus. *O* Oesophagus, *D* Duodenum, *P* Pylorus, *M* Magen, *C* Carcinom, ausgedehnt geschwürig nekrotisch zerfallen, *R* Randwulst, auf den die glatte Schleimhaut bis zum Geschwürsrand übergeht. Die Entfernung von Oesophagus zum Duodenum ist durch Schrumpfung des Krebses erheblich reducirt.

Tumoren und an nicht scirrhösen Krebsen können narbige harte Partien vorkommen.

Das Carcinom kann an jeder Stelle des Magens auftreten, **sitzt** aber am häufigsten am **Pylorusabschnitt** (Fig. 146) und beginnt hier meist an der kleinen Curvatur und an der hinteren Wand, nicht aber am Pylorusring, sondern meist einige Centimeter davon entfernt. Ist es dann bis an den Pylorus herangewachsen,

so kann es auch auf das Duodenum, wenn auch meist nicht in grosser Ausdehnung, übergreifen, ebenso wie andererseits ein an der Cardia befindlicher Tumor den Oesophagus betheiligen kann.

Vom Duodenum aus gesehen erscheint dann die sehr enge Pylorusöffnung von dicker wulstiger Geschwulstmasse umgeben (Fig. 147).

Fig. 145.

Carcinom des Magens dicht unterhalb der Cardia. *C* Carcinom, central geschwürig vertieft, *R R R* knollig prominirender Randwulst, *K* secundärer Knoten der angrenzenden Schleimhaut, *O* Oesophagus.

In einzelnen Fällen breitet sich das Carcinom auch von der Pylorusgegend aus über den weitaus grössten Theil des Magens oder seine ganze Wand aus. Das Wachsthum des Magencarcinoms ist charakteristisch. Der einmal gebildete Tumor wächst (s. allg. Path. S. 562) in die Fläche und in die Tiefe (Fig. 148). Die Flächenausbreitung geht unter Zerstörung der

anstossenden Schleimhaut nicht unter Umwandlung derselben in Krebs vor sich (s. allg. Path. S. 562 u. BORRMANN, Mitth. a. d. Grenzgebieten, Suppl. 1901). Die Tumorzellen dringen in die Schleimhaut von der Seite oder so vor, dass sie zunächst in der Submucosa wuchern und dann nach Durchbrechung der Muscularis mucosae zwischen die Drüsen hineinwachsen. Diese werden so allmählich verdrängt und zerstört. Das submucöse Wachsthum bedingt zunächst eine Vorwölbung der Schleimhaut und dem entspricht jener Randwulst, der anfänglich von der Mucosa überzogen ist, die dann gegen das Geschwür hin allmählich zu Grunde

Fig. 146.

Carcinom am Pylorus, in den Magen vordringend. *P* Pylorus, *U* ulcerirter Theil des Carcinoms, *C C* Durchschnitt des Carcinoms, *M M* Muscularis, *S S* von Carcinom unterwachsene Schleimhautabschnitte, *F F* angrenzende normale in Falten gelegte Schleimhaut. $^1/_2$ natürl. Grösse.

geht. Die submucöse Wucherung kann weit in die Umgebung ausgedehnt sein und sich dann nach und nach verlieren. Makroskopisch ist die Bestimmung der Grenze, bis zu welcher hier die Neubildung vordrang, nicht sicher möglich. Breitet sich der Tumor über den ganzen Magen aus, so wird die Schleimhaut in ungleichmässiger Weise durch ihn emporgehoben und hier oder da durchbrochen.

Nicht immer lässt sich an dem Carcinom (zumal des Pylorus) die Stelle, von der es ursprünglich ausging, erkennen. Denn die Oberfläche ist zuweilen glatt, ohne deutliches Geschwür, welches

den ältesten Theil anzeigt. Dann ist das Wachsthum von Anfang an in der Submucosa erfolgt und hier flächenförmig weiter gegangen, ohne knotig zu prominiren. Man hat den carcinomatösen Charakter (MEINEL) dieser Neubildungen hier und da nicht erkannt und von einer gutartigen Pylorushypertrophie gesprochen.

Fig. 147.

Carcinom des Pylorus vom Duodenum *D* aus gesehen. Die Oeffnung des Pylorus ist von wulstigen Geschwulstmassen umgeben, hochgradig verengt und dadurch etwa muttermundähnlich gestaltet.

Mit dem Wachsthum in die Fläche verbindet sich das Vordringen in die Tiefe. Die Muscularis wird von der Neubildung

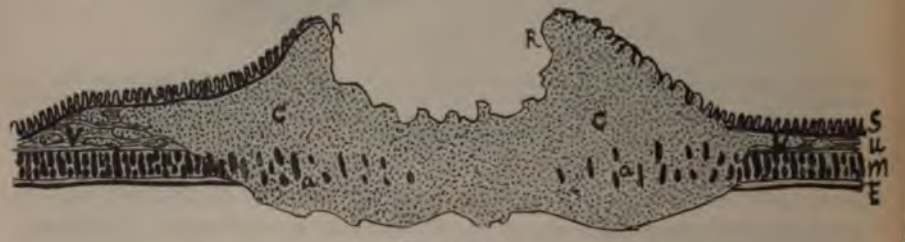

Fig. 148.

Schema über das Wachsthum des Carcinoms in der Magenwand. *C C* Carcinom, welches ein mit Randwulst *R* versehenes kraterförmiges Geschwür bildet. *S* Schleimhaut, *U* Submucosa, *M* Muscularis, *E* Serosa. Von der Muscularis sind im Carcinom bei *a a* noch Reste von Muskelbündeln sichtbar. Bei *V V* Vordringen des Krebses in die Submucosa unterhalb der Schleimhaut, die im Bereich der Randwülste *R* emporgehoben, aber nicht krebsig ist.

auf den zwischen den Muskelbündeln verlaufenden Lymphbahnen durchwuchert. Der Tumor gelangt bis unter die Serosa, die er dann in wechselndem Umfange knotig vorwölbt.

Die Folgen des Carcinoms sind ausserordentlich mannigfaltige.

Klinisch ist das Versagen der **Salzsäurebildung** auch in den noch nicht vom Tumor ergriffenen Abschnitten in diagnostischer Hinsicht wichtig.

Eine zweite Folge ist eine **Verengerung des Magenlumens**, die theils durch die Prominenz des Tumors, theils durch narbige Retraction, zumal bei Scirrhen bedingt wird. An der Cardia wie am Pylorus können schon wenig vorspringende Carcinome ausgedehnte Stenosen erzeugen. An denselben Stellen wirken aber auch die Narbencontractionen am meisten und oft so, dass vom Lumen kaum noch ein Rest bleibt. Der Pylorusabschnitt wandelt sich durch beide Momente sehr gewöhnlich in einen gegen das Duodenum sich trichterförmig verengenden starr- und dickwandigen Kanal um (Fig. 146). Bei Krebsen im Fundus macht sich die Verengerung naturgemäss weniger geltend, sie kann aber auch hier hochgradig sein. Sehr stark lumenbeschränkend wirken ferner die in der Magenwand diffus sich ausbreitenden Carcinome. Sie verengen den Magen so, dass er enger wird als das Colon (Fig. 149). Dabei ist dann seine Wand zugleich stark verdickt und starr. Da aber die Tumorentwicklung als solche oft wenig hervortritt, so kann unter Umständen die Unterscheidung von einer entzündlichen Cirrhose (s. S. 250) sehr schwierig sein.

Im Bereich des verengten Pylorusabschnittes, aber auch bei anderweitigem Sitze des Carcinoms, besonders bei den diffusen Scirrhen beobachten wir eine beträchtliche Verdickung der Muskellagen (Fig. 146). Sie beruht theils auf einer wirklichen Hypertrophie, theils darauf, dass der hineinwuchernde Krebs die Muskelbündel auseinander treibt und die Schichten so scheinbar verdickt, theils und vor Allem darauf, dass der schrumpfende Krebs die Muskulatur auf eine kleinere Fläche zusammenzieht und so relativ dicker erscheinen lässt. Die Muskelbündel stehen dann mit ihrer Längsaxe senkrecht zur Magenwand.

Das Hineinwachsen in die Wand und der centrale Zerfall hat als dritte Complication nicht selten **Blutungen** aus Gefässen zur Folge, die angefressen wurden oder an der Nekrose theilnahmen. Die Hämorrhagien sind selten direct tödtlich. Das ergossene Blut wird im Magen umgewandelt und in kaffeesatzähnlichen Massen erbrochen.

Eine weitere Folge ist die **Perforation der Wand.** Der Zerfall kann bis zur Aussenfläche fortschreiten und dann eine Communi-

cation des Magenlumens mit der Bauchhöhle herbeiführen. Dann tritt eitrig-fibrinöse Peritonitis ein.

Die nach aussen vorgedrungenen Krebsmassen führen aber ferner gern Verlöthungen mit der Umgebung, mit dem Colon, der Leber, anderen Darmabschnitten, den Bauchdecken, dem Pankreas, der Milz herbei. Das Netz kann von Krebs ganz durchwachsen und in eine sehr dicke knollige, schrumpfende Platte umgewandelt werden.

Bei Verwachsung mit Därmen, besonders dem Colon greift

Fig. 149.

Auf die ganze Magenwand fortgeschrittener Scirrhus ventriculi. *O* Oesophacus, *D* Duodenum, *P* Pylorus, *S* Cardia, *m* Muscularis. *C C* Carcinom, welches die inneren Schichten des Magens überall durchwachsen hat und in dicker, wulstförmiger Lage vorspringt. Durch seine Schrumpfung ist der Magen hochgradig verengt. $^1/_3$ natürl. Grösse.

der Krebs durch die Wand auf das Lumen über und kann auch hier geschwürig zerfallen. Schreitet die Nekrose dann vom Magen aus auch auf die Darmwand fort, so entsteht eine Communication zwischen Magen und Darm.

Ausser dem continuirlichen Weiterwachsen des Carcinoms giebt es ferner auch eine **metastatische** Verbreitung. Das Peritoneum kann, besonders stark oft im Douglas'schen Raum, mit Krebsknoten übersät sein. Ueber das Zustandekommen dieser Metastasen siehe den Abschnitt „Peritoneum". Sehr früh werden die hinter dem Magen (und die im Netz) gelegenen Lymph-

drüsen ergriffen und bilden grosse bis in den Leberhilus reichende Packete, welche die eingeschlossenen Kanäle, z. B. den Gallengang comprimiren. Vor der Wirbelsäule können dann auch die Drüsen bis herauf zum Halse ergriffen werden.

Die häufigste und ausgedehnteste Metastase erfolgt in die Leber (s. diese). Aber auch die Lungen können Knoten aufweisen, ferner das Knochensystem und andere Organe.

Diese Metastasirungen erfolgen auf verschiedene Weise. Bricht der primäre oder der in portale Lymphdrüsen metastasirte Krebs in Aeste der Pfortader oder in deren Stamm durch, so sind secundäre Knoten in der Leber zu erwarten. (Genauere Angaben bei Besprechung der Leber.) Auch die Leberarterie kann in gleicher Weise in Betracht kommen. Der Magenkrebs kann aber in seltenen Fällen auch direct und continuirlich durch das Ligamentum hepatogastricum in die Leber eindringen. Ferner können portale krebsige Lymphdrüsen in gleicher Weise hineinwachsen. Dringen die Carcinomknoten der Lymphdrüsen in die Vena cava vor, so ist die Möglichkeit einer Entstehung von Lungenmetastasen gegeben, die andererseits auch durch Vermittlung der Leber (s. diese) und durch Uebergreifen prävertebraler bronchialer Drüsen vom Lungenhilus aus gebildet werden können.

Ueber die Aetiologie des Magencarcinoms ist uns nur wenig Sicheres bekannt. Im Allgemeinen nimmt man an, dass chronische Reize, besonders die durch den Alkohol bedingten, Bedeutung haben. Dass die Carcinome gerade im Pylorustheil so oft entstehen, könnte aus der Engigkeit des Abschnittes hergeleitet werden, wenn nicht gerade der Pylorusring selbst kaum jemals die erste Entwicklungstätte bildete. An der einige Centimeter davon entfernten Lieblingstelle müssen wohl besondere Einrichtungen gegeben sein. Ich erinnere hier auf Grund meiner Auffassung von der Carcinomgenese daran, dass gerade im Pylorustheil die Lymphfollikel am reichlichsten sind und dass dem entsprechend hier Stellen gegeben sind, an denen Entzündungsprocesse sich leicht localisiren können.

Es besteht ferner die Möglichkeit, dass die Carcinomentwicklung von einem accessorischen Pankreas, oder vielleicht auch von congenitalen Abnormitäten der Schleimhaut ausgeht.

Das Carcinom schliesst sich ferner zuweilen an einen vorher bestandenen Polypen und an ein Magengeschwür an, aus dessen Rändern es herauswächst (Hauser u. A.).

Ueber die erste Enstehung wissen wir noch wenig. Bisher habe nur ich ein Carcinom in den ersten Stadien der Entwicklung beschrieben. Es handelte sich in ihm um eine sehr starke zellige Infiltration der Schleimhaut und eine Absprengung von Epithelien mit Vordringen durch die Muscularis mucosae. Die von anderen Seiten beschriebenen kleinen Carcinome waren schon zu weit vorgeschritten, um einen Schluss auf die Genese zu gestatten.

β) Secundäre Tumoren.

Secundäre Neubildungen sind nicht häufig. Unter den Sarkomen treten meist die Lymphosarkome metastatisch auf. Sie bilden einzelne oder multiple kleine und grössere nach innen prominirende rundliche Knoten. Seltener entwickeln sich secundäre Melanome oder andere Formen.

Secundäre Carcinome kommen als Metastasen ebenfalls nicht oft vor. Bei allgemeiner Carcinomatose finden sie sich zuweilen. In sehr seltenen Fällen hat man Veranlassung die Frage aufzuwerfen, ob bei gleichzeitigem Vorhandensein eines Magen- und eines Ovarial-, Oesophagus- (oder anderen) Carcinoms der Magentumor eine Metastase ist (vergl. das Ovarialcarcinom).

Etwas häufiger ist ein Uebergreifen eines benachbarten Carcinoms auf den Magen. Ein Carcinom des unteren Oesophagus kann über die Cardia nach unten wuchern oder es können von einem ebensolchen Krebs ergriffene hinter dem Magen gelegene Lymphdrüsen mit ihm verwachsen und ev. in ihn durchbrechen. Wenn sie dann ulceriren und grösser werden, kann der secundäre Tumor aussehen wie ein primäres Magencarcinom. Irrthümlich könnte man in solchen Fällen auch an eine Implantation vom Epithel des Oesophaguskrebses in die Magenschleimhaut denken.

Ausser einem Oesophaguskrebs kann besonders auch ein Pankreaskrebs oder auch ein Duodenal- oder Coloncarcinom sich auf den Magen verbreiten.

8. Dilatation und Hypertrophie.

Der Magen erweitert sich, wenn die Wand atonisch wird, sei es durch ihre Erkrankung oder durch nervöse Einflüsse. Die Wand wird dann dünner als sonst. Weit häufiger ist eine Dilatation bei Verengerung des Pylorus durch congenitale Stenose, Tumor oder Narbe. Die Speisen häufen sich im Lumen an. So lange noch genügende Muskelcontractionen möglich sind, verdickt sich unter

diesen Umständen die Muscularis oft beträchtlich und vermag dann die Speisen noch eine Zeit lang durch die Oeffnung zu treiben. Die Hypertrophie betrifft hauptsächlich die dem Pylorus nahe gelegenen Abschnitte. Die Schleimhaut kann gleichzeitig atrophisch oder auch entzündlich verdickt sein. Kommt die Hypertrophie nur ungenügend oder gar nicht zu Stande, so dehnt sich der Magen immer weiter aus und seine Wand wird dünn. Er kann bis zur Symphyse heruntersinken.

9. Abnormer Inhalt des Magens.

Der Magen kann mancherlei heruntergeschluckte Dinge enthalten. Erwähnt sei nur das Vorkommen von grossen, das Lumen fast ganz ausfüllenden Haarballen bei Frauen, die ausgerissene Haare verschluckten.

Von Parasiten gelangen zuweilen Spulwürmer in den Magen und können ausgebrochen werden.

V. Darmkanal.

1. Missbildungen.

Umfangreiche Defecte am Darmkanal finden sich nur bei hochgradigen anderweitigen Missbildungen.

Abnorme Länge von Darmabschnitten wird gelegentlich beobachtet. Selten ist eine partielle Verdoppelung, z. B. des Wurmfortsatzes oder des ganzen Dickdarms.

Fig. 150.
Schematischer Durchschnitt durch eine Atresia ani. *R* Rectum, *B* Harnblase, *U* Urethra, *C* Communication zwischen Rectum und Urethra. *A* Anusgrube.

Andere Missbildungen bestehen in Verengerungen oder Atresien des Darmkanals. Sie kommen einmal gern in Duodenum (an der Einmündung des Gallenganges, sowie am Uebergang ins Jejunum), ferner in der Gegend des Ductus omphalomesentericus und an der Bauhini'schen Klappe, aber auch anderswo vor. Diese Atresien beruhen auf Vorhandensein einer Scheidewand oder auf einer tiefgehenden Einschnürung oder völligen Unterbrechung des Darms. Die Entstehungsweise ist nicht bekannt.

Wichtig ist die weit häufigere Atresie des Anusendes (Fig. 150).

Das Rectum mündet nicht nach aussen, sondern ist blind abgeschlossen und endet in dieser Weise dicht über dem durch eine äussere Grube angedeuteten Anus oder einige Centimeter oberhalb desselben. Zuweilen trennt nur eine dünne Lamelle das Lumen des Rectums von der Haut, dann ist durch Zertrennung der Membran leicht Hilfe zu schaffen. Im anderen Falle muss eingreifender operirt werden. Der Dickdarm ist durch Anhäufung des Meconiums stark dilatirt.

Mit dieser Missbildung verbindet sich häufig eine andere. Das geschlossene Rectum kann nämlich durch eine meist enge Oeffnung oder einen Kanal mit der Vagina oder dem Uterus, bezw. beim männlichen Geschlecht mit der Urethra oder der Harnblase communiciren. Dann entleert sich Koth durch diese Wege nach aussen, aber meist nicht so viel, dass nicht doch eine Stauung und Anhäufung des Darminhaltes einträte.



Fig. 151.

Schema über das verschiedene Verhalten des Meckelschen Divertikels *D.* *a* gewöhnliches Verhalten, *b* secundäre Ausbuchtungen an der Spitze des D. *c* gegen den Darm abgeschnürtes D. *d* D. am Mesenterialansatz, *e* D. mit Mesenterium, *f* Ansatz der D.-Spitze an das Mesenterium, *g* Anheftung des D. an den Nabel, *h* Ausmündung des D. im Nabel.

Diese Missbildung lässt sich auf Grund der Entwicklungsgeschichte verständlich machen. Sie kommt dann zu Stande, wenn sich in dem ursprünglich für Sinus urogenitalis und Rectum gemeinsamen Raum, der Cloake, die trennende Scheidewand nur unvollkommen entwickelt, so dass Lücken bleiben, welche den späteren Fisteln entsprechen.

Man pflegt den Verschluss des Anus und die gleichzeitigen Fistelbildungen mit den Bezeichnungen **Atresia ani** vesicalis, vaginalis, urethralis zu versehen.

Eine häufige Missbildung stellt das MECKEL'sche **Divertikel** dar (Fig. 151). Es ist ein ganz oder gewöhnlich theilweise persistirender und zu einem relativ umfangreichen Darmanhang weiter entwickeler Ductus omphalomesentericus, der bei dem Embryo vom Darm zur Dotterblase führt. Es sitzt meist als Ausstülpung in Form eines Handschuhfingers und ebenso weit oder weiter, bei Neugeborenen $^1/_2$, bei Erwachsenen 1 Meter oberhalb der Bauhini'schen Klappe, meist an der Convexität des Darmrohres. Es ist fingerlang oder kürzer, selten länger. In dieser häufigsten Form trifft man es manchmal mit secundären Ausstülpungen am Ende als zufälligen Befund bei Obductionen. Zuweilen hat das Divertikel, zumal wenn es nicht an der Convexität, sondern nahe am Mesenterium sitzt, ein eigenes Mesenteriolum. Es kann gegen den Darm abgeschlossen sein und dann eine Cyste von wechselndem Umfang bilden (Enterokystom). Es kann auch mit dem Nabel an seiner Spitze zusammenhängen und auch dann blind enden oder durch eine enge Oeffnung aussen münden, so dass sich Darminhalt hierher entleert. Wenn das Divertikel selbst schwindet, während der Nabeltheil desselben bleibt, kann sich aus diesem ein Nabeladenom, eine kleine mit Darmstructur versehene Geschwulst entwickeln. Die Spitze des Divertikel heftet sich gelegentlich anderswo in der Bauchhöhle an, z. B. auf dem Mesenterium. Dann gerathen wohl Darmschlingen unter den Strang und werden unter ihm eingeklemmt, Fig. 156. Andere Störungen werden durch Hineingelangen und Festsetzen von Fremdkörpern, durch Entzündung und Perforation beobachtet.

2. Divertikel.

Abgesehen von dem angeborenen MECKEL'schen Divertikel kommen am Darmkanal auch nicht-congenitale, also erworbene Ausstülpungen vor. Je nachdem sie eine aus allen Schichten oder eine nur aus Schleimhaut und Serosa gebildete Hülle besitzen, pflegt man sie wohl, aber nicht gerade glücklich, in echte und falsche Divertikel zu trennen.

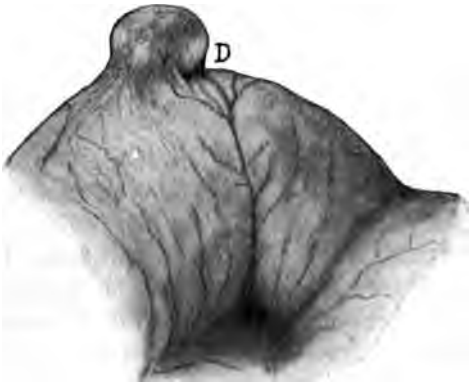

Fig. 152.
Kleines Divertikel des Duodenum. An der Convexität des Duoden. erhebt sich das kleinkirschengrosse Divertikel *D*.

Sie finden sich einmal in der Umgebung der Papille des Duodenums, wo sie sich nach hinten und schräg nach oben gegen den Pankreaskopf als 2—3 cm tiefe und 1—2 cm breite Taschen entwickeln. Der Grund der Ausstülpung ist nicht sicher bekannt (Zug des schrumpfenden Pankreaskopfes?). Vielleicht liegt er in einer durch angeborene geringe Musculaturausbildung bedingten Wandschwäche. Auch an der Convexität des Duodenums kommen Divertikel vor (Fig. 152).

Zweitens bilden sich einzelne oder mehrere erbsen- bis kleinapfelgrosse Divertikel hier oder dort am Ansatz des Dünndarms an das Mesenterium. Sie wölben sich seitlich heraus und zum Theil auch zwischen die Blätter des Mesenteriums. Ihre Ausgangstätten sind die Stellen, an denen (v. HANSEMANN) die Venen in die Darmwand eintreten und von relativ reichlichem Bindegewebe begleitet werden, welches die Wand weniger widerstandsfähig erscheinen lässt. Da aber nicht jeder Mensch Divertikel bekommt, ist anzunehmen, dass bei einzelnen die mit Bindegewebe gefüllten Lücken aussergewöhnlich gross angelegt sind.

Fig. 153.
Multiple Divertikel (*D*) des S romanum. Die Divertikel sind in der Längsrichtung des Darms aneinandergereiht.

Die dritte Lieblingstelle ist die Wand des Colon, insbesondere des S romanum (Fig. 153) und zwar auch hier die Durchtrittstelle der Gefässe, um welche zunächst keine Musculatur, sondern nur Bindegewebe vorhanden ist. Hier entstehen die Divertikel als rundliche, erbsen- bis haselnussgrosse multiple, meist sehr zahlreiche Ausstülpungen, welche manchmal auch noch angrenzende Längsmuskellagen mit herausziehen. Sie sind ihrer Genese entsprechend reihenweise angeordnet. Die Veranlassung zur Ausbuchtung wird meist in abnormem Druck im Darmlumen gesucht. Nachgewiesen ist das aber nicht und da die Divertikel im Ganzen

nicht häufig vorkommen, ist es wahrscheinlich, dass eine besondere angeborene oder erworbene Nachgiebigkeit jener Stellen die wichtigste Grundlage bildet.

Die Bedeutung der erworbenen Divertikel ist nicht sehr gross. Im Colon besteht eine Gefahr darin, dass sich Koth in den Ausstülpungen ansammelt, eindickt und durch seine Gegenwart und ev. seinen Druck Entzündungsprocesse der Wand anregt (s. Wurmfortsatz S. 319), die auf das Peritoneum übergreifend zu Verwachsungen mit Nachbartheilen führen können. Es kann auch Wandperforation durch nekrotisirende Vorgänge eintreten, die Verwachsungen, umschriebene Abscesse oder eitrige Peritonitis zur Folge haben können.

3. Circulationstörungen am Darmkanal.

Active Hyperämie findet sich als Einleitung von Entzündungen auf der Mucosa und Serosa. Passive Blutüberfüllung kommt bei allgemeiner und bei einer im Pfortadergebiet vorhandenen Stauung vor. Sie kann zu tief dunkelrother Verfärbung der Darmwand führen und zu Ekchymosirungen und grösseren Hämorrhagien.

Oedem ist häufig. Es kommt bei Stauung, bei Hydrämie und bei Entzündungen vor, verdickt die Schleimhaut zu einer sulzigen Schicht, die, zumal im Dickdarm, bei Hin- und Herbewegen des Darmes deutlich schlottert.

Schwerere Circulationstörungen des Darmkanals kommen einmal durch Verschluss der Arterien, und zwar seltener durch Embolie, die auch hier (vergl. die Thrombenbildung in der Pulmonalarterie) nur selten sicher bewiesen werden kann, als durch eine meist auf Grund von Arteriosklerose entstehende Thrombose zu Stande. Die Verlegung kleiner Zweige schadet wegen der reichlichen Anastomosen nicht. Handelt es sich aber um grössere Aeste oder um den Hauptstamm der Arteria mesaraica superior, so leiden Darm und Mesenterium. Das ungenügend auf Seitenwegen einfliessende Blut häuft sich in dem verschlossenen Gefässgebiet an und tritt aus den Gefässen aus. Es entsteht eine **hämorrhagische Infarcirung** der Darmwand mit beträchtlicher Verdickung und Blutaustritt in das Lumen. Die ergriffenen Theile sehen schwarzroth aus.

Aehnliche Folgen stellen sich ein bei Verlegung von Venen, zumal des Stammes der Vena portarum, wenn diese Zustände sich

rasch entwickeln, ehe ein Collateralkreislauf (allg. Path. S. 149) sich ausbilden konnte. Es handelt sich hier hauptsächlich um eine Thrombose.

Die venöse Stauung kommt auch manchmal in Verbindung mit arterieller Stromverringerung überall da zu Stande, wo durch einen das Mesenterium oder Darmtheile selbst treffenden Druck die Gefässe comprimirt oder sonstwie verengert werden.

Die hämorrhagisch infarcirten Theile sind, wenn nicht frühzeitig die Circulation sich wieder herstellt, dem Tode verfallen. Durch eindringende Bacterien entstehen sehr bald nekrotische und gangränöse Veränderungen, die an einer dunkel schwarzgrünen Verfärbung kenntlich sind. Die Mikroorganismen treten auch durch die so veränderte Wand in das Peritoneum und erregen hier eitrige Entzündungen. Die Darmwand wird aber ferner weich, morsch, zerreisslich, so dass unter Umständen ein Austritt von Koth in die Bauchhöhle stattfinden kann.

Wir werden mehrere Bedingungen, unter denen solche Folgen sich einstellen, zu besprechen haben.

4. Kothstauung.

Bei Unwegsamkeit oder hochgradiger Verengerung eines Darmabschnittes kommt es zu beträchtlicher, ev. bis in den Magen hinaufreichender Kothansammlung und zu entsprechender Dilatation des Darms vor dem Hinderniss. Die Inhaltsmassen sind, zumal im Dünndarm, dünnflüssig, meist von gelber Farbe und penetrantem Geruch. Bei länger andauernder Stauung kommt es auch zum Kotherbrechen. Das Krankheitsbild wird als **Ileus** bezeichnet. Eine durch Aufnahme giftiger Stoffe aus dem Darm bedingte Intoxication führt den Tod herbei, sofern er nicht durch eine complicirende Peritonitis veranlasst wird. Die Schleimhaut des gestauten Darmabschnittes zeigt oft die unten zu besprechenden nekrotisch-diphtherischen Veränderungen.

Die Veranlassungen zur Darmstenose sind vielfache. Mehrere (Invagination, Axendrehung, Brucheinklemmung etc.) sollen sogleich besprochen werden. Ferner kommen Tumoren (s. diese) in Betracht. Auch grosse Kothballen wirken gelegentlich verstopfend. Ich sah einen überfaustgrossen, sehr harten Ballen, der bei einem jungen Manne im Rectum lag und zu enormer Dilatation des Colon mit compensatorischer Hypertrophie seiner Wand geführt hatte.

Auch Peritonitis hat oft Ileus im Gefolge. Nach Operationen

wirkt sie dadurch, dass Darmschlingen, die auf der vorhandenen Wundfläche ankleben, in winkeliger Knickung durch entzündliches Exsudat, manchmal mit mehreren anderen zu einem Convolut, fixirt werden. Der Koth kann dann durch die winkeligen Verengerungen nicht hindurch. Oder die Peritonitis wirkt durch Toxine lähmend auf die Peristaltik, so dass der Inhalt nicht fortbewegt wird und sich nun auch ohne eigentliches Hinderniss anstaut.

5. Die Invagination.

Unter **Invagination** (Fig. 154 u. 155) verstehen wir die Einstülpung eines oberen Darmabschnittes in einen unteren, z. B. des Ileums in das Colon. Derartige in der Agone (Fig. 154) oder post mortem eingetretene Einscheidungen beobachten wir bei Kindern häufig. Sie kommen oft zu vielen an einem Darm (vorwiegend Dünndarm) vor und lassen sich gut zur Erläuterung der intravitalen Invaginationen verwerthen. Die Figur 154 A zeigt die Verhältnisse von aussen, Fig. B nach einem medianen Längsschnitt. Man erkennt solche agonalen Zustände leicht an dem Mangel jeglicher secundärer Veränderungen der betheiligten Darmtheile, während die im Leben entstandenen Invaginationen sehr bald schwere Circulationstörungen mit sich bringen. Auch sind jene meist wenig umfangreich, diese dagegen oft ausserordentlich ausgedehnt. Es kann der grösste Theil des Dünndarms in dem Dickdarm stecken.

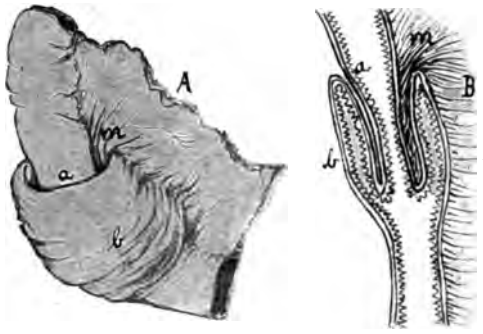

Fig. 154.

Agonale Invagination eines kindlichen Dünndarms. A Ansicht von aussen. Bei *a* tritt der obere Darmabschnitt in den unteren *b*, der dadurch stark aufgetrieben ist. *m* das mit invaginirte Mesenterium. B Längsschnitt durch die Invagination.

Die Folgen sind leicht verständlich: Da mit dem Darm auch das ernährende Mesenterium bezw. Mesocolon mit hereingezogen wird und nun zwischen die ineinander geschachtelten Darmwände gezerrt und comprimirt wird, so muss durch den behinderten venösen Abfluss bei andauernder, wenn auch herabgesetzter arte-

rieller Blutzufuhr eine hämorrhagische Infarcirung mit nachfolgender bacterieller Invasion stattfinden. Das eingestülpte Darmstück schwillt an, wird braunroth und fest. Es bildet einen das umhüllende Darmrohr ausweitenden, dicken und oft sehr langen wurstförmigen Körper (Fig. 155).

Die Invagination hat für den Patienten eine sehr ernste Bedeutung. Der eingescheidete Darmtheil ist meist völlig undurchgängig oder er lässt nur ungenügende Mengen Darminhalt passiren. Dann entsteht Kothstauung und das klinische Bild des Ileus. Oder es kommt zu Bauchfellentzündung, wenn die infectiösen Processe des invaginirten Theiles an der Pforte der Einstülpung sich auf das Peritoneum fortsetzen.

Fig. 155.

Invagination eines Ileumabschnittes in das Colon. Bei *a* tritt das Ileum sammt Coecum in das Colon *b* ein. Der Wurmfortsatz ragt noch aus der Eintrittstelle heraus. *c* ist das in das Colon invaginirte angeschwollene und dunkel schwarzblau verfärbte invaginirte Stück.

Der invaginirte Theil selbst macht weitere Veränderungen durch, indem er in wechselnder Ausdehnung nekrotisch, gangränös wird und indem dann die todten Abschnitte abgelöst und ausgestossen werden. Unter Umständen kann der ganze eingestülpte Abschnitt dieses Schicksal erleiden und im Stuhl zum Vorschein kommen. Dann ist Heilung möglich, wenn vor der Ausstossung des nekrotischen Theiles das Peritoneum des eintretenden Darms mit dem des eingestülpten in der Pforte der Invagination ringsum verwachsen war. Denn die Continuität ist dann wieder hergestellt. Fand aber die Löslösung vor dieser Verwachsung statt, so tritt Koth in die Bauchhöhle und führt zu Peritonitis.

Selten wird es vorkommen, dass der eingestülpte Darmabschnitt sich spontan wieder zurückzieht und die Invagination so wieder rückgängig macht.

Die Veranlassung zur Invagination lässt sich meist nicht nachweisen. Zuweilen kommt sie durch Zug eines auf der Innenfläche sitzenden gestielten Tumors zu Stande (Fig. 185), der die Wan

zunächst an seiner Basis hineinzieht und dann, bei ringsherum fortschreitender Einfurchung die vollständige Einscheidung herbeiführt.

Ein der Invagination analoger Verlauf ist der Prolapsus recti. Der Mastdarm fällt als stark geröthete, von Schleimhaut bekleidete geschwulstähnliche Masse vor, auf deren Höhe eine Oeffnung in den Vorfall und weiter ins Rectum führt. Die vorgefallenen Theile entzünden und verdicken sich bei häufiger Wiederholung oder längerem Bestande des Prolapses. Veranlasst wird der Vorfall durch Erschlaffung des Sphincters, durch chronischen Katarrh des Rectums und durch stetes Pressen beim Stuhlgang.

6. Axendrehungen und Umschnürungen des Darms.

An langem Mesenterium oder Mesocolon befestigte Darmtheile können sich um die Axe des Gekröses um 90° bis

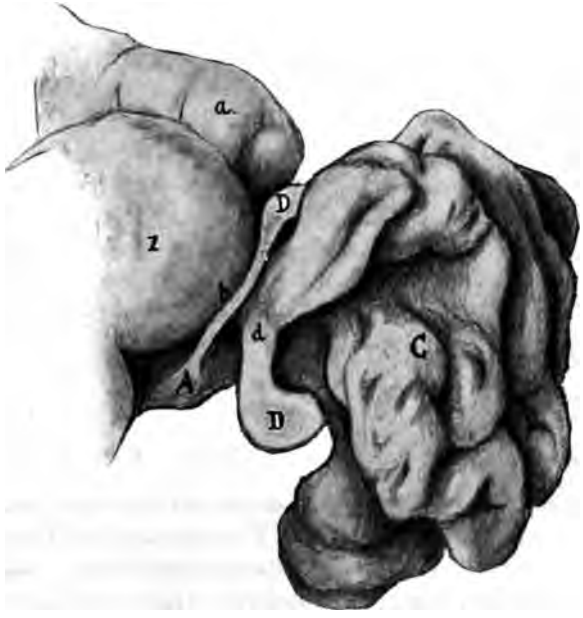

Fig. 156.

Incarceration eines Convolutes von Dünndarmschlingen *C* durch ein am Mesenterium bei *A* angeheftetes Meckel'sches Divertikel, welches bei *d* aus dem Darm entspringt, hinten um das Darmconvolut herumläuft und es einschnürt. Bei *b* Einschnürungstelle des zuführenden Astes *Z*, *a* abführende Schlinge.

180° und mehr drehen. Dann werden an dem Punkte der Torsion die beiden Abschnitte der Schlinge um einander herumgelegt

und der abführende um so mehr verengt, je stärker in den zuführenden Koth eintritt und das Lumen ausdehnt. Die in dem Gekröse verlaufenden Gefässe, vor Allem die Venen werden bis zur Unwegsamkeit comprimirt. Kothstauungen oberhalb der Torsion, Circulationstörungen, hämorrhagische Infarcirung, diphtheroide, nekrotisirende und entzündliche Processe in der gedrehten Schlinge sind die Folgen. Die Torsion betrifft am häufigsten das S romanum.

Viel seltener als die Axendrehungen um das Mesenterium sind die Torsionen um die Axe des Darms und knotenförmige Umschlingungen zweier lang angehafteter Darmabschnitte.

Zu ähnlichen Folgezuständen wie Drehungen führen Umschnürungen von Darmtheilen durch abnorme Strangbildungen, unter denen Darmschlingen hindurchtreten, um bei stärkerer Füllung festgehalten zu werden. So etwas tritt ein, wenn ein MECKEL'sches Divertikel mit seiner Spitze am Nabel, oder durch entzündliche Processe irgendwo sonst, z. B. an einer anderen Darmschlinge, am Mesenterium (Fig. 156), wenn ferner in analoger Weise der Processus vermiformis fixirt ist, wenn entzündliche bindegewebige Stränge sich durch die Bauchhöhle vom Peritoneum zum Darm, von einem Darm zum anderen u. s. w. ausspannen. Indem immer weitere Darmstrecken unter dem Zug hindurchtreten und in den abnorm gelagerten reichlich sich anstauende Kothmassen angehäuft werden, findet eine Compression auch des Mesenteriums und insbesondere der darin verlaufenden Venen mit den genannten Folgen statt.

Eine besondere Art von Strang kommt vor als Rest eines innern Bruchsackes. Siehe Hernia duodeno-jejunalis S. 289.

7. Die angeborenen und erworbenen Brüche (Hernien).

Unter **Eingeweidebruch** verstehen wir die aus dem normalen Peritonealraum heraus erfolgende Verlagerung von Baucheingeweiden in eine mit der Bauchhöhle zusammenhängende **taschen- oder sackartige Ausstülpung**, deren innerste Lage von dem Peritoneum gebildet wird. Die Ausstülpungen können congenital bereits vorhanden oder später entstanden sein. Danach unterscheiden wir angeborene und erworbene **Hernien.**

Ausserdem theilen wir die Brüche in äussere, welche unter der Haut sichtbar werden, und in innere ein, welche in der Bauchhöhle eingeschlossen bleiben.

Die Ausstülpung des Bauchfells sammt den dazu gehörenden Weichtheilen wird **Bruchsack** genannt, die Eingangsöffnung heisst **Bruchpforte.**

Die (accessorischen) Hüllen des Sackes sind abgesehen vom Bauchfell je nach der Oertlichkeit des Bruches verschiedene. Sie werden manchmal von allen Schichten der vorgebuchteten Stelle der Bauchwand gebildet, in anderen Fällen, wenn der Bruch sich zwischen Muskel, oder in Gefäss- und Nervenscheiden vorschiebt, von lockerem Bindegewebe oder von Fascien.

In seltenen Fällen kann das Peritoneum zerreissen. Dann stösst der Inhalt direct an die accessorischen Hüllen. Durch Einschnürungen in der Wand des Sackes entstehen sanduhr- oder rosenkranzförmige Hernien. Mitunter bilden sich zwei Hernien nebeneinander mit gemeinschaftlichem oder getrenntem Hals. In leeren Bruchsäcken kann Obliteration des Halses eintreten und die Höhle sich dann mit wässriger Flüssigkeit füllen.

Der Bruchinhalt besteht am häufigsten aus grösseren oder kleineren Darmabschnitten; gewöhnlich tritt zunächst nur eine kleine Partie ein, welche aber allmählich mehr und mehr Darmschlingen nach sich zieht, dementsprechend wird der Hals und der Körper des Bruchsackes ausgeweitet. In alten Hernien (namentlich der Leistengegend) kann auf diese Weise schliesslich der grösste Theil des Darms liegen. Je nach der Lage des Bruches wird die eine oder andere Darmpartie vorzugsweise als Inhalt des Sackes beobachtet; so enthalten die Leisten- und Cruralhernien meist Schlingen aus dem unteren Theil des Dünndarmes, besonders rechts, zuweilen auch Wurmfortsatz, Ovarium und ein Meckelsches Divertikel, während links das S romanum nicht selten vorfällt; in Nabelbrüchen liegen häufig Theile des Colon transversum.

Abgesehen vom Darm und dem mit ihm vorfallenden Theil des Mesenteriums finden sich am häufigsten Theile des Netzes im Bruch; dieselben verwachsen häufig mit der Wand oder auch mit dem Peritoneum in der Nähe der Bruchpforte. Nicht selten findet an den vorgefallenen Netztheilen eine Wucherung des Fettgewebes statt, so dass der Bruchinhalt förmlich lipomähnliche Anschwellungen bildet.

Der Bruchinhalt kann beweglich sein, so dass er in die Bauchhöhle zurückgeschoben werden kann (reponibler Bruch), oder er ist unbeweglich wegen Verwachsungen oder Enge der Pforte oder wegen beträchtlicher Grösse (irreponibler Bruch).

Die Entstehung der Hernien wird auf verschiedene Weise er-

klärt. Man denkt an einen abnormen intraabdominellen Druck, der die Eingeweide an nachgiebigen Stellen der Bauchwand herausdrängt, oder daran, dass diese ohnehin schwachen Stellen über das gewöhnliche Maass hinaus widerstandunfähig sind, so dass sie schon dem normalen Druck nachgeben. Am deutlichsten ist das z. B. bei offenem Leistenkanal. Auch soll durch Wucherung von Fettklumpen, Lipomen im subserösen Zellgewebe und deren Nachaussenrücken das Peritoneum taschenförmig ausgezogen werden können. In beiden letzteren Fällen wirkt jener erhöhte Druck begünstigend. Auch kann bei schlaffer Fixation der Baucheingeweide ein Bruch leichter als sonst entstehen.

a) Aeussere Hernien.

1. Die **Leistenhernien** (Herniae inguinales) entstehen durch Eindringen des Darms in den Canalis inguinalis. An der Innenfläche des Peritoneums treten in der Inguinalgegend drei Gruben hervor, welche man als Foveae inguinales bezeichnet; man unterscheidet eine interna, media und externa. In die letztere tritt der Samenstrang ein, und im Grunde dieser Ausbuchtung öffnet sich der Scheidenkanal, falls derselbe nicht obliterirt ist. Die erwähnten Gruben sind in verschiedenem Grade entwickelt; am deutlichsten treten sie hervor, wenn man die Ligamenta vesicalia anspannt.

Als angeborene Leistenhernien betrachtet man nur solche, welche durch Eintritt einer Darmschlinge in den nach dem Descensus testiculi nicht obliterirten Processus vaginalis peritonei entstehen. Da der Samenstrang stets durch die Fovea inguinalis externa hindurchtritt, so sind die angeborenen Leistenbrüche stets äussere, nach aussen von der Art. epigastrica und der durch dieses Gefäss gebildeten Bauchfellfalte gelegen. Die Darmschlinge liegt mit dem Hoden in einer gemeinschaftlichen Höhle.

Die erst im späteren Leben, wenn auch auf Grund einer angeborenen Anlage entstandenen Leistenbrüche werden nach ihrer Austrittstelle eingetheilt:

a) Aeusserer Leistenbruch. Der Austritt von Organen der Bauchhöhle (Darm, Netz u. s. w.) erfolgt durch die Abdominalöffnung des Inguinalkanals (Fovea ing. ext., nach aussen von der Art. epigastrica), das Bauchfell wird als Bruchsack vorgeschoben; gelangt der vorgefallene Darm bis in das Scrotum, so liegt ein Scrotalbruch vor. Der Darm ist also hier durch den Bruchsack

von dem Hoden getrennt. Beim weiblichen Geschlecht, wo die Leistenbrüche selten vorkommen, entspricht die herniöse Ausstülpung der Insertionsstelle der Ligamenta rotunda.

b) Innerer (gerader) Leistenbruch. Der Darm tritt durch die mittlere oder innere Fovea inguinalis hervor (nach innen von der Art. epigastrica), dringt aber selten tiefer in das Scrotum ein. Zuweilen durchbricht der Bruch die vordere Wand des Leistenkanals und tritt an einer ungewöhnlichen Stelle unter die Haut (Hernia parainguinalis).

Als Hernia inguinalis properitonealis hat KROENLEIN eine eigenthümliche Form der Leistenbrüche benannt, welche einen aus zwei Fächern bestehenden Bruchsack besitzen, von denen das eine sich durch den Leistenkanal nach aussen erstreckt, während das andere hinter der Bruchpforte, aber vor dem parietalen Blatt des Bauchfells und mit letzterem verwachsen die Hülle der innern Bruchgeschwulst bildet.

2. Die **Schenkelhernien** (Herniae crurales) entstehen durch Ausstülpung des Peritoneums entsprechend der Scheide der Schenkelgefässe und sind beim weiblichen Geschlecht die häufigeren. Die vorgefallenen Bauchorgane liegen zunächst in der Gefässscheide, weiterhin treten sie durch eine Lücke derselben (resp. durch die erweiterten Lücken der Fascia cribrosa). Der Bruch kommt dann an der Stelle, wo die Vena saphena magna in die V. cruralis einmündet, nach innen von letzterer durch die Fovea ovalis hervor. In der Peripherie des eigentlichen Bruchsackes finden sich meist derbe Massen verdichteten Bindegewebes.

3. **Hernia ischiadica.** Diese sehr seltene Bruchform entsteht dadurch, dass der Darm längs des Nerv. ischiadicus durch die Incisura ischiadica hervortritt und eine unter dem Musc. glutaeus maximus gelegene Geschwulst bildet.

4. **Hernia perinealis** entsteht durch Ausstülpung zwischen den Fasern des Levator ani. Sie liegt vor, seitlich oder hinter dem Mastdarm. Bei Frauen tritt sie manchmal im hinteren Theil der grossen Schamlippe hervor.

5. **Hernia vaginalis** wird gebildet durch Ausbuchtung des DOUGLAS'schen Raumes und der hinteren Scheidenwand. Wird die Rectumwand vorgebuchtet, so entsteht die Hernia rectalis, welche auch beim Mann vorkommt.

6. **Hernia foraminis ovalis** findet sich vorzugsweise beim weiblichen Geschlecht. Der Bruch dringt durch die Membr. obturatoria

neben der Arterie und dem Nervus obturatorius, nach innen von letzterem, hervor.

7. **Hernia umbilicalis.**

a) Angeborener Nabelbruch (Nabelschnurbruch) besteht in Lagerung einer Ileumschlinge in den Anfangstheil des Nabelstranges und ist als Bestehenbleiben des fötalen Zustandes aufzufassen. Der Anfang der Nabelschnur wird durch den Darm zu einem Sack ausgedehnt, in dessen Wand die Nabelgefässe verlaufen. Zuweilen erfolgt intra partum Ruptur dieses Sackes; selten ist Heilung, indem der Bruchinhalt sich allmählich in die Bauchhöhle zurückzieht und die Oeffnung durch Narbengewebe verschlossen wird.

b) Erworbener Nabelbruch ist verursacht durch Eindringen des Darms in den Nabelring, besonders beim Neugeborenen, dessen Nabelnarbe noch geringe Resistenz bietet, kommt jedoch auch bei Erwachsenen zur Entwicklung, namentlich nach Erweiterung des Nabels durch Schwangerschaft, Fettgewebswucherung.

8. **Herniae abdominales** können sich an verschiedenen Stellen der Bauchwand bilden; meist treten dieselben an den Rändern der Muskeln, am häufigsten in der Linea alba hervor. Man unterscheidet nach dem Sitze die Hernia abdominalis mediana (lineae albae) und lateralis. Die Bauchbrüche entstehen in Folge bedeutender Ausdehnung der Bauchwand.

b) Innere Hernien.

1. **Zwerchfellbruch** (Hernia diaphragmatica).

a) Die angeborene Zwerchfellhernie ist bedingt durch einen Defect des Zwerchfells, welches ganz fehlt oder eine abnorme Oeffnung hat. Diese ist kleiner oder grösser, meist rundlich und weit häufiger links als rechts. Sie ist als eine Hemmungsbildung aufzufassen. Durch sie gelangen Bauchorgane (Magen, Milz, Darmschlingen, Leber) in die Brusthöhle und comprimiren die Lunge, die als ein kleiner Lappen in der Entwicklung zurückgeblieben ist. Grosse derartige Hernien schliessen das Leben aus. Selten liegen die verlagerten Bauchorgane in einem aus Peritoneum und Pleura gebildeten Bruchsack, der sich durch eine Muskellücke nach oben vorstülpte.

b) Die erworbenen Zwerchfellbrüche können in traumatische und nicht traumatische getheilt werden. Die traumatischen entstehen meist durch Stiche in das Zwerchfell. Sie sind häufiger

links, weil rechts die vorgelagerte Leber die Stichöffnung verdeckt.

2. **Bauchfellbruch** (Hernia retroperitonealis). Durch die Untersuchungen von TREITZ sind vorzugsweise drei Stellen des Peritoneums bezeichnet, welche zur Einstülpung von Darmschlingen führen, so dass letztere dann in taschenartigen Anhängen des Peritonealüberzuges der hinteren Wand der Bauchhöhle liegen.

a) Die Fossa jejuno-duodenalis wird durch eine sichelförmige Duplicatur des Bauchfells gebildet, welche die Flexura duodeno-jejunalis umfasst; sie ragt trichterförmig zwischen die linke Duodenal- und die rechte Aortenwand hinein (an der linken Seite des 3. Lendenwirbels); ihre gewöhnliche Grösse entspricht etwa dem Umfang der Daumenspitze.

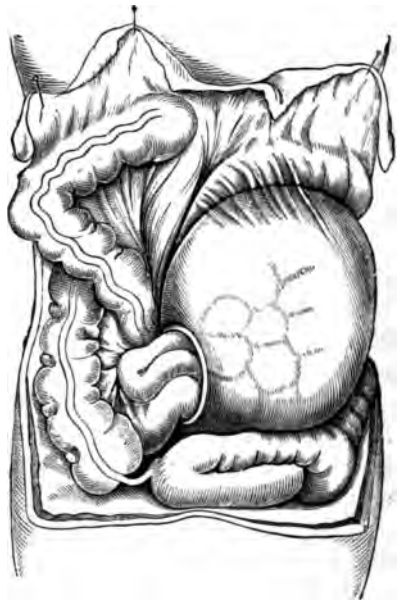

Fig. 157.
Grosse Retroperitonealhernie (H. duodeno-jejunalis). Nach TREITZ.

Die aus ihr sich bildenden Retroperitonealhernien enthalten zuweilen nur eine Schlinge des Jejunum, doch kommen Fälle vor, wo der ganze Dünndarm in einem dünnwandigen Sack liegt (Fig. 157), der nach Zurückschlagung des grossen Netzes zum Vorschein kommt (Hernia retroperitonealis completa). Solche abnorme Lagerung kann übrigens in den meisten Fällen ohne alle krankhaften Symptome bestehen. Reisst der Bruchsack, so kann der Rand der Eingangsöffnung, die Plica duodeno-jejunalis als ein abnormes Band bestehen bleiben und ev. Incarceration des durchtretenden Darms bewirken.

b) Die Fossa intersigmoidea, welche sich nach WALDEYER bei 84 Proc. aller Erwachsenen findet, liegt im Mesocolon der Flexura sigmoidea, zwischen den beiden Mesocolonblättern. Ihr Eingang findet sich am unteren Blatt des Mesocolon. Hier bilden sich nur sehr selten Hernien, die meist keine klinische Bedeutung haben.

c) Die Fossa subcoecalis ist eine zwischen den Blättern

des Mesocolon ascendens gelegene Peritonealtasche unter dem Coecum. Aus ihr hervorgehende Hernien sind sehr selten.

Ausser den genannten Taschen kann dann auch die Bursa omentalis durch Vermittlung des Foramen Winslowii als Bruchtasche dienen.

Zu den innern Brüchen gehört auch die sogenannte LITTRÉ'sche Hernie. Bei ihr handelt es sich darum, dass nur ein Wandabschnitt des Darmes in den Bruchsack eintritt (Darmwandbruch).

Pathologische Veränderungen des Bruchsackes und seines Inhaltes sind sehr häufige Erscheinungen. Der Bruchsack verdickt sich allmählich, zuweilen ungleichmässig. Zwischen ihm und dem Inhalt bilden sich durch leichtere Entzündungsprocesse häufig strang- oder flächenförmige Adhäsionen.

Die wichtigste Complication des Bruches ist die **Einklemmung (Incarceration)** mit den daraus sich ergebenden Folgen.

Die Einklemmung ist charakterisirt durch Undurchgängigkeit der Darmschlingen in der Bruchpforte und die davon abhängige Kothstauung in den zuführenden Darmtheilen und durch eine Ernährungstörung des Bruchinhaltes in Folge von ebendort erfolgender Compression der Gefässe.

Sie kommt zu Stande, wenn bei zu starker Füllung der im Sack gelegenen Darmtheile (mit Koth oder Gas) die im Halse befindlichen Schlingen abgeknickt werden, oder wenn die Pforte sich entzündlich verengt.

In dem intraperitoneal oberhalb der Hernie gelegenen Darmabschnitt staut der Koth sich an, zersetzt sich, veranlasst diphtherische Veränderungen der Wand und Kothbrechen (Ileus).

Im Bruchsack entsteht eine venöse Hyperämie, hämorrhagische Infiltration der Darmwand (und sonstiger Theile), dunkelblaurothe Verfärbung, die bald, in Folge Eindringens von Bacterien und dadurch bedingter Zersetzung der Gewebe eine missfarbene, schliesslich schwärzlich-grünliche Beschaffenheit annimmt und dadurch die Nekrose, bezw. Gangrän verräth. Bacterien wandern auch durch die Darmwand in das Bruchsackwasser und erregen fibrinöse Peritonitis. Die Serosa wird matt und trübe. Die Darmwand selbst wird morsch. Sie kann spontan zerreissen, so dass der Koth sich entleert und heftige, jauchige Entzündungsprocesse erregt, wenn das Individuum die Einklemmung so lange überlebt. Wird die Einklemmung durch den Chirurgen gehoben, so kann sich der lediglich venös gestaute Darm wieder erholen, der schwerer erkrankte muss resecirt werden.

8. Entzündungen.

a) Die Veränderungen des Darms bei den klinisch sogenannten acuten und chronischen Darmkatarrhen.

Die so ausserordentlich häufigen acuten Darmkatarrhe, auch die tödtlichen Processe bei Säuglingen, gehen im Allgemeinen nur mit geringen Veränderungen einher. Die vorauszusetzende Hyperämie der Schleimhaut trifft man in der Leiche meist nicht mehr oder nur noch wenig intensiv an. Man findet ferner Schwellung der Schleimhaut, starke Desquamation des Epithels und ev. Ablösung ganzer Epithelfetzen. Es kann zuweilen an einzelnen oder vielen Stellen zu oberflächlicher Nekrose der Schleimhaut kommen. Nach Abstossung des todten Gewebes bleiben dann flache etwa linsengrosse Defecte zurück, deren Grund eitrig infiltrirt sein kann. Die folliculären Apparate des Darms schwellen manchmal an, doch meist nur bei Kindern, bei denen sie aber schon ohnehin relativ gross zu sein pflegen. Durch Nekrose der Follikelkuppe und des Centrums der Knötchen und Ablösung der todten Theile entstehen folliculäre Geschwüre, die später wieder glatt heilen können. Als Merkmal der abgelaufenen Entzündung bleibt in den Follikeln als Rest kleiner diapedetischer Blutungen etwas Blutpigment zurück. Ausgedehnte Geschwürsbildungen sind bei einfachen Katarrhen selten. Ihr Vorhandensein leitet zu den diphtherischen bezw. dysenterischen Erkrankungen über.

Die Schwellung der Follikel und der Peyer'schen Plaques ist bei Kindern manchmal der Ausdruck einer anderweitigen Allgemeininfection, so besonders einer schweren Diphtherie.

Den chronischen Katarrhen entsprechen wie im Magen verschiedene Befunde. Man beobachtet einmal Verdickung der Schleimhaut, vorwiegend durch zellige Infiltration. Zuweilen kann daraus eine höckrige oder gar polypöse Beschaffenheit der Schleimhaut hervorgehen (**Enteritis polyplosa**). Auch Geschwürbildung durch Abstossung nekrotischer Schleimhauttheile findet sich, wenn auch nicht gerade häufig. Auf der anderen Seite beobachtet man auch wie im Magen eine Atrophie der ganzen Darmwand bis zu Papierdünne.

Manchmal sieht die Schleimhaut, vor Allem die des Colon, diffus oder fleckig oder, an die Follikel gebunden, schwärzlich grau pigmentirt aus, als Rest diapedetischer Blutungen. Das an sich braune Hämosiderin nimmt unter Verbindung mit dem im Darmlumen sich findenden Schwefel der Gase eine schwarzgraue Farbe an.

Mit den chronischen Processen dieser Art verbindet sich gewöhnlich auch eine verstärkte Schleimsecretion und Epitheldesquamation. Die producirten Massen erscheinen im Stuhl. Nicht selten gerinnt der Schleim im Colon und wird in Fetzen ausgestossen, die, aus Rinnen zwischen Schleimhautfalten stammend, eine wurmförmige Gestalt haben und zu Verwechslungen mit Würmern führen können.

b) Diphtherische Darmentzündungen, Dysenterie.

Im Darmkanal kommen nicht selten entzündliche Veränderungen vor, welche den diphtherischen Processen anderer Schleimhäute ähnlich, also durch die Bildung von Pseudomembranen ausgezeichnet sind und zu ausgedehnten geschwürigen Zerstörungen führen können. In ätiologischer Hinsicht sind diese Entzündungen durchaus nicht einheitlich.

In geringen Graden können sich die Veränderungen schon bei den klinisch als Katarrhe bezeichneten Erkrankungen bilden. In besonders typischer Form aber werden sie bei den als epidemische **Ruhr, Dysenterie** bezeichneten, schweren, manchmal tödtlichen, mit Durchfällen und Blutungen einhergehenden, hauptsächlich den Dickdarm befallenden Affectionen angetroffen, deren Aetiologie noch nicht völlig aufgeklärt ist. Kruse hat bei der einheimischen Ruhr einen von ihm für den Erreger gehaltenen Bacillus aufgefunden. Flexner und Shiga züchteten ganz ähnliche Mikroorganismen auf den Philippinen und in Japan. Bei der sporadischen, zumal in Irrenanstalten auftretenden Dysenterie scheinen verwandte Bacillen die Erreger zu sein.

In den Tropen kommen sehr schwere geschwürige Processe, besonders des Dickdarms vor, bei denen häufig Amöben gefunden werden. Ihre Rolle ist noch nicht aufgeklärt. Vielleicht sind sie die eigentlichen Parasiten, vielleicht aber nur die Träger bacterieller Krankheiterreger.

Diphtherische Veränderungen finden sich ferner bei längerdauernder Kothstauung in Folge von Darmverengerungen verschiedener Aetiologie. Hier sind dann Circulationstörungen der Darmwand, Zersetzungen des Inhaltes und directe Einwirkung von Bacterien auf die Schleimhaut die Veranlassung zur Erkrankung.

Der Process wird ferner durch gewisse Gifte, die vom Lumen oder vom Blute aus wirken, ausgelöst. Dahin gehört das Sublimat, welches hauptsächlich den Dickdarm angreift, ferner die bei Nieren-

entzündungen auf die Darmschleimhaut ausgeschiedenen und sich zersetzenden harnfähigen Substanzen.

Weiterhin tritt die diphtherische Entzündung gelegentlich auch bei infectiösen Allgemeinerkrankungen, vor Allem bei Sepsis und Pyämie auf.

Endlich entwickelt sie sich zuweilen als Begleiterscheinung andersartiger Darmwanderkrankungen, so bei Tuberculose, bei Cholera (s. d.).

Trotz ihrer verschiedenen Aetiologie verlaufen die einzelnen Processe im Grossen und Ganzen ähnlich.

Den Anfang macht eine entzündliche Hyperämie und Schwellung der Schleimhaut, in welche eine zunehmende Exsudation stattfindet. Die Emigration geht manchmal bis zur ausgesprochenen Eiterung. Die Pseudomembranen, die in wechselnde Tiefe reichen, stossen sich ab, bezw. werden durch die Eiterung gelöst und hinterlassen Defecte, welche durch Granulationsgewebe und schliesslich durch Narben wieder ausgefüllt werden.

Im Einzelnen aber finden sich zahlreiche Verschiedenheiten. Den am meisten charakteristischen Verlauf hat die **epidemische Dysenterie**, deren verschiedene Intensitätsgrade man mit besonderen Bezeichnungen zu versehen pflegt.

Die katarrhalische Ruhr, die als solche heilen oder das Initialstadium der schwereren Affectionen bilden kann, ist ausgezeichnet durch ausgesprochene, oft zu sammetartiger Röthung und Schwellung führende Hyperämie, durch starke Schleimproduction und Epitheldesquamation. In der Mucosa und Submucosa kommt es oft zu kleineren Blutungen.

Die schwereren Formen sind theils durch eine ausgedehnte, zu grossen Zerstörungen führende Eiterung, theils vorwiegend durch nekrotische (diphtherische) Vorgänge charakterisirt.

Den Uebergang bilden Erkrankungen, in denen auf der intensiv gerötheten Schleimhaut kleinfleckige, **„kleienförmige" Beläge** (Fig. 158) sitzen, die aus nekrotischem Epithel bestehen und eine schmutzig graue Farbe haben. Diese Beläge fliessen weiterhin zusammen und verdicken sich dadurch, dass die Schleimhaut in wechselnder Tiefe an der Nekrose theilnimmt.

Nun kann die **Eiterung** in den Vordergrund treten, die Schleimhaut und Submucosa infiltriren, zur Ablösung der nekrotischen Abschnitte führen und die Ränder der so entstehenden Defecte in weitem Umfange unterminiren. In manchen Fällen tritt sie nicht flächenförmig oder diffus auf, sondern beschränkt sich auf die

follicul*ären Apparate*. Dann entstehen multiple kleine Eiterhöhlen, die sich aber noch seitlich ausdehnen können. Man redet dann wohl von einer follicul*ären Dysenterie*.

Oder es entwickelt sich hauptsächlich ein **diphtherisch-nekrotisch-gangränöser** Process. Man sieht missfarbene, graue, schmutziggraugelbe, braune, schwarzbraune und schwarzgrüne Verschorfungen, die sich bald abstossen und *Defecte* zurücklassen (Fig. 159), deren Grund durch Blutungen schwarz gefärbt erscheint. Die Eiterung führt auch hier zur *Unterminirung* der stehengebliebenen Schleimhaut, die zwischen den einzelnen Geschwüren brückenförmig von der Submucosa, bezw. der Muscularis losgelöst sein kann. Die Bildung solcher *Brücken* ist oft so ausgedehnt, dass man von den einzelnen Geschwüren die Sonde fast nach allen Richtungen unter ihnen bis zu den nächsten Defecten vorschieben kann. Stehen diese sehr dicht, so sind die Schleimhautreste sehr reducirt, bilden nur schmale Streifen und flottiren unter Wasser. Dann werden sie aber häufig durch den zerstörenden Process an der einen oder anderen Seite durchgefressen, hängen nur noch an einem Ende fest und pendeln hin und her.

Fig. 158.
Dysenterie des oberen Ileum. Auf der Höhe der Querfalten sieht man feinkörnige, dunkelschmutziggrün gefärbte Auflagerungen.

Fig. 159.
Dysenterische Geschwüre des Jejunum. Auf der Höhe der Falten sieht man langgestreckte, vielfach unterbrochene tiefe Geschwüre.

Die nekrotisirenden Veränderungen verlaufen in erster Linie auf den *vorspringenden Theilen*, also auf der *Höhe der Falte* (Fig. 159), im Dickdarm deshalb auf den durch die Tänien und durch die Septen der Haustra gebildeten Hervorragungen. Daher haben die Defecte gern die Gestalt längsgestreifter Züge,

die durch Querzüge mehr oder weniger regelmässig verbunden sind (Fig. 160).

Die anatomischen Befunde erhalten nun aber eine grosse Abwechslung dadurch, dass die verschiedenen Veränderungen mannigfach variirt nebeneinander vorkommen. Neben bereits gebildeten Geschwüren, in deren Grund noch nekrotische Massen festhaften, oder die Musculatur ähnlich wie in typhösen Geschwüren (Fig. 173) freiliegt, finden sich nekrotische, noch nicht losgestossene Theile und frischere hyperämische Schwellungen. Die

Fig. 160.

Dysenterische Ulcerationen des Colon. *D D* die längsgestellten Geschwüre mit freiliegender quergestreifter Musculatur, die aber vielfach noch von weiss erscheinenden streifigen Resten der nekrotischen Submucosa bedeckt ist. *C C C* die erhaltene Schleimhaut, die zum Theil in Inseln innerhalb der Geschwüre liegt.

Defecte haben eine ausserordentlich wechselnde Grösse und Form. Sie können den grössten Theil der Schleimhaut oder ganze Darmstrecken total einnehmen. Nicht selten umgeben sie inselförmig stehen gebliebene Schleimhautreste (Fig. 160), die in grosser Zahl und wechselndem Umfange in ausgedehnten Geschwüren zerstreut sein können und häufig an den Rändern unterminirt sind. Dazu kommt dann noch die mehr oder weniger in die Tiefe, auch bis zur Serosa fortschreitende Eiterung.

Hört nun die weitere Ausdehnung des Processes auf, so kann Heilung eintreten. Die Defecte kleiden sich mit Granulationen aus, die schliesslich von Epithel überzogen werden. Indem sie

aber in definitives Gewebe übergehen, zeigen sie häufig Neigung zu ausgesprochener Schrumpfung. So entstehen strahlige, netzförmige, zugförmige, höckrige, weisse **Narben**, die bei weiterer Zusammenziehung zu erheblichen Stenosen führen können. Die etwa zwischen ihnen oder in dem Geschwüre stehengebliebenen Schleimhautreste verdicken sich oft und springen, wenn sie inselförmig waren, polypös, in Stecknadelkopf- bis Erbsengrösse vor. Die Innenfläche des Darms kann mit solchen Polypchen (Fig. 161) übersät sein. Jene Schleimhautbrücken bekleiden sich an ihrer Unterfläche mit Epithel und bleiben dann als solche bestehen. Die Schleimhaut ist dann zuweilen mit Strängen und Netzen überspannt (Fig. 162).



Fig. 161.
Abgelaufene Dysenterie. Die Reste der Schleimhaut sind in Gestalt multipler polypöser Vorsprünge auf der abgeglätteten, epithelbedeckten Muscularis sichtbar.

Die **Gefahren** der Dysenterie liegen in dem **infectiösen Charakter** der Erkrankung, in den **Blutungen**, welche aus den durch die Nekrose angeätzten Gefässen entstehen können, in dem Umstande, dass die Eiterung bis zur Serosa

Fig. 162.
Abgelaufene Dysenterie des Colon. Die Reste der Schleimhaut sitzen in polypen- und brückenförmigen Erhebungen auf der abgeglätteten epithelbedeckten Fläche der **Muscularis**.

fortschreiten und zu **Perforation** zu führen vermag, in den durch die **Narben** bedingten Stenosen und endlich in **metastatischen Eiterungen** (z. B. in der Leber).

Die tropische Ruhr unterscheidet sich von unserer epidemischen

Dysenterie, abgesehen von der häufigen Anwesenheit von Amöben, die auch in den nicht seltenen Leberabscessen wiedergefunden wurden, durch das Vorherrschen der Eiterung und der dadurch zu Stande kommenden Geschwürbildung, die über die Submucosa hinaus in die Darmwand hinein reichen kann. Diphtherische, nekrotisirende Processe spielen nur eine geringe Rolle.

Die durch **Kothstauung** bedingten Erkrankungen sind ihrer Localisation nach natürlich abhängig von dem Sitz der Darmverengerung. Häufig sind sie im Dünndarm. Die pseudomembranösen Veränderungen sind im Ileum unregelmässig angeordnet, im Jejunum deutlich auf der Höhe der Falten (Fig. 158). Die Schorfe zeigen gern ein durch Gallefärbung herbeigeführte grüne Farbe. Zu Geschwürbildung kommt es deshalb meist nicht, weil die Individuen zu rasch zu Grunde gehen, bei längerer Dauer der Koprostase finden sich Ulcerationen aber auch hier. Mit tief dunkelbraunschwarzer Verfärbung der Darmwand geht die Verschorfung in eingeklemmten Brüchen einher.

Fig. 163.
Drei neben einanderliegende durch Druck harter Kothballen entstandene Defecte der Schleimhaut des Colon ascendens. Die Defecte sind schmutzig hellgelbgrau gefärbt, die umgebende Schleimhaut ist hämorrhagisch.

An dieser Stelle seien auch die durch langdauernden Druck harter Kothballen bewirkten Schleimhautnekrosen und die daraus hervorgehenden Geschwüre erwähnt. Sie finden sich natürlich nur im Colon, können aber hier überall vorkommen (s. unten S. 313). Sie haben wechselnde Form und Grösse und können perforiren. Ihre Umgebung ist oft intensiv hämorrhagisch geröthet (Fig. 163).

Die nekrotisirende Veränderung bei **Quecksilbervergiftung** zeichnet sich meist durch ihre ausserordentliche Ausdehnung über den ganzen Dickdarm aus. Seltener geht sie auch auf den Dünndarm über. Das Colon ist grösstentheils entweder oberflächlich oder tief greifend verschorft, verdickt und gewulstet und schmutzig dunkelgrün gefärbt. Die Mannigfaltigkeit der epidemischen Dysenterie fehlt, denn da die Vergiftung auf einem einmaligen Akt beruht, so bildet sich die Erkrankung ziemlich gleichmässig aus.

Die Entstehung der Schleimhautnekrosen bei Sublimatvergiftung hat E. KAUFMANN aus einer ausgedehnten Gefässthrombose abgeleitet. FALKENBERG-MARCHAND haben aber gezeigt, dass derartige Thrombosen nicht vorhanden sind und dass deshalb jene Veränderungen in erster Linie auf die von anderer Seite nachgewiesene Ausscheidung des Giftes durch die Darmschleimhaut zurückgeführt werden müssen.

Die bei **Urämie**, bei **Pyämie** und Sepsis auftretenden Veränderungen sind ohne regelmässige Localisation, wenn auch meist auf den Dickdarm beschränkt. Sie treten fleckig auf und werden meist nur als nekrotische Zustände, seltener als Geschwüre angetroffen.

c) Tuberculose.

Die **Tuberculose** des Darms entsteht durch Ansiedelung der Bacillen in den solitären und aggregirten Follikeln. Ueber den Modus dieser Infection s. Abschn. V, 12a.

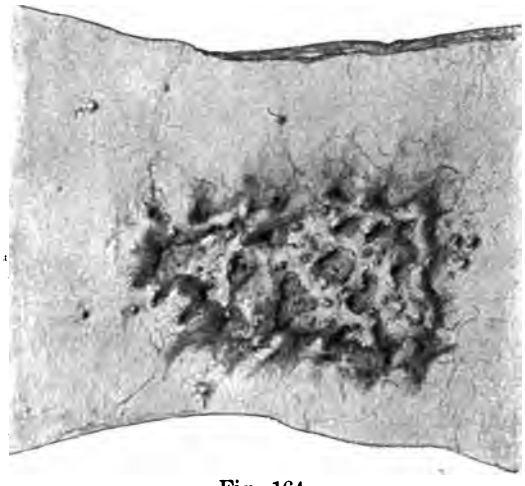

Fig. 164.
Tuberculöses Darmgeschwür. Das Ulcus ist unregelmässig begrenzt, mit aufgeworfenem Rand und im Grunde und Rand mit Tuberkeln versehen. In der angrenzenden Schleimhaut einzelne vergrösserte Follikel.

In den Follikeln bilden sich auf bekannte Weise (s. allg. Path. S. 376) **Tuberkel**, die weiterhin verkäsen. Man sieht zunächst die lymphatischen Apparate vergrössert, vorspringend und darauf ihre Mitte, der **Verkäsung** entsprechend, gelb und trübe. Die Nekrose schreitet bis zur freien Fläche fort, das todte Gewebe wird ausgestossen, es bleiben kleine **Geschwüre**, in deren Rand und Grund sich inzwischen neue Tuberkel entwickelten, die ebenfalls verkäsen und ausgestossen werden. So vergrössert sich das Ulcus in die Fläche. Die Peyer'schen Plaques zeigen ebenfalls Schwellung, Nekrose und Geschwürbildung ihrer einzelnen Follikel. Indem sodann die kleinen Ulcera confluiren, entstehen grössere, welche sich durch höckrigen, mit Knötchen durchsetzten **Rand**

und unebenen, auch mit Tuberkeln versehenen Grund auszeichnen (Fig. 164 u. 165). Bei weiterem Fortschreiten gehen die Geschwüre über die Grenzen der lymphatischen Apparate hinaus und zerstören auch die angrenzende Schleimhaut. So können grosse Strecken der Darminnenfläche von umfangreichen Ulcera eingenommen werden. Doch bleiben in ihrem Bereich manchmal kleinere und grössere Inseln von Schleimhaut erhalten, vergrössern sich bei chronischem Verlauf durch entzündliche Proliferation (vergl. Dysenterie S. 296) und verleihen so, wenn sie zahlreich

Fig. 165.
Quergestellte, zum Theil ringförmige tuberculöse Geschwüre des Dünndarms.

sind, dem Geschwürsgrunde eine mehr oder weniger polypöse Beschaffenheit.

Die Geschwüre nehmen nicht selten, aber durchaus nicht immer eine ringförmige Gestalt (Fig. 165), am aufgeschnittenen Darm die eines quer herüberlaufenden Bandes an. Das erklärt sich daraus, dass die Bacillen von den dem Mesenterialansatz gegenüberliegenden Ulcera sich auf dem Wege der Lymphbahnen beiderseits zum Mesenterium hin ausbreiten (Fig. 166).

Viel seltener als eine von Anfang an einsetzende Geschwürbildung ist die Entstehung halberbsengrosser und kleinerer Prominenzen, die durch einen submucös gelegenen mit weichem Käse gefüllten Herd bedingt sind.

Alle diese Veränderungen localisiren sich am häufigsten im unteren Ileum und im Anfangstheile des Colon. Sie können aber andererseits bis in den Magen hinauf und bis zum Rectum hinuntergehen. Es giebt auch gelegentlich eine alleinige Colontuberculose und im Dünndarm können einzelne Geschwüre ohne Betheiligung des unteren Ileum an beliebigen Stellen sitzen. Im Bereich der erkrankten Abschnitte sind meist nicht alle Follikel, manchmal nur wenige betheiligt.

Ausser in die Fläche vergrössert sich das Geschwür auch in die Tiefe. Das tuberculöse Granulationsgewebe durchsetzt die

Fig. 166.

Tuberculöses Geschwür des Colon. Das Geschwür geht gürtelförmig um den Darm, ist buchtig begrenzt, hat einen aufgeworfenen Rand und im Grunde und Rand zahlreiche Tuberkel.

Musculatur und bildet in der Serosa graue, aussen sehr gut sichtbare Knötchen, die sich gern in Figuren anordnen, welche den Lymphgefässen entsprechen.

Man sieht (Fig. 167) dementsprechend zierliche aus grauen oder graugelben, trüben Knötchen zusammengesetzte Reihen, die sich sehr gern netzförmig anordnen, zunächst an der dem Mesenterialansatz gegenüberliegenden Seite auftreten, bald aber gegen letzteren hin sich ausbreiten und in tuberculös erkrankende Lymphbahnen des Mesenterium übergehen. Die Serosa neben den Knötchenreihen ist injicirt und meist mit etwas fibrinösem Exsudat belegt.

Folgt die Verkäsung der Tuberculose der Muscularis nach, so können die Wand durchsetzende Geschwüre entstehen, deren Grund schliesslich ebenfalls zerstört werden kann. Dann tritt zuweilen eine **Perforation** in die Bauchhöhle ein. Meist aber hat vorher durch die dem geschwürigen Zerfall lange voraufgehende Serosatuberculose eine **Verlöthung mit benachbarten Flächen** (anderer Schlingen, des parietalen Peritoneums etc.) stattgefunden, so dass der Durchbruch nicht in die Bauchhöhle, sondern in die Verwachsungsmassen erfolgt.

Fig. 167.

Tuberculose der Serosa des Ileum. *M* Mesenterium. Die beiden dunkeln injicirten Stellen der Serosa entsprechen je einem Geschwür der Schleimhaut. Von ihnen gehen nach allen Richtungen, besonders nach dem Mesenterium, reihenförmig angeordnete, den Lymphbahnen folgende Tuberkel.

Die tuberculöse Durchwucherung der Darmwand führt oft zu beträchtlichen Verdickungen, manchmal, wenigstens im Dickdarm bis auf einen Centimeter. Dann ist die Wand starr, fällt nicht zusammen und das Lumen behält auch nach dem Aufschneiden besonders im Coecum eine rinnenförmige oder höhlenartige Gestalt. Während des Lebens kann unter Umständen ein Tumor vorgetäuscht werden.

Mit derartigen schweren Tuberculosen, oder auch schon mit

leichteren Formen verbinden sich im Dickdarm zuweilen dysenterische Processe der übrigen Schleimhaut.

Wie bei Dysenterie und Typhus können im Geschwürsgrund auch **Blutungen** entstehen. Doch sind sie, weil der chronische Granulationsprocess gern zu endarteriitischen Verschliessungen der Gefässlumina führt, meist nicht beträchtlich.

Die Geschwürbildung schreitet im Allgemeinen unaufhaltsam fort. Eine völlige Heilung ist jedenfalls sehr selten und auch insofern kaum zu erwarten, als die Ulcera hauptsächlich bei Individuen mit vorgeschrittener Lungentuberculose vorkommen. Aber man sieht doch gelegentlich eine Neigung zur Heilung, die sich durch Umwandlung des tuberculösen knötchenförmigen Granulationsgewebes in ein mehr indifferentes kennzeichnet. Doch ergiebt sich daraus wieder die Gefahr der narbigen Retraction, welche zu Verengerungen des Darmlumens führt (Fig. 168). Dadurch bilden sich zuweilen lebenbedrohende Stenosen, die aber auch durch partielle narbige Umwandlung von Geschwüren entstehen, welche im Uebrigen noch alle Eigenthümlichkeiten des tuberculösen Processes an sich tragen. Sind solche stenosirenden Ulcera isolirt vorhanden, so kann eine operative Entfernung der verengten Stelle Heilung bringen.

Fig. 168.
Stenose des Dünndarms durch ein tuberculöses Geschwür.

Nach Fibiger sollen die tuberculösen Ulcera nicht ganz selten so heilen, dass die Narben auf keine Weise mehr als aus Tuberculose hervorgegangen charakterisirt sind. Solche Narben würden gern für syphilitische gehalten, die aber seltener seien, als meist angenommen werde.

An der Tuberculose des Darms nehmen die Mesenterialdrüsen wechselnden Antheil. In frühen Stadien sind sie oft kaum verändert oder nur leicht vergrössert, später mehr und mehr

durch tuberculöse Wucherungsprocesse im Innern angeschwollen und bald mehr, bald weniger verkäst. Bei Gegenwart ausgedehnter Geschwüre sind die voluminösen Drüsen zuweilen bis auf eine schmale Randzone in Käse umgewandelt.

d) Syphilis.

Syphilitische Processe des Darms kommen bei syphilitischen Neugeborenen und acquirirt bei Erwachsenen vor. Die congenitalen Veränderungen bestehen in fleckigen oder ringförmigen Verdickungen der Darmwand, besonders der Schleimhaut und sind histologisch aus zellreichem Granulationsgewebe zusammengesetzt. Manchmal zerfallen sie auch geschwürig. Während diese Befunde eindeutig sind, ist bei Erwachsenen die Diagnose weniger leicht. Es handelt sich um plattenförmige beträchtliche Verdickungen der Schleimhaut (Fig. 169), welche die Eigenthümlichkeiten der Gummata zeigen und durch ausgedehnte endarteriitische und endophlebitische Vorgänge charakterisirt sind. Sie zerfallen geschwürig und heilen unter Bildung strahliger oder netzförmiger Narben (s. o. S. 302). Alle diese Veränderungen sind aber für sich allein, oft nur per exclusionem sicher als syphilitische zu erkennen.

Fig. 169.
Gummöse Platten im Jejunum (nat. Grösse).

In maassgebender Weise wird die Diagnose durch das Vorhandensein unzweifelhafter Syphilis anderer Organe unterstützt. E. Fränkel sah syphilitische Geschwüre neben solchen des Magens in dem oben (S. 251) erwähnten Falle.

e) Typhus abdominalis, Ileotyphus.

Die am meisten charakteristische Erkrankung des Darmkanals, der 1—2 Monate dauernde **Typhus abdominalis** wird durch die nach ihm benannten Typhusbacillen hervorgerufen, die mit Speise oder Trank heruntergeschluckt werden. Sie siedeln sich in den solitären und aggregirten folliculären Apparaten an und rufen in ihnen, sowie auch in dem angrenzenden Gewebe eine lebhafte Neu-

bildung protoplasmareicher grosser Zellen hervor, die als Abkömmlinge der Endothelien anzusehen sind. Die Lymphocyten sind an der Wucherung nicht betheiligt.

Exsudation und Emigration spielen bei dem Typhus eine geringe Rolle. Man findet im Beginn nur wenig Leukocyten und Fibrin. Die Typhusbacillen haben keine chemotaktische Wirkung. Damit stimmt die von O. NÄGELI gefundene Thatsache überein, dass im Blute nur die Lymphocyten vermehrt sind.

Die Zunahme der ein- oder mehrkernigen endothelialen Zellen, die gern andere Elemente, vor Allem Lymphocyten in sich auf-

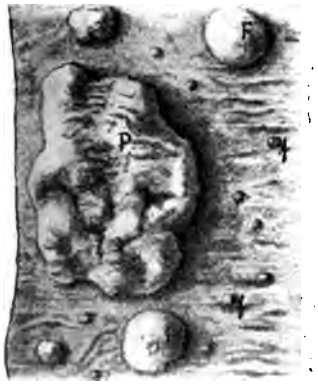

Fig. 170.
Typhus. Markige Schwellung eines Peyer'schen Plaque *P* und mehrerer Follikel *F*. *ff* normale Follikel.

Fig. 171.
Typhus. Reticulär angeschwollener Peyer'scher Haufen.

nehmen, führt zur **Schwellung der Follikel** (Fig. 170), welche unter Umständen erbsengross werden können. Die Peyer'schen Haufen springen beetartig, in den höchsten Graden fast 1 cm, meist etwa $^1/_2$ cm vor, ihr Rand ist nicht selten etwas überhängend. Sie können durch Uebergreifen der Zellwucherung auf die Nachbarschaft bis zu 12 cm lang werden und, wenn sie nahe bei einander liegen, auch confluiren. Ihre Oberfläche ist durch die einzelnen sich abhebenden Follikel uneben, zuweilen hirnwindungähnlich gestaltet. Auch eine reticuläre Anordnung kommt vor, wenn die Schwellung nicht so sehr die eigentlichen Follikel wie die dann leistenförmig, netzförmig vorspringenden Septa zwischen ihnen umfasst (Fig. 171).

Die Farbe der angeschwollenen Theile ist wegen der mit der dichten Zellanordnung verbundenen Anämie meist eine blasse, grauweisse, markige („**markige Schwellung**"). Die Schleimhaut in der Umgebung ist entweder blass oder noch in wechselnder Ausdehnung geröthet. Auch über den Plaques kann sie injicirt sein, doch ist sie es meist nicht, weil sie durch die geschwollenen Follikel emporgedrängt, gespannt und dadurch anämisch wird.

Die Schwellung ist stets zuerst und am stärksten im unteren Ileum ausgesprochen, bis zu 3 Meter nach aufwärts von der Klappe (Ileotyphus). Aber der Process kann einerseits auch bis an das Duodenum, ja bis in den Magen hinanreichen, andererseits auch in das zuweilen hauptsächlich ergriffene Colon übergehen, in welchem natürlich nur solitäre Follikel befallen werden können (Colotyphus). Auch der Processus vermiformis ist oft betheiligt. Innerhalb der erkrankten Strecken sind aber meist nicht alle solitären Follikel afficirt. Ein kleinerer oder grösserer Theil zeigt, ohne dass wir uns dieses Freibleiben erklären können, völlig normale Verhältnisse. Auch die Plaques sind in verschiedener Intensität, zuweilen weniger intensiv als die solitären Follikel ergriffen.

Von der Klappe gegen den Magen hin nimmt der Process nicht nur an Intensität ab. Vielmehr finden wir oben, da die Erkrankung im untersten Theil beginnt, gewöhnlich jüngere Schwellungszustände, während sie in der Nähe der Klappe bereits ihren Höhepunkt erreicht haben.

Die Stärke der klinischen Erscheinungen steht nicht immer im Verhältniss zu den anatomischen Befunden. Schwere Krankheitfälle zeigen manchmal die besprochenen Veränderungen nur im untersten Ileum.

Die Schwellungen der folliculären Apparate entwickeln sich im Verlaufe von einer Woche. Sie sind am Anfang der zweiten Krankheitwoche auf dem Höhestadium. Unter Umständen kann nun die Erkrankung wieder rückgängig werden. Durch fettige Degeneration und Resorption der gewucherten Zellen sinken die vergrösserten Theile wieder auf das alte Volumen zurück. Dabei kann ebenfalls eine reticuläre Beschaffenheit (Fig. 171) entstehen, wenn die Follikel rascher zur Norm zurückkehren als die Septa zwischen ihnen.

Meist aber schliesst sich an die Schwellung eine in ihrer Ausdehnung verschiedene **Nekrose** an (Fig. 172). Auf der Höhe der Follikel (Fig. 174) und auf der Fläche der Plaques beginnt eine

graugelbliche trübe Verfärbung, die sich in die Tiefe fortsetzt. Sie entspricht der unter dem Einfluss der Anämie und der Einwirkung der Toxine sich ausbildenden Nekrose. Die abgestorbenen Theile nehmen bei Anwesenheit von Galle im Darmlumen gerne durch Imbibition eine ausgesprochen gelbe, gelbgrüne oder grüne Farbe an. Wir bezeichnen diese Massen als **Schorfe** (Fig. 172). Sie erreichen ihre volle Ausbildung bis zum Ende der zweiten Krankheitswoche.

Mit der Nekrose verbindet sich im Innern der geschwollenen Theile gewöhnlich eine mässig starke, fleckig vertheilte Exsudation und Emigration. Auch auf die Oberfläche wird manchmal eine Lage fibrinösen Exsudats abgeschieden, welche die obersten nekrotischen Schleimhauttheile einschliesst (MARCHAND).

Fig. 172.
Typhus. 2. Woche. Der nekrotische Schorf S ist in Loslösung begriffen, daher ringsherum von dem geschwollenen Rand durch eine Rinne getrennt. Analoge Veränderungen an mehreren Follikeln.

Nun beginnt hier wie überall im Körper (s. allg. Path. S. 388) eine Ablösung des Todten vom Lebenden durch einen mit Hyperämie, Emigration und Zellwucherung einhergehenden Entzündungsprocess im noch lebenden Gewebe. Der Schorf stösst sich in Brocken und grösseren Stücken, selten als Ganzes ab. Man findet ihn oft grösstentheils entleert, während nekrotische Fetzen im Grund des so entstandenen Defectes noch festhaften und bei Aufgiessen von Wasser hin und her flottiren. Sie werden schliesslich auch abgestossen. Dann liegt ein von allem Todten gereinigter **Defect**, bezw. ein **Geschwür** vor.

Die Grösse des Defectes entspricht dem Umfange der Nekrose. Aus Follikeln geht ein rundliches Geschwür hervor, in den Plaques finden sich mehrere unregelmässige Lücken oder von vornherein oder durch Confluenz der einzelnen Defecte ein grosses Ulcus, welches durch die noch geschwollenen, wallartig prominirenden Randtheile der Plaques begrenzt wird.

Die Tiefe wechselt ebenfalls beträchtlich. Entweder liegt im Grunde die an der Schwellung betheiligte Submucosa frei, oder auch diese ist entfernt, so dass man (Fig. 173) die Musculatur vor sich sieht, die an ihrer quer zur Längsaxe des Darmes gerichteten Streifung gut zu erkennen ist. Gerade dieser Befund

ist für „gereinigte" Geschwüre häufig und charakteristisch. Aber auch die Musculatur selbst kann, wenn auch sie von der zelligen Wucherung und Infiltration betroffen wurde, an der Nekrose Antheil haben, sie kann bis zur Serosa zerstört werden.

Aber die Nekrose und Loslösung schreitet nicht immer gleichmässig in die Tiefe. Im Bereich eines Defectes ist sie hier und da flacher oder tiefer, sie kann die Musculatur zuweilen nur an einer Stelle durchsetzen, während das Geschwür im Uebrigen flacher ist.

Die Bildung und Abstossung der Schorfe pflegt während der dritten Woche vor sich zu gehen, so dass wir am Anfang der

Fig. 173.

Typhus. Gereinigte Geschwüre der dritten Woche. Die Geschwüre, in denen die Quermusculatur glatt freiliegt („gereinigtes Geschwür"), gehören einem Peyer'schen Haufen an. Die Ränder der Defecte sind noch leicht angeschwollen.

vierten die gereinigten Geschwüre antreffen. Nun kann die Heilung einsetzen, die eine bis mehrere Wochen beansprucht.

Sie kennzeichnet sich einmal durch **Abschwellung** der infiltrirten Theile, also besonders der vorspringenden Randabschnitte der Follikel und Plaques. Sie sinken allmählich in das normale Niveau zurück. Dadurch werden die Ulcera flacher, so dass sie weniger in die Augen fallen. Gleichzeitig aber wächst aus dem Rande und Grunde ein Granulationsgewebe in den Defect hinein und füllt ihn aus. Darauf wird es von der angrenzenden Schleimhaut aus mit Epithel überzogen. Die **Heilung** ist damit in der Hauptsache vollendet. Allerdings stellt sich die ursprüngliche Structur nicht ganz wieder her, die Zottenbildung bleibt ru-

dimentär. Auch entwickelt sich der folliculäre Apparat nicht wieder in der alten Ausdehnung, die erkrankt gewesenen Stellen bleiben etwas dünner. Als Merkmal eines abgelaufenen Typhus bleibt ferner gewöhnlich in den Follikeln und Plaques eine graue Färbung zurück, welche diffus oder fleckig, den einzelnen Knötchen entsprechend auftritt und durch die Gegenwart eines aus kleinen Blutungen gebildeten Pigmentes bedingt ist, das sich durch Verbindung mit schwefelhaltigen Producten des Darmlumens schwarz färbt. Diese Pigmentirung kann noch viele Jahre lang nachweisbar bleiben.

Zu einer Narbenbildung kommt es nur selten. Das Granulationsgewebe hat wenig Neigung zur Schrumpfung. Ausnahmsweise kann dagegen eine strahlige, aber stets nur leichte Zusammenziehung stattfinden.

Fig. 174.
Typhus des Colon. 2. Woche. Man sieht acht angeschwollene Follikel, deren Mitte bereits nekrotisch geworden und in ähnlicher Weise wie in Figur 172 in Loslösung begriffen ist.

Die verschiedenen Stadien des Typhus können sich in manchen Fällen in wechselnder Combination nebeneinander finden. Denn wenn auch durchschnittlich das Bild einer Schwellung, Verschorfung, Geschwürbildung und Vernarbung vorhanden ist, so finden sich doch nicht selten in den oberen Darmabschnitten jüngere Stadien als unten, so oben frische Schwellung, weiter unten Verschorfung und vor der Klappe Geschwürbildung. Zuweilen finden sich auch in unregelmässiger Weise verschiedene Stadien in einer kurzen Darmstrecke neben einander.

Der Colotyphus (Fig. 174) verläuft in der Hauptsache ebenso wie der Ileotyphus. Nur sind, da allein Follikel in Betracht kommen, die Schwellungen, Verschorfungen und die Defecte kleiner, durchschnittlich linsengross. Sie sind aber oft ausserordentlich zahlreich, über das ganze Colon bis fast zum Anus mehr oder weniger dicht ausgesät.

So weit der gewöhnliche Verlauf eines zur Heilung gelangenden Typhus. Nicht selten finden sich Complicationen in seinem Verlauf.

So besteht einmal die Gefahr einer **Perforation** (Fig. 175) in die Bauchhöhle. Wenn nämlich die Nekrose tief in die Darmwand hinein sich erstreckt und schliesslich die Serosa erreicht, so kann nun die dünne, den letzten Schutz darstellende Haut auch noch zerstört werden, bezw. zerreissen und so dem Inhalt des Darms den Austritt in die Bauchhöhle gestatten. So etwas ist sowohl möglich, wenn das ganze Geschwür bis zur Serosa reicht, wie dann, wenn es nur an umschriebener Stelle die Wand durchsetzt.

Die Perforation führt zur allgemeinen **Peritonitis** oder zur Bildung eines **abgegrenzten Eiterherdes**, wenn unter dem Einfluss des austretenden Kothes in näherer oder weiterer Umgebung um die Oeffnung eine entzündliche Verklebung von Darmschlingen unter sich oder mit dem Mesenterium oder Bauchwand stattgefunden hat, so dass ein von der übrigen Bauchhöhle getrennter Raum entstand. Wenn aber vor dem Durchbruch bereits eine Verklebung der Serosa mit angrenzenden Flächen zu Stande gekommen war, kann der Austritt von Darminhalt in die Bauchhöhle ausbleiben (vergl. das runde Magengeschwür S. 253).

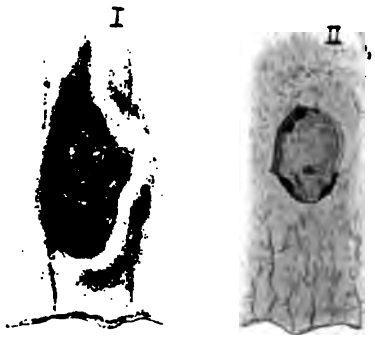

Fig. 175.

Typhus. Perforirtes Geschwür. I Innenfläche des Darms. Man sieht das ovale Geschwür, in dessen Grund ein nekrotischer Abschnitt liegt, der auch die Serosa umfasst und an 3 Stellen seiner Circumferenz durchbrochen ist. II Aussenfläche des Darms, *a* derselbe nekrotische Abschnitt. Man sieht wieder die drei Perforationsöffnungen. Die Serosa ist durch Fibrin getrübt und injicirt.

Jene Verschorfung aber und Loslösung bringt eine zweite Gefahr mit sich. Wenn nämlich Blutgefässe angefressen wurden, bevor sie, wie es meist der Fall ist, durch Thrombose verschlossen wurden, so tritt eine **Blutung** ein, die geringfügig, aber auch schwer und tödtlich sein kann. Das hängt ab von der Grösse des Gefässes. Doch ist auch bei heftigen Blutungen in der Leiche ihre Quelle nur selten aufzufinden (vergl. das Magengeschwür S. 256).

Ein abnormer Verlauf des Typhus kann ferner dadurch gegeben sein, dass sich die Heilung ohne erkennbaren Grund um Wochen hinauszieht. Die Geschwüre schliessen sich dann sehr langsam.

Oder es setzt eine neue Schwellung durch nochmals eintretende Wucherung der Bacillen ein, nachdem die Geschwürbildung bereits weit vorgeschritten war oder gar die Heilung begonnen hatte. Die

Ränder der Ulcera springen wieder stärker vor, sind markig. An bis dahin verschont gebliebenen folliculären Apparaten beginnt nun auch der typhöse Process und läuft in der geschilderten Weise ab. Dann reden wir von einem **Recidiv** (Fig. 176). Es entwickelt sich aber im Ganzen weniger ausgedehnt und weniger regelmässig als die erste Infection.

Chiari hat darauf hingewiesen, dass bei Typhusepidemien gelegentlich einzelne Fälle vorkommen, in denen die Darmveränderungen ganz fehlen, in denen aber eine Ueberschwemmung des ganzen Organismus mit Bacillen eintritt. Andere haben diese Angaben bestätigt.

An den Processen im Darm nehmen die **mesenterialen Lymphdrüsen** meist lebhaften Antheil. Bald sind nur die zu den erkrankten Abschnitten gehörenden, also gewöhnlich die **ileocöcalen**, oft aber alle und selbst die in der Porta hepatis befindlichen Drüsen afficirt. Sie schwellen an, sind dabei anfänglich blutreich und stark durchfeuchtet, später anämisch, blassgraugelb, markig. Histologisch verhalten sie sich ähnlich wie die folliculären Darmapparate. Die Schwellung beruht hauptsächlich auf einer Wucherung der Endothelien. Die schliessliche Wiederabschwellung erfolgt unter Zerfall der neugebildeten Zellen, wobei sich manchmal kleinere und grössere aus Degeneration hervorgehende Erweichungsherde bilden, die in seltenen Fällen in die Bauchhöhle aufbrechen, meist aber allmählich resorbirt werden.

Fig. 176.
Typhus-Recidiv. Um die bereits ganz ausgebildeten gereinigten, mit freiliegender Musculatur versehenen Geschwüre ist aufs Neue eine Schwellung zu Stande gekommen.

Nächst den Lymphdrüsen ist auch die **Milz** betheiligt. Sie zeigt eine diagnostisch bedeutsame, beträchtliche Schwellung, ist hyperämisch, weich, sehr zellreich (s. oben S. 99), die Kapsel ist gespannt, die Follikel sind oft vergrössert und deutlich prominent. Selten kommt es, durch Thrombose von Arterienästen, zu anämischen Infarkten (S. 97), noch seltener können diese eitrig erweichen und in die Bauchhöhle durchbrechen.

In den Darmfollikeln, in den Drüsen und in der Milz findet man die Typhusbacillen in grosser Zahl, meist zu kleinen Häufchen vereinigt, leicht wieder.

Aus den Veränderungen der übrigen Organe sei Folgendes herausgehoben.

Das Knochenmark zeigt ähnliche Veränderungen wie die lymphatischen Organe, besonders die Milz. Es ist blutreich, zellreich und weist viel blutkörperchenhaltige Zellen auf.

Die Leber erleidet eine trübe Schwellung und enthält mikroskopisch kleine Entzündungherdchen, die sogen. Typhusknötchen (s. Leber 345).

Die Gallenblase kann Entzündung, Cholecystitis zeigen. In ihrem Inhalt kommen Typhusbacillen vor.

Die Lungen erkranken oft pneumonisch und zwar fast immer in kleinen Herden (s. Pneumonie), die entweder als gewöhnliche bronchopneumonische Entzündungen aufzufassen sind, oder manchmal auch Typhusbacillen enthalten, von denen ein hämorrhagischer Charakter der Herde abhängig zu sein scheint (v. STÜHLERN).

Das Herz zeigt geringe Trübung, leichte Fettentartung und scholligen Zerfall der Musculatur. Endocarditis entsteht als Ausdruck einer Secundärinfection mit Eiterkokken, ist aber selten.

Auf dieselbe Secundärinfection ist auch das gelegentliche Auftreten von Eiterungen in Muskeln, Gelenken, Knochen zurückzuführen. Auch in der Niere sieht man zuweilen miliare Abscesse, im Uebrigen nur trübe Schwellung und leichtere Entzündungen.

Das Gehirn ist klinisch häufig betheiligt (Bewusstlosigkeit, Somnolenz). Anatomisch finden sich nur wenig ausgeprägte Veränderungen. Die Ganglienzellen leiden u. a. durch Trübung.

Endlich ist zu erwähnen, dass die Sceletmusculatur, zumal die der Bauchdecken (Rectus) oft ausgedehnte, wachsartige Degeneration und im Zusammenhang damit auch Hämorrhagien erleidet (s. Musculatur).

f) Cholera.

Die **Cholera** liefert, trotzdem der Sitz der Infection der Darmkanal ist, in ihm nur relativ geringfügige Veränderungen. Die Schleimhaut ist bald wenig, bald stärker, zumal im unteren Ileum diffus, oder in der Circumferenz der Plaques und Follikel geröthet, hier und da auch ekchymosirt. Sie ist mit schleimigen grauweissen Massen bedeckt, die neben Schleim reichliche Epithelien enthalten. Diese lösen sich auch gern in kleineren und grösseren Fetzen ab und mischen sich dem reichlichen flüssigen Inhalt des Darms bei. So entsteht die reiswasserähnliche Flüssigkeit, deren Aussehen auch im Stuhl als charakteristisch für Cholera anzusehen ist. Bei intensiver Erkrankung und in späteren Stadien derselben findet man nicht selten diphtheroide Processe, kenntlich durch graue oder schmutzig oder durch Galle gelb oder grün gefärbte, meist auf der

Faltenhöhe sitzende Pseudomembranen, die aus nekrotischen oberflächlichen Schleimhautschichten bestehen. Die Aussenseite des Darms ist mit einer klebrigen Flüssigkeit bedeckt, die das Gefühl erweckt, als sei die Serosa mit Seife bestrichen.

Die Erreger der Cholera, die von Rob. Koch entdeckten Kommabacillen finden sich reichlich im Darminhalt, dringen aber auch in die Drüsen, doch kaum in die sonstige Darmwand ein. Sie wirken durch die producirten Toxine.

Der übrige Leichenbefund an Cholera Verstorbener ist nur theilweise einigermaassen charakteristisch. Die Musculatur ist dunkel gefärbt, trocken. Das Blut erscheint dunkel schwarzblau, dicker als sonst, mit wenigen Gerinnseln versehen. Die Lungen sind auf dem Durchschnitt meist blass, trocken, blutarm, zuweilen mit Hämorrhagien, in späteren Stadien mit herdförmigen Pneumonien durchsetzt. Die Flüssigkeiten der serösen Höhlen sind reducirt oder fehlen ganz. Die Nieren sehen getrübt, bräunlich, später manchmal gelblich aus. Man findet unter dem Mikroskop Trübung und Schwellung des Epithels, später fettige Degeneration und oft auch Nekrose gewundener Harnkanälchen.

g) Milzbrand.

Darmmilzbrand kann dadurch hervorgerufen werden, dass die Bacillen, die aber den normalen Magen im Allgemeinen nicht passiren können, bezw. ihre Sporen mit Speisen oder mit Staubpartikeln heruntergeschluckt werden, an denen sie haften. Hier kommen vor Allem Haare von Thieren in Betracht, die an Milzbrand verendeten. Es giebt aber auch einen Darmmilzbrand, der vom Blute aus entsteht, wenn die Eingangpforte anderswo, z. B. in der Haut war.

Die Bacillen rufen herdförmige furunculöse Veränderungen hervor, die schmutzig braunroth gefärbt sind, mehr oder weniger prominiren und auf der Kuppe verschorfen. Sie sind erbsen- bis dreimarkstückgross oder auch grösser und zuweilen ringförmig. Sie sitzen meist am Mesenterialansatz. Auf dem Durchschnitt sind sie in der Mitte meist gelblich, am Rande hyperämisch, bezw. hämorrhagisch. Die übrige Schleimhaut und die Serosa ist meist geröthet. Auffallend ist die oft beträchtliche ödematöse Schwellung des Mesenteriums. Die Mesenterialdrüsen sind stark angeschwollen, hyperämisch und vielfach auch hämorrhagisch.

h) Actinomykose.

Der Actinomyces dringt nicht gerade häufig vom Darmkanal aus in den Körper ein. Die Infection wurde hier oder dort, u. a.

auch im Wurmfortsatz beobachtet. Es entstehen in der Umgebung des Darms umfangreiche entzündliche Wucherungen mit herd- und fistelförmigen Eiterungen. Die Entzündungsherde können mit dem Darmlumen communiciren und, wie ich in einem Falle, in welchem die Eintrittstelle im Colon ascendens lag, beobachtete, durch die Weichtheile und Haut nach aussen durchbrechen.

l) Stricturirende Geschwüre des Rectum.

Eine eigenartige Form von Geschwüren kommt im Rectum vor (Fig. 177). Es sind 10 cm lange und längere (auch kürzere), im oberen Rectum beginnende und eine kleine Strecke oberhalb des Anus endende, in scharfer, zackiger oder buchtiger Linie gegen die normale Schleimhaut abgesetzte Ulcerationen mit glattem oder unebenem höckrigen oder längsgefalteten Grunde, der von einer dünnen Lage eines narbigwerdenden, manchmal strahlig angeordneten Granulationgewebes gebildet wird. Die bindgewebige derbe Wucherung setzt sich auch in wechselndem Umfange durch die gleichzeitig verdickte Musculatur in das umgebende Beckenzellgewebe fort, welches narbig herangezogen werden kann. Die Anusöffnung ist fast immer frei von der Ulceration, aber die Schleimhaut ist hier manchmal wulstig, elephantiastisch verdickt.

Fig. 177.

Grosses stricturirendes Geschwür des Rectum. *G* Geschwür, *M* normale Schleimhaut, *A* Anusrand, *U U* verdickte Musculatur. Das Geschwür hat einen unregelmässigen derben bindegewebigen Grund und in seinem unteren Umfange brückenförmige Erhebungen und grubige Vertiefungen.

Die Schrumpfung des entzündlich neugebildeten Bindegewebes führt zur Stenosirung des Rectum („**stenosirende, stricturirende Mastdarmgeschwüre**"), die meist in der Mitte oder im unteren Theil des Geschwüres so hochgradig werden kann, dass die Kothentleerung unmöglich wird. Eine

weitere Gefahr besteht in hier oder dort erfolgendem fistelförmigem Durchbruch des Geschwüres in das Beckenzellgewebe, ev. mit anschliessender Eiterung und gelegentlich auch in die entzündlich verwachsenen, vor dem Rectum gelegenen Organe (Vagina, Uterus, Blase).

Die Entstehung dieser Geschwüre wurde früher vorwiegend auf Syphilis bezogen, heute ist man meist der Ansicht, dass diese Aetiologie zwar in Betracht kommt, aber nur in dem kleineren Theil der Fälle. Das Granulationgewebe hat manchmal eine den sonstigen gummösen Producten entsprechende Structur (knotige, perivasculäre Anordnung zellreichen Gewebes und obliterirende Gefässwandveränderungen). Viele meinen aber, dass hauptsächlich eine Infection mit Gonokokken in Betracht kommt, die durch den Anus oder von periproctitischen Processen (z. B. bei Durchbrüchen von Entzündungen der Bartholinischen Drüsen) in das Rectum gelangen können und dort auch nachgewiesen wurden. Ferner aber können harte Kothballen durch Druck auf die Rectumschleimhaut anämische Nekrosen, Infection und Defecte machen, und auch Traumen rufen zuweilen Geschwüre hervor (z. B. Verletzung bei Klystieren s. u.). Wenn solche Ulcerationen nicht heilen, sondern fortschreiten, entstehen die Stricturen. Aetiologisch bedeutsam ist es weiterhin, dass die stenosirenden Geschwüre weitaus vorwiegend beim weiblichen Geschlecht und zwar hauptsächlich bei Puellae publicae vorkommen, die jenen Infectionen besonders ausgesetzt sind.

k) Das Ulcus clysmaticum.

Im Rectum führt ab und zu ungeschickte Verabreichung eines Clysmas zu Verletzungen der Schleimhaut, die uns dann nachher als Geschwüre entgegentreten. Sie sitzen an der vorderen Wand und zwar da, wo einerseits der Uterus, andererseits die Prostata ein Polster bilden, gegen welches die Spitze des eingeführten Instrumentes anstösst. Die Defecte haben eine wechselnde Grösse, bis zu der eines Thalers und sind manchmal zu mehreren vorhanden. Sie sind scharf umrandet und haben einen glatten Grund, wenn nicht das Instrument tiefer in das Gewebe eingestossen wurde und eine Fistel erzeugte, die unter Umständen bis in den Peritonealraum reichte und durch Entleerung des Clysmas in ihm eitrige Peritonitis veranlasste.

1) Ulcus rotundum.

Im Duodenum kommen runde Geschwüre vor (Fig. 189), die denen des Magens in allen Punkten gleichen. Von ihnen war oben (S. 259) die Rede.

9. Regressive Veränderungen der Darmwand.

Regressive Veränderungen der Darmwand haben als selbständige Erkrankungen keine grosse Bedeutung. Sie treten meist auf als Theilerscheinungen anderer Affectionen.

Atrophie der Darmwand wird, wie schon hervorgehoben, bei chronischen Darmkatarrhen beobachtet. Sie betrifft die Schleimhaut, weniger die Muscularis und geht mit körniger Trübung und fettiger Degeneration des Nervenapparates, speciell der Ganglienzellen einher. Man redet wohl von Atrophia gastro-intestinalis. Ob sie aber als Krankheit für sich vorkommt, ist wohl zweifelhaft. Die Veränderungen am Nervenapparat treten auch sonst auf und die Atrophie wird sehr leicht durch postmortale Veränderungen der Schleimhaut in geblähten Därmen vorgetäuscht.

Fettige Entartung findet sich in den Muskelfasern häufig, zumal bei Phthisikern.

Sehr gewöhnlich ist ferner eine Pigmentirung der Musculatur durch feinste, gelbe Pigmentkörnchen, die den befallenen Darmabschnitten auch makroskopisch einen gelblichen oder bräunlichen oder braunen Ton verleihen können. Am deutlichsten treffen wir diese Färbungen bei Säufern im Jejunum, weniger im Ileum. Oft handelt es sich dabei um die Theilerscheinung einer allgemeinen Pigmentablagerung in Leber (bei Cirrhose), Pankreas, Lymphdrüsen, einen Zustand, den v. Recklinghausen **Hämochromatose** nannte. Das Pigment ist eisenfrei (s. allg. Path. S. 186 und unter Pankreas), ist aber doch wohl vom Blutfarbstoff abzuleiten, der bei Säuferdyskrasie aus untergehenden rothen Blutkörperchen frei wird.

Amyloidentartung ist wohl ausnahmslos eine die allgemeine Erkrankung begleitende Veränderung. Sie findet sich bei Tuberculösen häufig mit Geschwüren zusammen. Sie ist durch eine blasse, durchscheinende, graue, ziemlich glatte Schleimhaut charakterisirt, aber mit blossem Auge nur in den höheren Graden sicher zu erkennen. Bei Aufgiessen von Lugol's Lösung färben sich die erkrankten Abschnitte diffus braun oder so, dass man die Zotten wahrnimmt oder Gefässe als braune Linien erkennt. Unter dem

Mikroskop erweisen sich in erster Linie die Gefässwandungen, daneben auch das Reticulum des Bindegewebes entartet.

Ueber Aetzungen der Darmschleimhaut durch Gifte siehe unter Magen.

10. Venektasien.

Die Venen des Darmkanals, besonders aber die des Anusrandes erfahren zuweilen eine Erweiterung in den sogenannten **Hämorrhoiden.** Das sind knotenförmig sich nach aussen oder innen vorwölbende Gebilde, die auf Grund von entzündlichen oder congenitalen Wandveränderungen durch Ausbuchtung unter Mitwirkung von Stauungszuständen entstehen. Sie können bluten, sich schmerzhaft entzünden und thrombosiren. Beim Stuhlgang vergrössern sie sich ganz besonders, hängen weit heraus und können oft nur langsam wieder verkleinert, bezw. nach innen zurückgedrängt werden.

Ausser den Hämorrhoiden giebt es am Darmkanal hier oder da oder in ganzer Ausdehnung einzelne oder Hunderte von erbsengrossen und kleineren Venektasien, die jedenfalls auf congenitale Anlagen zurückgeführt werden müssen. Man sieht sie, wenn man den Darm gegen das Licht hält, deutlich an den venösen Gefässen hängen (s. oben S. 85).

11. Der Wurmfortsatz.

Der Wurmfortsatz spielt in der Pathologie eine Rolle, die nicht im Verhältniss steht zu seiner Kleinheit und geringen physiologischen Bedeutung. Er ist ein rudimentärer, untergehender Darmabschnitt, der, in der Jugend gewöhnlich bis an sein Ende durchgängig, mit zunehmendem Alter einer fortschreitenden Obliteration unterliegt, so dass er bei Leuten über 60 Jahren in mehr als der Hälfte der Fälle partiell (an der Spitze) oder total verschlossen und reducirt ist (Fig. 178).



Fig. 178.
Processus vermiformis, in Involution begriffen. Er ist nahe am Coecun (*C*) strangförmig verdünnt, im ganzen Verlauf obliterirt und erheblich verkürzt. *M* Mesenteriolum. Nat. Grösse.

In den Processus gelangt meist nur wenig Koth hinein. Die GERLACH'sche Klappe an seinem Eingang verhindert reichlicheren

Eintritt. Doch findet man im Lumen nicht selten kleinste aus dem Darm stammende Fremdkörper, Borsten, Knochenstückchen, kleine Fruchtkerne, aber niemals Kirschkerne, die viel zu gross sind, um hineinzugelangen. Ihr Vorhandensein wird gelegentlich durch gleich zu besprechende Körper vorgetäuscht, die in dem Wurmfortsatz gebildet wurden.

Nicht selten nämlich trifft man in ihm sogenannte **Kothsteine** (Fig. 179), besser Kothconcremente, noch besser kurzweg Concremente, die von der Grösse einer kleinen Erbse bis zu der einer Kirsche, bezw. zu ovalen Körpern von 1 cm Durchmesser und $1^1/_2$ cm Länge den Wurmfortsatz entsprechend auftreiben (Fig. 180). Manchmal sind mehrere, 4 oder 5 solche Concremente vorhanden und bedingen rosenkranzförmige Anschwellungen des Processus.

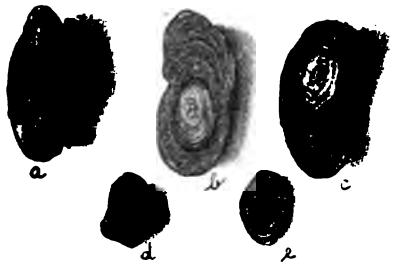

Fig. 179.

Mehrere Kothsteine *a* von aussen, *b* u. *c* auf dem Längsschnitt zur Demonstration des inneren Kerns und der rings herumgehenden Schichtung. *d* kleiner Kothstein von aussen, *e* auf dem Durchschnitt. Natürliche Grösse.



Fig. 180.

Processus vermiformis bei *a* durch ein grösseres, rechts daneben durch ein kleineres Concrement aufgetrieben.

Sie bestehen aus einem centralen Kern eingedickten Kothes und einer concentrisch um ihn herum geschichteten Hülle, die sich aus mehreren oder vielen Lagen eingedickten braun gefärbten Schleimes aufbaut. Der ursprüngliche Kothkern wird nur so gross, wie das Lumen es erlaubt, dann nimmt er an Umfang dadurch zu, dass sich aus den Drüsen ringsum Schleim auf ihn lagert (s. Ribbert, Virch. Arch. Bd. 132) und sich mit flüssigen Inhaltsmassen imprägnirt. Zuweilen kommt es vor, dass sich nach Analogie der Darmsteine bei Pferden Kalksalze in das Concrement bezw. in seine äusseren Schichten abscheiden, ihn so steinartig verhärten und den Namen Kothstein veranlassen. Solche Gebilde, die innen weich sind, haben zur Verwechslung mit Kirschsteinen geführt.

Die Concremente schaden in den meisten Fällen nicht.

Die wichtigste Erkrankung des Processus vermiformis ist eine phlegmonöse mit Nekrose einhergehende Entzündung, die zu einer lebhaften, nicht selten tödtlichen Peritonitis führen kann. Man nennt diese **Appendicitis, Epityphlitis.** In umschriebenen grösseren oder kleineren Abschnitten des Wurmfortsatzes, seltener in seiner ganzen Ausdehnung und auch dann an wechselnden Stellen mit grösserer Intensität stellt sich eine durch Eiterkokken veranlasste eitrige Infiltration der Schleimhaut und der übrigen Wandschichten ein und mit ihr combinirt sich hier oder dort eine in die Tiefe fortschreitende Nekrose, die bis zum Bauchfell reichen kann. Die absterbenden Theile sind weich, schmutzig schwarzgrau

Fig. 181.
Perforation des Wurmfortsatzes *P*. Bei *a* ist ein relativ grosser unregelmässiger Defect der Wand. *C* Coecum. Nach einem Alkoholpräparat.

verfärbt, gangränös. Sie brechen durch bis auf die Aussenfläche und lassen so eine von fetzigen Geweben umgebene Oeffnung entstehen (Fig. 181), die bald mehr an der Spitze des Wurmfortsatzes, bald mehr im Verlauf, zuweilen an seiner Basis sitzt. Die Gangrän kann sich weiter ausdehnen, die Wand grösstentheils ergreifen, so dass schliesslich in manchen Fällen nur noch undeutliche Reste des Wurmfortsatzes vorhanden sein können. Gelegentlich wird ein kleinerer oder grösserer peripherer Abschnitt des Wurmfortsatzes ganz zerstört, so dass sich der erhaltene Theil mit seinem ganzen Lumen in die Bauchhöhle öffnet (Fig. 182).

Die Entzündung der Wand kann auch vor jeder Perforation bis zum Peritoneum gelangen und es in fibrinöse oder eitrige Entzündung versetzen, die aber umschrieben bleiben und zu Verwachsungen mit der Umgebung führen kann. Eitrige Processe

können abgekapselt werden, oder fortschreiten. Die **Perforation** veranlasst entweder plötzlich eitrig-jauchige Bauchfellentzündung, die rasch allgemein wird, oder, wenn vorher peritonitische Verklebungen sich bilden konnten, eine abgesackte eitrige Peritonitis. Der Eiter kann durch operativen Eingriff nach aussen geschafft oder auch, wenn er nicht zu reichlich war, resorbirt werden, oder in das Coecum hineinbrechen und so entleert werden. Die Verjauchung kann sich aber auch hinter dem Colon ascendens nach oben ausdehnen und durch Uebergreifen auf die Wand der Venen Thrombose und Embolie der Lungen, oder wenn es Aeste der Pfortader sind, Leberabscesse hervorrufen.

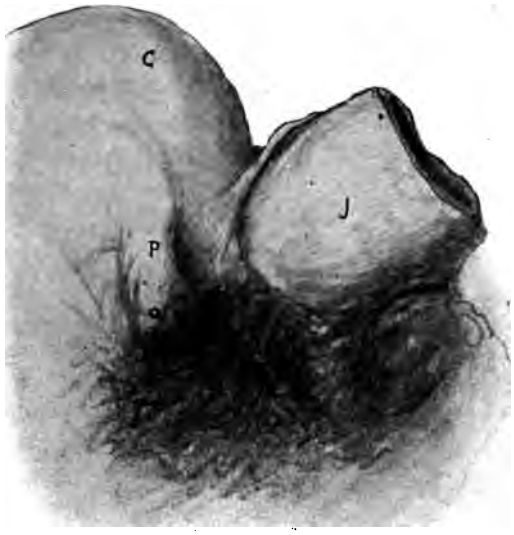

Fig. 182.
Gangränöse Zerstörung der (völlig fehlenden) äusseren Hälfte des Wurmfortsatzes *P*, der bei *a* frei ausmündet. Das angrenzende Peritoneum ist gangränös erweicht und schmutzig schwarzgrau gefärbt. *C* Colon, *I* Ileum.

Die Entstehung der Appendicitis ist genetisch nicht immer aufzuklären. Sie kann „spontan" (unter Umständen auf dem Blutwege metastatisch?) entstehen, wird aber manchmal durch die Gegenwart jener Concremente, welche auf die Schleimhaut drücken oder auch durch Fremdkörper, z. B. Borsten, die in die Concremente eingeschlossen sein und aus ihnen hervorstehen können, ausgelöst. Nicht selten findet man bei der Operation oder bei der Section ein durch die Perforationsöffnung ausgetretenes Concrement in dem Eiter, zumal in dem des kleinen Beckens.

Die Erkrankungen des Wurmfortsatzes, die Concrementbildungen und Entzündungen sind deshalb so häufig, weil es sich um ein der Involution anheimfallendes Organ handelt. Seine Muskelcontractionen sind relativ gering, sein Lumen ist enge und wird es mit dem zunehmenden Alter um so ausgeprägter, je

mehr sich eine Verdickung der Mucosa und Submucosa einstellt, welche vom Ende des Wurmfortsatzes beginnend, mehr und mehr die oben erwähnte Obliteration herbeiführt und auch die Thätigkeit der Musculatur fortschreitend hemmt. Gleichzeitig schwindet der vor einer Infection relativ schützende lymphatische Apparat. So kommt es leicht zu Stauungen und Zersetzungen, sowie zu Anhäufungen und Concrementbildungen des Inhalts und in die modificirte Wand dringen etwaige Infectionsträger leichter ein.

Von sonstigen Entzündungen ist zunächst die tuberculöse zu erwähnen, die sich nicht selten bei Darmtuberculose findet und in der Bildung verkäster Follikel oder kleiner Geschwüre oder ausgedehnter Schleimhautulcerationen ihren Ausdruck findet. Sie kann bis zur Serosa fortschreiten und, ev. unter Perforation, Peritonitis veranlassen. Der Wurmfortsatz wird dabei oft erheblich verdickt, zum Theil dadurch, dass ein eitriger Inhalt sich ansammelt (Fig. 183). Er wird ferner durch Verwachsungen mit der Umgebung verlöthet und oft geknickt.

Fig. 183.
Tuberculös erkrankter Wurmfortsatz von aussen. *C* Colon, *I* Ileum. Der Wurmfortsatz *P* ist stark durch eitrig-käsigen Brei aufgetrieben.

Auch der Typhus greift häufig auf den Wurmfortsatz über, der stark aufgetrieben werden kann und sich im Uebrigen verhält wie das Ileum.

Dysenterie setzt sich seltener auf den Processus fort.

In wenigen Fällen wurde bisher der Wurmfortsatz die Eingangstelle für den Actinomyces.

Von regressiven Metamorphosen sei auf die mit der physiologischen Involution verbundene Schleimhautatrophie hingewiesen.

Gelegentlich kriecht ein Spulwurm in den Wurmfortsatz hinein.

Bei Verschluss des Lumens in der Continuität des Processus oder an seinem Eingang, wie er zuweilen durch entzündliche Processe zu Stande kommt, dehnt sich der periphere Theil oder das ganze Lumen unter Ansammlung dünner schleimiger oder schliesslich wässriger Flüssigkeit aus, kann Kugelgestalt annehmen und apfelgross werden. Die Schleimhaut geht zu Grunde, die Innenfläche wird von einer einschichtigen Lage kubischen Epithels ausgekleidet.

Ueber die Tumoren des Processus siehe den zweitfolgenden Abschnitt.

12. Parasiten des Darmkanals.

Der Darmkanal beherbergt die meisten thierischen Parasiten des Menschen. Da sie in der allgemeinen Pathologie nach ihrer Biologie genauer besprochen wurden, soll hier nur, insoweit sie im Darm vorkommen, auf sie eingegangen werden.

Zu den seltenen thierischen Parasiten gehören die Larven von Fliegen. Die auf Speisen abgesetzten Eier werden gelegentlich heruntergeschluckt. Die Larven setzen sich dann in der Magenschleimhaut fest und rufen Störungen hervor.

Weit bedeutsamer sind die verschiedenen Arten der Würmer.

Unter den Rundwürmern tritt der Spulwurm, Ascaris lumbricoides am häufigsten auf. Das grössere Weibchen wird 25—40 cm lang. Er bewohnt den ganzen Darmkanal, kommt oft multipel vor und bildet dann manchmal grosse Knäuel. Er kriecht gelegentlich in den Wurmfortsatz und in den Ductus choledochus hinein, gelangt auch in den Magen und kann ausgebrochen werden.

Der Oxiuris vermicularis (a. P. Fig. 3 u. 4), der Pfriemenschwanz, lebt im untersten Dünn- und im Dickdarm, das Weibchen wird 10, das Männchen 4 mm lang. In grossen Mengen veranlasst er Katarrhe des Rectum, bei weiblichen Kindern und bei Frauen durch Einwandern in die Vagina Entzündungsprocesse ihrer Schleimhaut.

Die Trichina spiralis (a. P. Fig. 5) entwickelt sich im Darm aus den mit der Speise eingeführten Muskeltrichinen des Schweines. Sie ruft Katarrhe der Schleimhaut hervor, wandert aber bald aus dem Darm in den Körper ein. Das Weibchen ist 3 mm lang, das Männchen kleiner.

Das Anchylostoma duodenale (Dochmius duodenalis) bewohnt den Dünndarm. Es tritt in grosser Zahl auf, bohrt sich in die Schleimhaut ein und entzieht dem Organismus Blut. Seine An-

wesenheit verursacht (nach LEICHTENSTERN) die sogen. Ziegelbrenner-Anämie.

Der Trichocephalus dispar (a. P. Fig. 8), der Peitschenwurm findet sich häufig im Coecum, wird 4—5 cm lang, stiftet aber keinen nennenswerthen Schaden.

Sehr bedeutsam sind ferner die Bandwürmer, Cestoden.

Taenia solium (a. P. Fig. 11) erreicht eine Länge von 2 bis 3 Metern, Taenia saginata (a. P. Fig. 14) von 7—8 Metern, der Bothriocephalus latus (a. P. Fig. 19) von 9 Metern. Die Bandwürmer können zu mehreren vorhanden sein, erzeugen theils nervöse Störungen ohne anatomische Darmveränderungen, theils wie der Bothriocephalus schwere Anämien. Sie sitzen mit dem „Kopf", Scolex in der Darmschleimhaut vermittelst Haken und Saugnäpfen fest.

Von den niedersten thierischen Parasiten werden einige Infusorien zuweilen im Darmkanal angetroffen. Dahin gehört das Paramaecium oder Balantidium coli (a. P. Fig. 21), ein mit Wimperkranz versehenes Infusor, das Cercomonas intestinalis (a. P. Fig. 22), welches einen birnförmigen Körper mit einer Geissel am stumpfen Ende besitzt, ferner Trichomonas intestinalis. Diese Infusorien wurden bei Diarrhöen gefunden, doch ist ihre ätiologische Bedeutung fraglich.

Aus der Ordnung der Rhizopoden (a. P. Fig. 28) interessirt nur die Amoeba coli, die in mehreren Varietäten vorkommt, von denen eine als mitis bezeichnet wird und keine nennenswerthe pathogene Bedeutung hat, während die andere, Amoeba dysenteriae genannt, bei der tropischen Dysenterie (s. oben S. 292) eine Rolle spielt.

Ueber die Spaltpilze des Darmkanals sind besondere Auseinandersetzungen hier nicht erforderlich (vergl. a. P. S. 59).

13. Geschwülste des Darms.

Primäre Tumoren sind nicht selten.

Aus der Bindesubstanzreihe sehen wir wie im Magen Fibrome, Lipome, Myome, welche meist in der Submucosa sitzen. Das Lipom ist am häufigsten, das Fibrom am seltensten. Diese Neubildungen (Fig. 184) wölben die Schleimhaut als glatte oder höckrige Knollen vor, sind auch gern gestielt, schaden aber, so lange sie klein sind, nichts. Bei grösserem, z. B. eigrossem Umfange, können sie durch ihr Volumen verengend wirken, in anderen Fällen aber durch Zug an der Darmwand Invaginationen erzeugen (s. o. S. 282). Sie entwickeln sich zuweilen auch in der Musculatur oder unter

der Serosa und hängen dann breitbasig oder gestielt in die Bauchhöhle oder wölben sich in das Mesenterium vor, dessen Blätter auseinanderdrängend.

Blutgefässangiome sind sehr selten, Lymph- und Chylangiome etwas häufiger. Sie werden in wechselnder Grösse, auch congenital und stenoseerzeugend angetroffen.

Maligne bindegewebige Tumoren, Sarkome, gehören nicht gerade zu den häufigen Neubildungen des Darms. Meist sind es kleinzellige Rundzellen-, Lymphosarkome, seltener grosszellige und Spindelzellensarkome. Am seltensten ist das primär nur am Anus, bezw. im unteren Rectum sich findende Melanom.

Die **Lymphosarkome** entwickeln sich vermuthlich aus den lymphatischen Apparaten des Darms. Sie gehen zunächst von einer umschriebenen Stelle aus und bilden hier dauernd den grössten Knoten. Doch greifen sie bald auf die anderen folliculären Gebilde über (vergl. hierüber a. P. S. 498), wachsen gern gürtelförmig um den Darm herum, infiltriren ihn gleichmässig auf längere Strecken und verbreiten sich in dieser Form auch auf das Mesenterium.

Fig. 184.
Lipom des Jejunum. In das Darmlumen ragt das taubeneigrosse Lipom gestielt hinein.

Die **Sarkome** kommen weit häufiger im Dünndarm als im Colon vor. Sie bilden knollige Tumoren, die nach innen und aussen prominiren und oft sehr umfangreich werden. Ihr Vordringen in das Lumen müsste, wie es auch oft der Fall ist, zu einer Verengerung führen, aber da die Neubildung zugleich geschwürig-nekrotisch zerfällt, so wird das Lumen nicht selten weiter als es war, so dass also Stenosen nicht zur Regel gehören.

Die Lymphosarkome sitzen gern in der Gegend der Bauhini'schen Klappe (Fig. 185), gehen meist vom Ileum, gelegentlich auch vom Wurmfortsatz aus, der in einen fingerdicken Cylinder umgewandelt werden kann. Zuweilen führen sie zu Invagination des Ileums in das Colon (Fig. 185).

Die Sarkome finden sich meist bei jugendlichen Personen und kommen auch angeboren vor.

Die wichtigsten Neubildungen sind die **epithelialen.**

Die fibroepithelialen Polypen entsprechen in ihrer Zusammensetzung denen des Magens (s. S. 264). Sie kommen im ganzen Darmkanal, besonders im Duodenum, im Coecum und vor Allem im Rectum als stecknadelkopf- bis erbsen- bis eigrosse breitbasige oder gestielte (Fig. 186), polypös aufsitzende Tumoren mit glatter, höckriger oder zottiger Oberfläche vor. Grössere Geschwülste der Art haben auch wohl eine flache beetartige Form, aber eine Dicke von einem bis mehreren Centimetern. Die Consistenz ist je nach der Menge und Dichtigkeit des Bindegewebes eine weiche oder härtere.

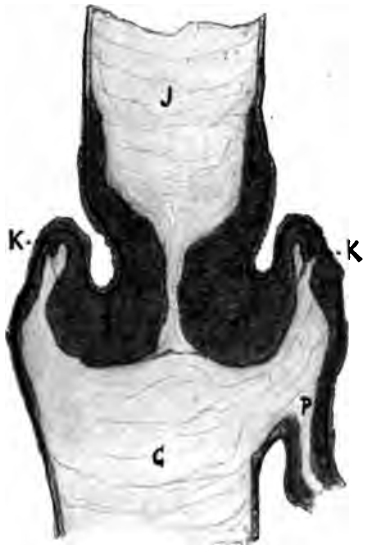

Fig. 185.
Schema eines Lymphosarkoms des untersten Ileums mit Invagination in das Coecum. *J* Ileum, *C* Coecum, *P* Wurmfortsatz, *K* Bauhini'sche Klappe, *TT* Tumor, der rings um den Darm herumgeht und in das Coecum hineinhängt.

Man trifft entweder nur einen Polypen oder, besonders gern im Rectum, mehrere oder viele. Zuweilen ist die Mastdarmschleimhaut mit zahllosen, dann meist kleinen, aber auch einzelnen grösseren förmlich übersät. Nicht selten aber geht dann diese Tumorbildung auch höher hinauf, freilich in abnehmender Intensität durch das ganze Colon, ja den ganzen Dünndarm bis in den Magen. Man redet dann von einer **Polyposis intestinalis.** Sie wurde meist bei Kindern gesehen und ist unzweifelhaft, zum mindesten in der Anlage congenital, auf eine abnorme Entwicklung der Darmschleimhaut zu beziehen. Diese ausgedehnte Neubildung hat an sich Nachtheile, Verengerungen, Blutungen, Invagination im Gefolge, ist aber auch noch dadurch wichtig, dass sich gelegentlich aus einem Polypen (selten aus mehreren) ein Carcinom entwickelt.

Das **Carcinom** wird im Darm in allen beim Magen erwähnten Formen angetroffen, am häufigsten als Gallert- und Cylinderzellenkrebs, der Plattenepithelkrebs aber nur am Anusrande. Es kann sich an jeder Darmstelle entwickeln, entsteht aber am häufigsten an bestimmten Lieblingstellen, an der Papille des Duodenum (sehr selten im übrigen Dünndarm), an der Bauhini'schen Klappe, bezw. im Coecum (seltener im Wurmfortsatz), in der

Flexura sigmoidea, vor Allem im Rectum, einige Centimeter oberhalb des Anus. Der Dickdarm ist also im Ganzen, auch an den nicht genannten Abschnitten bevorzugt. Das Carcinom bildet theils kleinere, mit geschwüriger Oberfläche versehene derbe Knoten (so gern im Duodenum), theils grosse nach dem Lumen zu zerfallende Massen (so vor Allem der an der Klappe nicht selten vorkommende Gallertkrebs), theils umfangreichere, sehr gewöhnlich ringförmig herumgehende Ulcera mit aufgeworfenen Rändern (Fig. 187). Gelegentlich entwickelt sich der Krebs als ein in die Bauchhöhle oder in die sonstige Umgebung weit vorspringender Tumor, der vom Lumen aus geschwürig-nekrotisch zerfällt und eine grosse Höhle enthält.

Fig. 186.
Langgestielter Polyp des Colon.

Der Darmkrebs wirkt zuerst nachtheilig durch Verengerung des Darmrohres, die bis zur völligen Unwegsamkeit gehen kann. Die Stenose wird theils bewirkt durch die vorspringenden Tumormassen, theils und vor Allem durch narbige Retraction der älteren, geschwürig umgewandelten Abschnitte. Die Verengerung bewirkt Kothstauung mit den, S. 280, besprochenen Folgen, im Duodenum durch Verlegung des Ductus choledochus Icterus. Das Carcinom kann ferner zu Blutungen Veranlassung geben, thut es aber im Darm nur selten in gefahrdrohender Weise. Es führt ferner, wenn der geschwürige Zerfall bis zur



Fig. 187.
Carcinom des Colon descendens. Der Darm ist im Bereich des Carcinoms stark eingeschnürt, d. h. im nicht aufgeschnittenen Zustande stenosirt. Der Krebs bildet ein unregelmässiges Geschwür mit ringsum stark aufgeworfenem Rand.

Aussenfläche fortschreitet, zu Peritonitis und durch Uebergreifen auf die Nachbarschaft zu Verwachsungen mit anderen Darmschlingen, mit der Bauchwand, im Becken mit Uterus und Harnblase. Die Beckenorgane können in ein derbes Convolut zusammengebacken werden. Wenn dann der geschwürig-nekrotische Zerfall andauert, kann er sich bis in die Uterushöhle, bis in die Vagina oder, beim Manne, in die Blase fortsetzen. So entstehen Communicationen zwischen Rectum und den genannten Hohlorganen. Eine fernere häufige Gefahr des Darmkrebses besteht in dem Auftreten von Metastasen auf dem Peritoneum und vor Allem in der Leber.

Sehr selten sind doppelte primäre Darmcarcinome.

Eine nur dem Darm zukommende Geschwulstform ist das Enterokystom (s. o. S. 277). Eine analoge Cyste wurde von Sprengel an der Bauhini'schen Klappe aufgefunden. Sie mass 3 cm im Durchmesser, war mit Dünndarmschleimhaut ausgekleidet und hatte Stenose verursacht. R. Beneke fasste sie als Resultat einer Abschnürung analog der Dermoidbildung auf.

Secundäre Tumoren sind nicht gerade häufig. Am meisten kommen Sarkome secundär vor, die Lymphosarkome an den lymphatischen Apparaten, die Melanome als multiple mehr oder weniger pigmentirte nach innen prominirende Knoten, die stenosirend wirken können. Sie ulceriren zuweilen.

Metastatische Carcinome sind im Vergleich zu den primären nicht häufig. Sie sitzen entweder von vornherein in den inneren Schichten, als meist platte, gern dellenartig vertiefte Knoten, oder zunächst auf der Serosa, um dann durch die Wand nach innen vorzudringen. Zuweilen sind sie multipel und haben ihren Sitz vorwiegend am Mesenterialansatz, besonders wenn gleichzeitig allgemeine peritoneale Metastasen vorhanden ist. Sie können an dem Ansatz continuirlich oder in Abständen aufgereiht sein, nach innen hineinwuchern und durch narbige Retraction Stenosen machen, unter Umständen schon zu einer Zeit, in der die primäre Geschwulst (meist ein Magencarcinom) noch keine ernsten Störungen gemacht hat (s. Peritoneum Fig. 232).

Alle diese secundären Carcinome können nach dem Darmlumen zu geschwürig zerfallen. Sie bilden dann Ulcera mit vorspringendem wallartigen Rand und sehen manchmal ganz so aus wie primäre Tumoren.

Sämmtliche Neubildungen, primäre sowohl wie secundäre, können zu Invaginationen führen. Wenn sie in das Darmlumen hineinragen und von der peristaltischen Contraction gefasst werden, so

können sie die Darmwand, an der sie festsitzen, nachziehen und einstülpen (s. o. S. 282 u. 324). Tumoren an der Klappe ziehen so das Ileum in das Colon hinein (Fig. 185).

VI. Leber.

1. Missbildungen.

Die Leber kann bei Acardiis, äusserst selten bei im Uebrigen normalen Neugeborenen fehlen. Häufiger sind Formabweichungen: abnorm runde oder platte Form des ganzen Organs, zungenförmige Verlängerung des linken Lappens, Fehlen des letzteren oder der kleinen Lappen an der Leberunterfläche. Ferner kommen zuweilen kleine Nebenlebern vor, die durch Bänder mit dem Hauptorgan zusammenhängen. Andere Formanomalien können durch intrauterine Syphilis bedingt sein.

2. Erworbene Formveränderungen.

Ausser den auf Bildungfehlern beruhenden Formveränderungen giebt es auch solche, die mechanischen Einflüssen auf das im Uebrigen normal angelegte Organ ihre Entstehung verdanken.

Fig. 188.
Leber mit Furchen. Auf dem rechten Lappen drei parallele tiefe Zwerchfellfurchen. Ueber rechtem und linkem Lappen nahe dem unteren Rande eine horizontale Schnürfurche.

Dahin gehört erstens die sogenannte **Schnürfurche**, die horizontal über die untere Hälfte des rechten Lappens als eine flache, aber breite, oder als tiefere Rinne herüberläuft (Fig. 188) und eine

weisslich verdickte Serosa aufweist. Das Lebergewebe ist in ihrem Bereich atrophisch, theilweise durch Bindegewebe mit Gallengängen ersetzt und in höherem Grad so weit geschwunden, dass der durch die Furche abgegrenzte Lappenabschnitt mit dem Hauptorgan nur noch durch eine platte Bindegewebemasse zusammenhängt. Die Furche entsteht unter der Einwirkung des Rippenbogens, der seinerseits durch zu festes Schnüren in die Leber hineingepresst wird. Ausser der Verunstaltung des Organs hat die Verbildung keine weiteren Folgen.

Eine zweite Furchenbildung findet sich ebenfalls auf dem rechten Lappen (Fig. 188), aber auf dessen Kuppe und quer zur Schnürfurche. Es handelt sich um einzelne oder mehrere parallele rinnenförmige Vertiefungen. Die Entstehung wird am besten (Chiari) auf Falten des Zwerchfells zurückgeführt, die sich bei seiner Contraction dadurch bilden, dass entwicklungsgeschichtlich stärker entwickelte Muskelbündel vorspringen, während dazwischen liegende schwächere oder muskelfreie Abschnitte zurückbleiben. Wenn man das Zwerchfell in solchen Fällen gegen das Licht hält, kann man sich leicht von den abwechselnden dunklen musculären und den muskelarmen oder rein bindegewebigen Abschnitten überzeugen. Eine andere Ansicht geht dahin, dass bei einer von der Bauchhöhle aus, also von unten her erfolgenden Pressung die Leber über ihre obere Fläche zusammengeschoben und gefaltet werde. Ich halte die Auffassung für mechanisch unmöglich. Früher fasste man auch die Rinnen irrthümlich als Rippeneindrücke auf. Chiari zeigte, dass diese Meinung falsch ist.

3. Die Leber als Ablagerungstätte mit dem Blute zugeführter Substanzen.

In die Leber lagern sich nicht selten mit dem Blute zugeführte Substanzen ab. Die Kreislaufverhältnisse sind dafür besonders günstig. Die zuführenden Gefässe, Vena portae und Arteria hepatica verbreiten sich über ein relativ ausserordentlich grosses Gebiet, das deshalb von dem Blute nur sehr langsam durchströmt wird. So findet sich für die Zellen reichliche Gelegenheit, Stoffe aus dem Blute zu entnehmen. Die Langsamkeit des capillaren Kreislaufes erklärt es aber, dass diejenigen Zellen, welche zuerst zu dem einströmenden Blute in Beziehung treten und relativ lange mit ihm in Berührung bleiben, die verschiedenen Substanzen am reichlichsten aufnehmen. In diesem Sinne werden also die

peripheren Theile der Acini bevorzugt sein. Dazu kommt dann noch, dass die Strömung des Blutes in den centralen Theilen des Acinus mit Verengerung der Strombahn wieder schneller wird.

Eine erste zur Abscheidung gelangende Substanz ist **Blutfarbstoff**, der aus intravasculär untergegangenen oder in Hämorrhagien ausgelaugten rothen Blutkörperchen stammt (s. allg. Path. S. 184). Man findet ihn besonders bei der perniciösen Anämie. Die Leber zeigt dann auf der Schnittfläche dadurch eine ziemlich deutliche Zeichnung der Acini, dass deren Peripherie (Fig. 189) graubraun erscheint. Bei vorgeschrittener Abscheidung des Farbstoffes werden die Leberläppchen in ganzer Ausdehnung so gefärbt. Die Schnittfläche erscheint ziemlich gleichmässig graubraun, lehmfarben. Unter dem Mikroskop sieht man das Pigment in kleinen eisenhaltigen Körnchen, als Hämosiderin, in den Leberzellen und nicht selten zugleich besonders dicht in den Sternzellen, auf die Kupffer zuerst aufmerksam machte, die man lange für Bindegewebszellen hielt, welche zwischen Capillarwand und Leberzellenreihen liegen, die man aber jetzt (nach Kupffer) als Capillarendothelien ansieht. Es ist anzunehmen, dass diese Zellen das Pigment deshalb so reichlich enthalten, weil sie es aus dem direct vorbeifliessenden Blute reichlich entnehmen können und weil sie es nicht, wie die Leberzellen, zu Gallenfarbstoff weiter verarbeiten.



Fig. 189.
Schema einer Leber mit Pigmentirung der Peripherie der Acini. Mehrfach vergrössert. Die Centra der Acini erscheinen hell, die Peripherien, in denen die Leberzellen in Folge von perniciöser Anämie Pigment enthalten, dunkel.

Eine zweite in der Leber häufig sich ablagernde Substanz ist **Fett**, welches aus anderen Körpertheilen dorthin transportirt werden oder aus der Nahrung dahin gelangen kann. Es scheidet sich tropfenförmig in den Leberzellen ab, die dadurch den Unterhautfettzellen ähnlich werden (s. a. P. S. 180). So entsteht die sogenannte **Fettleber**, bei der die fetthaltigen Theile über die Schnittfläche prominiren und ein hell-gelbweisses Aussehen haben. Da in den geringeren Graden nur die Peripherien der Acini fetthaltig sind, diese aber sich gegenseitig berühren, so entsteht auf der Schnittfläche der Leber ein zierliches, vorspringendes gelbweisses Netz (Fig. 190 u. 191), dessen Maschen durch die tiefer liegenden rothen Centra eingenommen werden. Diese centralen Abschnitte werden mit zunehmender Fettablagerung immer mehr reducirt, bis schliesslich die ganze Schnittfläche eine gleich-

mässig hell gelbweisse Farbe hat. Die Leber ist in diesem Zustande gross, die Kapsel glatt, die Consistenz teigig.

Die Fettleber findet sich bei Potatoren, Tuberculösen u. s. w.

Wenn die Fettablagerung die Peripherie der Acini nicht ringsum betheiligt, sondern nur um die bindegewebigen Winkelstellen

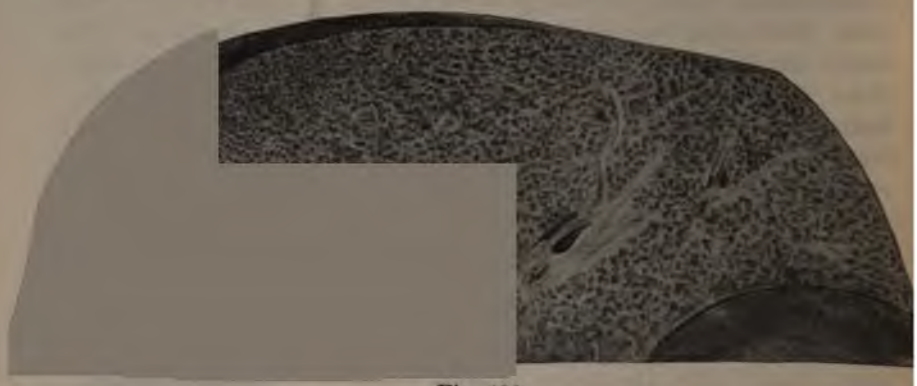

Fig. 190.

Gleichmässig ausgebildete Fettleber. Man sieht ein helles, den fetthaltigen Peripherien der Acini entsprechendes Netz, dessen Maschen durch die dunklen Centra eingenommen werden.

erfolgt, entsteht durch das knötchenförmige Vorspringen dieser fetterfüllten Bezirke die sogenannte granuläre Fettleber. Man trifft sie besonders häufig bei Tuberculösen (Fig. 191).

Eine dritte Substanz, die sich tropfenförmig in den Leber-

Fig. 191.

Zwei Schemata über Fettleber. Mehrfach vergrössert. A gewöhnliche Fettleber. Die Peripherie der Acini springt in Gestalt eines hellen Netzes über die relativ tief liegenden Centra vor. B granuläre Fettleber. Das Fett findet sich vorwiegend um die bindegewebigen Winkelstellen der Acini. Daher springen die fetthaltigen Theile als Granula vor.

zellen abscheidet, ist Glykogen. Sie ändert aber das Aussehen des Organs nicht wesentlich.

An vierter Stelle erwähnen wir die aus der Lunge (s. diese) stammende Kohle, welche neben der Milz sich gern in der Leber

niederschlägt. Wir finden sie niemals in den Leberzellen, immer nur in bindegewebigen Elementen und zwar gewöhnlich in kleinen Herden an, welche Knotenpunkten des Lymphsystems entsprechen, an der Grenze der Acini und im interstitiellen Bindegewebe. Wenn die Menge der Kohle gross ist, kann man die schwarz pigmentirten Stellen makroskopisch sehen.

Ausser in den genannten Fällen kommt nun die Leber auch sonst noch oft als Abscheidungstätte im Blute befindlicher Substanzen in Betracht, ohne aber durch deren Gegenwart allein schon merklich verändert zu werden. Erst ihre secundäre nachtheilige Wirkung schädigt das Organ.

Dahin gehören einmal manche Bacterien, die gern in der Leber, zum Theil innerhalb der Capillarendothelien wiedergefunden werden. Dahin gehören ferner die verschiedenen dem Blute eigentlich beigemischten Zellen, wie die weissen Elemente bei der Leukämie und vor Allem die eigentlichen Geschwulstelemente (Sarkomzellen, Epithelzellen). Davon wird weiter unten zu reden sein.

4. Die Degenerationen der Leber.

Der Umstand, dass die langsame Circulation das Blut ausgiebig mit den Leberzellen in Berührung kommen lässt, erklärt auch die Häufigkeit der Degenerationen, welche von der Beschaffenheit des zugeführten Blutes abhängen.

Eine erste Veränderung ist die sogenannte trübe Schwellung, ein im Ganzen wenig charakteristischer Zustand. Die Leber ist gross, die Schnittfläche blass, grau, leicht oder deutlich opak. Der Process findet sich bei Vergiftungen, ev. als Einleitung weiterer schwererer Entartungen, insbesondere auch bei Infectionen (Diphtherie, Typhus). Er geht leicht wieder zur Norm zurück (s. allg. Path. S. 209).

Die **fettige Degeneration** beobachten wir bei Vergiftungen durch gewöhnliche chemische (Phosphor, Arsen, Jodoform etc.) und bacterielle Gifte (bei Diphtherie u. a.). Die Fetteinlagerung in die Leberzellen bevorzugt nicht die Peripherie der Acini, wie bei der einfachen Fettleber, oder doch weniger ausgesprochen. Das kommt daher, dass die Zellen unter der Einwirkung der Gifte ziemlich gleichmässig zu leiden haben. Das Fett findet sich in den Zellen vorwiegend in kleinen Tröpfchen, aber auch in grossen Tropfen wie bei der einfachen Fettabscheidung. Ueber seine Herkunft siehe allg. Path. S. 213.

Die fettig entartete Leber sieht je nach der Intensität des Processes verschieden aus, in geringeren Graden gelblich trübe, in höheren (nach Phosphorvergiftung) ähnlich wie die gewöhnliche Fettleber.

Wenn es auch nach den neueren Untersuchungen fraglich ist (s. allg. Path. S. 211), ob bei der fettigen Degeneration das Fett durch Zerfall der Zelle entsteht, so handelt es sich doch immer um eine Zellschädigung, bei der Fett in die Zelle eingelagert wird.

Eine sehr ausgesprochene Fettentartung, die mit dem Untergang der befallenen Leberzellen endet, sehen wir bei der **acuten gelben Atrophie**. Hier handelt es sich um eine rasch einsetzende und meist schnell tödtlich verlaufende Erkrankung, bei welcher die Leberzellen zunächst mit Fetttropfen dicht gefüllt sind, dann aber untergehen, indem Kern und Protoplasma nekrotisch und aufgelöst werden, bezw. in einen körnigen Detritus zerfallen, der dann mit den freigewordenen Fetttropfen resorbirt wird. Die Leberzellen enthalten neben dem Fett meist auch feinkörniges Gallepigment. Das trägt zur gelben Farbe der Leber bei, deren Atrophie sich aus dem Verschwinden der Leberzellen erklärt. Das Organ ist erheblich verkleinert, sehr schlaff und runzelig.

Die anfänglich gelbe bis schwefelgelbe Farbe macht später in wechselnder Ausdehnung in kleinen Flecken oder in grossen Bezirken einer braunrothen bis dunkelrothen Farbe Platz, weil hier nach Verschwinden der Leberzellen das die Capillaren füllende Blut allein hervortritt. In solchen Abschnitten liegt dann eine rothe Atrophie vor, die um so ausgedehnter ist, je mehr Lebergewebe zu Grunde ging.

Ist die Erkrankung nicht zu intensiv, bleibt das Individuum am Leben, so treten regenerative Vorgänge ein, die von den in der Peripherie der Leberläppchen erhaltenen Gallengängen ausgehen. Sie treiben Sprossen, welche in die Abschnitte hineinwachsen, in denen die Leberzellen untergegangen sind. Die Regeneration ist oft sehr lebhaft und führt zur Bildung mehr oder weniger ausgebildeten neuen Lebergewebes, welches man inselförmig auf der Schnittfläche des Organs vertheilt findet, wenn der Tod erst in einem sehr späten Stadium der Erkrankung oder intercurrent erfolgt (vergl. allg. Path. S. 266). Die nicht völlig untergangenen Leberzellen verlieren gleichzeitig ihr Fett und werden normal. So ist eine Heilung mässiger Grade von acuter Atrophie denkbar.

Die Aetiologie der Erkrankung ist nicht völlig aufgeklärt. Die manchmal vorhandene Aehnlichkeit der Leber mit einer hochgradigen Phosphorleber hat den Gedanken aufkommen lassen, dass der Phosphor auch bei der gelben Atrophie eine grosse Rolle spiele. Doch ist man davon zurückgekommen. Von dem mangelnden Nachweis der Intoxication abgesehen, handelt es sich bei der Atrophie um einen völligen Untergang der Leberzellen, bei der Phosphorvergiftung lediglich um Einlagerung von Fett in die im Allgemeinen nicht einer Auflösung anheimfallenden Zellen.

In neuerer Zeit ist man ziemlich allgemein der Ansicht, dass die acute Atrophie durch pathogene Bacterien hervorgerufen wird. Man konnte mikroskopisch Kokken in zellig infiltrirten Herden des Bindegewebes nachweisen. Meist werden nur die Toxine in Betracht kommen, die aus irgend einem primären anderweitigen Krankheitsherd aufgenommen wurden. So sieht man die Atrophie relativ oft im Anschluss an puerperale, aber auch an andere septische Infectionen, ferner beobachtete man sie nach Typhus, nach Erysipel, nach Osteomyelitis, nach rasch verlaufender intensiver Syphilis.

Eine weitere regressive Veränderung der Leber ist in der **braunen Atrophie** gegeben (s. allg. Path. S. 200), welche als Ausdruck einer schweren allgemeinen Ernährungstörung (bei Carcinom) schon im mittleren Alter, am häufigsten aber bei Greisen (senile A.) auftritt. Carcinomkachexie und Greisenalter treffen allerdings sehr häufig zusammen. Die Leber ist erheblich, bis auf ein Drittel, verkleinert, ihre Schnittfläche ist entweder, bei der Kachexie, ziemlich gleichmässig tiefbraun, jedoch mit intensiverer Färbung der centralen Theile der Acini, oder die Zeichnung der Leberläppchen ist dadurch ungewöhnlich deutlich, dass die Centra sehr ausgesprochen braun (Fig. 192), die Peripherien graubraun sind. Die Acini sind zugleich stark verkleinert und mikroskopisch sind die Leberzellen, zumal um die Centralvene atrophisch und mit braunem Pigment versehen. Eine besondere Bedeutung für das Individuum kommt der braunen oder senilen Atrophie nicht zu.

Die Leber leidet ferner durch Ablagerung der **amyloiden Substanz** (s. allg. Path. S. 224). Das Organ ist in den höchsten Graden sehr gross, fest, hart, auf der Schnittfläche speckig-glänzend. Die Peripherien der Acini treten meist noch als graugelbe zarte Netze hervor, weil sie von der Degeneration lange verschont bleiben. Manchmal sind die in ihnen noch enthaltenen Leberzellen reichlich

mit Fett versehen, so dass sie dann weissgelb erscheinen. In geringeren Graden beschränkt sich die Amyloidabscheidung auf die mittleren Zonen der Acini. Man sieht dann bei Jodaufgiessen braune Ringe hervortreten. Je weniger vorgeschritten die amyloide Degeneration ist, um so schwerer ist sie mit blossem Auge zu erkennen. Auch Jod hilft dann in jenen Fällen nicht immer sicher, in denen das erhaltene Lebergewebe einen normalen braunrothen Ton hat, der das braungefärbte Amyloid sich nur wenig abheben lässt. Das sehr stark entartete Organ führt von seiner Consistenz und seiner speckigen Schnittfläche die Bezeichnungen **Holzleber, Speckleber, Wachsleber.**

Fig. 192.

Schema über die senile Atrophie der Leber. Die Centra der Acini sind klein, tiefbraun, tiefliegend, die Peripherien unverändert. Vergleiche über die Grössenverhältnisse die in gleichem Maassstabe vergrösserten Schemata der Figur 191.

Als Theilerscheinung einer schweren Allgemeinerkrankung tritt die Amyloidentartung im klinischen Bilde nicht in den Vordergrund.

Zu den regressiven Metamorphosen der Leber gehört endlich auch die **Nekrose.** Ein Absterben der Leberzellen findet sich nur als Folge und Theilerscheinung anderer Veränderungen. Insoweit sie bei Circulationsunterbrechungen auftritt, wird sie bei diesen erörtert werden. Ebenso soll sie bei den Entzündungen und bei dem Icterus besprochen werden, insofern sie dort eine Rolle spielt.

5. Circulationstörungen.

Circulationstörungen der Leber können von Anomalien der beiden zuführenden Gefässe, der Pfortader und der Arterie, oder der abführenden Vene abhängig sein. Der erstere Fall führt relativ selten, der andere häufig zu deutlichen Veränderungen.

Verengerungen oder Verschliessungen einzelner Aeste der Pfortader oder der Arterie haben für sich allein im Allgemeinen keine Folgen. Das eine Gefäss tritt für das andere ein. Auch Unwegsamkeit des Stammes der Vena portarum ist, wenn sie langsam entsteht, mit dem Leben des Individuum und der Leber verträglich. Letztere wird in ausreichender Weise durch die Arterie versorgt. (Ueber den Collateralkreislauf bei Pfortaderverschliessung siehe a. P. S. 149.)

Es giebt aber Ausnahmen. Gelegentlich führt der Verschluss von Pfortaderästen zu Anhäufungen von Blut in dem zugehörigen Bezirk. Es entsteht ein sogenannter rother Infarkt (Chiari

Die Arterie allein vermag das Blut in dem verschlossenen Gebiet nicht ordentlich vorwärts zu bewegen. In Folge dessen sammelt es sich an. Aus ähnlicher Veranlassung entstehen wohl auch die peripher von (metastatischen) Tumorknoten gelegentlich zu beobachtenden hyperämischen, infarktähnlichen, bezw. hämorrhagischen, manchmal keilförmigen Herde.

Zuweilen führt auch der Verschluss eines Arterienastes zu Folgen, nämlich zur Bildung anämischer Infarkte (Chiari). Die Verlegung des Stammes der Arterie bringt nach Versuchen am Thier und seltenen Beobachtungen am Menschen (Chiari) Nekrose des ganzen Organs mit sich.

Nicht selten werden nekrotisch-hämorrhagische Herde bei **Eklampsie** angetroffen (Fig. 193). Bei dieser ätiologisch unaufgeklärten Allgemeinerkrankung, die während derSchwangerschaft oder bei der Geburt, selten erst nach ihr auftritt, zeigt die Leber in vielen Fällen Herde, die schon auf der Oberfläche hervortreten. Man sieht entweder nur oder vorwiegend dunkelrothe (hämorrhagische) unregelmässig landkartenförmig begrenzte kleine, stecknadelkopfgrosse und grosse, fünfmarkstückgrosse und umfangreichere, auch vielfach confluirende Bezirke, die in gleicher Weise auf der Schnittfläche, manchmal deutlich keilförmig, vorhanden sind. Oder die Herde sind alle oder meist blass, gelblich (anämisch-nekrotisch), aber mit schmalerem oder breiterem hämorrhagischen Randsaum versehen. Die hämorrhagischen sowohl wie die anämischen Infarkte können, für sich oder mit einander combinirt, nur einzeln nachweisbar oder ausserordentlich zahlreich sein und ev. den grössten Theil der Leber einnehmen.



Fig. 193.
Theil einer Leberschnittfläche bei Eklampsie. Die dunkeln Herde sind hämorrhagische Infarkte.

Mikroskopisch findet sich in den rothen Herden strotzende Füllung der Capillaren mit Blut oder thrombotischen Massen, so dass die Leberzellen oft hochgradig comprimirt sind, in den blassen Herden ebenfalls ausgedehnte Thrombose und Nekrose des Lebergewebes. Die anämischen Infarkte sind die weiteren Entwicklungsstadien, in denen die vorher vorhandenen rothen Blutkörperchen abgeblasst sind und in denen, wegen Aufhören der Circulation, die Zellen absterben.

Alle die Veränderungen bei Eklampsie beruhen auf thrombotischen Vorgängen im Gefässsystem. CHIARI betont, dass zu ihrer Entstehung nicht nur eine Verlegung von Pfortaderästen, sondern auch ihrer innern Wurzeln, die aus den arteriellen Capillaren hervorgehen, eintreten müsse. Dadurch wird nicht nur das Pfortaderblut, sondern auch das der Arterie vom Acinus ausgeschlossen, während das aus benachbarten Acinis herbeifliessende Blut sich anhäuft und gerinnt. So sehr das einleuchtet, so wird doch nach meinen Erfahrungen eine Thrombose interacinöser Gefässe bei den kleinsten Herdchen manchmal ganz vermisst. Ich meine daher, dass auch primäre Thrombose des Capillargebietes der Acini ausreichend sein kann, um Nekrose und Circulationstörungen zu machen. Bei grösseren Herden wird allerdings die Thrombose jener weiteren Gefässe kaum fehlen.

Ausser der Leber zeigt bei der Eklampsie im Allgemeinen nur noch die Niere makroskopisch ausgesprochene Veränderungen in Gestalt von Blässe, fleckiger Trübung, manchmal auch unebener Oberfläche im Sinne einer natürlich lange vor der Eklampsie bestandenen Schrumpfniere. Mikroskopisch sieht man ausser meist geringeren degenerativen und zuweilen entzündlichen Veränderungen gelegentlich Fibrinthrombosen der Glomeruli. Die Rolle der Niere im Bilde der Eklampsie ist nicht aufgeklärt. Manche meinen, dass von ihrer Erkrankung alle Erscheinungen der Eklampsie abhängig sein könnten. Dagegen spricht neben Anderem allein die Thatsache, dass man nicht ganz selten Nieren mit so geringfügigen Veränderungen findet, dass davon die schwere Erkrankung unmöglich abhängig sein kann.

Auch in anderen Gefässen, z. B. denen des Gehirns trifft man häufig Thromben an.

In der Lunge ist der auffallendste, aber nur mit dem Mikroskop zu erhebende Befund die Embolie von Placentarriesenzellen (SCHMORL) (s. allg. Path. S. 126). Sie beansprucht aber keine ausschlaggebende Bedeutung.

Es handelt sich bei der Eklampsie wahrscheinlich um eine ihrer Genese nach nicht aufgeklärte Autointoxication, die u. a. und vor Allem gern zu thrombotischen Processen führt. Dass so regelmässig Krämpfe auftreten, erklärt sich nach BLUMREICH u. ZUNTZ daraus, dass die Gehirnrinde Schwangerer gegen Reize viel empfänglicher ist als die Nichtschwangerer.

Die häufigste Circulationstörung der Leber ist die **venöse Stauung**, wie sie dann bei Herzfehlern, Lungenerkrankungen und sehr selten bei Verengerung der Lebervenen durch Endophlebitis (CHIARI) eintritt, wenn der rechte Ventrikel das Blut nicht mehr wie sonst weiter zu befördern vermag.

Das Wesentliche der **Stauungsleber** besteht in einer Ueberfüllung der Vena hepatica und der in sie einmündenden die

Mitte der Leberläppchen einnehmenden Capillaren mit venösem Blut. In jedem einzelnen Acinus beginnt somit die Veränderung im Centrum (Fig. 194), um sich gegen die Peripherie hin auszudehnen. In der zu einem Lebervenenast gehörenden Gruppe von Acinis bildet das gestaute Gewebe einen zusammenhängenden baumförmig angeordneten Bezirk (Fig. 194).

Zwischen den dilatirten Capillaren werden die Leberzellen zunehmend atrophisch und gehen schliesslich ganz zu Grunde.

Fig. 194.

Schema über die Stauungsleber (nach dem mikroskopischen Verhalten). *A* und *B* zeigen je einen Lebervenenast, mit Seitenzweigen, um welche die Acini angeordnet sind. Um alle Venenverzweigungen, also in den centralen Theilen der Acini besteht Stauung, die durch den dunkeln Ton ausgedrückt ist. *a*, *b*, *c* zeigen Acini im Querschnitt, Die gestauten Theile sind zackig und zum Theil unter einander verbunden, *b* und *c* auch mit dem Centrum der Vene *B*.

Dabei sind sie stets mit braunen Pigmentkörnchen reichlich versehen, die nach Vernichtung der Zellen noch in zahlreichen kleinen Häufchen angetroffen werden. Das Pigment giebt nur in geringem Umfange die Eisenreaction, stammt aber doch vom Hämoglobin ab.

Durch die Stauung gehen also ausgedehnte Theile der Acini und damit der ganzen Leber zu Grunde. Aber sie beschränkt sich nicht auf die centralen Abschnitte der Läppchen, sondern dehnt sich weiter aus, hält aber dabei ganz bestimmte Bahnen inne. Sie schreitet gegen das Bindegewebe hin nur etwa bis zur Mitte zwischen Centrum und Peripherie fort und macht

dann im Allgemeinen Halt. Dagegen geht sie dorthin, wo die Acini nicht durch Bindegewebe getrennt sind, sondern mit einander



Fig. 195.

Schema einer Stauungsleber. Mehrfach vergrössert. *A* zeigt den geringeren Grad. Die Centra sind dunkel und tiefliegend, die Peripherie heller und prominent. B zeigt einen sehr hohen Grad. Die centralen Abschnitte hängen netzförmig zusammen, so dass die erhaltenen peripheren Abschnitte grösstentheils inselförmig vorspringen.

in Verbindung stehen, continuirlich weiter, und da das Gleiche in allen einander benachbarten Acinis geschieht, so entstehen die einzelnen Centra mit einander in Zusammenhang setzende Stauungstrassen. Es bleibt schliesslich von den Läppchen kaum noch ein Viertel des Lebergewebes übrig. In besonders hochgradig afficirten Bezirken kann auch dieser Rest schliesslich ebenfalls verloren gehen.

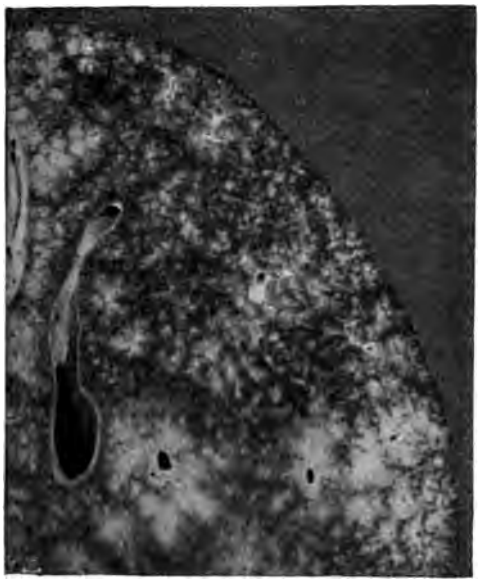

Fig. 196.

Stauungsleber. Man sieht die dunkelrothen Stauungsgebiete in Gestalt von Fleckchen (den Centra der Acini), die unter einander netzförmig verbunden sind. Die in dem Netz enthaltenen hellen Stellen sind die peripheren Theile der Acini. Vergl. Fig. 195. Gehärtete Leber. In den grossen hellen Flecken ist die Zeichnung ungenügend conservirt.

Makroskopisch (Fig. 195) sieht man auf der Schnittfläche die acinöse Zeichnung deutlich. Im Anfang sind die centralen Theile der Läppchen dunkelblauroth und tieferliegend als die Peripherien, weil sie nach Ausfliessen eines Theiles des Blutes wegen

der Verminderung der Leberzellen in sich zusammensinken. Später treten die zunächst noch getrennten gestauten centralen Abschnitte durch jene Stauungstrassen mit einander in Zusammenhang, so dass mehr und mehr dunkelrothe Netze entstehen (Fig. 195), die ebenfalls tiefer liegen als die noch erhaltenen Theile.

Letztere bilden in hochgradigen Fällen (Fig. 196) nur noch kleinste Inselchen in dem blutüberfüllten Stauungsmeer und können unter Umständen in Bezirken von wechselndem Umfange auch noch durch Ueberfluthung zu Grunde gehen.

Der Gegensatz zwischen den gestauten dunkelblaurothen und den erhaltenen Partien kann nun dadurch noch verschärft werden, dass die Leberzellen in letzteren Fett aufnehmen. Dann heben sich die Inselchen durch hellgelbe Farbe deutlich ab. Die auffallende Zeichnung, die so entsteht, führt zu einem Vergleich mit der Schnittfläche einer Muskatnuss. Wir reden daher von **Muskatnussleber.**

Die Stauungleber ist in den ersten Stadien vergrössert und fest. Ihre Consistenz nimmt später noch zu, während sie zugleich in Folge des Parenchymschwundes mehr und mehr kleiner wird und die Hälfte und mehr an Volumen einbüssen kann. Dabei wird ihre Oberfläche zunehmend uneben, weil die gestauten und atrophischen Bezirke unter der Serosa einsinken. Der Ungeübte kann die Leber dann mit einer cirrhotischen verwechseln. Auch unter dem Mikroskop kann man deshalb dazu verleitet werden, weil das Bindegewebe wie in gestauten Organen überhaupt an Menge zunimmt. Wegen der Härte des Organs spricht man wohl von Stauungs-Induration oder auch cyanotischer Induration (s. u. Cirrhose).

Der Untergang der Leberzellen in den gestauten Bezirken ist nicht allein die Folge des erhöhten Druckes des Blutes. Denn dieser Druck muss nach hydrostatischen Gesetzen in den zunächst nicht untergehenden, an das Bindegewebe anstossenden Abschnitten genau der gleiche sein. Die Leberzellen leiden vielmehr durch die mangelnde Ernährung von Seiten des venösen Blutes und können dann dem Drucke desselben keinen Widerstand mehr leisten, während sie ihm dort, wo vom Bindgewebe eine ausreichende Versorgung mit arteriellem Blute stattfindet, widerstehen. So erklärt es sich auch, dass die Stauung auf jenen die Centra benachbarter Läppchen mit einander verbindenden Strassen fortschreitet. Denn in diesen Gebieten findet auch in der Norm vorwiegend oder allein eine Speisung mit Pfortaderblut statt.

In einzelnen Stauunglebern fällt auf, dass um die Centralvene herum die Leberzellen sich länger halten, als in den mittleren Theilen der Läppchen. Sie enthalten dann meist reichliches Fett und sind ge-

wöhnlich durch Galle gelb gefärbt, die wegen der Unterbrechung der Gallencapillaren in den mittleren gestauten Acinusabschnitten nicht abfliessen kann. Dann sieht man mit blossem Auge in dem Centrum der Läppchen noch ein hellgelbliches oder gallig-gelbes prominirendes Fleckchen.

6. Entzündungen.

a) Eitrige Entzündungen.

Wenn der Leber mit dem Blute oder auf einem anderen Wege eiterungerregende Mikroorganismen zugeführt werden, so kann es zur Bildung von **Abscessen** kommen. Der Blutweg spielt die wichtigste Rolle, nächstdem das System der Gallengänge.

Die meisten Abscesse entstehen als **Metastasen** primärer eitriger Entzündungen im Gebiete der Pfortader oder doch wenigstens solcher Processe, die einen Eintritt von Eitererregern in das Lumen des Gefässes ermöglichen. Dahin gehören die Dysenterie, die Perityphlitis, andere geschwürige Veränderungen des Darmkanals und des Magens und sonstige Entzündungen in der Bauchhöhle. Es entsteht zunächst eine **Pylephlebitis**, d. h. eine Entzündung der Pfortaderwand. Dazu kommt bald eine Thrombose. Die Organismen, die dabei ins Blut gelangen, können der Leber allein zufliessen oder es lösen sich inficirte Thrombustheile ab und werden als Emboli verschleppt.

Seltener sind Abscesse, die durch Eitererreger im Blute der Arteria hepatica bedingt werden. Man hat ferner Abscesse, welche in der Leber nach primären Eiterungen im Bereich der grossen Körpervenen entstanden, auf einen retrograden Transport in die Lebervenen zurückgeführt. Ich halte das nur unter den in der allg. Path. S. 134 entwickelten Gesichtspunkten für möglich. Im Allgemeinen wird es sich hier um eine Verbreitung der Eitererreger mit dem arteriellen Kreislauf handeln.

Die in Betracht kommenden Organismen sind meist die pyogenen Kokken, daneben aber auch, wenn die Eiterung einen jauchigen Charakter annimmt, das Bacterium coli commune und andere Bacterien. In den dysenterischen Abscessen werden auch Amöben gefunden.

Die Leberabscesse setzen ein mit einer Nekrose, die in Gestalt kleinster gelblich trüber Fleckchen (Fig. 197) oder bei Embolie grösserer Pfortaderäste in Form gestreckter, verzweigter, gelappter Herde sichtbar sein kann. Um die Nekrose beginnt dann sehr bald die auch in sie vordringende Eiterung und

schmilzt den Herd ein. Sie pflegt sich in die Umgebung rasch auszubreiten, so dass bald deutliche **Abscesse** vorhanden sind. Diese können einzeln oder multipel auftreten, zerstreut oder zum Theil dicht zusammen liegen. Sie erreichen zuweilen, entweder durch Vergrösserung eines Herdes oder durch Confluenz mehrerer, eine beträchtliche Grösse, z. B. die einer Faust und darüber hinaus. So lange sie fortschreiten, sind sie durch absterbendes Lebergewebe uneben begrenzt. Bei Zusammenfliessen benachbarter Abscesse bleiben die trennenden Septa manchmal als fetzige den Herd durchsetzende Züge, zumal nach Ausspülen des Eiters, sichtbar. Später kapselt sich der Abscess mehr und mehr ab. Er vergrössert sich nicht mehr und wird durch eine Bindegewebezone umgrenzt. Kleinere Herde können sich dann eindicken und verkalken.

Dieser günstige Ausgang tritt nicht immer ein. Die Abscesse können an die Oberfläche kommen und in die Bauchhöhle perforiren. Sie können auch nach Verlöthung mit der Bauchwand durch sie hindurch gelangen und nach aussen sich öffnen. Ein Einbruch in eine Vene ist ebenfalls möglich. Aber auch ohne solche Ereignisse ist die unter Umständen dauernd zunehmende Vergrösserung der Abscesse, welche den grössten Theil des Organs zerstören können, deletär.

Fig. 197.
Leber mit herdförmigen durch Staphylokokken bewirkten Nekrosen bei allgemeiner Pyämie nach Osteomyelitis.

Die von den Gallengängen ausgehenden Abscessbildungen bestehen entweder in Ansammlung von Eiter in den erweiterten Kanälen oder die Entzündung greift auch auf die Umgebung über. Der Eiter ist hier ganz durch Galle gelb oder grünlich gefärbt. Genaueres siehe bei den Gallengängen.

Zu eitrigen Entzündungen führt auch der Actinomycespilz, der allerdings nicht häufig in der Leber vorkommt. Er gelangt metastatisch bei primärer vom Darmkanal ausgehender Erkrankung oder von umgebenden Processen aus in das Organ. Hier bildet er kanalförmige und umschriebene in derbes Bindegewebe eingebettete Abscesse, bezw. einen von multiplen Eiterungen durchsetzten Entzündungsherd.

An dieser Stelle sei kurz auf die sogenannte Schaumleber (P. ERNST) hingewiesen. Es handelt sich um ausgedehnte bei Sectionen hervortretende Gasbildung, so dass auf der Schnittfläche reichlicher Schaum herverquillt. Die Erscheinung wird hervorgerufen durch Bacillen (Bacillus der Gasphlegmone, E. FRAENKEL), Bacterium coli commune, welche intra vitam in die Leber gelangen, aber erst postmortal (STOLZ, WESTENHOEFFER) die Gasbildung veranlassen.

b) Tuberculose.

Tuberculose der Leber ist, wenn wir alle ihre Formen zusammennehmen, häufig. Aber sie tritt relativ selten in grösseren Knoten auf.

Primär scheint sie nicht vorzukommen. Auch bei congenitaler Tuberculose, bei der die Leber wegen der Zufuhr der Bacillen durch das mütterliche Blut zuerst erkranken könnte, ist uns kein derartiger Fall beim Menschen sicher bekannt. JOHNE hat eine Beobachtung vom Kalbe mitgetheilt. Es handelt sich also stets um eine von anderweitiger Tuberculose abhängige Lebererkrankung, die durch den Blutkreislauf vermittelt wird.

Am häufigsten ist die Miliartuberculose, die mit Bildung ausserordentlich zahlreicher Knötchen einhergeht. Aber sie sind oft so klein, dass sie makroskopisch nicht deutlich gesehen werden können. Am besten nimmt man sie dann unter der Serosa wahr. Wenn sie älter sind, erkennt man sie als etwas grössere, graue oder trübgelbe Knötchen auch auf der Schnittfläche. Sie liegen theils im eigentlichen Lebergewebe, theils und zwar mit Vorliebe im interacinösen Bindegewebe. Das erklärt sich daraus, dass die Bacillen, nachdem sie aus den Capillaren ausgetreten sind, mit dem Lymphstrom den durch kleinste lymphatische Herdchen vorgezeichneten Knotenpunkten des Lymphgefässsystems zugeführt werden.

Die Tuberkel sind meist scharf gegen die Umgebung abgegrenzt und reich an Riesenzellen. Die an sie anstossenden Leberzellen sind gewöhnlich ringsum mit reichlichen Fetttropfen versehen. Das tritt naturgemäss weniger hervor, wenn, wie es bei tuberculösen Individuen häufig ist, die Leber auch im Uebrigen mit Fett infiltrirt ist und zwar oft in Form der granulären Fettleber (s. o. S. 330).

Gerathen geringere Bacillenmengen in die Leber und verläuft die Erkrankung chronisch, so entstehen grössere Knötchen, die meist im Verlaufe der breiteren Bindegewebezüge sitzen. Sie werden erbsengross und grösser und können in beträchtlicher Zahl die Leber durchsetzen. Da in dem Bindegewebe die Gallen-

gänge verlaufen, so werden sie gern in enge Beziehung zu den Tuberkeln treten, von ihnen seitlich comprimirt oder ganz umschlossen werden. In die weiteren Kanäle kann das tuberculöse Gewebe hineinwachsen. Das Epithel geht in solchen Abschnitten zu Grunde, die Galle wird am Abfliessen behindert, staut sich und färbt das angrenzende Gewebe. So erscheinen die Tuberkel in ihrer Mitte gern gelb oder grün und sind daran leicht aufzufinden, auch wenn sie sich sonst, etwa in einer granulären Fettleber weniger gut abheben. Je grösser der Tuberkel wird, je mehr er central verkäst, um so mehr kann sich die gelbgrüne Färbung ausdehnen, da ja die Galle todte Theile besonders gern imprägnirt.

Unter diesen Umständen kann man von Gallengangtuberculose reden, muss sich aber klar machen, dass der Process nicht eigentlich im Gallengang abläuft, sondern in seiner nächsten Umgebung.

Noch grössere Knoten, die sich wieder aus kleineren aufbauen und deshalb Conglomerattuberkel genannt werden, können hühnereigross und grösser werden, sind aber nicht häufig.

c) Lepra.

Bei der tuberösen Form der Lepra kommen auch in der Leber kleine miliare Herdchen vor, die sich aus bacillenhaltigen „Leprazellen“ zusammensetzen (a. P. S. 380).

d) Syphilis.

Die **Syphilis** kommt schon als congenitale Erkrankung vor, sie kann aber auch später erworben werden.

Die congenitale Syphilis ist meist durch eine die ganze Leber durchsetzende Bindegewebewucherung gekennzeichnet. Ein zellreiches, jugendliches Bindegewebe verbreitert die Interstitien der Acini und die grösseren Züge und entwickelt sich den Capillaren entlang zwischen den Leberzellenreihen, die comprimirt und vielfach vernichtet werden. Sie zeigen auch gern fettige Degeneration und icterische Färbung. Sind diese regressiven Veränderungen hochgradig, so kann man von acuter gelber Atrophie reden (s. S. 333).

Die Leber sieht gelblichgrau aus, hat eine derbe Consistenz und glatte glänzende Schnittfläche. Diese Eigenthümlichkeiten haben ihr die Bezeichnung „**Feuersteinleber**“ eingetragen.

In dem vermehrten Bindegewebe findet gern eine Gallen-

gangwucherung statt, welche der bei der Cirrhose zu beschreil den entspricht.

Mit der Bindegewebewucherung darf eine herdförmige diffuse Ansammlung von Lymphocyten nicht verwechselt wer die auch bei normalen Neugeborenen zur Regel gehört.

Wenn die interstitielle Proliferation für sich allein oder gleich mit einer diffusen Entzündung zur Bildung knötchenförm meist in den breiteren Bindegewebezügen, also wie bei der Mi tuberculose, gelegener Herdchen führt, so sprechen wir von liaren Gummata, die makroskopisch als kleinste graue Fleck erkennbar sind, mikroskopisch ein trübes Centrum und eine p phere Zone zellreichen Gewebes haben.

Seltener entwickeln sich beim Neugeborenen umfangreicl gummöse Knot die oft nicht r sondern ausgez und mit fibrösen F sätzen versehen s Auch sie haben gelblich-trübe M und eine grau du scheinende Periph

Fig. 198.

Gummiknoten der Leber, nahe am rechten Leberrand. Man sieht einen wallnussgrossen Knoten mit 3 nekrotischen hellen Herden, die in ein theils faseriges, theils homogenes Bindegewebe eingebettet sind.

Noch seltener die Localisation Bindegewebewuch ung um die Hau äste der Pforta und der Gallengä bis in das Hilusbi gewebe. Die Ka können in schwie Substanz eingebettet und durch Compression und Neubildung engt und verschlossen sein. Dann kann Icterus auftreten. spricht in solchen Fällen von Pylephlebitis syphilitica.

Die congenitale Lebersyphilis findet sich meist bei t geborenen oder bald absterbenden Kindern. Leben die Indivi aber weiter, so kann aus der diffusen Entzündung eine cirrhoti Schrumpfung hervorgehen (s. u. S. 354).

Die **erworbene Syphilis** ist nur dann völlig charakteristi wenn sie in Form der Gummata auftritt, die erbsen- bis walln grosse, selten faustgrosse Knoten bilden. Sie bestehen aus ei

zur raschen Entartung und zum Untergang geneigten Granulationsgewebe (s. a. P. S. 381). Ihre Begrenzung ist unregelmässig, ihre Consistenz weich, ihre Mitte als Ausdruck der regressiven Veränderungen gelb und oft deutlich nekrotisch (Fig. 198), ihr Rand grau durchscheinend. Sie sitzen meist deutlich um die grösseren Gefäss- bezw. Gallengangäste. Je älter sie werden, um so deutlicher käsig wird die Mitte, um so derber, schwieliger ihre Peripherie. Gleichzeitig schrumpft der ganze Herd. In dieser Form werden die grösseren Gummata wohl dauernd bestehen bleiben. Kleinere können aber gewiss bis auf narbige Reste resorbirt werden. Dann müssen, wenn sie an der Oberfläche lagen, Einziehungen an der Leber sichtbar werden.

Weniger charakteristisch als die gummöse Form ist die erworbene Syphilis, welche sich durch eine in Zügen die Leber durchsetzende Bindegewebeneubildung auszeichnet und durch Schrumpfung zu sehr ausgesprochenen Einziehungen führt. Die Züge umgeben die grösseren Pfortaderäste, lassen also das dazwischenliegende Parenchym frei oder strahlen nur in schmäleren Streifen darin aus. Durch die Narbenretraction wird nun die Leber in einer meist sehr groben Weise in Lappen zerlegt, die bald mehr, bald weniger, je nach der Tiefe der zwischen ihnen liegenden Furchen, isolirt prominiren. Die Einziehungen sind nicht immer tief, manchmal auch breit und flach. Besonders ausgedehnt kann der linke Lappen leiden, von dem zuweilen nur noch einige kirschgrosse, in Narbengewebe eingelagerte rundliche Bezirke vorhanden sind (s. a. P. 205).

Diese zugförmige Hepatitis syphilitica kann sich mit der gummösen combiniren. Die Gummata liegen dann in jenen Zügen und können, wenn sie schrumpfen, die Wirkung des übrigen Bindegewebes verstärken.

e) Andere Infectionskrankheiten.

Bei verschiedenen Infectionskrankheiten (Typhus, Pocken, Scharlach, Diphtherie) kommen in der Leber multiple, meist nur mikroskopisch festzustellende Knötchen vor, die an Stelle untergegangener Leberzellenbalken getreten sind und anfangs aus Leukocyten, später aus Lymphocyten sich aufbauen.

f) Die Cirrhose.

Die **Lebercirrhose** ist ausgezeichnet durch einen erheblichen Untergang von Lebergewebe und eine mehr oder weniger lebhafte Zunahme des Bindegewebes.

In den meisten Fällen bleibt die wachsende Bindesubstanz an Volumen weit hinter dem untergehenden Parenchym zurück. Dann wird die Leber zunehmend, meist hochgradig (etwa auf ein Drittel verkleinert) „atrophisch". Wir reden von **atrophischer Cirrhose.** In anderen Fällen, in denen das Lebergewebe zunächst weniger ausgedehnt zu Grunde gegangen ist, während das Bindegewebe sich reichlich entwickelt, kann die Leber beträchtlich vergrössert sein: **hypertrophische Cirrhose.**

Fig. 199.

Theil einer cirrhotischen Leber. Natürl. Grösse. Die Oberfläche ist uneben höckrig. Auf der rechts liegenden dunkel gehaltenen Schnittfläche sieht man eine felderförmige Zeichnung.

Die atrophische Cirrhose giebt dem Organ eine höckrige Beschaffenheit (Granularatrophie der Leber). Das liegt an der narbigen, die Oberfläche einfurchenden Retraction des neuen zugförmig angeordneten Bindegewebes. Zwischen den Einziehungen springen halbkuglige Höcker verschiedener Grösse vor (Fig. 199). An derselben Leber wechselt allerdings ihr Umfang meist nur in mässigen Grenzen, aber verschiedene Lebern können beträchtliche Differenzen zeigen. Manchmal sind die Höcker durchschnittlich stecknadelkopf- bis kleinerbsengross (Fig. 199), in anderen Fällen finden sich daneben auch kleinste Körnchen und zuweilen auch grössere Flächen von ziemlich glatter, im Ganzen eingezogener Beschaffenheit (Fig. 200). In wieder anderen Fällen sieht man erbsen- bis kirschgrosse Prominenzen, entweder für sich allein oder gemischt mit kleinhöckrigen Partien (Fig. 201).

Die halbkugligen Vorsprünge enthalten das noch nicht untergegangene Leberparenchym. Die Serosa ist meist in wechselndem Maasse weisslich verdickt.

Die hypertrophische Cirrhose bedingt eine weit weniger unebene, manchmal nahezu glatte Oberfläche.

Fig. 200.

Cirrhose. Unterfläche des linken Lappens. Natürl. Grösse. Die Fläche ist grösstentheils ausgesprochen, zum kleineren Theil angedeutet höckrig, aber mit einzelnen grösseren Erhebungen. Diese glatteren Abschnitte entsprechen einer diffuseren cirrhotischen Veränderung.

Die Grössendifferenzen allein ermöglichen im Uebrigen keine scharfe Trennung der beiden Formen. Denn erstens kann eine Vergrösserung des Organs das Initialstadium der atrophischen Form sein, zweitens kann auch durch lebhafte Regenerationsvorgänge am Parenchym das Volumen der untergegangenen Zellen ersetzt werden, drittens kann durch reichliche Einlage-

rung von Fett in die Leberzellen die Verkleinerung des Organs hintangehalten werden (cirrhotische Fettleber). Auch ist anzunehmen, dass die hypertrophische Form in Schrumpfung ausgehen kann.

Die Consistenz der cirrhotischen Organe ist meist eine feste, derbe, dem Messer Widerstand bietende. Doch kann die atrophische Leber auch lederartig zäh und sogar ziemlich schlaff sein.

Die Schnittfläche der atrophischen Form ist deutlich inselförmig abgegrenzt (Fig. 199). Die aus Lebergewebe bestehenden

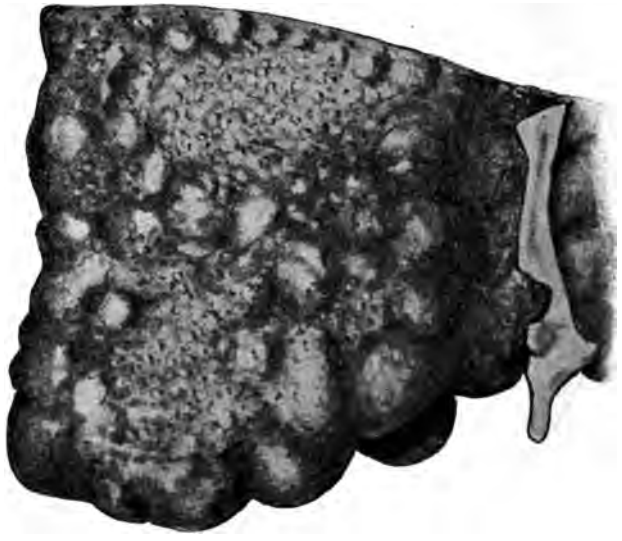

Fig. 201.
Cirrhose. Unterer Abschnitt des rechten Lappens. Die Oberfläche ist ungleichmässig höckrig. Man sieht neben erbsen- bis kirschgrossen Prominenzen zwei Felder mit kleinen Höckerchen.

Inseln sind in einzelnen Fällen kirschkern- bis kirschgross, aber meist nicht rund, sondern gelappt (Fig. 202) und gern in kleinere Felder eingetheilt. Gewöhnlich sind sie kleiner, erbsen- bis stecknadelkopfgross und von noch geringerem Umfang. Dann sind sie vorwiegend rund, aber auch etwas unregelmässiger gestaltet und nicht gleichmässig zerstreut. Jener lappigen Beschaffenheit der grösseren Inseln entspricht eine mehr oder weniger deutliche gruppenweise Lagerung der kleineren (Fig. 203, s. u.).

Die Farbe der Inseln wechselt. Sie erscheinen braun, graubraun, gelbbraun, gelb, gelbgrün, grün je nach dem Gehalt an Fett

und Gallenfarbstoff. Auch innerhalb eines Organs sind nicht immer alle gleich gefärbt.

Zwischen den Inseln verlaufen bald breitere, bald schmalere Züge eines bald rothgrauen, bald blasseren, bald graufaserigen **Bindegewebes**, welches in den höchsten Graden sehnigen Charakter hat und dann an Masse die meist kleineren Parenchyminseln weit übertrifft. Schätzt man in solchen Fällen den Untergang des Parenchyms ab, berücksichtigt also, das die Leber etwa um zwei Drittel verkleinert ist und in diesem Zustande kaum noch zur Hälfte aus Parenchym besteht, so ergiebt sich, dass etwa $^5/_6$ des functionellen Gewebes zu Grunde gegangen sind.

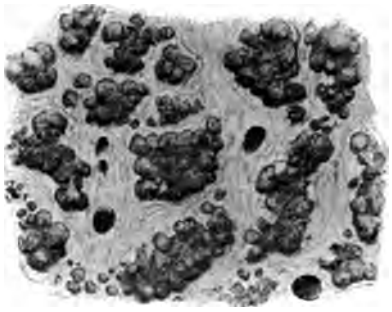

Fig. 202.

Cirrhose. Theil der Schnittfläche in natürl. Grösse. Man sieht in dem hellen mit mehreren Gefässöffnungen versehenen Bindegewebe viele gelappte Lebergewebeinseln verschiedener Grösse und Form. Sie unterscheiden sich von denen der Figur 203 durch ihren Umfang und ihre lappige Gestalt.

Bei der hypertrophischen Form besteht keine so ausgesprochene inselförmige Abgrenzung. Man kann meist Bindegewebe und Leberparenchym nicht deutlich abgrenzen, beide gehen in einander verwaschen über. Begünstigt wird diese unklare Zeichnung durch den gewöhnlich vorhandenen Icterus, der alle Gewebe gelb oder grüngelb oder grün färbt.

Fig. 203.

Cirrhose. Theil der Schnittfläche in natürl. Grösse. Man sieht ein helles Bindegewebe, in welches dunkle aus Lebergewebe bestehende Inseln verschiedener Grösse eingesprengt sind.

Die Entwicklung des Bindegewebes schliesst sich zunächst an die normalen perivasculären Züge an, beschränkt sich aber nicht auf deren Vergrösserung und Verbreiterung, sondern setzt sich nun in bestimmten Richtungen auch dorthin fort, wo sonst keine Bindesubstanz existirt. Sie geht nämlich in gleich zu besprechender Beschränkung an den Grenzen der Acini entlang und trennt

sie auch da von einander, wo sonst Leberzellenreihen und Capillaren von einem Leberläppchen in das andere übertreten (s. o. S. 338). Aber niemals wird ein Acinus in seiner ganzen Circumferenz umwachsen. Denn die neue Bindesubstanz umgiebt stets eine Gruppe von Leberläppchen (Fig. 204), welche zu den Endverzweigungen eines gemeinsamen Lebervenenastes gehören, und lässt ihre basalen Theile, aus denen die Centralvenen zur gemeinsamen grösseren Vene zusammentreten, mit einander und mit letzterer in Verbindung. Zwischen die Seitenflächen der Läpp-



Fig. 204.

Lebercirrhose, Schema den mikroskopischen Verhältnissen entsprechend. (Vergl. Fig. 194.) Bei A und B je eine verästigte Vene, um deren Zweige die Acini angeordnet sind. Bei *a*, *b*, *c* drei zu einer Vene gehörige Acini im Querschnitt. Die Figur soll zeigen, wie sich das breitzügige faserige Bindegewebe zwischen den zu einer kleinen Vene gehörenden Acinusgruppen entwickelt.

chen dringt sie aber vor, kann sich auch in die Acini, ev. bis zum Centrum fortsetzen und kleinere Theile derselben abschnüren.

Das Bindegewebe ist danach nicht mehr wie in der normalen Leber zugförmig angeordnet. Es bildet vielmehr vielgestaltige Septa zwischen den Lebergewebebezirken, die nun in Schnitten inselförmig von der Bindesubstanz umgeben werden. Je mehr die Septa sich an die Peripherie der Leberläppchengruppen halten, um so grösser stellen sich die Inseln dar, die dann am umfangreichsten sind, wenn die interstitielle Wucherung viele Gruppen von Acini zugleich umgiebt. Je mehr andererseits die Septa auch zwischen die einzelnen Läppchen sich fortsetzen, um so kleiner erscheinen die im Schnitte sichtbaren Bezirke des Lebergewebes.

Sie haben dann oft die Grösse von Acinis und wenn das durch die ganze Leber hindurchgeht, spricht man wohl von monolobulärer Cirrhose. Aber man muss beachten, erstens dass die kleinen, den Läppchen an Grösse entsprechenden Inseln durch Verkleinerung ursprünglich grösserer Bezirke entstanden und dass sie nicht völlig von einander getrennt, sondern mit den zur gleichen Gruppe gehörenden Läppchen zusammenhängen. Man kann das durch Serienschnitte leicht feststellen. Es giebt also keine monolobuläre Cirrhose.

Bei der atrophischen Cirrhose ist nun das Bindegewebe von dem Lebergewebe gewöhnlich in scharfer Grenze getrennt, während es bei der hypertrophischen Form sich zwischen die einzelnen Leberzellenreihen vorschiebt. Beide Theile verlieren sich also in einander. Aber auch diese verschiedene Anordnung bedingt keinen durchgreifenden Unterschied zwischen den beiden Arten der Cirrhose. Es giebt Lebern, in denen die eine und die andere Weise der Bindesubstanzproliferation zugleich vorkommt.

Die Art des Unterganges der Leberzellen lässt sich nicht immer deutlich nachweisen. In den scharf umgrenzten Inseln sind die Zellen häufig hochgradig mit Fett infiltrirt und oft mit Gallenfarbstoff versehen. Aber ausgesprochenen Zerfall sieht man auch an der Grenze gegen das Bindegewebe nicht. Wo dieses aber zwischen die Leberzellen eindringt, sehen wir sie kleiner, atrophisch werden und schliesslich verschwunden. Bei der ausgesprochen hypertrophischen Form trifft man sehr oft zahlreiche nekrotische oder wenigstens der Nekrose entgegengehende Zellen.

Als eine Art von Ersatz für das untergehende Lebergewebe tritt in dem Bindegewebe eine mehr oder weniger lebhafte **Neubildung von Gallengängen** ein. Sie ist immer da am deutlichsten, wo die Bindesubstanz zwischen die Leberzellen vordringt. Es entwickeln sich vielgestaltige, mit kubischem Epithel ausgekleidete Kanälchen, die im Zusammenhang mit den alten Gallengängen in der Weise entstehen, dass die letzteren sich in die Lücken hinein verlängern, welche durch die untergegangenen Leberzellen frei geworden sind. Es ist ein ähnlicher Neubildungsvorgang, wie wir ihn bei der Regeneration der Leber und bei der acuten gelben Atrophie (S. 332) eintreten sehen. Er kann so ausgedehnt werden, dass grosse, adenom-ähnliche Complexe von Gallengängen zu Stande kommen.

Die **Aetiologie der Cirrhose** ist auf die Wirkung schädlicher Substanzen zu beziehen, welche der Leber in den meisten Fällen

mit der Pfortader zugeführt werden. Sie benachtheiligen einerseits die Leberzellen und veranlassen andererseits die Entzündung mit bindegewebiger Wucherung. Beide Processe müssen neben einander hergehen. Die Proliferation der Bindesubstanz ist nicht nur die Folge eines primären Untergangs der Leberzellen, denn ein Zerfall und eine Nekrose der letzteren macht für sich allein im Experiment und bei der acuten gelben Atrophie noch keine cirrhoseerregende Wucherung des Bindegewebes. Regenerative Vorgänge füllen die Lücken wieder aus. Der interstitielle Process ist also zum grössten Theil selbständiger Natur, schliesst sich aber enge an die Zerstörung des Lebergewebes, also an die Einwirkung des schädlichen Agens an.

Aber wir brauchen den entzündungerregenden Einfluss nicht während des ganzen Verlaufes der Cirrhose vorauszusetzen. Im Gegentheil wird, wie bei vielen anderen chronischen Processen (s. z. B. die Schrumpfniere), die Wirkung der Schädlichkeit nur eine gewisse Zeit dauern. Alles, was dann weiter eintritt, ist die nothwendige Folge der entzündlichen bindegewebigen Wucherung, die ja überall in Umwandlung in ein derberes ev. narbiges Gewebe ausgeht, welches durch seine Zusammenziehung das Organ dauernd weiter nachtheilig beeinflusst. Auf diese Weise werden unter dem Druck des sich contrahirenden Gewebes die Inseln immer kleiner, auch ohne dass ein neuer Zerfall von Leberzellen durch das fragliche Gift eintritt. Daher kommt es, dass wir bei der atrophischen Cirrhose unter dem Mikroskop eine Vernichtung von Leberzellen meist nicht wahrzunehmen vermögen. Darauf beruht es aber auch, dass die Ausdehnung der Bindegewebewucherung so sehr verschieden ist. Wo die Schädlichkeit nur kurz einwirkte, bleiben die Züge nur schmal und die Inseln relativ gross, wo sie sich länger geltend machte, sind die Züge breit und die Inseln klein.

Die hypertrophische Cirrhose verläuft rascher, jedenfalls weil sie durch intensivere Giftwirkung ausgezeichnet ist. Demgemäss sehen wir bei ihr eine meist deutliche Nekrose der dem Bindegewebe benachbarten Leberzellen und eine diffusere, räumlich ausgedehntere interstitielle Wucherung.

Die Art der ätiologisch wirksamen Stoffe ist noch Gegenstand der Untersuchung.

Der Genuss grosser Mengen, besonders des concentrirteren Alkohols spielt zweifellos eine wichtige Rolle. Das geht u. a. daraus hervor, dass die Cirrhose schon bei Kindern auftritt, die dem Alkoholmissbrauch ergeben sind. Wir reden daher von **Säuferleber.** Aber man nimmt heute an, dass nicht der Alkohol an sich die Erkrankung hervorruft, sondern dass es giftige Stoffe thun,

welche unter seinem Einfluss im Darmkanal gebildet werden. Auch andere toxische Einflüsse werden beschuldigt, ohne dass wir bis jetzt Genaueres anzugeben wüssten.

Auf die Giftwirkung ist es wohl auch zu beziehen, dass wir in manchen Fällen von atrophischer Cirrhose ausgedehnte Pigmentirung des Bindegewebes und der Leberzellen durch Hämosiderin antreffen. Es handelt sich um die Folgen früh oder später eintretender Blutungen aus den geschädigten Gefässen. Man hat auch den Hämorrhagien wohl eine ätiologische Bedeutung für die cirrhotische Wucherung beilegen wollen. Doch ist es gewiss richtiger, in ihnen nur eine Begleiterscheinung der toxischen Einwirkungen zu sehen. Die Veränderung verbindet sich manchmal mit brauner Pigmentirung der Darmwand (siehe o. S. 315).



Fig. 205.

Grobhöckrige Cirrhose mit hochgradigster Zerstörung des linken Leberlappens *L*, von dem nur noch ein nussgrosses Knötchen und ein kleiner platter Zug übrig ist. *G* Gallenblase. Die Cirrhose ist wahrscheinlich syphilitischer Natur. $^1/_3$ naturl. Grösse.

An manchen Fällen hypertrophischer Cirrhose mag auch eine langdauernde Gallenstauung (sofern sie nicht die Folge der Erkrankung ist) die Schuld tragen. Wir werden unten hervorzuheben haben, dass Zellnekrose sich bei Gallenstauung findet und dass sich auch Bindegewebewucherung daran anschliessen kann. Diese Aetiologie findet ihren Ausdruck in der Bezeichnung „biliäre Cirrhose". Die Leber ist dabei meist grobhöckerig.

Auch die Syphilis muss bei Entstehung der Cirrhose in Betracht gezogen werden. Sie macht zwar meist eine sehr grosse Lappung mit tiefen furchenförmigen Einziehungen (Fig. 207), kann aber auch eine mehr der grobhöckrigen Cirrhose ähnliche Form erzeugen (Fig. 205 und 206). Zuweilen wird in derartigen Lebern

der linke Lappen ganz besonders ergriffen gefunden. Er kann bis auf einen kleinen, durch Bindegewebe mit dem rechten Lappen verbundenen knolligen Körper schwinden (Fig. 205). In welcher Ausdehnung die congenitale Syphilis in Betracht kommt, lässt sich schwer feststellen. Dass sie aber eine Cirrhose, besonders die hypertrophische Form erzeugen kann, ist anzunehmen (MARCHAND) und besonders deshalb wahrscheinlich, weil bei ihr die bindegewebige Wucherung eine diffuse ist.

Zu Veränderungen, welche mit der Cirrhose eine gewisse Aehnlichkeit haben, kann auch eine hochgradige und langdauernde venöse Stauung (s. o. S. 339) Veranlassung geben. Wie in anderen Organen (s. Milz und Niere) nimmt auch hier das Bindegewebe zu und kann sich in sehr seltenen Fällen („Cirrhose cardiaque“)

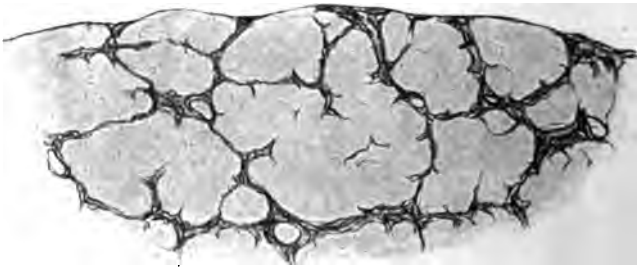

Fig. 206.

Die in Figur 205 verkleinert gezeichnete Cirrhose in natürlicher Grösse auf dem Durchschnitt. Man sieht die durch dunkle Bindegewebezüge bedingte Zerlegung des Lebergewebes in grosse gelappte Inseln.

auch im Centrum der Acini an Stelle der durch die Stauung vernichteten Leberzellen entwickeln. Doch wird das Lebergewebe dabei nicht inselförmig zerlegt und, abgesehen von der Vermehrung der Bindesubstanz, bietet das Lebergewebe die Zeichen der ausgesprochenen Stauung. Besonders intensiv pflegen alle diese Veränderungen bei Behinderung des venösen Kreislaufes durch totale Synechie des Herzbeutels zu sein. Die klinischen Erscheinungen (der sogleich zu besprechende Ascites) gaben zu der von PICK gewählten Bezeichnung „pericarditische Pseudolebercirrhose“ Veranlassung. Aus der gleichen Veranlassung kommt auch eine Erkrankung der Leber vor, die in einer erheblichen, schwartenähnlichen Verdickung der ganzen Serosa des Organs ihren Ausdruck findet. Da das gewucherte Bindegewebe weiss aussieht, hat CURSCHMANN hervorgehoben, dass die Leber aussehe, als sei sie mit einem erstarrten Zuckerguss bedeckt („**Zuckergussleber**“). Das

Organ ist dabei verkleinert und in seiner Circulation offenbar geschädigt.

Die Folgen der Lebercirrhose (zugleich auch der zuletzt genannten Affectionen) bestehen vor Allem in Circulationstörungen im Pfortadersystem. Das Blut fliesst nicht mehr wie sonst durch die Leber hindurch. Daran trägt wohl weniger die Compression der Gefässe durch das Bindegewebe die Schuld — denn eine Injection gelingt von der Pfortader aus mit Leichtigkeit —, als einerseits die erhebliche mit der Verkleinerung des Organs

Fig. 207.
Grob gelappte syphilitische Leber, von der Unterfläche. Fast $^1/_2$ natürliche Grösse. *B* Gallenblase, *P* Pfortader.

parallel gehende Verkleinerung des Stromgebietes und andererseits die veränderte Anordnung der Gefässe, die für den geringen Druck des Blutes der Vena portarum wenig günstig ist. Es entsteht Ueberfüllung des portalen Gefässgebietes mit Stauung in der Magen- und Darmwand und nicht selten mit parenchymatösen Blutungen, ferner hochgradiger Ascites. Zur Beseitigung der Störungen reichen die Anastomosen mit Aesten der Vena cava inferior (a. P. S. 149) nicht aus. Neuerdings versucht man mit Erfolg durch Verwachsung des Netzes mit der Bauchwand die Abflusswege des Pfortaderblutes zu vermehren. Als eine besondere Folge der Stauung ist die Erweiterung der Venen

des Ligamentum rotundum ev. mit Bildung eines Caput Medusae um den Nabel zu erwähnen (a. P. S. 150).

Ueber die gleichzeitige Schwellung der Milz s. oben S. 102. Ueber die gelegentliche Tuberculose des Peritoneum bei Cirrhose s. unten S. 391.

Eine weitere Folge ist in manchen Fällen ein in seiner Intensität wechselnder Icterus. Er erklärt sich aus dem mangelhaften Abfluss der Galle. Denn die neugebildeten Gallengänge sind dazu wenig geeignet und reichen auch wohl meist der Menge nach nicht aus.

Der Icterus ist am stärksten bei der hypertrophischen Cirrhose. Dass er bei der atrophischen meist fehlt, beruht wohl auf dem Umstand, dass in dem reducirten und comprimirten Lebergewebe die Secretion aufgehört hat, oder nur so weit fortdauert, dass ein Theil der Leberzellen durch Galle pigmentirt erscheint und jenen Inseln eine gelbe oder gelbgrüne Farbe verleiht.

7. Geschwülste.

Die Leber ist seltener Sitz primärer, häufiger dagegen secundärer Tumoren.

a) Primäre Tumoren.

Unter den primären Neubildungen spielt das gelegentlich vorkommende Lipom und Fibrom keine nennenswerthe Rolle. Bedeutsamer ist das cavernöse Angiom, das **Cavernom** (Fig. 208), von dem hier nur das Wichtigste angeführt wird (vergl. im Uebrigen allg. Path. S. 468). Die Neubildung besteht aus einem System ungleichmässig weiter, mannigfach communicirender, mit venösem Blut gefüllter, durch Bindegewebe zusammengehaltener Räume. Sie wird durch eine bindegewebige Kapsel von dem umgebenden Lebergewebe getrennt und hängt mit ihm nur durch Arterien und Venen zusammen. Die Geschwulst kann stecknadelkopf- bis (selten) kindskopfgross und multipel sein. Sie fällt meist erst im höheren Alter wegen ihres grösseren Umfangs ins Auge, ist aber bereits intrauterin auf Grund einer Entwicklungstörung angelegt. Klinische Bedeutung kommt nur den grössten Tumoren zu.

Die bindegewebigen malignen Neubildungen, die Sarkome, sind primär in der Leber äusserst selten. Es sind Rundzellen-, nur ganz vereinzelt Spindelzellensarkome. Sie treten in Knotenform auf.

Grössere Wichtigkeit haben die epithelialen Tumoren. Ueber Cysten siehe den folgenden besonderen Abschnitt.

Die **Adenome** wiederholen in den Grundzügen den Bau der Leber. Es giebt einmal die sogenannte knotige Hyperplasie, die in Form kleinerer und grösserer über die Schnittfläche prominirender, gewöhnlich gelblicher, meist zahlreicher Herde auftritt. Diese sind häufig nicht scharf gegen die Umgebung abgesetzt und auch mikroskopisch gehen die Leberzellenzüge continuirlich in die der Nachbarschaft über. Der Bau weicht aber dadurch von der Norm ab, dass die Leberzellen grösser sind als sonst und dass sie sich gern in zweireihigen Zügen anordnen. Durch den Zusammenhang mit dem normalen Gewebe ist der Tumorcharakter nicht voll ausgeprägt. Denn dazu gehört eine Selbständigkeit gegenüber der Umgebung.

Noch andere knotige Hyperplasien bilden sich nach partiellem Untergang des Lebergewebes durch umschriebene com-

Fig. 208.
Cavernom der Leber. Makroskopisch. Der dunkle Bezirk ist das Cavernom. Die dunkeln Fleckchen entsprechen den Bluträumen, das helle Netzwerk den bindegewebigen Septen.

pensatorische Hypertrophie der restirenden Theile. So können sehr zahlreiche rundliche, auf der Schnittfläche vorquellende Knoten entstehen. Derartige Hyperplasien trifft man nach acuter gelber Leberatrophie (s. o. S. 332) und in cirrhotischen Lebern, in denen einzelne oder viele Inseln die Hypertrophie erfahren.

Tumoren im engeren Sinne aber entstehen durch umschriebene, selbständige Leberzellenwucherung, also nicht durch eine blosse compensatorische Vergrösserung und Vermehrung. Dann haben wir die eigentlichen **Adenome** vor uns.

Derartige Geschwülste finden sich am häufigsten in cirrhotischen Lebern. Sie haben hier meist einen malignen Charakter, der allerdings, wenn die Entwicklung der Knoten noch nicht weit vorgeschritten ist, während des Lebens nicht hervorzutreten und auch im anatomischen Präparat nicht immer deutlich zu sein braucht. Man spricht von **malignem Adenom**. Seine klinische Bedeutung ist die des Carcinoms.

Das maligne Adenom (Fig. 209) ist wirklich oder scheinbar

multipel. Auf der Schnittfläche der Leber sieht man erbsen- bis faustgrosse, meist weiche, vorquellende, gewöhnlich scharf begrenzte, manchmal ausserordentlich zahlreiche und die Leber grösstentheils einnehmende Knoten von gelber, braungelber, gelbgrüner oder dunkelgrüner Farbe. Sie springen auch auf der Oberfläche vor und geben, auch abgesehen von der Cirrhose, dem Organ eine höckrige Beschaffenheit. Die prominenten Knoten unterscheiden sich dann meist durch Grösse und Farbe von den Unebenheiten der Cirrhose. Zuweilen sind die Tumoren so gross und

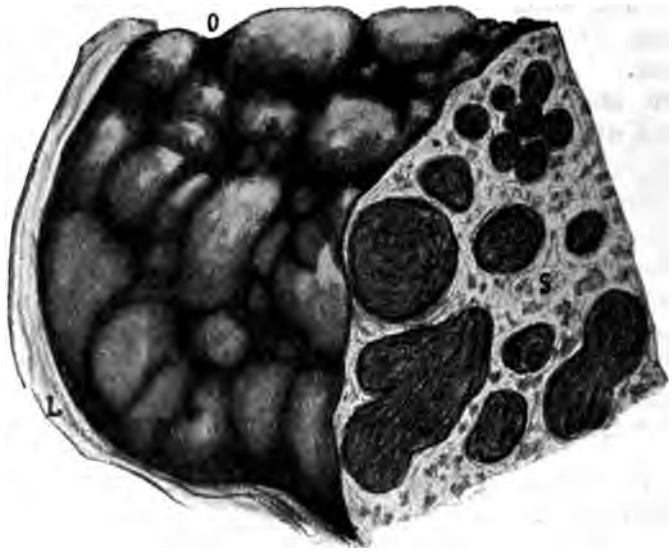

Fig. 209.

Stück einer cirrhotischen Leber mit malignen Adenomen. *S* Schnittfläche, *O* Oberfläche, *L* Ligamentum suspensorium. Die Oberfläche ist ausgesprochen knollig durch die prominirenden Tumoren. Auf der Schnittfläche entsprechen die hellen Partien dem cirrhotischen Lebergewebe, die dunkeln Inseln sind die Durchschnitte der Tumorstränge (vergl. Fig. 210).

zahlreich, dass sie der Oberfläche ein grobknolliges Aussehen verleihen. Histologisch bestehen die Adenome aus vielreihigen Leberzellenbalken, die mit gallehaltigen Kanälen versehen sein können. Das Wachsthum der Geschwülste geschieht theils expansiv, theils unter Heranwachsen der einzelnen Zellreihen gegen die Leberzellen der Nachbarschaft und durch ihre allmähliche Verdrängung (s. allg. Path. S. 564), also nicht durch Umwandlung angrenzender bis dahin normaler Leberzellen in Tumorelemente.

Zuweilen haben die Neubildungen einen ausgesprochen gallengangähnlichen Bau.

Die **Multiplicität** der Knoten ist aber insofern sehr häufig **nur scheinbar** (Fig. 210), als sie untereinander zusammenhängen. Verfolgt man die einzelnen Tumoren, so sieht man, dass sie in weiten (erweiterten) Pfortaderästen (oder in Lebervenen) stecken und diese auf lange Strecken sammt ihren Verzweigungen ausfüllen. Die einzelnen Knoten sind dann die Durchschnitte der intravasculären Massen. Nicht selten findet man den Hauptstamm der Pfortader verstopft und zwar zuweilen noch eine Strecke weit ausserhalb der Leber. Auch grosse Venenäste können ausgefüllt sein. Ge-

Fig. 210.

Malignes Adenom der Leber, nach einem Präparat schematisirt. Aufgeklappter Längsschnitt durch die Leber. Es fehlt eine Scheibe, so dass die beiden Hälften sich nicht decken. *P* Pfortader, die durch Tumormasse vollgepfropft ist. In der übrigen Leber sieht man scheinbar multiple Knoten, die aber die Querschnitte tumorerfüllter Pfortaderäste darstellen. Die Sonden deuten den Zusammenhang mit dem Hauptstamm an.

legentlich sieht man aus der Vena hepatica knollige Tumormassen, ev. bis in den rechten Vorhof herausragen. Diese Verhältnisse sind so zu deuten, dass ein primärer, seinem Sitz nach meist nicht mehr festzustellender Tumor in einen Pfortaderast einbrach und von hier zum Hauptstamm hinwachsend diesen oder wenigstens einen grösseren Ast ausfüllte, um dann wieder peripher in andere Zweige vorzudringen. Aus der Geschwulstmasse des grösseren Astes können sich aber auch Zellen ablösen (Fig. 212) und embolisch in Pfortaderverzweigungen hineingetrieben werden. Dann entstehen multiple secundäre Tumoren. Ich nehme also an, dass vielleicht ausnahmslos zunächst nur ein Tumor entsteht, von dem die anderen in der genannten Weise abhängig sind.

Diese malignen Adenome verschwinden klinisch entweder im Bilde der Cirrhose oder sie machen die Erscheinungen der malignen Neubildung. Sie können in die portalen Lymphdrüsen und, nach Einwachsen in eine Vena hepatica und nach Ablösung von Zellen und Beimischung zum Blute in Herz, Lungen, Knochensystem u. s. w. metastasiren und in allen diesen secundären Knoten Galle erzeugen (allg. Path. S. 539).

Die Entstehung des malignen Adenoms, wie die des sogleich zu besprechenden Carcinoms führe ich auf Absprengungsvorgänge zurück, welche Leberzellen der Gallengänge durch die bei

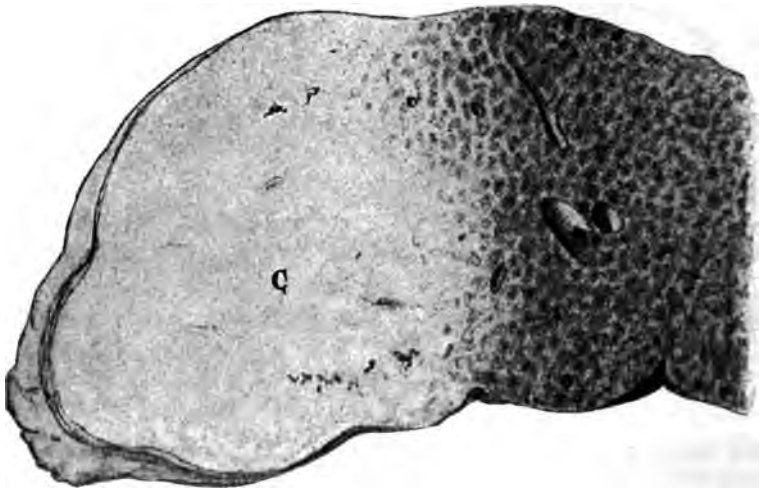

Fig. 211.

Primäres Lebercarcinom. 1/2 natürl. Grösse. Das helle Carcinom C nimmt den grössten Theil des rechten Lappens ein und verliert sich mit nicht scharfer Grenze infiltrirend in das normale Lebergewebe.

Cirrhose vorhandenen entzündlichen bindegewebigen Wucherungprocesse erleiden.

Das **primäre Carcinom** (Fig. 211) ist in der Leber ausserordentlich **selten**, wenigstens, wenn man die eben beschriebenen malignen Adenome nicht hierher rechnet. Doch ist eine scharfe Grenze nicht zu ziehen, da es möglich ist, dass eine als Adenom angelegte Neubildung mehr und mehr den Bau eines „alveolär" gebauten Krebses gewinnt. Im Uebrigen ist die Genese des primären Lebercarcinoms nicht bekannt. Nur nimmt man an, dass es meist von den Gallengängen ausgeht, was auch wohl insofern zutreffen mag, als einmal das Aussehen der Epithelzellen darauf hindeutet und

andererseits die Gallengangepithelien bekanntlich weit wucherungsfähiger sind als die Leberzellen.

Der primäre Krebs tritt auf in Gestalt eines an Grösse zunehmenden Knotens, der schärfer begrenzt sein kann oder meist sich mehr oder weniger diffus in die Umgebung verliert. Dabei treten am Rande gern kleinere auf der Schnittfläche isolirte oder mit deren Haupttumor zusammenhängende secundäre Knoten auf, welche die primäre Geschwulst partiell umgeben können. Auch secundäre Neubildungen im engeren Sinne treten in der übrigen Leber auf. Sie kommen wohl meist dadurch zu Stande, dass von dem in einen grossen Pfortaderast hineingewachsenen Krebs

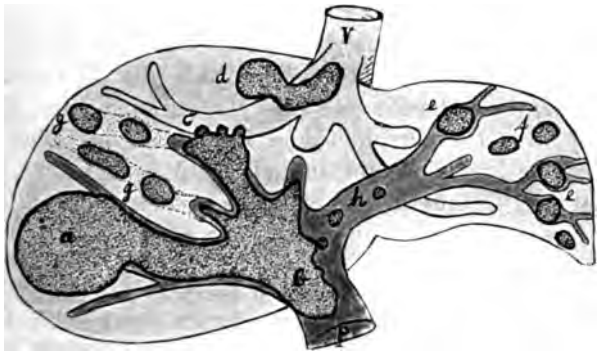

Fig. 221.

Schema über die Verbreitung eines malignen Tumors in der Leber. *P* Pfortader, *V* Lebervene. **Der primäre Tumor** *a* **ist in die Pfortader eingedrungen und in ihr bis zu** *b* **im Hauptstamme weiter gewachsen, von da aus dann wieder in einen in die Leber führenden Ast, dessen tumorerfüllte Querschnitte bei** *g g* **sichtbar sind. Bei** *c* **ist er dann in die anstossende Lebervene mit 3 Knoten eingedrungen. Ebenfalls in die Vene hineingewachsen ist ein metastatischer Knoten** *d*. **Von** *b* **sind ferner Stücke (bei** *h*) **abgelöst und in peripherer Richtung weiter geschleudert worden. Bei** *e e* **erzeugten sie deutlich intravasculäre Knoten, während bei** *f* **und** *d* **die Beziehung zum Gefässsystem nicht mehr hervortritt. Der Tumor verbreitet sich also theils continuirlich im Gefäss, theils durch echte Metastasenbildung. Die Querschnitte intravasculärer Tumoren sehen wie isolirte Knoten aus (so bei** *g g*).

Zellen abgelöst und in peripherer Richtung fortgetrieben werden (Fig. 212).

Das primäre Carcinom wird faustgross, kopfgross oder es kann die ganze Leber, bei ungefährer Erhaltung ihrer äusseren Form, durchwuchern. Dabei werden natürlich (s. allg. Path. S. 564) die Leberzellen, wie bei dem malignen Adenom, lediglich verdrängt. Metastasen in andere Organe sind selten. Sie können, abgesehen von den portalen Lymphdrüsen, durch ein Hineinwachsen des Tumors in einen Lebervenenast und Verschleppung abgelöster Epithelien zu Stande kommen.

Der primäre Krebs kann aber auch schon bei geringem Umfang tödtlich werden. Ich sah ein wallnussgrosses Carcinom in der Nähe des Hilus, welches in die Pfortader hineingewachsen war und die grossen Gallengänge comprimirte.

b) Secundäre Tumoren.

Die secundären Lebertumoren, Sarkome sowohl wie Carcinome, kommen in erster Linie auf dem Blutgefässwege zu Stande. Der Lymphweg wird, durch Hineinwachsen vom Hilus aus, selten betreten, häufiger ist wieder ein directes Uebergreifen aus der Nachbarschaft, vom Magen (S. 273), von der Gallenblase (S. 379), vom Darm aus.

Für den Blutweg ist die Pfortader und die Leberarterie in Betracht zu ziehen. Erstere vermittelt die Metastase, wenn Krebse in irgend welche Zweige (die Magenvenen oder die Mesenterialvenen u. s. w.) einbrechen und Zellen an das Blut abgeben. Die Leberarterie kommt hauptsächlich dann in Betracht, wenn der Tumor nicht im Pfortadergebiet, sondern irgendwo sonst im Körper sitzt.

Die Metastasenbildung kann aus dem Bereiche der Pfortader auf verschiedene Weise zu Stande kommen. Die verschleppten Zellen können aus kleinen Gefässen stammen, welche im Bereich des primären Tumor (also in der Magenwand, Darmwand etc.) liegen und von dem Geschwulstwachsthum erreicht wurden. Ob das aber den gewöhnlichen Weg darstellt, ist fraglich. Denn man findet meist noch gröbere Einbrüche in weitere Gefässe, aus denen leichter Zellen abgegeben werden können, als aus den mit Tumormasse fest ausgestopften kleinen Venen der Neubildung selbst. Jene grösseren Einbrüche kommen durch Verlöthung von metastatisch carcinomatösen Lymphdrüsen zu Stande, die zumal hinter dem Magen grosse Packete bilden und Pfortaderäste umschliessen. Das Carcinom durchbricht dann bald hier, bald dort die Wand, z. B. der Vena lienalis und kommt innen knopfförmig zum Vorschein. Auf dieses häufig und leicht nachweisbare Eindringen in die Venenäste und eventl. auch in den Hauptstamm scheint mir im Allgemeinen zu wenig geachtet zu werden. Es kommt ausser für den Magen auch besonders für Pankreas-, Duodenal- und Oesophaguskrebse in Betracht, wenn letztere, wie es nicht selten geschieht, in Lymphdrüsen metastasirten, die unterhalb des Zwerchfells liegen (s. o. S. 245).

Zuweilen kann auch die Arteria hepatica von den krebsigen Lymphdrüsen in gleicher Weise wie die Pfortader betheiligt werden.

Des Zusammenhanges wegen mag hier auch erwähnt werden, dass Einbrüche der gleichen Art auch in die Vena cava inferior mit Metastasen in die Lunge, in die Arteriae mesaraicae und selten auch in die Aorta stattfinden können.

Ueber ein directes Hineinwachsen eines Krebses vom Magen oder der Gallenblase aus siehe oben beim Magen S. 273 und unten bei der Gallenblase S. 380, Fig. 226.

Die in der Leber angelangten Tumorzellen bilden runde, d. h. nach allen Seiten ziemlich gleichmässig wachsende Knoten, die sich unter der Serosa vorwölben. Sie sind meist multipel, haben aber je nach dem Zeitpunkt der Zellenembolie ein verschiedenes Alter und damit oft sehr wechselnde Grösse. Sie wachsen, indem sie das angrenzende Lebergewebe theils im Ganzen, theils unter Andrängen ihrer Zellen gegen die einzelnen Leberzellenbalken verdrängen. Im ersteren Falle kann man oft schon makroskopisch erkennen, dass das angrenzende Lebergewebe comprimirt ist. Benachbarte Knoten können zusammenfliessen. Brechen sie in einen Pfortaderast ein, so können sie darin weiterwuchern und auch dadurch secundäre Knoten erzeugen (s. S. 361). Nicht selten kann man sehen, dass sie in grosse Lebervenen in einzelnen grösseren Knoten oder multiplen kleinen warzenartigen Prominenzen (Fig. 213) einbrechen. Dann können von ihnen wieder secundäre Metastasen (in die Lungen etc.) ausgehen.

Fig. 213.
Multipler Einbruch von Carcinom in eine Lebervene bei metastatischen Krebsknoten. *C* Carcinom, *V* Vene, in welche zahlreiche Knöpfchen aus Seitenästen hereinragen. Sie bestehen aus Krebszellen und thrombotischem Material.

In besonders grosser Zahl treten oft Melanome in der Leber auf. Man findet zuweilen nur einzelne oft umfangreiche über faustgrosse Knoten von schwarzer, brauner oder auch weisser Farbe, häufiger aber zahlreiche oder zahllose und dann natürlich kleine Tumoren, welche das Volumen der Leber beträchtlich vergrössern und auf der Schnittfläche, in der Farbe zwischen weiss und schwarz (allg. Path. S. 505) wechselnd, dichtgedrängt und confluirend angeordnet sind.

Die metastatischen Carcinome (Fig. 214) sind am häufigsten. Selten findet man nur einen Knoten, der kopfgross werden kann. Meist sind mehrere oder viele, oder unzählige vorhanden. Im letzteren Falle confluiren sie ausgedehnt und verdrängen das Lebergewebe bis auf geringe Reste. Ihre Farbe ist in den jüngeren Knoten weiss, markig, oft mit kleinen Ekchymosen versehen. Die

grösseren Tumoren zeigen in der Mitte fleckige gelbe Färbungen (Fettentartung und Nekrose), während der Rand noch markig ist. Weiterhin wird die Mitte ganz nekrotisch, theils trockener, theils, und zwar gewöhnlich, breiig oder dünnflüssig erweicht, so dass nach dem Anschneiden eine unregelmässige Höhle zurückbleibt. Die unter der Serosa vorspringenden Knoten haben meist eine nabelförmige Delle (Fig. 215), während die Randabschnitte über das angrenzende Lebergewebe prominiren. Das kommt daher, dass die Knoten in den mittleren Theilen, weil sie einerseits von der Serosa her und andererseits auch durch die peripheren Theile

Fig. 214.
Theil einer Leberschnittfläche mit metastatischen Carcinomknoten. Natürliche Grösse.

der Krebsknoten hindurch nicht mehr ausreichend ernährt werden, nicht weiter wachsen, sondern im Gegentheil absterben und auch deshalb einsinken.

Für die Unterscheidung der primären und secundären Leberkrebse sind folgende Gesichtspunkte maassgebend.

1. Um einen primären Krebs annehmen zu können, muss man das Vorhandensein eines primären Carcinoms irgend eines anderen Organs ausschliessen. Anderenfalls wird es sich fast ausnahmslos um Metastasen handeln müssen, da ein Zusammentreffen von primärem Krebs der Leber mit dem eines anderen Organs zwar möglich, aber unwahrscheinlich ist.

2. Der primäre Krebs bildet einen umfangreichen, meist in unregelmässiger Form und nicht scharf begrenzten Knoten, neben

welchem allerdings kleinere Tumoren bestehen können. Die Metastasen sind meist multipel und bilden durchschnittlich kugelrunde Knoten, unter denen freilich auch sehr grosse und den anderen gegenüber scheinbar primäre vorhanden sein können.

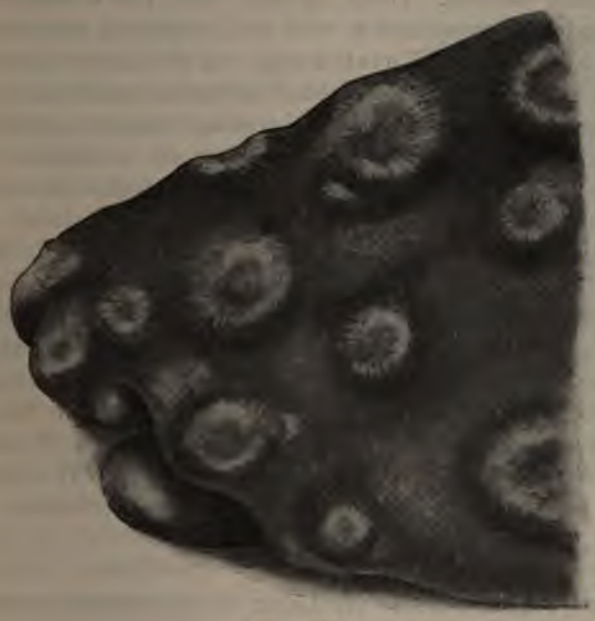

Fig. 215.

Abschnitt des rechten Leberlappens mit prominenten metastatischen Carcinomknoten, deren Mitte flach nabelförmig tiefer liegt.

8. Cysten der Leber.

Cysten gehören nicht zu den häufigen Veränderungen der Leber. Es handelt sich fast allein um epitheliale Bildungen. Lymphcysten sind selten. Die epithelialen Räume sind, soweit wir es beurtheilen können, nahezu ausschliesslich aus Gallengängen hervorgegangen. Ob sie aber auch, wenn sie Flimmerepithel enthalten, stets diese Genese haben, scheint mir noch fraglich. Man kann hier auch an embryonale Bildungsfehler, etwa an Abschnürungen vom Darmkanal denken. Denn ob wirklich, wie v. Recklinghausen meint, nur die Ernährungsverhältnisse der Cystenwand über die Beschaffenheit des Epithels entscheiden, ist sehr zweifelhaft.

Die Gallengangcysten sind einzeln oder multipel vorkommende Gebilde, die im ersteren Falle meist unter der Kapsel liegen, eine

wechselnde Grösse haben und mit wässriger farbloser oder gelber oder brauner Flüssigkeit gefüllt sind.

Besonders typisch sind die Fälle, in denen zahlreiche Cysten die Leber durchsetzen, so dass diese unter Umständen grösstentheils daraus besteht. Dann spricht man von **Cystenleber**. Die Räume sind sehr verschieden weit und enthalten wässrigen Inhalt. In diesen Fällen ist die Entstehung aus Gallengängen zweifellos. Man sieht sie in einem lebhaft gewucherten Bindegewebe sehr stark vermehrt und findet alle Uebergänge von gewöhnlicher Weite zu cystischen Räumen. Die Cystenleber ist zweifellos auf embryonale Entwicklungsanomalien zurückzuführen. Dafür spricht ihr congenitales Vorkommen und der Umstand, dass fast immer zugleich auch Cystennieren (s. d.) vorhanden sind. Genaueres über die Genese wissen wir nicht. Die Erweiterung der Gallengänge beruht aber nicht auf einer primären durch Druck wirkenden Flüssigkeitsansammlung (s. a. P. S. 420ff). Dagegen spricht das meist hohe Epithel und die Communication der Cysten mit nicht erweiterten Gangabschnitten. Es handelt sich stets um eine der Vermehrung des Inhaltes parallel gehende die Wandfläche vergrössernde Bindegewebewucherung der Wand, auf der auch das Epithel eine entsprechende Zunahme erfährt.

9. Die Parasiten der Leber.

Der wichtigste Parasit der Leber ist der **Echinococcus** (Taenia Echinococcus des Hundes, s. a. P. S. 31). Er bildet Blasen verschiedenster Grösse, kommt aber nach deren Umfang, Anordnung und Inhalt in zwei Formen vor: als E. hydatidosus und als E. multilocularis oder alveolaris. Ersterer bildet umfangreiche Blasen (Fig. 216) mit geschichteter, lamellärer, glasig durchscheinender oder mehr weisslicher Wand. In ihnen befindet sich eine wässrige Flüssigkeit, in der wieder kleinere Tochter-Blasen mit dünnerer Wand umherschwimmen, die ihrerseits ebenfalls wieder Enkelblasen enthalten können. Auf der Innenfläche der Blasenwandungen bilden sich die Scolices. Der Echinococcus alveolaris (Fig. 217) besteht aus tumorähnlichen Complexen kleiner, etwa stecknadelkopf- bis erbsengrosser, durch derbes Bindegewebe vereinigter, mit gallertigem Inhalt und geschichteter Wand versehener Räume. Die Tumorähnlichkeit liess frühere Beobachter an einen Gallertkrebs denken, bis Virchow die Sache aufklärte. Das Verhältniss der beiden Formen ist noch nicht festgestellt. Während die einen von zwei getrennten Species oder gar völlig

verschiedenen Lebewesen reden, halten andere dafür, dass es sich nur um Wachsthumdifferenzen handele. Die Speciesverschiedenheit ist wohl das Wahrscheinlichste.

Der Echinococcus gelangt mit der Pfortader zur Leber. In dieser ist sein wichtigster Sitz. Er kann multipel in ihr auftreten. Ausserdem findet er sich und zwar in beiden Formen auch in anderen Organen, so in Milz, Nieren, Knochen, Muskeln, Gehirn.

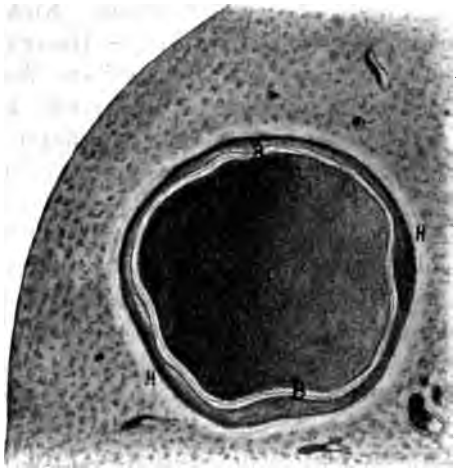

Fig. 216.

Echinococcus hydatidosus der Leber. Natürliche Grösse. Man sieht in dem Lebergewebe eine durch helle bindegewebige Zone *H H* begrenzte Höhle, in welcher die Echinococcusblase *B B* etwas zurückgezogen von *H H* eingeschlossen ist.

Die Bedeutung des Echinococcus ist eine verschiedene je nach dem einzelnen Falle. Sie hängt vor Allem vom Wachsthum ab.

Der Echinococcus hydatidosus kann eine enorme Grösse erreichen. Dann wird natürlich schon der einfache Druck der Geschwulst (Empordrängung des Zwerchfells, Druck auf die Pfortader, die Cava) zu Störungen führen können, doch verursachen oft selbst sehr grosse Geschwülste nur geringe Beschwerden. Das Lebergewebe wird natürlich durch die Zunahme des Parasiten zur Druckatrophie gebracht; doch tritt gerade bei Leberechinococcus eine compensatorische Hypertrophie und Hyperplasie im übrigen Leberparenchym oft sehr deutlich hervor (Ponfick). Drückt die Geschwulst vorwiegend auf die Hauptgallengänge, so entsteht Icterus,

Fig. 217.

Multiloculärer Echinococcus. Der überwallnussgrosse Knoten zeigt einen alveolären Bau. Das Bindegewebe ist hell, der Alveolarinhalt dunkel gehalten. Scharfe Grenze gegen das normale Lebergewebe.

während bei gleichem Verhalten zum Pfortaderstamm die bekannten Circulationstörungen eintreten. Ruptur des Echinokokkensackes kann durch Stoss oder Schlag erfolgen, zuweilen auch in Folge der Zunahme des flüssigen Inhaltes. So kann die Ruptur in die Bauchhöhle stattfinden; ausgetretene Tochterblasen können sich im Peritonealraum weiter entwickeln. Nicht ganz selten kommt es vor, dass Echinokokken in die Gallengänge perforiren; es tritt dann Galle in den Sack, das weitere Wachsthum scheint meist unterbrochen zu werden. Andererseits kann in Folge der Perforation Verstopfung der Gallengänge durch die ausgetretenen Blasen erfolgen, zuweilen scheint eine völlige Entleerung durch die Gallengänge in den Darmkanal zu erfolgen. Andererseits ist nach Verlöthung mit dem Zwerchfell und den Pleurablättern Durchbruch in die Lunge, Entleerung der Blasen durch die Bronchien, in ähnlicher Weise nach Verlöthung mit dem Darmkanal Perforation in letzteren, nach Verwachsung mit den Nieren Entleerung der Blasen durch die Harnleiter beobachtet. Am gefährlichsten ist der Durchbruch des Echinococcus in die Vena cava. Der Tod kann dann durch Embolie der Lungenarterien oder Verlegung des rechten Herzens eintreten. Zuweilen wird das Wachsthum des Echinococcus bereits frühzeitig gehemmt. Der Inhalt des Sackes wandelt sich dann in eine schmierige, gelbliche Masse um, welche Cholestearin, Kalksalze, Reste der Mutterblase oder der Tochterblasen, abgelöste Chitinhäkchen enthält. Die normale Echinokokkenflüssigkeit ist steril. Die zuweilen beobachtete Vereiterung von Echinokokkengeschwülsten der Leber wird durch eine von der fibrösen Kapsel aus eindringende Infection bewirkt.

Gegenüber der Bedeutung des Echinococcus treten die übrigen in der Leber gefundenen Parasiten sehr zurück. Der Cysticercus cellulosae findet sich nur ausnahmsweise in der Leber. Der Leberegel (Distomum hepaticum) kommt beim Menschen, wenigstens in unseren Gegenden, nur sporadisch und in vereinzelten Exemplaren vor (s. allg. Path. S. 28).

Aeltere Beobachtungen liegen vor von Wyss, Biermer. In einem von Boström mitgetheilten neueren Falle beim Menschen hatte der Leberegel eine ulceröse Strictur des D. hepaticus und schliesslich völlige Verlegung desselben bewirkt. Der D. cysticus war obliterirt; in der erweiterten Gallenblase und im Dünndarm fanden sich reichliche Distomeneier.

Das verwandte Distomum lanceolatum wurde in einzelnen Fällen in der Gallenblase gefunden.

Ein ziemlich häufiger Befund ist das Pentastomum denticulatum, die Larve des beim Hunde in der Nasenhöhle schmarotzenden P. taenioides, die zuerst von ZENKER beim Menschen gefunden wurde. Selten findet sich das lebende Thier in einer membranös begrenzten, etwa erbsengrossen Cyste, gewöhnlich dicht unter der Leberkapsel gelegen, häufiger in verkalktem Zustande, doch erkennt man in dem Kalk und Fettdetritus noch deutlich die charakteristischen Haken. Nach ZENKER kam der Befund dieses Parasiten in Dresden unter 18 Sectionen einmal vor, in Leipzig unter 10; in anderen Gegenden ist er seltener, so giebt KLEBS als Verhältnisszahl an 1:900.

Zuweilen ereignet es sich, dass einzelne oder mehrere Exemplare von Ascaris lumbricoides vom Darm aus in die Gallengänge kriechen. Sie wurden dort bei Sectionen gefunden, ohne dass während des Lebens Störungen von Seiten der Leber vorhanden waren. In einzelnen Fällen waren die Gallenwege in der Leber förmlich von Parasiten vollgestopft, es bestand Dilatation und Entzündung der Gallengänge, in mehreren Fällen hochgradiger Icterus.

Die Coccidien, die wir bei Kaninchen in der Leber so oft antreffen (a. P. S. 32), finden sich beim Menschen selten, doch wurden sie auch hier als Erreger schwerer Entzündungen in einigen Fällen beobachtet.

10. Gallenwege.

a) Gallensteine. Cholelithiasis.

In der Gallenblase entstehen sehr häufig, in den grossen Gallenwegen nur sehr selten, Concremente, **Gallensteine** (Fig. 218). Vor dem zwanzigsten Lebensjahre kommen sie kaum vor und werden von da bis zum Greisenalter immer häufiger. Sie finden sich in manchen Gegenden bei 12 Procent aller erwachsenen Leichen, anderswo seltener.

Die Steine bilden sich einzeln oder zu mehreren und vielen. Je zahlreicher sie sind, um so kleiner müssen sie aus rein räumlichen Gründen sein. Die kleinsten trifft man zu Hunderten und Tausenden (Gallengries). Die grössten erlangen den Umfang eines Hühnereies und darüber hinaus, doch sind Concremente über Wallnussgrösse nicht häufig.

Ihre Form wechselt. Die einzelnen Steine sind gewönlich gleichmässig ovoid. Finden sich mehrere grosse von ähnlicher Form, so liegen sie hinter einander und sind an ihren Berührungs-

flächen abgeglättet und gern gelenkartig verbunden (Fig. 219), d. h. der eine ist leicht concav, der andere entsprechend convex geformt. Sie lassen sich dann leicht trennen, oder kleben fester zusammen (Fig. 220). Am häufigsten sehen wir (Fig. 218) sogenannte facettirte Gallensteine, d. h. solche von pyramidenähnlicher Gestalt mit mehreren Seitenflächen und abgestumpften Ecken und Rändern. Sie liegen gewöhnlich dicht gedrängt mit den platten Seiten aneinander. Die Oberfläche der einzelnen Steine ist dabei glatt, oft spiegelnd, während sie bei den rundlichen mehr oder weniger rauh, manchmal warzig ist.



Fig. 218.

Gallensteine. A Cholestearinsteine, links von aussen, rechts auf dem Durchschnitt. Die Schnittfläche zeigt eine concentrische Schichtung. B sechs facettirte Gallensteine, die beiden oberen von aussen. Bei *a* ein Stein auf dem Durchschnitt mit radiären Sprüngen und concentrischem Rande. Daneben drei kleine Gallensteine. Natürl. Grösse.

Die Steine füllen die Blase je nach ihrer Grösse mehr oder weniger aus. Sie liegen also der Wand allseitig an oder schwimmen in der neben ihnen noch vorhandenen Galle. Die facettirten Steine bilden dicht aneinandergedrängt einen der Form der Blase angepassten Haufen, in dem aber die einzelnen Concremente sich gegen einander verschieben und von einander trennen können.

Die Form der Steine ist von Anfang an durch das gegenseitige Lagerungsverhältniss bestimmt, die facettirten sind nicht etwa abgeschliffen. Man erkennt das auf Durchschnitten. Denn die Substanz erweist sich hier parallel den Aussenflächen geschichtet, ist also in dieser Weise abgeschieden worden. Die ovoiden Steine zeigen meist eine deutliche radiäre Anordnung, daneben aber auch concentrische Figuren.

Bemerkenswerth ist das häufige Vorhandensein einer centralen unregelmässigen mit Flüssigkeit oder weichem Material gefüllten unregelmässigen Höhle, besonders in den facettirten Steinen.

Die Farbe der Steine ist sehr verschieden. Sie sind ent-

weder hellgelb in verschiedenen Intensitätsgraden, oder gelbbraun, braun, schwarzbraun und schwarz in allen Abstufungen.

Die Consistenz ist meist eine brüchige, sie springen beim Durchschneiden entzwei, zumal die pyramidenähnlichen gern in viele Stücke.

Fig. 219.

Zwei von vier Gallensteine aus einer Gallenblase. Der Stein B hat 2 convexe abgerundete, der Stein D zwei concave Endflächen. Die rechte Convexität von B lag in der linken Concavität von D (vgl. Fig. 220).

Ueber die Entstehung der Steine ist viel geschrieben worden. Besondere Verdienste hat sich Naunyn um sie erworben. Als wichtige Grundlage ist vor Allem Gallenstauung und Gallenzersetzung anzusehen, an die sich Schleimhautkatarrhe anschliessen, für deren Entstehung aber auch das gleichzeitige oder selbständige Auftreten von Bacterien eine Rolle spielt. Abgestossene Epithelien und von ihnen producirtes Cholestearin bilden Centralpunkte für den Niederschlag der übrigen Bestandtheile. In eine organische Eiweissgrundsubstanz (a. P. S. 252) scheiden sich Pigment, Pigmentkalk und Cholestearin ab. Ihr wechselndes Mengenverhältniss bedingt die verschiedene Beschaffenheit der Steine, die concentrische Ablagerung bewirkt die Schichtung, das Auskrystallisiren des Cholestearins die strahlige Anordnung. Der ursprüngliche weiche Kern giebt zur Bildung der centralen Höhle Veranlassung.

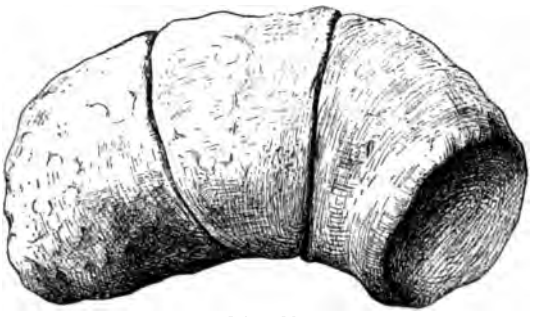

Fig. 220.

Durch Fistelbildung zwischen Gallenblase und Dünndarm in den letzteren entleerter dreitheiliger Gallenstein, der im Ileum Darmverschluss bewirkte. (Natürl. Grösse.)

Die ovoiden einzelnen Steine sind besonders reich an **Cholestearin** und zuweilen fast allein daraus aufgebaut. Sie sind dann hell, klar, transparent. Je mehr **Pigment** und Kalk sich beimischt, um so dunkler gefärbt, um so härter, aber auch meist um so brüchiger sind sie. Wiegt der **Kalk** vor, so ist die Consistenz besonders fest und das Gewicht gross, während die übrigen Steine ziemlich leicht sind.

Die Gallensteine finden sich häufiger beim weiblichen als beim männlihen Gecschlecht. Das erklärt sich aus ihrer Genese. Zu Gallenstauung ist nämlich beim Weibe häufiger Veranlassung gegeben durch das Schnüren. Demgemäss findet man Gallensteine und Schnürleber nicht selten combinirt (ROTH, BOLLINGER, MARCHAND u. A.).

Für die Schnelligkeit der Gallensteinbildung haben wir naturgemäss nur unsichere Anhaltspunkte. Sie können sich aber gelegentlich, wie HANSEMANN nach einer voraufgegangenen Operation beobachtete, in der Grösse fast einer Kirsche im Zeitraum von 7 Monaten entwickeln.

Die Gallensteinbildung hat klinisch grosse Bedeutung.

Die Folgen sind sehr mannigfaltig. Sehr oft werden Steine gefunden, ohne Erscheinungen gemacht zu haben, und zwar auch dann, wenn ihre Zahl sehr gross ist.

Nicht selten aber veranlassen sie Entzündungsprocesse. Es entsteht, unter Mitwirkung eingedrungener Bacterien eine Hyperämie und Schwellung der Schleimhaut, ferner umschriebene oder ausgedehnte, zunächst oberflächliche Nekrose der Schleimhaut, nach deren Abstossung Defecte zurückbleiben, welche sich unter Umständen auf die ganze Gallenblase ausdehnen und zu entzündlichen Infiltrationen der Wand führen. Ihre Heilung hat Narben zur Folge, die oft strahlig angeordnet sind und das Lumen mehr oder weniger verengen. Ist dann der Stein noch vorhanden, so legt sich die schrumpfende Wand eng an ihn an und umschliesst ihn mit ihrem derben, zuweilen verkalkenden Gewebe so fest, dass er sich nur mit Mühe auslösen lässt. War der Stein mittlerweile entleert (s. u.), so verkleinert sich die Gallenblase manchmal zu einem nussgrossen Gebilde, in welchem nur noch ein kleines Lumen vorhanden ist.

Die entzündlichen nekrotisirenden Processe haben aber auch noch andere Folgen. Die Geschwüre können die Wand durchfressen und dann eitrige Peritonitis veranlassen. Durch die Oeffnung können die Steine in die Bauchhöhle austreten.

Geschah diese Perforation an der Seite der Gallenblase, die der Leber anliegt, so setzt sich die Entzündung auf diese fort oder es entsteht ein zwischen beiden Theilen liegender Abscess.

Die Perforation in die Bauchhöhle kann aber durch besondere Umstände verhindert werden. Es kommt nämlich nicht selten zu Peritonitis über den erkrankten Stellen der Gallenblasenwand, ehe das Geschwür sie ganz durchsetzt hat. Dann kann in manchen

Fällen ebenfalls eitrige Bauchfellentzündung die Folge sein. Oder aber es tritt mit der Serosa der Nachbarorgane eine Verklebung ein, die bald in Verwachsung übergeht. Colon, Duodenum und Magen werden so an die Gallenblase fixirt, durch Schrumpfung der Adhäsionen herangezerrt und oft verengt. Der ulceröse Vorgang kann sich aber nun, ohne dass die Gefahr einer Perforation in die Bauchhöhle eintritt, durch die Verwachsungen, ev. mit Bildung eines in diesen gelegenen Abscesses, in die angrenzenden Hohlorgane fortsetzen, so dass zwischen diesen und der Gallenblase eine **Fistel** entsteht. Durch diese treten Gallensteine

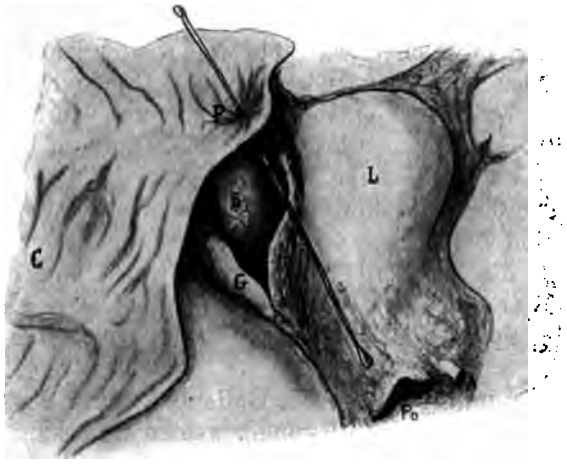

Fig. 221.

Verlöthung der Gallenblase mit dem Quercolon und fistelförmige Communication zwischen beiden. *C* Colon, *L* Leber, *Po* Pfortader, *A* **Arteria hepatica.** *G* Gallenblase, in ihr ein Gallenstein *S*. *P* die Communicationsöffnung, in die eine Sonde eingeführt ist.

nicht selten in den Darm über, zumal in das am häufigsten mit der Gallenblase zusammenhängende Duodenum. So können sehr umfangreiche Concremente entleert werden, die auf dem natürlichen Wege durch die Gallengänge nicht austreten würden (Fig. 220). Die so entstandenen Fisteln (Fig. 221) können dauernd bleiben, verengern sich aber meist und schliessen sich zuweilen durch Narbenretraction.

Weitere Gefahren ergeben sich aus dem Uebertritt der Steine in die Gallenwege. Kleinste Concremente können durch sie glatt in das Duodenum gelangen, grössere passiren die Kanäle nur, wenn diese sich allmählich erweitern. Die Steine

sitzen dabei vorübergehend, besonders im Ductus cysticus, am Eintritt des Choledochus in den Cysticus, am Eintritt des Choledochus in die Duodenalwand und in der Papille fest und rücken dann nach und nach weiter. Im Allgemeinen wird kein Stein von über 1 cm Durchmesser auf diesem normalen Wege, ohne Störungen zu verursachen, in den Darm gelangen. Er bleibt entweder dauernd eingeklemmt (über die Folgen siehe S. 376), oder er veranlasst durch seinen Druck eine Nekrose der Schleimhaut und tiefergreifende Verschwärung, die zu einer völligen Perforation der Wand führen kann. Die daraus sich ergebenden Folgen sind je nach dem Sitz der Perforation verschieden. Wo der Gang durch Zellgewebe verläuft, entsteht hier eine eitrige Entzündung, eine Abscessbildung, in welcher der Stein wiedergefunden werden kann. Im Bereich der Duodenalwand kann die Perforation in den Darm erfolgen. Die so entstehende Oeffnung, durch welche der Stein austritt, kann immer bestehen bleiben oder sich allmählich durch Vernarbung schliessen.

Neben den Darmabschnitten kommen für die Verlöthung der Gallenblase und Gallenwege und die daraus ev. entstehende Fistelbildung auch die Pfortader, die Harnwege und die Bauchdecken in Betracht. Bei Perforation in die erstere entsteht Pylephlebitis, durch die Bauchdecken entleert sich der Stein nach aussen.

Die Entzündungsprocesse der Gallenblase und der Gallenwege sind es in erster Linie (nach Riedel), welche die bekannten Gallensteinkoliken hervorrufen. Weniger wird daran die Einklemmung in den Gängen betheiligt sein.

b) Entzündungen der Gallengänge.

Entzündungen der Gallengänge können durch Eindringen von Bacterien (oder anderen Schädlichkeiten) aus dem Darmkanal, besonders häufig bei Anwesenheit von Gallensteinen, bedingt sein. Die Entzündung macht sich durch Hyperämie, Schwellung und verstärkte Desquamation geltend. Sie kann, besonders bei Anhäufung von Epithelien, zumal in der Papille zu Verlegung des Lumens (s. u. S. 376) führen. Glatte Heilung ist möglich, doch kommt auch chronische polypöse Wucherung oder Schleimhautatrophie zu Stande.

Eitrige Entzündungen entstehen bei besonderer Intensität der eben genannten Processe, besonders gern bei Verstopfung der Gänge durch Gallensteine und bei der dadurch bewirkten Gallenstauung.

Es tritt eine Erweiterung der Gänge bis tief in die Leber ein. In ihnen sammelt sich der meist dicke, zähe, durch Galle mehr oder weniger gefärbte Eiter an. Auf dem Durchschnitt der Leber sieht man dann die quer oder schräg getroffenen, manchmal fingerdicken Gänge, die wie eitererfüllte Höhlen, wie Abscesse aussehen und manchmal dichtgedrängt zusammenliegen. Das zwischen ihnen befindliche Lebergewebe wird comprimirt, atrophisch oder durch Eindringen der Bacterien auch in Entzündung versetzt. Die Wand der dilatirten Gänge kann durch die Eiterung ebenfalls zerstört werden, so dass die Höhlen dann nicht mehr scharf, sondern

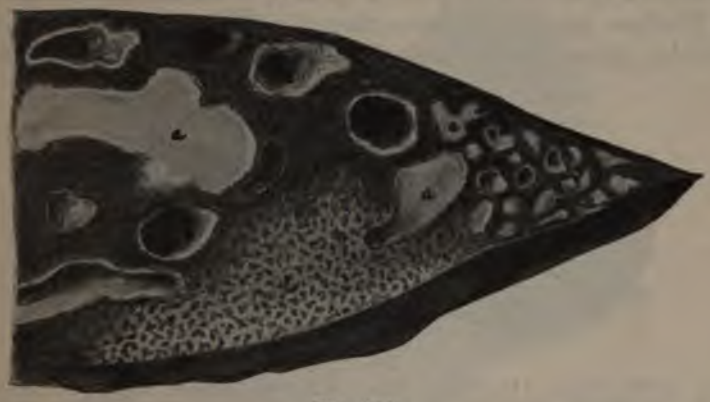

Fig. 222.

Theil des rechten Leberlappens am scharfen Rande bei eitriger Entzündung der Gallengänge nach Stein im Ductus choledochus. Die Gallengänge sind stark dilatirt, ihre Wand eitrig infiltrirt, daher hell gezeichnet. Das Lumen ist bei *a a* mit gelbgrauem Eiter gefüllt, der aus *b b* ausgespült wurde. Das Lebergewebe ist grösstentheils dunkel schwarzgrün gefärbt, erweicht, bei *L* zeigt es noch acinöse Zeichnung.

fetzig begrenzt sind. Zersetzt sich ferner der Eiter, wird er missfarben, faulig, so bekommt auch das angrenzende Lebergewebe eine dunkelgraue oder grünliche Farbe (Fig. 222), wird weich, zerreisslich oder schmierig.

Eiterungen in den Gallengängen werden ferner durch eitrige, zunächst im Lebergewebe entstandene Processe fortgeleitet, entstehen also z. B. im Anschluss an metastatische Leberabscesse, aber auch als selbständige Metastasen (nach Pyämie, Typhus).

Liegen in allen solchen Fällen die Eiterungen der Serosa nahe, so kann eine Perforation in die Bauchhöhle mit nachfolgender eitriger Peritonitis eintreten.

(Ueber Gallengangtuberculose siehe oben Seite 343.)

c) Verengerung und Verstopfung der Gallengänge.

Verengerung, besonders aber Verschluss der Gallengänge hindert den Fluss der Galle. Die Folgen sind verschieden, je nachdem einerseits der Ductus cysticus, andererseits der D. hepaticus und choledochus betroffen werden. Verschluss des Ductus cysticus (durch Stein, Narbe, Tumor) hindert den Eintritt der Galle in die Blase und den Austritt der darin vorhandenen und der in ihr dauernd producirten schleimigen Flüssigkeit. Diese sammelt sich nun mehr und mehr an. Die Gallenblase erweitert sich beträchtlich durch Wachsthum ihrer Wandfläche (Fig. 223), während der Inhalt unter dem Einfluss von Diffusionsvorgängen nach und nach eine helle, schleimige, dünne Beschaffenheit annimmt: **Hydrops cystidis felleae**

Fig. 223.

Hydrops cystidis felleae. Der Schnitt hat den rechten Lappen *L* sagittal und die Gallenblase im Längsschnitt getroffen. Im Hilus der Blase (*G*) ein eingeklemmter Stein *S*. *P* Pfortader, *V* Vena hepatica. Die Figur soll die relativen Grössen und Lumenverhältnisse der Gallenblase demonstriren.

(Fig. 223). Die Gallenblase kann dabei, wenn auch selten, divertikelähnliche Ausbuchtungen zeigen und in anderen Fällen auch zugleich Steine enthalten.

Der Verschluss oder die Verengerung des Ductus hepaticus oder des Choledochus bewirkt eine Ansammlung in der Galle in der Richtung zur Leber und in den in dieser gelegenen Gallengängen. Die Kanäle erweitern sich zunächst, soweit es ihre physiologische Leistungsfähigkeit gestattet. Dauert die Stauung an, so treten entzündliche Neubildungprocesse der Wand ein, deren Fläche sich vergrössert und eine fortdauernde Dilatation gestattet (Fig. 224). Diese ist also nicht lediglich die Folge einer mechanischen Wirkung der gestauten Galle, deren geringer Druck ja nicht ausreicht, um eine so beträchtliche Erweiterung zu Stande zu bringen. Die Wand verdickt sich gleichzeitig durch die in ihr ablaufende Proliferation (s. allg. Path. S. 420).

Die Dilatation kann sich bis auf die feinsten Gallengänge erstrecken, die fingerdick werden können. Sie erweitern sich gleichmässig, cylindrisch oder ungleichmässig, so dass stärker dilatirte cystische Säcke hervortreten. Die weiten, meist mit grüner Galle gefüllten Räume springen oft auf die Leberoberfläche als flache Prominenzen, als blasige Gebilde vor.

Mit dieser Gallenstauung verbinden sich gern intensivere Entzündungsprocesse, die durch hineingelangende Bacterien bedingt sind. Von ihnen war oben (S. 374) die Rede.

Fig. 224.

Dilatation der grossen Gallenwege durch Verlegung des Ductus choledochus durch einen Stein. *R, L* rechter, linker Leberlappen, *G* **Gallenblase,** *c* **Ductus cysticus,** *h* **Ductus hepaticus,** *d* **Ductus choledochus. Die beiden letzteren ausserordentlich stark erweitert.** *a* **Gallenstein,** *D* **Duodenum.**

Die Gallenstauung macht sich aber schon frühzeitig auch am Lebergewebe selbst geltend. Es wird mehr und mehr durch die Galle gefärbt, aber nicht überall gleichmässig, sondern so, dass in allen Stadien die Centra der Acini am intensivsten betheiligt sind. Das kommt daher, dass die gestaute Galle am Rande der Acini leichter in die Lymphbahnen abfliessen kann, als vom Centrum aus. Letzteres sieht anfangs gelb, dunkelbraungelb, dann gelbgrün, grün, schliesslich dunkelgrün aus, während die Peripherie stets heller gefärbt ist und auch bei grünem Centrum noch braungelb sein kann. Die Leber wird also in wechselndem Maasse **icterisch** gefärbt.

Unter dem Mikroskop lässt sich die Färbung auf Anhäufung der Galle in den intraacinösen feinsten Gallencapillaren, die mit cylindrischen, ramificirten gelben oder grünen Cylindern gefüllt sind (allg. Path. S. 178) und in den Leberzellen zurückführen, welche feine gelbe oder grüne Körnchen enthalten, die netzförmig angeordnet sind.

Genaueres siehe allg. Path. S. 178.

ARNOLD bestreitet neuerdings die dort angeführte Ansicht, dass die Netze der Ausdruck einer Ausfüllung intracellularer Secretcapillaren seien. Er meint, die Galle sei an die Zellgranula gebunden.

Aus den strotzend gefüllten Gallencapillaren tritt sodann die Galle durch Zerreissen der Wandung (neuerdings von H. EPPINGER beschrieben) in die Lymphbahnen über, gelangt mit dem Ductus thoracicus ins Blut und verursacht allgemeinen **Icterus**. Ein directer Uebertritt ins Blut innerhalb der Acini wird auch wohl angenommen (allg. Path. S. 91), findet aber nach H. EPPINGER nicht statt. Die aus den Rissen sich ergiessende Galle bedingt zugleich Nekrose der benachbarten Leberzellen. Daran kann sich dann (ob allein durch die Einwirkung der Galle oder durch complicirende Umstände, bacterielle Infection, veranlasst?) eine Bindegewebewucherung und ev. eine biliäre Cirrhose anschliessen (s. o. S. 353).

d) Tumoren der Gallenblase und der Gallenwege.

Gutartige Neubildungen der Gallenblase, Lipome, Fibrome, papilläre zottige Erhebungeen der Schleimhaut, cystöse Tumoren sind sehr selten.

Auch Sarkome wurden nur vereinzelt beobachtet.

In den grossen Gallengängen wurden als sehr seltene Gebilde multiple kleine papilläre oder zottige fibroepitheliale Geschwülste beschrieben.

Das **Carcinom** (Fig. 225 u. 226) kommt in der Gallenblase nicht selten vor. Es wird seiner Genese aus der Schleimhaut entsprechend die Eigenthümlichkeiten eines Oberflächencarcinoms darbieten, also bald als knollig prominirender, bald und meist als geschwürig zerfallender Tumor auftreten. Es ist gewöhnlich, zumal in den vorspringenden Formen ein Cylinderzellenkrebs, oft aber ein flacher Scirrhus, zuweilen ein Gallertkrebs und nur sehr selten durch Plattenepithel ausgezeichnet, dessen Herkunft unsicher ist, meist auf Metaplasie des Cylinderepithels bezogen wird.

Das Carcinom beginnt meist an der Seite der Gallenblase.

die der Leber anliegt, breitet sich dann vorwiegend nach innen oder gleichmässig in der Fläche aus, manchmal über die ganze Wand, oder geht mehr ringförmig herum. Relativ selten wird durch den in das Lumen hineindringenden Tumor die Gallenblase beträchtlich dilatirt, häufig dagegen durch einen schrumpfenden Scirrhus verengt. Wird die ganze Wand durchwuchert, zumal wenn es sich um Gallertkrebs handelt, so kann sie sich sehr erheblich verdicken.

Der Krebs verbreitet sich aber auch über die Grenzen der Blase hinaus. Er wächst einerseits, indem er die Wand durch-

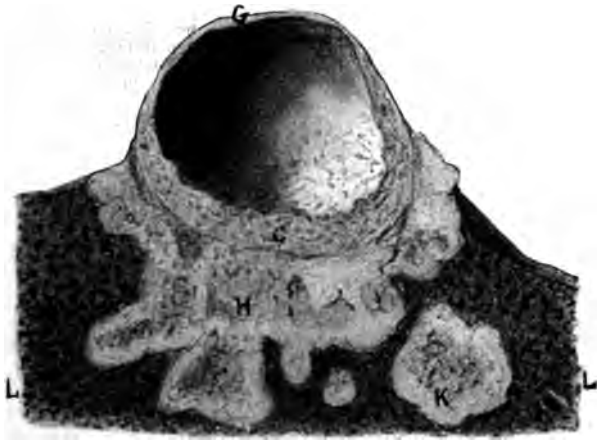

Fig. 225.

Auf die Leber übergreifendes Carcinom der Gallenblase. Querschnitt durch die Blase und das angrenzende (grün-icterische) Lebergewebe. *G* Gallenblase, *C* das die Blase fast ringsum verdickende Carcinom. Im Lumen lagen die Gallensteine der Fig. 219. *H* continuirlicher in die Leber einwachsender Krebs, *K* ein Krebsknoten. *L L* Lebergewebe.

setzt, auf das Peritoneum über, andererseits in die Leber hinein (Fig. 225), in der er sehr umfangreiche, faustgrosse und grössere Knoten bilden kann, in deren weiterer Umgebung Tochterknoten entstehen. Das geschieht manchmal schon, wenn der primäre Krebs noch sehr klein ist, z. B. nur ein markstückgrosses flaches Ulcus bildet. Der Tumor wuchert aber auch am Ductus cysticus entlang (Fig. 227), bis zum Hilus der Leber und dringt von hier den breiten Bindegewebezügen folgend oft weit in die Leber vor (Fig. 226). Metastasen in die Lymphdrüsen des Hilus und von da in die angrenzenden sind zu erwarten und werden gewöhnlich gefunden. Durch sie können die grossen Gallengänge

Fig. 226.

Längsschnitt durch die Leber bei Gallenblasencarcinom. Der Krebs war bis zum Hilus vorgedrungen und ist von da, dem periportalen Bindegewebe folgend, in baumförmigen Zügen in die Leber gewachsen. *PP* Pfortader, *H* Hilus. Mehrere Durchschnitte durch die Geschwulststränge täuschen isolirte Knoten vor.

Fig. 227.

Gallenblasencarcinom mit Uebergreifen auf den Ductus hepaticus. *G* Gallenblase mit verdickter carcinomatöser, innen unebener Wand, *S* Gallenstein, in dem Lumen fest fixirt. *C* das über die Grenze der Gallenblase in die Bauchhöhle hineinwachsende Carcinom. *N N* herangezogenes und krebsig durchwachsenes Netz, *d* Ductus hepaticus mit krebsig verdickter Wand, *D* Ductus choledochus, *Z* Duodenum, *L L* Leber. Natürl. Grösse.

bis zur Undurchgängigkeit comprimirt werden. Ihre Stenose wird aber auch nicht selten dadurch herbeigeführt, dass der Krebs ihre Wand durchwuchert.

Das Carcinom greift ferner auf die anliegenden Darmabschnitte über, fixirt sie und zieht sie bei Schrumpfung an die Gallenblase heran und zwar zuweilen so energisch, dass hochgradige Verengerungen des Lumens, z. B. des Duodenums entstehen.

Die Aetiologie des Krebses ist wegen der Combination mit Gallensteinbildung interessant. In 90 % der Krebsfälle werden die von dem Krebs meist eng umschlossenen Concremente gefunden, und wenn sie auch zum Theil erst durch den Tumor hervorgerufen sein mögen, so sind sie doch vorwiegend primärer Natur. Siegert fand bei secundären Gallenblasenkrebsen nur in einem weit geringeren Procentsatz Gallensteine. Es ist anzunehmen, dass die Concremente diejenige subepitheliale Entzündung erregen, die Voraussetzung der Krebsbildung ist. Daraus wird die Vorliebe des Tumors für die Leberseite der Gallenblase verständlich. Denn sie kann den Einflüssen der Steine bei ihrer Fixation am wenigsten ausweichen. Dieser Genese gemäss ist das Carcinom bei Frauen weit häufiger als bei Männern.

Secundäre Gallenblasencarcinome sind nicht gerade häufig. Sie entstehen selten im eignen Sinne metastatisch, meist dadurch, dass Carcinome der grösseren Gallengänge oder des Magens auf sie übergreifen.

Carcinome der grossen Gallengänge haben ihre Lieblingssitze, können aber freilich überall vorkommen. Sie finden sich am häufigsten im Ductus choledochus in der Nähe der Einmündung des Ductus cysticus, ferner an der Papille, sind seltener innerhalb der Leber (S. 360). Sie erreichen meist nur ein geringes Volumen, sind oft sehr klein, können aber trotzdem wegen der Engigkeit der in Betracht kommenden Kanäle und wegen ihrer Neigung zu Retraction sehr bald zu Stenosen führen. Die Lymphdrüsenmetastasen sind oft weit grösser als der primäre Tumor, der sich aber auch diffus über grössere Wandstrecken ausdehnen kann. Eine Beziehung zu Gallensteinen wie in der Gallenblase ist nicht vorhanden. Beide Geschlechter sind gleich betheiligt.

Wenn ein Carcinom an der Papille entsteht, so nimmt es meist die Form eines nach dem Duodenum zerfallenden Geschwüres an und greift auch gern auf den Pankreaskopf über.

VII. Das Pankreas.

1. Missbildungen.

Von den das Pankreas betreffenden Missbildungen verdienen hier zwei Erwähnung.

Erstens kann der Ausführungsgang Abweichungen zeigen, indem er statt mit dem Ductus choledochus gemeinsam höher oben, sogar im Magen, oder tiefer unten, oder indem er, theilweise doppelt angelegt, an zwei Stellen in den Darm mündet.

Zweitens kommt es nicht selten zur Anlage von Nebenpankreas, welche im Magen oder in der Duodenal- oder Jejunalwand, zuweilen an der Spitze eines durch sie veranlassten (also nicht des MECKEL'schen) Divertikels liegen und eine mässig flache Prominenz nach innen bedingen (GLINSKI, NAUWERCK, RIBBERT). Einzelne Drüsenabschnitte können bis zur Serosa reichen. Der histologische Bau weicht insofern von der Norm ab, als manche Läppchen sich nur aus Gebilden zusammensetzen, welche wie Ausführungsgänge gebaut sind (s. a. P. S. 310). Um die Nebenpankreas können sich Myome entwickeln. Die Missbildung beruht auf den mehrfachen Anlagen des Pankreas und darauf, dass sie mit dem Wachsthum des Darms in die Länge auseinandergezogen werden.

2. Circulationstörungen.

Die wichtigste Störung der Circulation ist eine zu Blutungen führende Zerreissung von arteriellen Gefässen. Sie kommt nicht gerade häufig vor als Folge von Arteriosklerose, von Trauma, von Infectionen, von anderweitigen Pankreaserkrankungen, wie Fettentartung und Nekrose (s. u.). Die Blutungen können ohne ernsten Schaden bleiben oder tödtlich werden, letzteres auch, wenn die Quantität des ergossenen Blutes nicht so gross ist, dass sie eine Verblutung herbeiführte. Nach ZENKER, der 3 Fälle beschrieb, in denen keine andere Todesursache als hämorrhagische Durchsetzung des Pankreas und der Umgebung bestand, erklärt sich der Tod aus einer reflectorischen Herzlähmung durch Druck auf die sympathischen Plexus.

Bei ungenügender (z. B. durch Arteriosklerose bedingter) Versorgung von Pankreasabschnitten mit Blut kann schon während des Lebens oder in der Agone eine Selbstverdauung eintreten, so dass schmutzig gefärbte erweichte Herde entstehen, von denen ev. eine Infection ausgehen könnte (CHIARI, PÖRRINGER, der als Veranlassung Fettgewebsnekrose [s. u.] fand).

3. Entzündungen.

Acute Entzündungen sind im Pankreas nicht häufig. Sie treten auf in Form einer Durchsetzung des Drüsengewebes mit flüssigem und zelligem Exsudat, welches eitrigen Charakter annehmen, viele Abscesse bilden und zu ausgedehnter eitriger, manchmal blutig untermischter Einschmelzung des Organs führen kann. Meist ist der Process aus der Umgebung, z. B. von einem Magengeschwür, fortgeleitet, oder vom Duodenum aus hervorgerufen oder, bei Pyämie, metastatisch entstanden.

Chronische Entzündungen äussern sich durch Zunahme des Bindegewebes, dessen Schrumpfung Induration und Verkleinerung des Pankreas mit sich bringt. Das Drüsengewebe schwindet mehr und mehr. Aetiologisch kommen Entzündungen der Nachbarschaft (z. B. Magengeschwüre) in Betracht, doch lässt sich manchmal keine bestimmte Ursache nachweisen.

Bei Neugeborenen giebt es eine Induration des Organs auf syphilitischer Basis. Vielleicht beruht auch die Induration im späteren Leben zuweilen auf congenitaler Lues.

Sonstige syphilitische Processe, Gummibildungen sind bei Neugeborenen und Erwachsenen sehr selten.

In vorgeschrittener Form, in verkäsenden grösseren Knoten, ist auch die Tuberculose im Pankreas sehr selten. Dagegen trifft man häufiger bei allgemeiner Miliartuberculose auch in ihm Knötchen an.

4. Regressive Veränderungen.

Zu den regressiven Veränderungen kann man zunächst eine bei Hämochromatose (allg. Path. S. 186) vorkommende, zuweilen sehr intensive Braunfärbung des Organs rechnen, welche auf Ablagerung feiner, die Eisenreaction nicht gebender Pigmentkörnchen in Drüsenepithelien und Bindegewebezellen beruht.

Wie in anderen Organen kann es ferner auch im Pankreas aus den gleichen ätiologischen Momenten (vergl. z. B. die Leber) zu trüber Schwellung und Fettentartung der Epithelien kommen.

Weiterhin giebt es eine ausgedehnte Umwandlung des Bindegewebes in Fettgewebe, welches unter Compression des ebenfalls Fett enthaltenden und atrophirenden Epithels schliesslich das Pankreas fast ganz allein zusammensetzt: **Lipomatosis des Pankreas.**

Die wichtigste regressive Veränderung ist die in der Bauch-

speicheldrüse nicht selten, aber in sehr verschiedener Intensität auftretende **Nekrose**, die meist zunächst das Fettgewebe betrifft: **Fettgewebsnekrose** (Balser). In harmloser Form sieht man sie in der Leiche nicht selten. Man findet das Pankreas versehen mit stecknadelkopf- bis erbsengrossen einzelnen oder zahlreichen gelben opaken Herdchen, die auch zusammenfliessen können (Fig. 228). In höheren Graden werden diese Herde grösser und zahlreicher.

Mikroskopisch handelt es sich um eine Nekrose des Fettgewebes und der in die gelben Herde eingelagerten Drüsenläppchen. Das Fett fällt krystallinisch aus oder es verseift und bildet dann gern die Peripherie der Fettzelle ganz oder zum Theil einnehmende glänzende Ringe oder halbmondförmige Figuren.

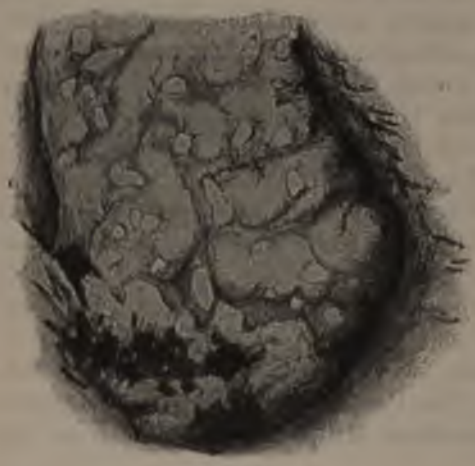

Fig. 228.

Schwanztheil des Pankreas mit Fettgewebsnekrose. In dem Pankreas sieht man zahlreiche helle graugelbe Flecke, die den nekrotischen Partien entsprechen. Am unteren Pol ist ein grösserer heller Bezirk, der einer zusammenhängenden Nekrose entspricht und mit (schwarz gezeichneten) Hämorrhagien durchsetzt ist.

Diese Fettgewebsnekrose kann in Form einer sehr ernsten Erkrankung auftreten und zwar zuweilen schon bei mässiger Ausdehnung (Fig. 228). Man findet dann in der Umgebung der Nekrosen gern exsudative, gelegentlich eitrige Entzündungsprocesse und umschriebene Hämorrhagien.

Meist ist aber in solchen Fällen die Veränderung viel ausgedehnter. Die Nekrose ergreift immer grössere Partien des Pankreas, unter Umständen das ganze Organ. Es wird schmutzig verfärbt, weich, manchmal fetzig und von Blut durchtränkt. Zuweilen bildet es einen zunächst noch zusammenhängenden hämorrhagischen dicken Strang. Die Nekrose erstreckt sich aber auch auf die nähere Umgebung und nicht selten auf das gesammte Fettgewebe des Bauches und ev. auch auf das des Herzens. Man findet es zunächst wie das Pankreas selbst mit den gelben trüben Herdchen (Fig. 229) durchsetzt, die zumal in der Wurzel des Mesenterium zusammenfliessen und nekrotisch erweichte Herde bilden, in die hinein dann bald auch Hämorrhagien auftreten. So

kann das Pankreas rings von einer fetzigen mit Blut gefüllten Höhle umgeben werden und diese kann sich von der Wirbelsäule bis zum Becken herunter ausdehnen.

Diese schweren Veränderungen sind unter allen Umständen tödtlich. Die Kranken zeigen meist Erscheinungen, die auf eine innere Incarceration hindeuten.

Die Fettgewebenekrose ist höchst wahrscheinlich abhängig von einer Resorption des Pankreassaftes, der die Fette spaltet. Die hinzutretenden Entzündungen mögen theils ebenfalls durch den Saft, theils durch die Nekrose, theils auch durch die sich ansiedelnden Bacterien bedingt sein. Durch zahlreiche Experimente ist die Wirkung des Pankreassecrets genügend erwiesen. Nur steht es noch nicht fest, wie seine Resorption zu Stande kommt, ob daran eine meist nicht nachweisbare Secretstauung oder ob eine bacterielle Infection oder ein anderer Umstand betheiligt ist. In dem nekrotischen Gewebe findet man, aber wohl nur als secundäre Erscheinung, gewöhnlich das Bacterium coli.

Fig. 229.
Mesenterium bei Fettgewebenekrose des Pankreas. Das fettreiche Mesenterium zeigt eine grosse Zahl heller rundlicher Flecken. Es sind die Bezirke nekrotischen und partiell verkalkten Fettgewebes.

Opie ist der Meinung, dass an der mit Nekrose verbundenen Pankreasentzündung das Eindringen von Galle in den Ductus pancreaticus betheiligt sein könnte.

Eine weitere regressive Metamorphose ist die Atrophie, die theils bei Kachexien, theils im Alter eintritt. Sie ist bei allmählichem Untergang des Drüsengewebes mit Zunahme des Interstitiums, Verhärtung des Gewebes und Verkleinerung des ganzen Organs verbunden.

5. Ausführungsgänge.

In den Ausführungsgängen bilden sich wie in den Speicheldrüsen gelegentlich Concremente, die meist aus kohlensaurem und phosphorsaurem Kalk bestehen. Es sind bröcklige Massen oder grössere Steine, die längliche ramificirte Ausgüsse der Gänge

darstellen können. Sie sind entweder einzeln oder zu vielen vorhanden. Birch-Hirschfeld sah einmal Hunderte von hirsekorn- bis erbsengrossen Steinchen.

Wird durch solche Concremente oder durch Narben, oder Tumoren der Ductus pancreaticus völlig verlegt, so tritt Atrophie des Organs ein, wird der Abfluss nur erschwert oder kommt Entzündung hinzu, so entsteht, zuweilen aber auch ohne jenes nachweisbare Hinderniss, eine Erweiterung der Kanäle. Sie kann einzelne kleinere und grössere (kopfgrosse) **Cysten** liefern oder sie führt zu cylindrischen oder rosenkranzförmigen Dilatationen, die alle meist eine verdickte, von indurirtem Gewebe umgebene Wand haben. Die Innenfläche ist glatt, auch gelegentlich mit Kalkplatten belegt, der Inhalt ist schleimig, seltener mörtelartig, zuweilen mit ausgetretenem Blut untermischt. Man kann dann, zumal bei verkalkter Wand, die Höhle mit einem Aneurysma verwechseln. Seltener sind multiple kleinere von einander unabhängige Cysten.

Auch aus primären Hämorrhagien sollen durch Umwandlung des durchbluteten Gewebes und allmähliche Abkapselung Cysten hervorgehen können.

6. Geschwülste.

Gutartige Neubildungen des Pankreas sind nicht häufig. Die verschiedenen Formen kommen gelegentlich vor. Primäre Sarkome sind ebenfalls selten, auch secundäre finden sich zuweilen bei allgemeiner Sarkomatose. Grössere Bedeutung beansprucht allein das **Carcinom.**

Es tritt in allen Theilen des Pankreas auf, am häufigsten aber wohl im Kopfabschnitt. Es bildet nuss- bis apfelgrosse, auch wohl grössere Knoten, von meist derber, aber auch weicherer Consistenz. Ihre Grenze gegen das normale Drüsengewebe ist nicht immer deutlich.

Das Carcinom ist meist ein Scirrhus, sehr selten ein Gallertkrebs. Das Epithel ist theils kubisch, theils cylindrisch und wohl meist, zumal in letzterer Form, als Derivat des Ausführungsgangepithels anzusehen.

Der Einfluss des Tumors auf das Pankreas selbst ist der einer fortschreitenden Durchwachsung und Zerstörung des Organs und einer Verlegung der Gänge. Grössere Knoten überschreiten die Grenzen des Pankreas und verwachsen mit angrenzenden Theilen, mit Milz, Magenwand, Nebenniere und vor Allem mit dem Duodenum. In dieses (wie in den Magen) kann es hinein-

wachsen und das Lumen theils durch seine Prominenz, theils durch narbige Retraction verengen. Dabei verlegt es zugleich den Ductus choledochus, so dass Icterus eintritt. Der in das Lumen prominirende Krebs ulcerirt ferner gewöhnlich und kann das Aussehen eines primären Magen- oder Duodenalkrebses bieten. Metastasen bilden sich in die prävertebralen und die portalen Lymphdrüsen, ferner nach Einbruch in Pfortaderäste auch in der Leber (s. o. S. 362).

Secundär kommt das Carcinom weniger metastatisch als durch Uebergreifen benachbarter Krebse (des Magens, des Duodenums) vor. In dem Krankheitsbilde beanspruchen diese secundären Tumoren keine Bedeutung.

Pankreas und Diabetes.

Durch die bekannten Experimente von Minkowski und v. Mehring wissen wir, dass die Entfernung des Pankreas Diabetes zur Folge hat. Worauf das beruht, ist aber noch nicht aufgeklärt.

Beim Menschen können nach Zerstörung des Pankreas die gleichen Folgen auftreten. Aber wir finden umgekehrt bei Diabetes durchaus nicht immer in die Augen fallende Pankreasaffectionen. Das liegt theils daran, dass es auch Diabetes auf anderer Grundlage giebt (a. P. S. 92), theils daran, dass auch Veränderungen, die weniger hochgradig und manchmal erst mikroskopisch nachweisbar sind, in Betracht kommen.

So können also zu Diabetes alle die schwereren bisher genannten Erkrankungen führen. Atrophie wird vor Allem beschuldigt. Ferner degenerative Epithelveränderungen. Neuerdings ist man auf die Langerhans'schen Inseln, jene zelligen im Pankreas, zumal im Schwanztheil befindlichen Körperchen aufmerksam geworden, die sich aus einigen capillaren Gefässen und gewundenen Zellsträngen zusammensetzen. Sie werden, wie ich glaube mit Recht, für epitheliale Elemente gehalten. Man nimmt an, dass sie eine für die Zuckerverarbeitung nothwendige innere Secretion ausüben dürften, ohne das freilich genügend begründen zu können. Nun ist es aufgefallen, dass diese Inseln bei Diabetes bald spärlich, atrophisch sind oder ganz fehlen, bald eine hyaline Umwandlung auf Kosten der Zellen zeigen, bald aber auch unverändert erscheinen. Jene regressiven Metamorphosen möchte man (Opie, Szobolew, Weichselbaum, M. B. Schmidt u. A.) für den Diabetes verantwortlich machen. Denn sie werden die hypothetische innere Secretion stören und so den Zuckerstoffwechsel herabsetzen. Aber

[illegible] erst noch weitere Grundlagen gewonnen werden, ehe man sichere Schlüsse ziehen kann.

VIII. Das Bauchfell.

1. Missbildungen.

Die Missbildungen bedürfen nur kurzer Erwähnung. Das Netz [illegible] oder zu gross, das Mesenterium zu kurz oder zu lang [illegible] und kann zu Hernien disponiren. Ferner kommen Spalten [illegible] im Netz und Gekröse vor, ebenso abnorme Falten und [illegible] des Wandperitoneums. In beiden Fällen können Incar[illegible] bezw. innere Hernien entstehen.

2. Circulationstörungen.

[illegible] findet sich als Einleitung zur Entzün[illegible] in der Umgebung entzündlicher Neubildungen und [illegible] passive Hyperämie bei Stauungen im Pfortader[illegible] In letzteren Falle sieht man die erweiterten und stärker [illegible] Venen. Bei Stauung kommt es auch zu Blutungen [illegible] verschiedem Umfange, als deren Reste nach längerer Zeit noch Blutpigment in der Serosa nachweisbar ist.

Grössere Blutungen in den Bauchfellsack finden sich bei Zerreissungen grösserer Gefässe (bei Aneurysmen), bei den Verletzungen der Bauch- und Beckenorgane (auch im Zusammenhang mit der Schwangerschaft), ferner nach Operationen (Nachblutungen). Das ergossene Blut wird anfangs gewöhnlich flüssig, später geronnen angetroffen. Es liegt grösstentheils im Becken. Es kann bis auf geringe Pigmentreste, die uns in der Leiche wegen Verbindung des Eisens mit Schwefelproducten der Bacterien schwarz erscheinen und nach Jahren noch vorhanden sind, resorbirt werden. Zuweilen, vor Allem im kleinen Becken wird es, wenigstens theilweise, organisirt.

Als Ausdruck von Circulationstörungen tritt ferner häufig Ascites auf. Es handelt sich dann entweder um die Folgen einer allgemeinen vom Herzen abhängigen oder einer localen auf das Pfortadergebiet (bei Cirrhose etc.) beschränkten Stauung. Die Flüssigkeitsmenge kann viele Liter betragen, den Bauch stark auftreiben und die Organe verdrängen.

Auch bei Hydrämie (bei Nephritis) ist Ascites gewöhnlich vorhanden.

Bauchwassersucht kommt aber auch bei Erkrankungen des

Bauchfelles (s. unten), zumal bei entzündlichen zu Stande und ist dann wohl hauptsächlich auf eine mangelhafte Resorption durch die Lymphbahnen zu beziehen.

Die Flüssigkeit bei Stauung ist hellgelb und klar, bei Hydrämie ebenso oder oft mehr oder weniger deutlich opalescirend. In beiden Fällen können gallertige Fibringerinnsel in wechselndem Umfange beigemischt sein. Die entzündliche Flüssigkeit ist trübe durch Leukocyten und Fibrinflocken.

3. Entzündung, Peritonitis.

Bauchfellentzündungen sind häufig. Sie entstehen im Allgemeinen durch Bacterien, die in den Peritonealraum hineingerathen. Doch sind diese Lebewesen nicht allein für sich anzuschuldigen. Denn wir wissen durch Experimente (Grawitz u. A.), dass bei Thieren in das normale Bauchfell grosse Mengen virulenter Kokken eingebracht werden können, ohne dass eine Peritonitis entsteht. Das Bauchfell muss gleichzeitig eine Läsion erfahren, welche die Ansiedelung der Bacterien begünstigt. Derartige disponirende Momente sind aber beim Menschen meist schon durch die Art der Infection gegeben.

Die Quellen der Bacterien sind verschieden. Ob es eine hämatogene Bacterieninvasion giebt, ist fraglich und wird nur deshalb gern angenommen, weil man vereinzelte Fälle antrifft, in denen eine andere Quelle nicht nachgewiesen werden kann. Am schwersten verständlich sind solche Beobachtungen bei bis dahin gesunden Individuen, leichter bei solchen, die an einer pyämischen Allgemeininfection erkrankt waren.

Meist entsteht die Peritonitis durch Fortleitung von primär erkrankten Organen aus. So kann sich eine Entzündung der Magen- und Darmschleimhaut durch die Wand bis in das Bauchfell fortsetzen. Das Gleiche kann geschehen mit Erkrankungen der Pleura, der Gallenblase, der Genitalorgane, unter denen besonders die weiblichen wegen der puerperalen Processe in Betracht kommen, ferner der Niere, Milz, Leber, des Pankreas. Besonders zu fürchten sind Perforationen der genannten Hohlorgane (auch der Harnblase) oder eitriger Processe der soliden Organe (Perforationsperitonitis). Auch penetrirende Verletzungen der Bauchwand führen nicht selten zu Peritonitis, selbst dann, wenn die Bauchorgane unversehrt blieben.

Die Entzündung wird entweder rasch eine allgemeine diffuse oder sie beschränkt sich auf die Umgebung der Infec-

tionsquelle. Bei rascher Ueberschwemmung der Höhle wird ersteres gewöhnlich eintreten. Wenn dagegen die Infection langsamer vor sich geht, so kann durch Verklebung der benachbarten Peritonealflächen eine Abkapselung des Entzündungherdes zu Stande kommen und nicht selten dauernd bestehen bleiben.

Als Entzündungerreger kommt neben den pyogenen Kokken besonders das Bacterium coli (bei Perforationen) in Betracht. Ausserdem spielen Tuberkelbacillen oft eine Rolle, seltener Typhusbacillen, Milzbrandbacillen, Actinomyces u. a.

Die Art der Entzündung ist in den einzelnen Fällen recht verschieden. Bald ist sie durch reichlichen, bald durch geringeren Flüssigkeitserguss ausgezeichnet, bald findet sich viel, bald weniger Fibrin. Sehr häufig ist sie eitriger Natur.

Die Serosa ist diffus oder fleckig, ungleichmässig geröthet, man erkennt meist eine ausgesprochene Injection der mit blossem Auge sichtbaren Gefässe. Das Fibrin bedeckt die Flächen und führt zu einer Verklebung der Därme mit dem Peritoneum parietale, mit den übrigen Bauchorganen und der Schlingen untereinander. In frühen Stadien ist an letzteren eine den Verklebungen entlang laufende starke Injection zu sehen, die in bandartigen Streifen an den Seitenflächen der Dünndarmschlingen entlang zieht. Ist Eiter vorhanden, so sammelt er sich im kleinen Becken und in tieferen Theilen der Bauchhöhle an oder er findet sich zwischen den Darmschlingen und quillt bei Lösung derselben, wenn sie verklebt sind, hervor. Bei Perforationperitonitis ist die Entzündung meist in der Umgebung der Durchbruchstelle, z. B. des Wurmfortsatzes, eines Magengeschwürs am intensivsten oder bei Abkapselung allein ausgesprochen. Oeffnet man den abgeschlossenen Raum, so fliesst das eitrige Exsudat aus.

Bei **Perforationsperitonitis** nimmt das entzündliche Product gern einen jauchigen Charakter an. Der Eiter ist dünner, schmieriger, missfarben, grauroth, bräunlich, übelriechend, manchmal deutlich mit ausgetretenem Darminhalt untermischt, fäculent. Gleichzeitig enthält der Bauchraum nicht selten Gase, die ebenfalls aus dem Darm stammen oder ausserhalb desselben durch die Bacterienthätigkeit gebildet wurden. Sie treiben den Bauch besonders stark vor und entweichen, sowie man das Peritoneum angeschnitten hat.

Heilt eine Peritonitis aus, so bleiben als Reste der früheren Verklebungen gern die aus einer Organisation des Fibrins hervorgegangenen Verwachsungen übrig, die theils die Organe kurz-

aneinanderheften, theils sich als längere Stränge zwischen ihnen ausspannen. Sie können an vielen Stellen der Bauchhöhle vorhanden sein, ohne doch im Leben immer schwerere oder überhaupt Erscheinungen zu machen. Wir finden sie z. B. zwischen Gallenblase und Darmabschnitten, zwischen Leber und Zwerchfell, Milz und Umgebung, zwischen Darmschlingen und zwischen ihnen und der Bauchwand, ferner zwischen den weiblichen Beckenorganen und den Därmen u. s. w. Sind sie zu langen Strängen ausgezogen, so können, wenn Darmschlingen unter sie gerathen oder sich um sie herumschlingen, Incarcerationen eintreten (s. o. S. 284).

Eine besondere Besprechung erfordert die tuberculöse Peritonitis.

Wenn Tuberkelbacillen in die Bauchhöhle gelangen, beschränkt sich die Entzündung manchmal auf die Bildung der Knötchen, ohne dass sonstige Processe hinzuträten. Man sieht das gesammte Peritoneum gleichmässig oder streckenweise stärker oder man sieht es auch nur in einzelnen Abschnitten mit miliaren oder grösseren Tuberkeln übersät, die unter Umständen vor Allem das Netz dichtgedrängt durchsetzen, die manchmal in erster Linie das parietale Peritoneum, in wieder anderen Fällen hauptsächlich die Unterfläche des Zwerchfells einnehmen. Enger umschriebene tuberculöse Eruptionen sieht man auf den Serosaabschnitten des Dünndarms (s. diesen Fig. 167, S. 301), welche tuberculösen Darmgeschwüren entsprechen. Auf dem Mesenterium breiten sich die Knötchen besonders aus, wenn die Bacillen aus käsigen Lymphdrüsen in das Peritoneum austraten.

Begünstigend auf die Entstehung des Tuberkel wirken anderweitige Erkrankungen der Bauchhöhle, so die Lebercirrhose, bei der manchmal zahlreiche miliare Knötchen auf dem gesammten Peritoneum gefunden werden können. Mit Tuberkeln dürfen aber solche knötchenförmige Producte nicht verwechselt werden, welche sich unter der Einwirkurg von fremden Substanzen (Parasiten, den Inhaltsmassen von geplatzten Ovariencysten und Echinokokken) entwickeln können. Doch sind diese Dinge sehr selten.

Bildet sich neben der Knötcheneruption auch eine ausgedehntere Entzündung aus, so treten andere Erscheinungen hinzu. Sie bestehen einerseits in Verwachsungen der Baucheingeweide, andererseits in Bildung eines Ascites. Letzterer ist wässrig, gelb, häufig aber blutig und oft sehr reichlich. Die Tuberkel sind auf dem ganzen Bauchfell sehr zahlreich, confluiren zu grösseren Knötchen, die gern netzförmig mit einander vereinigt

sind (Fig. 230) und fliessen zu ausgedehnten, plattenförmigen, derben Producten zusammen, die histologisch meist sehr hübsche Structuren aufweisen. Ausserdem kann das Netz in einen verdickten, knötchenförmig verhärteten oder mehr eine grosse derbe Platte darstellenden Körper umgewandelt sein. Verwachsungen sind nicht immer vorhanden, doch können sie bald hier, bald dort bestehen und grössere oder kleinere Flüssigkeitsmengen abkapseln. In wieder anderen Fällen, zumal nach Darmtuberculose erreichen sie eine ausserordentliche Ausdehnung. Sie können so weit gehen, dass kaum irgendwo noch eine freie Serosafläche zu finden ist. Die Trennung der einzelnen Organe macht dann Schwierigkeiten, um so mehr, als die Verwachsungen oft sehr fest sind. Dann wird eine isolirte Untersuchung zumal des Darms unmöglich, er reisst bei den Lösungsversuchen bald hier, bald dort ein. In den Verwachsungsmassen finden sich die tuberculösen Producte in Gestalt von kleineren und grösseren Knötchen, Platten und besonders auch verkästen Massen.

Fig. 230.

Grobknotige Tuberculose der Serosa des Dünndarms bei allgemeiner tuberculöser Peritonitis. Die einzelnen Knoten sind vielfach durch schmale Züge netzförmig mit einander verbunden.

Die Peritonealtuberculose schliesst sich an verschiedene primäre Tuberculosen an, so an die des Darms, der Genitalorgane, der Bauchlymphdrüsen, der Pleura u. s. w. Sie tritt auch gern als Theilerscheinung einer allgemeinen Serosa- (Pleura-, Herzbeutel-) Tuberculose metastatisch auf. Bei einer über das gesammte Peritoneum sich erstreckenden Tuberculose ist meist der Darm nicht der Ausgangspunkt. Von seinen Geschwüren gehen gewöhnlich umschriebene Serosatuberculosen aus. Allgemeine Bauchfellerkrankung ist oft bei völlig normalen Darm vorhanden.

Erwähnung verdient endlich, dass auch die Actinomykose, wenn sie vom Darm aus sich localisirt in dem Gewebe des Bauchfells ausbreitet, brettharte Verdickungen desselben mit eitrigen Fistelgängen erzeugen kann.

4. Geschwülste.

1. Primäre Geschwülste.

Gutartige primäre aus dem Bauchfell selbst hervorgehende Tumoren sind so gut wie unbekannt. Fibrome, Lipome, Sarkome, welche sich in die Bauchhöhle vorwölben, sind auf das subseröse oder das retroperitoneale Zellgewebe zurückzuführen. Sie können einen ausserordentlichen (z. B. kopfgrossen und grösseren) Umfang erreichen. Zumal die retroperitonealen Lipome besitzen zuweilen eine überraschende Ausdehnung. An den gleichen Orten, vor der Wirbelsäule und im Mesenterium finden sich gelegentlich kleinere und grössere Cysten, die wohl meist aus Lymph-, bezw. Chylusbahnen entstehen und demgemäss bald eine wässrige, bald eine milchige Flüssigkeit enthalten. Sie können mannskopfgross werden. Fötale Inclusionen in Gestalt von Dermoiden und complicirteren Mischgeschwülsten kommen sehr selten zur Beobachtung. Sehr selten sind primäre Rundzellensarkome des Mesenteriums.

Von dem Peritoneum im engeren Sinne gehen primäre maligne Tumoren aus, die weitaus vorwiegend epithelialen Charakter haben. Die ihnen zukommenden Zellen sind dabei wohl in erster Linie von dem Peritonealepithel abzuleiten, welches ja gern kubische Formen annimmt (allg. Path. S. 309). Strenge beweisen lässt sich diese Auffassung allerdings nicht. Denn wenn man auf den Zusammenhang zwischen Tumorzellen und dem normalen Deckepithel am Rande der Neubildungen Werth legt, so beweist das gar nichts. Diese Zusammenhänge sind stets secundärer Natur. Sichere Anhaltspunkte liessen sich nur durch Untersuchung von Anfangsstadien gewinnen, die nicht zu Gebote stehen. Immerhin kann man per exclusionem zu einem Wahrscheinlichkeitschluss gelangen. Doch darf man nicht vergessen, dass die Tumoren auch von anderem Epithel ausgehen können, also etwa von solchem, welches embryonal vom Darm abgesprengt war, oder auch von der normalen Schleimhaut, wenn die Geschwulstentwicklung hauptsächlich nach aussen in die Bauchhöhle erfolgt und die Ausgangstelle dann so zurücktritt, dass sie übersehen oder für einen secundären Einbruch gehalten wird.

Diese primären peritonealen Tumoren bilden umfangreiche, meist gallertige Massen, stellen also Gallertkrebse dar, in denen das Epithel sehr zurücktreten kann. In den nicht colloiden Abschnitten oder in Tumoren, welche die Metamorphose nicht zeigen, wächst das Epithel in netzförmig verbundenen Strängen, also ebenso

wie in anderen Carcinomen. Gefässhaltiges aus dem Peritoneum herauswachsendes Bindegewebe ist natürlich an der Bildung des Tumors als Stützsubstanz betheiligt. Im Ganzen sind aber solche primären peritonealen Krebse selten.

2. Secundäre Geschwüste.

Weit häufiger als die primären sind die secundären Neubildungen des Bauchfells. Es handelt sich nur selten um Sarkome, unter denen die Melanome noch am häufigsten in prominirenden Knoten beobachtet werden. Fast immer also sind es **Carcinome**, die nur in wenigen Fällen im engeren Sinne metastatisch entstehen, meist von Krebsen der Bauchorgane (Magen, Gallenblase u. s. w.) ihren Ausgang nehmen. Die Tumorentwicklung

Fig. 231.
Carcinose des Bauchfells. Man sieht besonders auf der Darmserosa zahlreiche kleinere und grössere weissgraue (nicht verkäsende) Tumorknötchen.

kann dabei continuirlich vor sich gehen, oder discontinuirlich, dadurch, dass abgelöste Zellen sich im Bauchfellraum verbreiten und hier oder dort festsetzen.

Die continuirliche Entwicklung erfolgt vom Magen aus, z. B. in das grosse Netz, welches in eine starre dicke, knotige Platte oder durch Retraction gegen das Colon hin in einen kinderarmdicken Strang umgewandelt wird (vergl. im Uebrigen das Magen- und das Gallenblasencarcinom).

Bei dem discontinuirlichen Wachsthum kann das ganze Peritoneum mit miliaren weissgrauen Knötchen geradezu übersät sein. Dann ist eine Unterscheidung von miliarer Tuberculose nicht immer leicht. Die Krebsknötchen (Fig. 231) sind aber im Anfang

weisser, weniger durchscheinend als die Tuberkel und behalten, auch wenn sie nachher grösser werden, dieses Aussehen, während die Tuberkel durch centrale Verkäsung trübgelb werden. Die Krebsknötchen pflegen auch stärker zu prominiren. Ausser der allgemeinen Carcinose kommt auch eine umschriebene allein in der Umgebung der primären Tumoren vor. Die miliaren Neubildungen fliessen später vielfach zu krebsigen Platten zusammen und bilden auch manchmal grössere Knoten.

Mit der Krebswucherung verbindet sich meist ein Ascites, der sich durch reichliche Mengen einer gelben, gelbrothen oder rothen, manchmal blutig untermischten Flüssigkeit auszeichnet, in

Fig. 232.
Metastatische Carcinomknoten am Ansatz des Mesenteriums an den Dünndarm *J*. Die beiden Knoten *C C* sind derb, central narbig vertieft. Sie haben durch Schrumpfung den Darm herangezogen und verengt.

der auch als Ausdruck einer gleichzeitig bestehenden Peritonitis reichliche Fibringerinnsel umherschwimmen können. Im letzteren Falle ist das Peritoneum diffus oder fleckig, zumal über und neben den Krebsknoten stark injicirt.

Die einzelnen Carcinomarten verhalten sich naturgemäss auch in dem Bauchfell verschieden. Der Scirrhus retrahirt sich, der Gallertkrebs bildet umfangreiche durchscheinende Massen, die epithelreichen Carcinome erzeugen gern grössere weichere Knoten. Einige Localisationen bedürfen besonderer Besprechung.

Bei ausgedehnter Carcinose des Mesenteriums nach primärem Scirrhus kommt es oft zu hochgradigen Retractionen, so dass die Därme der hinteren Bauchwand genähert und durch die festen Tumormassen ihrer Verschiebbarkeit beraubt werden.

In vielen Fällen localisiren sich die Krebszellen mit Vorliebe an der **Ansatzlinie des Mesenteriums** an den Darm (Fig. 232). Hier treten in wechselnden Abständen, streckenweise in dichten Reihen kleinere und grössere Geschwulstknoten auf, deren Schrumpfung zu Stenosen der befallenen Darmabschnitte führt, zumal wenn sie auf die Wand derselben übergegriffen hatten. Es kommt vor, dass diese durch Metastasen bedingten Stenosen schon schwere Erscheinungen machen, bevor der primäre Krebs sicher erkannt wurde.

Eine wichtige Localisation ist ferner die im kleinen Becken, zumal in dem DOUGLAS'schen Raum. Hier finden sich oft die grössten Knoten, die isolirt sind oder netzförmig unter einander zusammenhängen. Einmal sah ich, dass im Hilus jedes Ovariums ein solcher Tumor vorhanden und in das Organ hineingewachsen war.

Die Festsetzung der in die Bauchhöhle gelangten und u. a. durch die Peristaltik fortbewegten Krebszellen erfolgt jedenfalls da am besten, wo ihnen eine relative Ruhe gesichert ist, also nicht auf der Oberfläche der sich bewegenden Darmschlingen, sondern auf dem Mesenterium, an der Ansatzlinie desselben am Darm, wo eine furchenförmige Längsrinne das Festhaften erleichtert, und in der Tiefe des kleinen Beckens, in welches, wie man sich vorstellt, die Krebselemente der Schwere nach hinuntersinken. Da gewöhnlich Ascites besteht, ist dieses Absetzen der Zellen verständlich. Die Epithelien haften aber nicht ohne Weiteres auf dem Bauchfell, sie wandern vielmehr, wahrscheinlich durch die Stomata — daher die gleichmässige Vertheilung der miliaren Knötchen — in dasselbe hinein und wuchern erst in seinem Gewebe.

Eine secundäre Tumorbildung ist endlich auch aus Elementen geplatzter oder bei Operationen verletzter Ovarialcysten möglich. Die sich im Peritoneum festsetzenden Epithelien aus gutartigen Kystomen bilden wieder Cysten verschiedener Grösse und Zahl auf dem Peritoneum oder papilläre Gebilde oder auch Carcinome, die allerdings wohl meist aus Epithelien krebsiger Ovarialtumoren hervorgehen.

Der gallertige Inhalt von Ovarialkystomen kann, wenn er in der Bauchhöhle liegen bleibt, von hier aus organisirt werden. Er haftet dann mehr oder weniger fest: Pseudomyxoma peritonei (WERTH).

5. Freie Körper der Bauchhöhle.

Aus Nachbarorganen und von aussen können allerlei Dinge in die Bauchhöhle gerathen. Uns interessirt hier nur, dass die Appendices epiploicae des Colon, nachdem sie sich vergrössert haben, eine fibröse Umwandlung durchmachen und ev. verkalken, sich ablösen können und dann als bohnen- bis taubeneigrosse glatte Körper in der Bauchhöhle liegen. Erwähnen wollen wir ferner, dass selten auch abgetrennte subseröse Uterusmyome als freie Körper gefunden werden (RINDFLEISCH).

6. Parasiten.

Der Echinococcus findet sich an beliebiger Stelle des Bauchfells isolirt oder gleichzeitig mit Leberechinococcus. Wenn er sich frei in der Bauchhöhle entwickelt, so wird er gewöhnlich von Pseudomembranen umhüllt. Seine Grösse ist sehr verschieden, so findet man mitunter kirschgrosse obsolete, verkalkte Blasen frei in der Bauchhöhle oder an irgend einer Stelle dem Peritoneum aufsitzend; in anderen Fällen füllt der Echinococcus die ganze Bauchhöhle aus.

Auch der Cysticercus cellulosae entwickelt sich hin und wieder im subperitonealen Bindegewebe. Ebenso kommt das Pentastomum denticulatum, abgesehen von seinem Sitz unter der Leberserosa, auch an anderen Stellen des Peritoneum vor.

In einem Falle wurden in der Bauchhöhle einer Frau, die in Surinam gelebt hatte, fadenförmige Würmer gefunden, die mit der Filaria sanguinis übereinstimmten (WINCKEL). Von KOLB wurde beobachtet, dass Exemplare von Oxiuris vermicularis, die offenbar durch Vagina, Uterus und Tuben in die Bauchhöhle eingewandert sein mussten, in zahlreichen Knötchen auf dem Peritoneum des Beckens eingekapselt worden waren.

Fünfter Abschnitt.

Respirationsorgane.

I. Lunge.

1. Missbildungen.

Es kommt gelegentlich vor, dass eine Lunge ganz fehlt. Der Bronchus endet blind oder mündet in die andere Lunge. Das Leben ist möglich, weil das zweite Organ sich conpensatorisch vergrössert. Die eine Lunge kann auch nur rudimentär entwickelt sein. Häufiger ist eine abnorme

Lappenbildung, eine Vermehrung über die normale Zahl oder es sind rechts zwei, links drei vorhanden. Weniger häufig ist die Bildung accessorischer, abweichend gebauter Lappen, die mit dem übrigen Organ nur durch dünne Stiele zusammenhängen oder ganz von ihm getrennt sind. Einmal wurde ein solcher Lappen unterhalb des Zwerchfells gefunden. Diese accessorischen Gebilde sind abnorm gebaut, zeigen die Verhältnisse fötalen Lungengewebes oder sind mit ausgedehnten Bronchialerweiterungen versehen, so dass cystische oder blasige Zustände entstehen. Meist sind dann die dilatirten Bronchen gegen die Trachea abgeschlossen. Sie können aber auch mit ihr zusammenhängen. Aehnliche Missbildungen des Lungengewebes wie in solchen abgeschnürten Lappen kommen auch in normal gelagerten Lappen oder ganzen Lungen vor. Die Bronchen sind (also schon beim Embryo) stark dilatirt, das eigentliche Lungengewebe ist nicht entwickelt. Man spricht von fötalen Bronchiektasen (Meier, Grawitz), deren Genese nicht sicher aufgeklärt ist.

2. Circulationstörungen.

Die Anämie der Lungen ist Begleiterscheinung allgemeiner Blutarmuth oder Folge localer Verhältnisse (eines Druckes durch pleuritisches Exsudat, durch Tumoren). Nach Rückenlage sind manchmal die vorderen Theile anämisch. Sehr oft ist rechts der Mittellappen blutarm. Die anämische Lunge erscheint bei Neugeborenen und kleinen Kindern blass, röthlich, bei Erwachsenen wegen abgelagerter Kohle (s. u. S. 416) grau bezw. schwarz gefleckt.

Man könnte erwarten, dass eine Anämie auch bei Verlegung des Stammes der Lungenarterien zu Stande kommen müsste, so bei Embolie oder bei Thrombose. Aber das ist nicht der Fall. Durch die Bronchialarterie und im Hilus verlaufende feinere Communicationen wird ausreichend Blut zugeführt.

Hyperämie der Lungen kann arteriell oder venös sein. Arterielle Hyperämie ist einmal die Folge gesteigerter physiologischer Thätigkeit (nach Anstrengungen), zweitens die Folge einer durch heisse oder kalte Luft, schädliche Gase u. s. w. bedingten Reizung, drittens der Ausdruck collateraler Blutzufuhr zur einen bei Anämie der anderen Lunge.

Venöse Hyperämie kommt einmal bei mangelnder Triebkraft des Herzens (und bei ungenügenden Thoraxbewegungen) in Rückenlage geschwächter Individuen vor. Das Blut wird nicht ordentlich vorwärts getrieben, bleibt der Schwere nach in den tieferen Theilen liegen. Die Lungen sehen dann in den hinteren Abschnitten dunkelschwarzroth aus, sind luftarm und entleeren bei Druck reichliche Mengen dunkeln Blutes, welches mikroskopisch auch in den Alveolen

gefunden wird. Bestand solche **Hypostase** schon einige Zeit während des Lebens, so gesellen sich gern entzündliche Erscheinungen hinzu. Nach dem Tode kann in hyperämischen Lungen das Blut der Schwere nach durch die anastomosirenden Capillaren nach hinten sinken, so dass hier die Organe ähnlich wie bei der Hypostase (aber ohne Entzündung) blutüberfüllt sind.

Die wichtigste venöse Hyperämie ist die durch Stauung (bei Herzfehlern oder Herzschwäche linkerseits) bedingte. Hier handelt es sich um chronisch verlaufende Vorgänge, die mancherlei Veränderungen in den Organen hervorrufen. Die lang dauernde Blutüberfüllung bewirkt eine Erweiterung, Verlängerung und stärkere Schlängelung der Capillaren, welche mehr als sonst in das Alveolarlumen vorspringen und es zunehmend verengen. Damit verbindet sich eine etwas verstärkte Transsudation, die aber nicht zu einem Oedem führt, und eine Desquamation und Neubildung von Alveolarepithelien, die in dem Lumen der Lufträume zu runden Zellen aufquellen und es in wechselndem Maasse ausfüllen. Weiterhin tritt Blut aus den Gefässen durch Diapedese aus und wird zum Theil in Hämosiderin umgewandelt, welches man in den Epithelien und im Bindegewebe der Lunge, aber hier ebenfalls in Zellen antrifft und welches dem Organ eine bräunliche Farbe verleihen kann. Die pigmentirten Epithelien werden zum Theil ausgehustet und erscheinen als „Herzfehlerzellen" im Sputum. Auch etwas umfangreichere Hämorrhagien durch Capillarzerreissungen entstehen nicht selten und geben der Lungenschnittfläche ein dunkelroth- bezw. braungeflecktes Aussehen. Während aller dieser Vorgänge nimmt das Bindegewebe der Lunge an Dichtigkeit zu, das ganze Organ wird dadurch sowie durch die Gefässwandvermehrung, durch die Anhäufung der pigmentirten Zellen und die gleichzeitige Luftarmuth zäher, fester, indurirt. Man spricht dann von **brauner Induration**, mit der natürlich eine erhebliche Herabsetzung der Lungenfunction verbunden ist. Die Circulation ist zugleich beeinträchtigt und wird es insofern noch mehr, als in den gestauten Capillaren das Blut vielfach stille steht und sich in Pigment umwandelt, so dass die Durchgängigkeit aufgehoben ist. (Orth).

Hämorrhagien kommen in der Lunge als Folge der eben besprochenen Stauung, ferner primärer pathologischer Veränderungen (Tuberculose) und bei Verletzungen vor. Das Blut wird in Pigment umgewandelt oder ausgehustet, oder auf dem Lymphwege resorbirt. In charakteristischer Form tritt das Blut in den

hämorrhagischen Infarkten auf. Das sind (Fig. 233) herdförmige Verdichtungen des Lungengewebes, in deren Bereich alle Lufträume mit Luft angefüllt sind. Die Infarkte erscheinen daher schon von der Pleura aus, noch deutlicher aber auf der Schnittfläche dunkelschwarzroth. Sie haben eine feste Consistenz und springen nach aussen und auf dem Durchschnitt über das Niveau der Pleura und des Lungengewebes vor. Ihre Grösse wechselt zwischen der einer kleinen Erbse und der einer Faust meist sind sie etwa wallnuss- bis kleinhühnereigross. Sie haben mehr oder weniger deutlich eine keilförmige Gestalt mit nach innen gerichteter Spitze und zwar dadurch, dass sie dem Ver-

Fig. 233.
Hämorrhagischer Infarkt der Lunge, von der Pleura (*PP*) aus gesehen. Der dunkle Herd, in dessen Bereich man noch die lobuläre Anordnung erkennt, ist der Infarkt.

breitungsgebiet eines Pulmonalarterienastes entsprechen. Ihre Zahl wechselt. Man trifft einen oder mehrere oder viele Infarkte, und dann fast immer in beiden Lungen an, deren Unterlappen im Allgemeinen bevorzugt sind.

Wenn die Infarkte älter werden, geht ihre Farbe mehr ins Braune, schliesslich ins Braungelbe und Gelbe über. Aber sie nehmen gleichzeitig an Grösse ab und reduciren sich endlich auf eine gelb pigmentirte Narbe, der eine Einziehung der Pleura entspricht.

Das Blut des Infarktes wird also allmählich resorbirt und wandelt sich zum kleineren Theil in Pigment um, während aus den angrenzenden Lungenabschnitten bezw. aus der in ihnen enthaltenen Bindesubstanz ein den Infarkt umgebendes und theilweise

in ihn eindringendes Granulationsgewebe gebildet wird, welches sich schliesslich narbig verändert.

Sehr oft freilich finden die Infarkte keine Zeit zu diesen weitgehenden Umwandlungen, weil die mit ihnen behafteten Kranken vorher zu Grunde gehen. Denn sie entstehen (s. u.) hauptsächlich bei Individuen mit hochgradigen Circulationstörungen. In dem infarcirten Gebiete der Pulmonalarterie aber sind noch besondere Kreislaufstörungen nachweisbar. Man findet nämlich in den Infarkten die arteriellen Aeste meist thrombosirt und auch die Capillaren sind oft durch Fibrinmassen verschlossen (v. Recklinghausen). In vielen Alveolen lässt sich ebenfalls geronnenes Fibrin nachweisen.

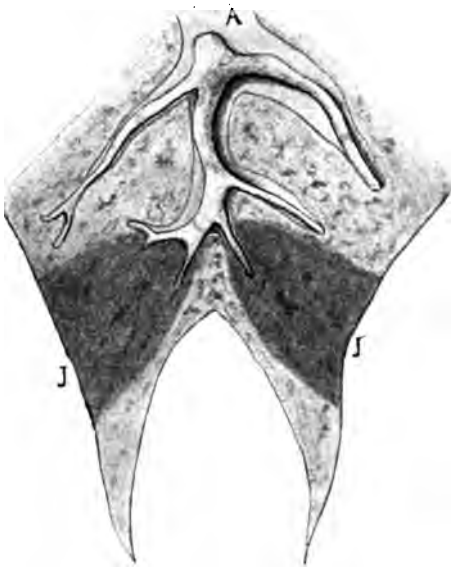

Fig. 234.

Hämorrhagischer Infarkt der Lunge, längs durchgeschnitten und aufgeklappt. In der zu dem Infarkt (*JJ*) führenden Arterie (*A*) liegt ein vielfach verästigter Thrombus (selbstverständlich kein Embolus), der auch die infarktfreien Abschnitte betheiligt.

Die Entstehung der Infarkte ist noch nicht nach allen Richtungen aufgeklärt. Man führt sie meist auf Embolie von Thromben zurück, die aus den peripheren Venen oder aus dem rechten Herzen stammen sollen. Nun findet man auch die zum Infarkt hinführenden Stämme der Arterien oft auf längere Strecken verschlossen (Fig. 234) und bezeichnet die verschliessenden Gebilde kurzweg als Emboli. Aber sie füllen das Lumen cylindrisch genau aus und sind meist in dieser Weise baumförmig verzweigt, verschliessen also auch abgehende Aeste. **Sie können deshalb keine Emboli sein.** Ein Embolus mag vielleicht darin stecken, aber das müsste in jedem Falle **bewiesen** werden. Man könnte ihn nicht ohne Weiteres finden, weil sich an ihn beiderseits eine fortgesetzte Thrombose angeschlossen haben würde. **Ich habe bis jetzt noch keinen Fall gesehen, in dem die Embolie unzweifelhaft gewesen wäre.** Es giebt ferner Fälle, in denen ein Gefässverschluss fehlt oder in denen das obturirende Gerinnsel sicher jünger ist als der

Infarkt. Auf die Seltenheit der nachweisbaren Embolie hat auch Grawitz nachdrücklich hingewiesen.

Wir müssen also mit der meiner Meinung nach weit häufigeren Möglichkeit rechnen, dass der Gefässverschluss ein thrombotischer ist.

Mag das Gefäss nun so oder so verlegt sein, so stellt man sich vor, dass in dem verschlossenen Gebiet aus dem durch Capillaranastomosen und Bronchialarterie einfliessenden Blut kein genügender Capillarkreislauf zu Stande kommt, dass es sich in den Gefässen, indem es sie ausweitet, anhäuft und dass es dann in Folge der nothwendig eintretenden Ernährungstörung der Wand durch Diapedese in die Alveolen gelangt.

Aber auf diesen Blutaustritt deutet nichts hin. Man findet die Capillaren nicht dilatirt, sondern eher enge, wenn auch manchmal auf grössere Strecken durch Fibrinthromben (allg. Path. S. 105) verlegt.

Die Quelle der Blutung ist demnach eine andere. Die Hämorrhagie stammt aus den Verzweigungen der **Bronchialarterie** in dem periarteriellen, peribronchialen Bindegewebe, in der Schleimhaut der Bronchen und etwa noch aus den Gefässgebieten der Alveolargänge, die noch von den Bronchialarterien aus zunächst Blut erhalten können. **Alle diese Gefässe** findet man sehr stark dilatirt, **strotzend gefüllt** und das Bindegewebe ist oft mit ausgetretenem Blut dicht infiltrirt. Gelegentlich sieht man direct, dass ein zerrissenes Gefäss sich in eine angrenzende Alveole öffnet, oder man muss schliessen, dass die Blutung aus der Schleimhaut in das Bronchiallumen erfolgte. Zu dieser Genese der Blutung stimmt es sehr gut, dass man in noch nicht völlig luftleeren Infarkten hauptsächlich das die Bronchen umgebende Lungengewebe infarcirt findet.

Auch Grawitz leitete die Blutung aus den peribronchialen Gefässen ab, deren reichliche Füllung er auch beschrieb. Er rückt aber hierbei ältere entzündliche Vorgänge und Gefässneubildung in den Vordergrund. Er stellt die Bedeutung einer Embolie völlig in Abrede und meint, der Infarkt komme ev. trotz Embolie zu Stande.

Die entzündlichen Gefässneubildungen mögen nun wohl in Betracht kommen, aber sie sind nicht erforderlich. Es handelt sich meines Erachtens darum, dass zunächst in dem Bezirk einer Pulmonalarterie, die in ihrem Stamm und in Aesten thrombotisch oder zuweilen auch durch Embolie mit nachfolgender Thrombose ver-

schlossen ist, ein Stillstand der Circulation eintritt, die von der Bronchialarterie aus wegen des für dieses kleine Gefäss viel zu grossen Gebietes nicht unterhalten werden kann. Da nun weiterhin der Blutzufluss durch eben diese Arterie andauert, der Abfluss aber, der ja auch in der Norm zum grossen Theil durch die Pulmonalvenen erfolgt, nicht mehr ordentlich von Statten geht, so sammelt sich das Blut in dem Gebiet der Bronchialarterie und der zunächst angrenzenden Alveolarcapillaren an und aus allen den davon betroffenen Gefässen kann dann wegen der nothwendig eintretenden Schädigung der Wandungen durch Diapedese oder Zerreissung die Hämorrhagie erfolgen. So fügt sich die Thrombose und ev. auch die Embolie in die Genese des hämorrhagischen Infarktes ein. Aber beide sind nicht unbedingt nothwendig. Denn auch eine erhebliche Störung der pulmonalen Circulation mit Hinderung des Abflusses kann jene bronchialen Blutungen erzeugen. Die Gelegenheit zu solchen Störungen ist aber meist reichlich gegeben. Denn die Infarkte entstehen im Allgemeinen nicht in sonst gesunden Lungen, sondern fast immer bei Kranken mit erheblichen Erschwerungen des Kreislaufes (durch Herzfehler, Allgemeinerkrankungen, Greisenalter). Unter diesen Umständen kann aber auch jene Thrombose leicht zu Stande kommen.

Experimentell kann man typische Infarkte nur sehr schwer machen. Es gelingt nur bei hochgradigen vielfachen Embolien in die Pulmonalarterien, ausserdem durch Beimengung schädigender Substanzen (Argentum nitricum etc.) zu den Embolis, also durch Bedingungen, die für die Infarkte des Menschen nicht maassgebend sind.

Die klinische Bedeutung der Infarkte ist meist gering. Sie bringen im Allgemeinen keine directe Schädigung mit sich, denn die Ausschaltung auch grosser Gebiete des Lungenkreislaufes hat keine schwereren Folgen. Nur die plötzliche Verstopfung des Hauptstammes einer Lunge oder der Pulmonalarterie selbst ist rasch tödtlich.

Die Infarkte können aber weitere nachtheilige Veränderungen eingehen. Sie können durch Hinzutritt von Bacterien vereitern oder verjauchen. Davon muss noch, zumal insofern Bacterien mit dem Blutstrom in die Lunge gerathen, weiter die Rede sein.

Im Anschluss an den hämorrhagischen Infarkt sei im Zusammenhang embolischer Vorgänge gedacht. Als Embolie kommen einmal Thromben in Betracht, die aus peripheren Venen oder dem rechten Herzen stammen. Sie können, wenn sie gross oder lang

sind und sich (Fig. 235) zusammenkrümmen (s. allg. Path. S. 129), den Hauptstamm der Pulmonalarterie oder die beiden Aeste verlegen und dann schnell den Tod bedingen. Oder sie fahren in kleinere Aeste hinein und schaden nichts, oder sie sind nach den eben bei dem Infarkt hervorgehobenen Gesichtspunkten für seine Entstehung von Interesse. Aber **nicht Alles, was in einer Pulmonalarterie steckt, ist ein Embolus.** Vieles ist (s. o.) als local entstandener **Thrombus** zu deuten und zwar stets dann, wenn das Gebilde das Gefässlumen cylindrisch und genau angepasst ausfüllt und wenn es gar in zwei oder mehr Aeste hineinragt. Emboli sind lange nicht so häufig, wie man meist annimmt. Aller-

Fig. 235.

Embolie in den Hauptstamm der Pulmonalarterie und in die beiden Aeste. Die Emboli stammen aus den Venen des Oberschenkels, sind lang und gerifft und in mannigfacher Weise gebogen, geknickt und zusammengedrängt. *A* Aorta, *P* Pulmonalis, *T* Emboli, *L L* linke Lunge, *R L* rechte Lunge.

dings kann in einem Thrombus ein Embolus stecken, aber das lässt sich meist nicht **beweisen.** Daraus, dass im peripheren Venensystem Thromben vorhanden sind, lässt sich für sich allein nicht ableiten, dass die Pfröpfe der Lungenarterie daher stammen. Hier ist weit mehr Kritik am Platze, als sie meist geübt wird. Das gilt auch für alle anderen Gefässsysteme.

Ueber die Bedeutung einer Embolie mit inficirten Thromben wird später gesprochen werden.

Als weitere embolisirende Substanz kommt flüssiges Fett in Betracht (s. allg. Path. S. 125). Seine Gegenwart aber ruft keine makroskopisch sichtbaren Veränderungen hervor.

Ferner giebt es eine Embolie von Geschwulstmassen. Doch handelt es sich hier meist um mikroskopisch kleine Theile, so dass die Verlegung eines grösseren Gefässlumens nur selten in Frage kommt (s. im Uebrigen die Geschwülste der Lunge).

Erwähnt sei endlich eine Embolie von thierischen Parasiten (s. diese).

3. Oedem der Lunge.

Das **Oedem** der Lunge beruht auf einer Anhäufung wässriger aus den Blutgefässen ausgetretener Flüssigkeit in den Alveolen und Bronchen. Die Luft kann bis auf Spuren verdrängt oder mit der Flüssigkeit gemischt sein.

Die ödematösen Abschnitte, nicht selten die ganzen Lungen, sind schwer und voluminös, da die Lufträume durch das Wasser auf den Inspirationszustand ausgedehnt sind.

Schneidet man ein, so quillt oft schon dabei die Flüssigkeit aus. Immer aber kann man sie durch Druck auf die Lunge hervorpressen und, oft stromweise, von der Schnittfläche abfliessen lassen. Bei Mischung mit Luft ist das Oedem schaumig.

Die Veranlassung zum Oedem ist verschieden. Im Allgemeinen haben wir festzuhalten, dass an der Entstehung des Oedem (allg. Path. S. 167) hauptsächlich Gefässwandveränderungen, ferner wässrige Blutbeschaffenheit und Circulationstörungen betheiligt sind.

Venöse Stauung (s. o.) durch chronisch wirkende linksseitige Herzfehler steigert gewöhnlich die Transsudation nicht. Sie bewirkt braune Induration.

Oedem kommt sehr häufig als agonale Erscheinung zu Stande, wenn die Gefässwand in Folge der allgemeinen Abnahme der Lebensenergie geschädigt wurde und (nach Cohnheim) der linke Ventrikel früher erlahmt als der rechte.

Es findet sich ferner, auch zum Theil als agonale Erscheinung, bei den mit Hydrämie einhergehenden Erkrankungen (Nephritis). Es tritt aber erst auf, wenn die Gefässwände das Wasser nicht mehr zurückhalten.

Es giebt ferner ein entzündliches Oedem, welches bei

Pneumonien in den nicht verdichteten Theilen, oder in der nicht verdichteten Lunge oder als Einleitung von Entzündungen oder auch bei nur vorübergehender Reizung eintritt. Die Toxine schädigen hier die Gefässe.

Der Blutgehalt der Lunge ist verschieden. Bei dem hydrämischen Oedem ist er meist gering, bei dem entzündlichen naturgemäss reichlich. Das Oedem fliesst dann grauroth oder roth ab. Unter dem Mikroskop findet man ausser rothen Blutkörperchen in der Flüssigkeit bald nur aufgequollene Epithelien, bald (bei Entzündung) auch Leukocyten.

Oedem ist ausserordentlich häufig und seiner Entstehung nach nicht immer sicher zu beurtheilen.

Es erstreckt sich bald auf beide Lungen, bald nur auf eine, oder nur auf einen Lappen oder nur auf einen Theil eines solchen. Im Allgemeinen ist es in den abhängigen mehr entwickelt als in den höher gelegenen.

Die Bedeutung des Oedem ist verschieden. Das agonale ist die Folge des Absterbens, nicht seine Ursache. Das hydrämische Oedem sowie das entzündliche sind vielfach auch nur Begleiterscheinungen des Todes, tragen aber manchmal wohl etwas zu seinem früheren Eintreten bei. Relativ selten, so bei acutem Eintritt in Folge von entzündlichen Reizungen, ist das Oedem direct Todesursache.

4. Emphysem.

Mit der Bezeichnung **Emphysem** belegen wir in der Lunge zwei verschiedene Zustände. Der eine ist durch eine pathologische Erweiterung der Lufträume, der andere durch einen Austritt von Luft aus den Alveolen in das interstitielle Gewebe gekennzeichnet. Jener umfasst einmal eine selbständige, auf grosse Lungenabschnitte oder auf das ganze Organ sich ausdehnende Veränderung, das **alveolare, vesiculäre oder substantielle Emphysem** und zweitens eine nur in der Umgebung anderweitig afficirter Lungenabschnitte auftretende Veränderung, das **vicarirende Emphysem**. Der zweite Zustand wird als **interstitielles Emphysem** bezeichnet.

a) Das alveolare, vesiculäre, substantielle Emphysem.

Die Lunge erscheint dem Kliniker wie dem Anatomen vergrössert. Sie sinkt nach Eröffnung des Thorax in der Leiche nicht so wie sonst, ihrer Elasticität folgend, in sich zusammen.

sondern behält ihr Volumen oder büsst weniger davon ein, als es sonst der Fall ist. Durch die Pleura sieht man als Ausdruck jener Erweiterung der Lufträume in geringen Graden stecknadelkopfgrosse, in höheren erbsengrosse und umfangreichere Bläschen, bezw. Blasen, die mit zunehmender Grösse mehr und mehr aus dem übrigen Lungengewebe herausragen. Das Alles ist besonders an den scharfen Rändern, zumal des Oberlappens der Fall, wo zahlreiche kleinere Blasen dichtgedrängt, reihenförmig, perlschnurartig angeordnet sind, oder wo ausserdem einzelne oder mehrere grössere vom Umfange einer Kirsche, einer Nuss oder gar eines Apfels vorspringen (Fig. 236). Ihre Wand ist sehr dünn,

Fig. 236.

Scharfer Lungenrand bei Emphysem. Der Rand ist durch reihenweise gestellte nussgrosse Blasen angezeichnet. Rechts oben eine besonders grosse Blase. Die Blasen sind hell, kohlefrei, mit baumförmigen Gefässen versehen.

durchscheinend, so dass der Lungenrand gegen das Licht gehalten seine blasige Beschaffenheit sehr gut erkennen lässt. Dazu trägt auch der Umstand bei, dass die emphysematösen Abschnitte um so weniger Kohle zu enthalten pflegen, je hochgradiger sie verändert sind.

Auf der übrigen Oberfläche der Lunge ist das Emphysem stets weniger ausgeprägt. Man sieht hier durch die Pleura meist nur stecknadelkopfgrosse oder erbsengrosse Blasen.

Bei dem vicariirenden Emphysem findet sich die Veränderung in der Umgebung kleinerer verdichteter, besonders tuberculöser Lungenabschnitte. Man sieht hier mehr oder weniger zahlreiche durchschnittlich nicht über Erbsengrösse hinausgehende Blasen. Doch kommen auch nussgrosse und grössere vor. Der Process sitzt hauptsächlich im Oberlappen, gewöhnlich in dessen oberer Hälfte.

Verfolgen wir das Zustandekommen des Emphysems (Fig. 237), so ist die erste Erscheinung eine Erweiterung der Infundibula. Die Septa, welche die einzelnen sich ausdehnenden Alveolen trennen, werden niedriger, sinken gleichsam in die gemeinsame Wand des Infundibulums zurück und können bald nur noch als niedrige leistenförmige Vorsprünge gesehen werden, bis auch diese verschwinden. So ist aus dem Infundibulum ein stecknadelkopfgrosses Bläschen geworden, welches sich weiter ausdehnt. Aber die grösseren Blasen (Fig. 238) (bei dem „**bullösen Emphysem**“) kommen dadurch nicht allein zu Stande. Sie entstehen vielmehr durch eine Vereinigung einzelner oder vieler kleiner Räume unter Verschwinden der Scheidewände. Der Process wird eingeleitet durch Erweiterung jener bei der Pneumonie zu besprechenden in den Alveolarwänden normal vorhandenen Poren (Fig. 237), welche bei Dehnung der Wandflächen naturgemäss weiter werden müssen (RIBBERT). Daran trägt auch ein Untergang von Wandbestandtheilen bei. Die in die Länge gezogenen und dadurch verengten Capillaren obliteriren und reissen durch, die Epithelien gehen durch degenerative Vorgänge und Desquamation verloren, die elastischen Elemente atrophiren ebenfalls oder ziehen sich gegen die den Infundibulis gemeinsame Aussenwand zurück. Die dilatirten benachbarten Poren fliessen zusammen und so entsteht eine grosse Communication, die sich durch weitere Retraction der Septa vergrössert. Auf diese Weise gehen nach allen Richtungen benachbarte Infundibula in einander über. Aber die zwischen ihnen befindlichen Bronchen und grösseren Gefässe bleiben zunächst erhalten. Sie ziehen,

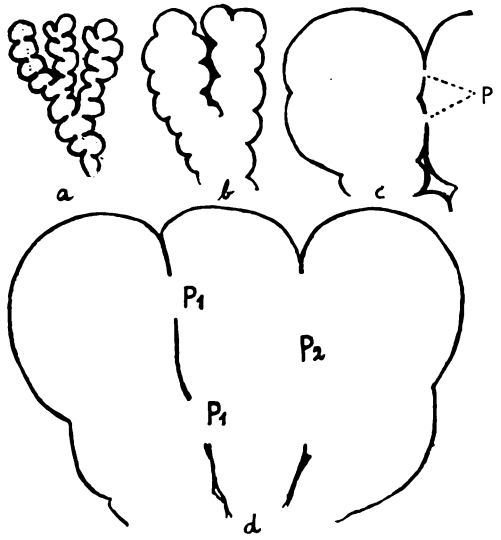

Fig. 237.

Schematische Darstellung der Entwicklung von Emphysem. *a* normale Infundibula, *b* erweiterte Infundibula, *c* stärkere Dilatation mit Verstreichen der Alveolarsepta und Erweiterung der Poren (*P*), *d* hochgradige Dilatation mit weiten Porenöffnungen (P_1) und fast völligem Fehlen des Septums bei P_2.

durch die Atrophie des Alveolargewebes allseitig isolirt als baumförmig verzweigte Stränge (Fig. 238) durch die grossen Räume, bis auch sie durch die Dehnung mehr und mehr in die Länge gezogen, verdünnt werden und durchreissen. Dann ragen sie noch als kürzere oder längere Fäden in das Lumen hinein.

Im Greisenalter hat das Emphysem einige besondere Eigenthümlichkeiten. Es zeigt zwar ebenfalls die eben besprochenen Vereinigungen benachbarter Lufträume, aber die so entstehenden Höhlen gewinnen keine aus dem Lungengewebe sich heraushebende

Fig. 238.

Grosse Emphysemblase, der Länge nach angeschnitten. Man sieht in dem Lumen strang- und netzförmig ausgespannte Fäden, die den Resten der Bronchen und Gefässe entsprechen.

Fig. 239.

Injicirtes Gefässnetz in der Wand einer grossen Emphysemblase. Das Netz ist weitmaschig. Die Gefässe sind zum Theil abnorm eng und verlaufen viel gestreckter als im normalen Lungengewebe.

blasige Beschaffenheit. Sie vergrössern also das Organ nicht, es wird im Gegentheil eher kleiner. Es zeigt auch nicht die starre Beschaffenheit des typischen Emphysem, sondern es sinkt schlaff in sich zusammen. Es handelt sich also in der Hauptsache um eine Atrophie des Gewebes. Eine Uebereinstimmung besteht darin, dass die veränderten Theile ebenfalls ärmer an Kohle sind.

Die Folgen des Emphysems bestehen einmal in einer Verminderung der respiratorischen Fähigkeit des erkrankten Gewebes. Die Innenfläche der Blasen ist um Vieles geringer, als

die aller früher an ihrer Stelle vorhandenen Alveolen zusammengenommen. Sie ist aber ferner auch weniger functionsfähig als eine Alveolarwand. Denn die erheblich reducirten Capillaren sind noch dazu in die Länge gedehnt, dünn und durch die Spannung über den grossen Höhlen abgeplattet, führen also schon deshalb weniger Blut. In injicirten Präparaten sieht man sie gestreckt (Fig. 239) und ihr Netz ist weitmaschiger als sonst. Dazu kommt, dass die Luft sich in den Blasen wenig erneuert. So ist also die Sauerstoffaufnahme herabgesetzt. Aber auch die Circulation ist behindert. Die in der beschriebenen Weise veränderten Capillaren setzen dem Durchfliessen des Blutes grösseren Widerstand entgegen, so dass nur eine verstärkte Thätigkeit des rechten Ventrikels seine annähernd normale Fortbewegung ermöglicht. Aus ihr folgt eine allmählich eintretende rechtsseitige Herzhypertrophie, die aber schliesslich auch nicht mehr genügt. Dann tritt Stauung im grossen venösen Kreislauf ein.

Weitere Folgen sind ungewöhnliche Erweiterung des Thorax, der „fassförmig" erscheint, Verdrängung des Zwerchfells nach unten, herniöse Vorstülpung der Lunge in die Zwischenrippenräume und in die obere Thoraxapertur, Begünstigung von Bronchialkatarrhen durch die geschädigte Circulation, nach Zahn auch zuweilen Zerreissung der Blasen mit Entstehung eines Pneumothorax.

Die Entstehung des Emphysems ist auf zwei Momente, auf eine Widerstandherabsetzung des Lungengewebes und auf den, in manchen Fällen gesteigerten, Luftdruck zurückzuführen. Die erstere ist durch chronische Bronchialentzündungen oder Staubinhalationsveränderungen, oder acute Pneumonien bedingt, oder sie ist congenitaler Natur, oder ein Ausdruck des senilen Zustandes. Bei dem vicariirenden Emphysem ist die Widerstandsabnahme durch die von dem Erkrankungsherd ausgehende Schädigung des Lungengewebes gegeben.

Die durch solche Umstände geschaffene Disposition des Lungengewebes genügt allein, um unter der Einwirkung des normalen Inspirationsdruckes ein Emphysem zu erzeugen. Nach fibrinöser Pneumonie und im Alter spielen andere Momente keine Rolle. Begünstigend wird aber eine Erhöhung des Druckes der in der Lunge befindlichen Luft wirken. Sie kommt zu Stande durch verstärkte Inspiration bei angestrengter Athmung (bei Instrumentenbläsern etc.), ferner durch erschwerte Exspiration bei Bronchialkatarrhen, Kehlkopfstenosen, Instrumentenblasen etc.

Doch dürfte dieses letztere Moment im Allgemeinen überschätzt werden. Denn bei der Exspiration wird ja die Lunge durch Thoraxwand und Zwerchfell zusammengedrückt, kann sich also nicht erweitern. Eine pathologische Dilatation ist dann nur da möglich, wo, wie an den scharfen Rändern, ein Ausweichen von Lungentheilen gegen die mediastinalen Weichtheile stattfinden kann. In diese Abschnitte wird dann die Luft aus den Bronchen hineingetrieben werden. In wie weit aber ein solches Ausweichen überhaupt vor sich geht, lässt sich nicht leicht abschätzen. Denn im Thorax herrscht doch wohl bei der Exspiration überall der gleiche Druck.

Es wird also die emphysematöse Erweiterung der Lufträume in erster Linie bei der Inspiration eintreten. Dadurch kommt ja auch allein das vicariirende Emphysem zu Stande.

Histologisch sichere Merkzeichen für die herabgesetzte Elasticität des Lungengewebes haben sich nicht auffinden lassen. An den elastischen Fasern bemerkt man keine typischen Veränderungen, die in allen Fällen wiederkehren. Zuweilen findet man eine Verminderung der Fasern. Ausserdem sah man entzündliche Veränderungen (so GRAWITZ, der ausserdem ein Oedem der Lunge an den scharfen Rändern für die häufige Entstehung der Erkrankung gerade an diesen Stellen verantwortlich macht).

Eine besondere Eigenthümlichkeit des emphysematösen Gewebes besteht in dem geringen Gehalt an eingeathmetem schwarzen Pigment. VIRCHOW meint, dieser Umstand deute auf eine frühzeitige Entstehung des Emphysems im kindlichen Alter vor der Kohleablagerung hin. GRAWITZ u. A. meinen, dass vorher vorhandenes Pigment bei der Entstehung des Emphysems auf dem Wege der Lymphbahnen beseitigt werden könne.

Fig. 240.
Interstitielles Emphysem. Man sieht am Rande des rechten Oberlappens 4 Reihen von Luftblasen, die in dem Interstitium des Lungengewebes liegen.

b) Das interstitielle Emphysem.

Bei dem interstitiellen Emphysem (Fig. 240) befindet sich Luft in Spalten des eigentlichen Lungengewebes, besonders in den bindegewebigen Septen der Lobuli. Sie kommt dahin bei einer Zerreissung der Alveolarwände durch eine Druckerhöhung bei erschwerter, forcirter Athmung, also bei heftigem Husten, zumal bei einer besonders durch Diphtherie bedingten Verengerung der Glottis.

Ob hier aber nicht auch die vertiefte Inspiration mehr schadet

als die Exspiration? Denn diese verkleinert die Lunge, die allseitig comprimirt wird und so der Luft den Austritt aus der Alveole gar nicht gestattet.

Die Luftblasen im Bindegewebe sind stecknadelkopf- bis kirschkerngross und reihenweise hinter einander gestellt. Sie umgeben oft in continuirlichen unter der Pleura angeordneten Reihen die Grenzen der Lobuli und erstrecken sich andererseits in Zügen bis zum Lungenhilus. Die Luft tritt hier nicht selten in das mediastinale und weiter in das Halszellgewebe über und verursacht dann auch hier und eventuell auch über dem Thorax ein weitverbreitetes Emphysem, welches sich später durch Absorption der Luft leicht wieder zurückbildet.

5. Atelektase.

Wenn Lungengewebe beim Neugeborenen luftleer bleibt oder wenn es später, ohne sich zunächst anderweitig zu verändern, wieder luftleer wird, so nennen wir es **atelektatisch** (Atelektase kommt von ατελής unvollkommen und ἔκτασις die Ausdehnung).

Beim Neugeborenen kann das Eindringen von Luft aus verschiedenen Gründen unterbleiben. Dahin gehört Schwäche des Kindes und damit der Respirationsbewegungen, Gehirndruck. Bronchialverstopfung durch Schleim, abnorme Massen (z. B. Zwerchfellhernie) im Thorax. Das atelektatische Gewebe ist fester als das übrige, dunkelroth und nimmt ein relativ geringeres Volumen ein. Es kann nur kleine Abschnitte oder ganze Lappen oder auch eine ganze Lunge umfassen.

Die atelektatischen Partien werden nun allmählich doch noch der Luft zugängig, oder sie bleiben dauernd luftleer. Dann nehmen sie auch niemals Kohlestaub auf, bleiben deshalb farblos und sind meist blass. Späterhin dilatiren sich die Bronchen und wandeln sich in cylindrische oder sackförmige Hohlräume um, mit denen unter Umständen ein ganzer Lappen durchsetzt sein kann. Zwischen ihnen befinden sich nur relativ schmale Septa eines blassen, faserigen Gewebes, welches durch fibröse Umwandlung und Untergang der Alveolarepithelien aus dem embryonalen Lungengewebe hervorging. In dem Lumen der Erweiterungen befindet sich glasiger Schleim oder eiterähnlicher Inhalt. Die Wand enthält meist ungewöhnlich reichliche Knorpeleinlagerungen (Heller). Auch pflegen die Schleimdrüsen mehr als normal entwickelt zu sein. Die so veränderten Abschnitte bezw. ganzen

Lappen sind wesentlich kleiner, als sie im normalen Zustand sein würden. Denn das Lungengewebe ist ja nicht mitgewachsen und die Erweiterung der Bronchen gleicht die Verminderung des Volumens nicht entfernt aus.

Die erworbene Atelektase tritt ein in Lungen, die bereits lufthaltig waren. Aetiologisch kommen erstens Momente in Betracht, welche die Ausdehnung der Lunge mehr und mehr beschränken und schliesslich ganz aufheben. Dahin gehören Compression durch Tumoren, Exsudate, Luft, welche in dem

Fig. 241.

Atelektase einer kindlichen rechten Lunge. Von Ober- und Mittellappen sind nur kleine Theile zu sehen. Die dunkeln tiefliegenden Abschnitte des Unterlappens sind die atelektatischen, die hellen, prominenten die lufthaltigen.

Pleuraraum vorhanden sind, durch Verkrümmungen der Wirbelsäule, Empordrängen des Zwerchfells, ferner mangelhafte Thätigkeit der Athemmusculatur, die sich ausserdem oft mit jenen Einwirkungen combinirt. Zweitens kommt Atelektase bei Verstopfung der Bronchen vor. Aber während dort die eindringende Luft immer mehr an Menge abnimmt, wird sie hier nach und nach absorbirt, zuerst der Sauerstoff, dann die Kohlensäure, dann der Stickstoff (Lichtheim).

Das Aussehen der atelektatischen Abschnitte wechselt mit der Aetiologie. Bei Compression wird das Lungengewebe blass, die Circulation ungenügend, der zusammengedrückte Theil, meist der

Unterlappen, wird klein, lederartig zäh, feucht. Bei Atelektase (Fig. 241) durch Bronchialverstopfung sinkt der Bezirk erstens ein, er liegt unter dem Niveau der Pleura. Zweitens wird seine Farbe dunkler, braunroth, weil das Blut durch das Fehlen der strömungbefördernden Athembewegungen sich reichlicher ansammelt und weil es wegen des Mangels an Sauerstoff nicht oxydirt wird. Am deutlichsten sieht man diese Veränderungen an Kinderlungen, die auf der Oberfläche durch mehr oder weniger eingesunkene und in verschiedenem Grade verfärbte lobuläre Abschnitte uneben und gefleckt aussehen.

Die erworbene Atelektase kann nach Aufhebung der veranlassenden Einflüsse dem normalen Verhalten wieder Platz machen. Bei bleibender Compression stellt sich Verklebung der Alveolarwände ein. Bei dauernder Verstopfung der Bronchen sind die Folgen complicirter. Es sammelt sich die sonst verdunstende transsudirte Flüssigkeit in den Alveolen an, die Alveolarepithelien lösen sich ab, fallen in das Alveolarlumen und runden sich zu kugeligen, aufquellenden Zellen ab. Durch diese Vorgänge wird das atelektatische Gewebe wieder umfangreicher, es gleicht dem Milzgewebe, es erfährt eine **Splenisation.** Häufig kommt Entzündung hinzu (s. unten S. 430), schon deshalb, weil die den Bronchus verstopfenden Massen sie erregen. Es findet sich dann auch Exsudat in den Alveolen und Bindegewebeneubildung in den Wänden. Später entsteht durch Schrumpfung eine Narbe, welche die Pleura einzieht.

6. Allgemeines über die Erkrankungen der Lunge durch entzündungerregende Agentien, die mit der Inspiration hinein gelangen.

In der Athemluft schwebende feinste Partikel können tief in die Lunge hinein aspirirt werden. Zwar schlagen sie sich meist schon auf dem Wege dahin, in Mund und Nase, Rachen, Kehlkopf und Trachea und weiteren Bronchen auf der Wand nieder und es wird sogar bezweifelt, ob sie überhaupt bis in die Alveolen gelangen können. Doch kann das für tiefste Inspirationen wohl nicht fraglich sein.

Dahin gehören die verschiedensten Staubarten und in der Luft suspendirte Bacterien. Auch feinste Wassertröpfchen, auf die Flügge für die Verbreitung der Tuberculose grossen Werth legt, können in Form der beim Sprechen verspritzten Sputumtheile angesaugt werden.

Grössere Partikel kommen durch sogenanntes Verschlucken oder von entzündlichen Processen der grösseren Luftwege aus in die Lungen. Sie bleiben dann je nach ihrer Grösse in den weiteren oder engeren Bronchen stecken.

Die Art der Lungenerkrankung hängt von der Beschaffenheit und Localisation der Schädlichkeiten ab. Bei geringen Mengen feinster eingeathmeter Partikel (Bacterien) kann das Organ intact bleiben und zwar einmal, weil die fraglichen Gebilde als solche, oder in Zellen, Leukocyten und Alveolarepithelien (Staubzellen) eingelagert, wieder ausgeworfen werden oder zu Grunde gehen, und zweitens, weil sie in das Lungengewebe aufgenommen und mit dem Lymph- oder Blutstrom weiter verbreitet werden können. Die Lymphbahnen kommen hauptsächlich in Betracht. In ihnen gelangen feinste Staubkörnchen und Bacterien zu den bronchialen Lymphdrüsen, wo sie abfiltrirt werden, liegen bleiben und Veränderungen hervorrufen.

Die Aufnahme in das Lungengewebe erfolgt wohl zum Theil durch Leukocyten, welche in die Alveolen übertraten, sich mit Staub beluden und zurückwanderten, zum anderen Theil auf directem Wege, durch Eindringen zwischen den Alveolarepithelien (s. Arnold).

7. Veränderungen der Lunge durch Staubinhalation. Pneumonoconiosis.

In der Form von Staub athmen wir in der Zimmerluft **Kohle- und Russpartikel** ein. Noch mehr ist das bei Heizern und Kohlearbeitern der Fall. Steinarbeiter aspiriren **Steinstaub**, den wir auch auf der Strasse häufig, wenn auch in geringen Mengen einathmen. Ausserdem kommt Eisenstaub, Tabakstaub, Baumwollenstaub, Haarstaub u. a. in Betracht.

Alle diese Staubarten gelangen nur zum kleinsten Theil in das Lungengewebe. Hier lagern sich die Partikel nicht überall, sondern fleckig ab und zwar vor Allem im Bereich der die ganze Lunge durchsetzenden kleinen normalen lymphatischen Herdchen (Arnold), die auch unter der Pleura (Fig. 242) vorhanden sind. Durch den Kohlenstaub wird die Lunge daher schwarz gefleckt. Bei Kindern sind die pigmentirten Stellen noch klein, bei Erwachsenen grösser, doch hängt die Ausdehnung auch davon ab, ob die Menschen viel in der freien Luft oder im Zimmer gelebt haben. Bei reichlicher Staubaufnahme dehnt sich die schwarze Pigmentirung immer weiter aus und zwar zunächst so, dass zwischen den zuerst afficirten Stellen den Lymphgefässen entlanglaufende Verbindungs-

züge entstehen. So kommen ausgedehnte schwarze Netze zu Stande. Noch später wird das ganze Lungengewebe diffus schwarz.

Wo die Kohle sich dicht anhäuft, entsteht eine Zunahme der Intercellularsubstanz, also eine Verdichtung des Gewebes, Anthracosis. Dann fühlen sich jene primären Herdchen hart an. Bei reichlicher diffuser Staubablagerung nimmt die Dichtigkeit des Lungengewebes überall zu, so dass z. B. die ganzen Oberlappen fest werden und wegen der Verkleinerung der Alveolarlumina durch die sich verbreiternden Wandungen kaum noch lufthaltig sein können.

Sehr gewöhnlich sehen wir ferner schwarze knotige Indu-

Fig. 242.

Pleurafläche einer in regelmässiger Anordnung mit Kohle versehenen Lunge. Man sieht ein der lobulären Abtheilung entsprechendes schwarzes Netz, dessen Knotenpunkte verdickt erscheinen.

rationen von der Grösse einer Erbse, einer Hasel- oder Wallnuss und darüber. Aber hier wird wohl niemals die Kohle allein zu beschuldigen sein. Denn es ist nicht einzusehen, weshalb sie sich gerade in Knotenform abscheiden und die dazwischen liegenden Abschnitte nicht oder weniger betheiligen sollte. Hier müssen besondere Umstände maassgebend sein und diese sind weitaus am häufigsten in tuberculösen ausheilenden Processen zu suchen (s. unten). Daneben kommen selten auch andere entzündliche Vorgänge (syphilitische u. a.) in Betracht. Das reichliche Liegenbleiben der Kohle erklärt sich dabei aus dem Umstand, dass die entzündlich sich verdichtenden Gewebe nur unvollkommen mit resorbirenden Lymphbahnen versehen sind und dass sie an den Respirationsbewegungen nicht mehr ordentlich theilnehmen (vergl. S. 441).

Anthracosis und Tuberculose kommen also sehr gewöhnlich mit einander vor.

Der Kohlenstaub gelangt aber von den Lungenalveolen aus, so lange noch eine Resorption möglich ist, auf den Lymphbahnen auch in die bronchialen Lymphdrüsen (Fig. 243). Hier veranlasst er die Seite 109 besprochenen Veränderungen. Die entzündeten, verdichteten, anthrakotischen Drüsen verwachsen mit der Wand der Bronchen und Arterien, in welche immer reichlichere Kohle bis zur Innenfläche vordringt. Der entzündliche Process setzt sich ebenfalls auf die Wandungen fort und bewirkt durch Schrumpfung eine Verengerung der Arterien, die zu Circulationstörungen führen kann (s. S. 56).

Fig. 243.

Lungenhilus bei Anthrakose der Bronchialdrüsen. Man sieht die aufgeschnittene Arterie *A* mit Verzweigungen. Bei *a*, *b* u. *c* sind Drüsen mit der Wand verlöthet und nach innen durchgebrochen. Durch Schrumpfung sind diese Durchbruchstellen (deutlich bei *a* u. *b*) verengt. *B* Stück eines Bronchus, dessen Schleimhaut auch schwarz gefleckt ist. *L L* das stark kohlehaltige Lungengewebe.

Die Kohle kann aber auf diesem Wege auch in das Blut gelangen (Weigert), wenn die anthrakotisch veränderten Wandtheile innen zerfallen (Fig. 243). Auch innerhalb der Lunge geschieht sehr gewöhnlich ein Uebertritt der Kohle durch die dünneren Gefässwandungen in das Lumen. Dann wird das Pigment mit dem Blute in andere Organe, vor Allem in Milz und Leber verschleppt, bei denen schon einmal davon die Rede war (S. 98 bezw. 330).

Der eingeathmete **Steinstaub** (Kiesel- oder Kalkstaub) lagert sich an gleichen Stellen wie die Kohle und naturgemäss fast stets gleichzeitig mit ihr ab, veranlasst aber intensivere Bindegewebewucherung als sie. So entstehen sehr derbe, grauweisse Knötchen oder grössere Knoten, welche die Lunge in beträchtlicher Zahl durchsetzen können. Auf der Pleura treten sie manchmal in zierlicher Vertheilung und um so deutlicher grauweiss hervor, je weniger zugleich eine Kohlenstaubablagerung stattfand. Auch in den bronchialen Lymphdrüsen wird der Steinstaub

wiedergefunden. Man kann ihn mikroskopisch schwer nachweisen, man sieht farblose, kleinste glänzende Körnchen, zackige Splitterchen etc.

Die Veränderungen durch den Steinstaub werden als **Silicosis** bezw. **Chalicosis** bezeichnet.

Eisenstaub ruft entweder (als Rost) eine rothe oder eine schwarze fleckige Färbung hervor. Er kann sich mit Kohle und Steinstaub verbinden. Wir nennen den durch ihn hervorgerufenen Zustand **Siderosis** (ZENKER).

Tabakstaub macht braunrothe fleckige Verfärbungen.

8. Die durch pflanzliche Parasiten verursachten Entzündungen.

Bacterien können erstens von den Luftwegen aus in die Lungen gelangen. Sie finden sich stets schon in der Norm im Tracheal- und Bronchialschleim bis in die feineren Aeste. In dem eigentlichen Lungengewebe sollen sie nach DÜRCK ebenfalls stets vorhanden sein, nach FR. MÜLLER dagegen fehlen. W. MÜLLER meint, sie gelangten auch dorthin, würden aber unter dem Einfluss der Säfte bald abgeschwächt und gingen zu Grunde. Trifft das zu, so können sie eben unter besonderen disponirenden Momenten virulent bleiben und entzündungerregend wirken. Unter ähnlichen Bedingungen werden aber auch die bronchialen Bacterien wuchern und in das Lungengewebe vordringen. Es bedarf also nicht nothwendig einer Einathmung aus der Aussenwelt. Die an den genannten Orten gefundenen Bacterien sind meist dieselben Kokken, die wir als die Erreger der Lungenentzündungen ansprechen, also Diplokokken, Staphylokokken und Streptokokken.

An zweiter Stelle ist die hämatogene Entstehung der Pneumonien zu erwähnen. Von irgend einem anderen Herde des Körpers können Bacterien mit dem Blute in die Lungen gelangen, sich dort festsetzen und Entzündungen hervorrufen. Dahin gehören die pyogenen Kokken, Tuberkel-, Fäulnissbacillen und andere.

Endlich ist eine Pneumonie abzuleiten aus einem Uebergreifen von Entzündungsprocessen, bezw. von einem Uebergang von Entzündungerregern aus der Nachbarschaft auf die Lunge, so von der Pleura und von den bronchialen Lymphdrüsen (bei der Tuberculose).

Die Entzündungsprocesse sind in einem grossen Theil nur exsudative, zum anderen zugleich auch proliferirende.

Die exsudativen Entzündungen haben in der Lunge das Besondere, dass sie nicht oder nur nebenbei im eigentlichen Gewebe verlaufen, vielmehr ihre Producte in die Lufträume des Organs absetzen, wo sie gerinnen. Dadurch verdichtet sich die Lunge und bekommt eine feste Consistenz. Dieser Vorgang wiederholt sich in der Hauptsache nur in wechselnder In- und Extensität bei allen Pneumonien.

Proliferative Entzündungen sind gewöhnlich nur bei einigen der ätiologisch verschiedenen Formen, so vor Allem bei der Tuberculose vorhanden. Auch sie führen zu Verdichtungen, dadurch, dass die Alveolar- und Bronchialwände zunehmend sich verbreitern und dass Wucherungen in die Lumina stattfinden, die schliesslich völlig verschlossen werden.

Die Entzündungen befallen das Lungengewebe in sehr wechselnder Ausdehnung. Bald ist ein ganzer Lappen, bald nur ein Theil ergriffen. Wir unterscheiden danach **lobäre** und **herdförmige** („lobuläre") oder **Broncho-Pneumonien**, die unter Umständen nur den Umfang eines Stecknadelkopfes haben.

Aber auch innerhalb der ganzen Lappen und der grösseren oder kleineren Herde sind die exsudativen und die proliferativen Processe nicht gleichmässig vertheilt. Sie beginnen auch nicht überall zu gleicher Zeit. Die Entzündung setzt in erster Linie ein in den **feinsten Bronchiolen** und in den Alveolargängen. In diese Abschnitte findet die erste Exsudation statt und in ihrer Wand verlaufen vor Allem zunächst die interstitiellen Processe. Bei rasch fortschreitenden Pneumonien breitet sich allerdings die Ausfüllung der Lumina so schnell auf die Alveolen aus, dass man jene Anfangsstadien nicht leicht in voller Ausbildung zu Gesicht bekommt. Immerhin deuten gewisse bei den einzelnen Formen hervorzuhebende Unterschiede in der Zusammensetzung des Exsudates auf diese Genese hin. Bei allen langsamer wirkenden Entzündungen aber trifft man die Ausfüllung der Alveolargänge und Bronchiolen sehr häufig für sich allein an (s. die herdförmigen oder Broncho-Pneumonien). Bilden sich so bei den rasch sich ausdehnenden Pneumonien bald diffuse Verdichtungen, so werden bei den anderen zunächst oder dauernd kleine isolirte Herdchen oder Knötchen erzeugt.

Der Grund, weshalb die feinsten Kanäle den Ausgangspunkt der verschiedenen Entzündungen bilden, liegt in der Engigkeit ihres Lumens, in dem deshalb die Bacterien leicht haften, mögen sie nun von den Bronchen aus aspirirt, oder mögen sie, zu-

nächst in die Alveolen eingesaugt, aus diesen wieder durch Exspiration herausgedrängt werden. Auch mit dem Blute ankomme und aus den Gefässen austretende Mikroorganismen sammeln s aus dem gleichen Gru in jenen Kanälen. interstitiellen Proc abertretenin deren W deshalb auf, weil einmal durch die I zündung im Lumen geregt werden und die Wand zweitens von der Peripherie gerechnet, ersten K tenpunkte desLym gefässsystems und deren Ausdruck kl lymphatische Herdc enthält.

Fig. 244.

Fibrinöse Pneumonie. Schnittfläche der rechten Lunge. *B* Bronchus. Der nicht erkrankte Oberlappen erscheint schlaff, dunkel (hyperämisch). Der pneumonisch verdichtete Unterlappen ist prall, gross, fest, von grauer Farbe und deutlich körniger Schnittfläche. $^1/_2$ natürl. Grösse.

9. Lobäre, fibrin Pneumonie.

Die fibrinöse Pn monie hat ihren Na von dem fibrinreic Exsudat, welches Lufträume der Lu ausfüllt. Die früher m als jetzt gebräuchli Bezeichnung **krup** Pneumonie rührt da her, dass die Exsuc gerinnung eine ähnli Intensität erlangt wi den Membranen des Larynx und die Trac betheiligenden K (Diphtherie). Eine dritte Benennung, **lobäre** Pneumonie beruht dem Umstand, dass die Erkrankung meist einen oder zwei o drei **ganze Lappen** befällt.

Die von der Pneumonie ergriffene Lunge zeigt ein sehr charakteristisches Verhalten, zumal auf dem Höhestadium, mit dem man passend die Schilderung beginnt. Ist der Tod am dritten, vierten oder fünften Tage erfolgt, so ist der befallene Lappen oder die ganze Lunge sehr gross, etwa so, wie sie im vollen Inspirationszustande sein würde, zugleich aber sehr schwer und von fester Consistenz, die derjenigen einer Leber nahekommt. Dieser Umstand führt zur Bezeichnung **Hepatisation.** Die Lunge ist **hepatisirt.** Die Pleura ist über den verdichteten Theilen sehr gewöhnlich durch Fibrinbeläge getrübt.

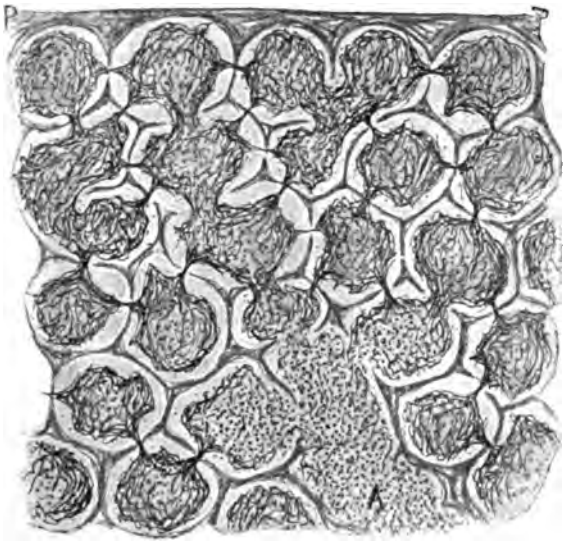

Fig. 245.

Schematische Darstellung der Histologie der fibrinösen Pneumonie. *P P* Pleura, *A* Alveolargang. Sämmtliche Alveolen sind mit Exsudatpfröpfen gefüllt, die in dem Alveolargang und anstossenden Alveolen vorwiegend aus Zellen, im Uebrigen vorwiegend aus Fibrin aufgebaut sind. Die Pfröpfe sind zur klareren Uebersicht so gezeichnet, dass sie die Alveolen nicht ganz ausfüllen. Sie stehen unter einander durch Fäden in Verbindung, welche durch die Poren der Alveolarwände hindurchtreten.

Auf der Schnittfläche (Fig. 244) ist das erkrankte Gewebe, wie nach dem äusseren Verhalten zu erwarten, völlig luftleer, von blasser, hellgrauer Farbe und ausgesprochen feinhöckerig. Es sieht aus, als sei sie gleichmässig und dicht mit einem feinen Sand bestreut. Die so hervortretenden Granula entsprechen den durch Fibringerinnung fest gewordenen, die Lufträume ausfüllenden Exsudatmassen (Fig. 245), die man bei dem Abstreichen der Schnitt-

fläche mit dem Messer sehr leicht in Gestalt kleinster grauer Körnchen gewinnen und mikroskopisch untersuchen kann. Sie bestehen fast ausschliesslich aus Fibrin und Leukocyten und enthalten daneben nur einzelne Epithelien. Das Hervorragen der Körnchen findet seine Erklärung darin, dass die von dem Messer durchschnittenen elastischen Alveolarwände sich zurückziehen.

Die blasse Beschaffenheit der Schnittfläche beruht auf der hochgradigen Anämie des Gewebes. Der graue Ton ist die wegen des Blutmangels hervortretende Eigenfarbe des Exsudates. Er ist die Veranlassung, dass wir das hier zunächst besprochene Stadium der Pneumonie als das der **grauen Hepatisation** bezeichnen (Fig. 244).

Das Wesentliche des Processes ist also durch die Ausfüllung aller Alveolen (Fig. 245) eines oder mehrerer Lappen durch ein geronnenes Exsudat gegeben, welches sich auch in die Bronchen fortsetzt, in ihnen in Gestalt solider oder hohler cylindrischer Gerinnsel auftritt und ausgedehnte Bronchialbäume völlig ausfüllen kann. Zuweilen setzt es sich auch in Form fibrinöser Beläge auf die Wand der grössten Bronchen, sehr selten auch auf die Trachea und den Larynx fort. Hier entstehen dann diphtherieähnliche Bilder.

Das Lungengewebe ist an der Erkrankung nicht wesentlich betheiligt. Die Alveolarwände zeigen ausser Hyperämie keine entzündlichen Processe, dagegen finden sich Gerinnungen auch in den peribronchialen und perivasculären Lymphbahnen und in den Gefässen, die in grösseren und kleineren Aesten durch meist fibrinreiche, seltener zellige Thromben in wechselnder Ausdehnung verschlossen sind.

Wie hat sich nun die graue Hepatisation entwickelt? Als die Pneumonie begann, trat zunächst eine entzündliche Hyperämie ein. Die Lunge wurde ausserordentlich blutreich. Wir reden zu dieser Zeit von blutiger **Anschoppung**. Zu ihr gesellt sich bald der Austritt von Blutbestandtheilen in die Lumina der Lufträume. Daran sind einmal die rothen Blutkörperchen betheiligt, welche durch Diapedese die Capillaren und zwar so reichlich verlassen, dass ein Theil von ihnen mit dem Sputum nach aussen gelangt und es „rostbraun" färbt. Zugleich wandern Leukocyten aus und Blutserum folgt. So werden die Lufträume durch zunächst flüssige, bald aber gerinnende Massen ausgefüllt, welche einzelne oder mehrere, an Menge aber stets in den Hintergrund tretende desquamirte und vergrösserte Epithelien einschliessen. Je mehr Fibrin auftritt, um so fester wird die Lunge, während sie zunächst noch

etwas lufthaltig bleibt. Dann haben wir das Stadium der **rothen Hepatisation** vor uns. Die Schnittfläche ist noch nicht so fest wie bei der grauen Verdichtung, sie ist noch roth und nicht so deutlich körnig. Durch weiterhin eintretende Abnahme des intravasculären Blutes, durch Auflösung und Entfärbung des ausgetretenen und durch fortschreitende Gerinnung geht dann die rothe bald in die graue Hepatisation über.

Der Nachlass der Hyperämie ist theils auf die erschwerte Circulation in dem starren Lungengewebe, theils auf den Druck des aufquellenden Exsudates, theils auf eine in den Arterienverzweigungen eintretende Thrombosirung zurückzuführen.

Die graue Hepatisation ihrerseits macht nach 1, 2 oder 3tägigem Bestehen einer weiteren Umänderung Platz. Allmählich wird nämlich die Consistenz immer weicher, die Farbe gelber, die Schnittfläche glatter. Man kann von ihr mehr und mehr einen graugelben Brei abschaben, der sich unter dem Mikroskop aus zerfallenden Leukocyten und körnig sich auflösendem Fibrin zusammensetzt. Das Exsudat macht also regressive Veränderungen durch: Stadium der **gelben Hepatisation.** Dann folgt sehr schnell eine völlige Auflösung der geronnenen Producte, die rasch resorbirt werden, während in die Alveolen wieder Luft eindringt.

Nur geringe Mengen des Exsudates, wahrscheinlich nur die Ausfüllungsmassen der Bronchen werden ausgehustet. Die Resorption erfolgt auf den Lymph- und Blutbahnen. Der erstere Weg wird durch eine weiche Anschwellung der bronchialen Lymphdrüsen gekennzeichnet.

Die Auflösung der geronnenen Substanz erfolgt durch einen fermentativen Process (Fr. Müller). Das Ferment liefern die Leukocyten. Derselbe Auflösungsprocess geht auch in den Blutgefässen an den Fibrinthromben und ebenso in den Lymphbahnen vor sich.

Nach dem Verschwinden der geronnenen Substanzen regenerirt sich das Alveolarepithel und kleidet die Innenfläche wieder aus.

Das eigentliche Lungengewebe bedarf nicht vieler Umwandlungen, um zur Norm zurückzukehren. Das Wichtigste ist, dass es seine Elasticität und Festigkeit wieder gewinnt. Denn diese waren ihm zeitweise verloren gegangen. Im Stadium der gelben Hepatisation tritt insbesondere seine leichte Zerreissbarkeit deutlich hervor.

So weit der gewöhnliche typische Verlauf einer Pneumonie, die etwa in 7 Tagen beendet ist.

Wir müssen aber das Bild in einigen Punkten ergänzen.

Die Gerinnungsmassen der Lufträume stellen Ausgüsse der Alveolen, Infundibular- und Alveolargänge bis in die Bronchen dar, haben also im Ganzen eine Form, wie wir sie an Wachscorrosionspräparaten gewinnen. In diesen aber erscheinen die einzelnen Infundibula von einander meist völlig getrennt, weil sie ja in der Lunge durch die nach aussen gerichteten Alveolarwandungen abgeschlossen sind. Die Untersuchung der Pneumonie hat aber zuerst ergeben (Fig. 245), dass dieser Abschluss kein vollkommener ist

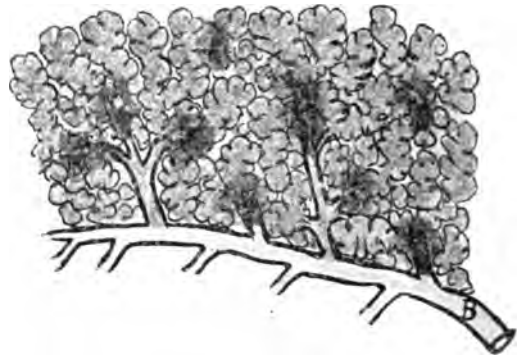

Fig. 246.

Schema über lobäre Pneumonie. *B* Bronchus. Das alveolare Gewebe ist durch Ausscheidung von Exsudat in die Lumina überall verdichtet, aber die am stärksten entzündeten Stellen, die Bronchiolen und die umgebenden Alveolen, heben sich (durch dunklere Beschaffenheit) aus dem verdichteten Gewebe ab. Vergl. Fig. 248 u. 251.

(Kohn, Hauser, v. Hansemann). Es ziehen nämlich aus den Pfröpfen der Alveolen eines Infundibulums quer durch die Wand einzelne oder viele Fibrinfäden zu denen des benachbarten Infundibulums hinüber. Die Wand hat also feine Poren, die aber für eine Wachsinjectionsmasse im Allgemeinen nicht passirbar sind.

Innerhalb der Alveolen sind Fibrin und Zellen gewöhnlich nicht gleichmässig vertheilt (Fig. 246). Meist liegen letztere reichlicher in der Mitte als am Rande, das Fibrin umgekehrt. Noch deutlicher tritt ein ähnlicher Unterschied zwischen Infundibulargang und Alveolen und noch mehr zwischen Alveolargang und Infundibulum zu Tage und zwar in dem Sinne, dass die Fibrinfäden, von den Alveolen an gerechnet gegen die Bronchen hin an Menge ab-, die Zellen an Zahl zunehmen. Die in Betracht

kommenden Mikroorganismen finden sich immer da am reichlichsten, wo die meisten Zellen liegen.

In dieser Anordnung des Exsudates findet die oben (S. 419) besprochene Genese der Pneumonien, die erste Entstehung in den Bronchiolen und Alveolargängen ihren Ausdruck. Aber bei der fibrinösen Pneumonie breitet sich die Entzündung rascher als bei jeder anderen Form auf das übrige Lungengewebe aus.

Die lobäre Pneumonie zeigt aber auch Unregelmässigkeiten in der Anordnung der Verdichtungen. Sie befällt nicht immer einen ganzen Lappen und tritt, wenn eine Lunge in typischer Weise ergriffen wurde, in der anderen manchmal in Form kleinerer, meist schlecht begrenzter Herde auf.

Sie localisirt sich weitaus am häufigsten im Unterlappen, in dem sie an der Basis beginnend nach oben aufsteigt, so dass man unten bereits graue Hepatisation finden kann, während oben noch roth verdichtete Partien vorhanden sind. Der Oberlappen wird für sich allein relativ selten, in vielen Fällen mit dem Unterlappen zusammen befallen. Die rechte Lunge erkrankt häufiger als die linke.

Mit der Pneumonie verbindet sich regelmässig eine fibrinöse Pleuritis (Pleuropneumonie), die ebenso wie jene durch Lösung des Exsudates heilt.

Als Erreger der Pneumonie hat in erster Linie der Fränkel'sche Diplococcus zu gelten. Neben ihm finden sich manchmal auch Staphylokokken und Streptokokken, die aber in einer geringen Zahl von Fällen auch für sich allein die Entzündung hervorrufen können. Ferner kommt der Friedländer'sche Bacillus pneumoniae in Betracht. Die fibrinöse Pneumonie ist daher keine ätiologisch einheitliche Erkrankung.

Die Gefahren der Pneumonie sind verschiedene. Die grosse Ausdehnung des Processes, zumal auf beide Lungen kann die Circulation, besonders bei herzschwachen Individuen, schädigen. Ferner kommt (Bollinger) der Verlust des Blutes an den grossen Mengen von Fibrin und Leukocyten (in hochgradigen Fällen wird 2 Liter Exsudat geliefert) in Betracht. Weiterhin spielt die Allgemeininfection eine grosse Rolle und endlich können Complicationen eintreten. So entsteht neben der Pleuritis auch eine Pericarditis, Endocarditis, Meningitis, Nephritis. In der Lunge selbst aber beobachtet man gelegentlich folgende ungünstige Erscheinungen.

Erstens kann sich die Entzündung herdweise so steigern, dass das Exsudat eitrigen Charakter annimmt. Dann wird das in-

filtrirte Lungengewebe eingeschmolzen, es entsteht ein Abscess, der in die Bronchen, seltener in die Pleura durchbrechen kann und im letzteren Falle ein Empyem (s. dieses) erzeugt. Die Abscesshöhle kann später vernarben.

Zweitens kommt, aber im Ganzen ebenso selten wie die Abscedirung, gelegentlich eine umschriebene Gangrän vor, die auch aus der Eiterung hervorgehen kann. Sie wird meist bei Greisen, Diabetikern und Potatoren beobachtet.

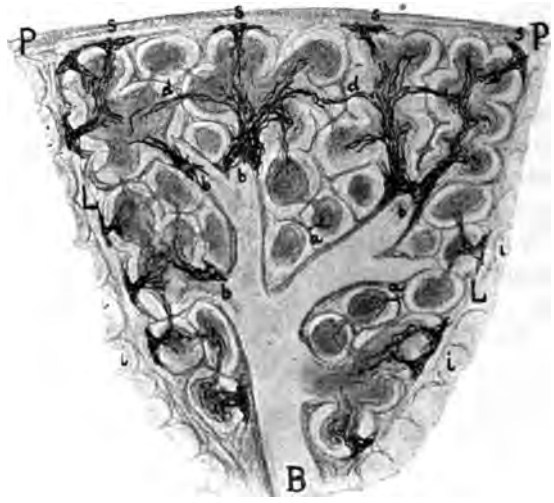

Fig. 247.

Schema über Lungeninduration nach Pneumonie. Dargestellt ist ein Lobulus. *B* Bronchus, *PP* Pleura, *LL* interlobuläres Septum. Die Alveolarlumina sind durch grau gehaltene Fibrinpfröpfe ausgefüllt. In diese wächst bei *ii* aus dem interlobulären, bei *ss* aus dem subpleuralen, bei *bb* aus dem bronchialen Bindegewebe schwarz gezeichnetes organisirendes Gewebe hinein, welches den Bahnen des Fibrins folgend bei *dd* durch die Poren der Alveolarwand tritt. Bei *aa* ist auch ein Aussprossen von Alveolarcapillaren in das Fibrin angedeutet.

Drittens bleibt zuweilen die Lösung und Resorption des Exsudates aus. Dann wird das geronnene Material hier ebenso wie z. B. auf der Pleura (s. a. P. S. 367) organisirt, d. h. durch Bindegewebe ersetzt (Fig. 247). Die jungen in das Fibrin eindringenden Gefässe und Fibroblasten stammen im Allgemeinen und jedenfalls quantitativ weitaus überwiegend aus allen den Theilen des Lungengewebes, die in der Norm mit deutlich ausgesprochenem Bindegewebe versehen sind, also einestheils aus der Wand der Alveolargänge und feinsten Bronchen. Aus ihr dringt das junge Gewebe einerseits in das Lumen der Kanäle,

andererseits in die direct anstossenden Alveolen vor. Im Lumen verbreitet es sich in den fibrinösen Ausfüllungsmassen weiter bis in die Infundibulargänge und in die einzelnen Alveolen, also in peripherer Richtung. Zum anderen Theile wird das Fibrin von dem subpleuralen und interlobulären Bindegewebe aus organisirt, indem ein Hineinwachsen in die anliegenden Alveolen eintritt. In jedem Falle aber dringt das neue Gewebe, den die Poren der Alveolarwand durchsetzenden Fibrinfäden folgend auch in die benachbarten Alveolen bezw. Infundibula vor (Fig. 247). Die so entstehenden die Wand perforirenden Züge leitete man zuerst durchweg aus der Alveolarwand ab, solange die Poren und die hindurchtretenden Fibrinfäden noch unbekannt waren. Selbständig betheiligt sind die Alveolarwände hauptsächlich dann, wenn sie bereits entzündlich verdickt sind. Aber auch ohnedem kommt es in einzelnen Fällen zu einem Aussprossen von jungen Capillaren, die in das Fibrin eintreten, sich an der Organisation betheiligen, aber quantitativ nur eine relativ geringe Rolle spielen. Verschiedenheiten in dem Verhalten der Organisation in den einzelnen Fällen sind vor Allem aus der in den Alveolen und feinen Kanälen wechselnden Persistenz des Fibrins abzuleiten.

Je älter der Vorgang ist, der immer viele Wochen in Anspruch nimmt, um so mehr verschwindet das Fibrin. Schliesslich finden sich in den Lufträumen nur noch bindegewebige Pfröpfe, die sich von der Pulmonalarterie aus leicht injiciren lassen. Weiterhin verwachsen sie mit der Alveolarwand, es entsteht ein gleichmässig verdichtetes, später schrumpfendes Gewebe. Solange es noch im Wachsthum begriffen ist, erscheint es gut bluthaltig, dunkelroth. Daher und wegen seiner Festigkeit hat es eine entfernte Aehnlichkeit mit Musculatur, daher redet man von einer **Carnificatio.** Man gebraucht auch den Ausdruck **Induration der Lunge nach Pneumonie.**

Dieser Ausgang der Pneumonie ist ein höchst ungünstiger. Die Individuen bleiben dauernd krank und gehen gewöhnlich, wenn der Process, wie meist, der Ausdehnung der Entzündung entspricht, nach einigen (3—6) Wochen zu Grunde.

Ueber die Gründe, welche das Ausbleiben der Resolution veranlassen, sind wir im Unklaren. Ob die Art der Infection oder ob die häufig vorhandene ältere, die Lungenbewegung hindernde Pleuraverwachsung in Betracht kommt, ist ungewiss. Mir scheint es, dass peribronchiale frühere Entzündungen eine Rolle spielen können, theils dadurch, dass sie die Resorption hindern,

theils so, dass sie die Organisation begünstigen. Man findet manchmal das um die Bronchen liegende Bindegewebe im Sinne älterer Entzündungsprocesse vermehrt.

10. Die herdförmigen Pneumonien.

In der lobären, fibrinösen Pneumonie lernten wir einen Process kennen, der u. a. durch seine Ausdehnung auf ganze Lungenlappen charakterisirt ist. Alle anderen Lungenentzündungen, auch die später zu betrachtenden eitrigen, tuberculösen u. s. w. treten **herdförmig** auf, unterscheiden sich dadurch aber nicht principiell von der lobären Pneumonie, die ja auch, wie wir sahen, auf kleinere Bezirke beschränkt sein kann und in sich herdförmig gebaut ist.

In erster Linie interessiren uns hier solche Entzündungen, die in dem Verhalten des Exsudates und des Lungengewebes dem lobären Processe nahe stehen, bei denen nämlich die Lufträume der erkrankten Theile durch ein aus Fibrin und Leukocyten bestehendes Exsudat ausgefüllt werden, während die Alveolarwand ausser den Erscheinungen an den Capillaren keine Veränderung zu zeigen braucht.

Solche Pneumonien haben eine sehr wechselnde Aetiologie. Weitaus die meisten entstehen auf dem Wege der Bronchen und werden deshalb **Bronchopneumonien** genannt. Weniger häufig ist die hämatogene Genese.

a) Die bronchogenen Entzündungen.

Sie entstehen einmal im Anschluss an gewöhnliche Bronchitiden, vor Allem der kleineren Zweige, bei Individuen, die durch anderweitige schwere Erkrankungen (z. B. Typhus), durch hohes Alter, oder bei Kindern, die durch mangelhafte Entwicklung so geschwächt sind, dass eine Expectoration der entzündungerregenden Massen aus den Bronchen nicht ausreichend möglich ist. Ganz besonders kommen als pneumonieerzeugende Bronchitiden diejenigen in Betracht, welche sich, zumal bei Kindern, als Folge von Masern (Fig. 252), Scharlach, Keuchhusten, Diphtherie entwickeln, und diejenigen, welche die Influenza begleiten. Eine weitere Gruppe bilden diejenigen Fälle, in denen allerlei fremde Massen in die Bronchen aspirirt werden (Fig. 249, 250) und nun verstopfend und durch die ihnen anhaftenden Bacterien entzündungerregend wirken. So etwas kommt vor bei dem sogenannten Verschlucken, bei dem

irgend welche Fremdkörper in die Luftwege gerathen, bei gelähmten und somnolenten Individuen, bei denen das gleiche mit Speisetheilen geschieht, bei dem Vorhandensein von Tumoren in den Luftwegen u. s. w.

Der bacteriologische Befund muss nach alledem sehr verschieden sein. Die wichtigste Rolle spielt allerdings auch hier der Diplococcus, daneben ausgedehnter als bei der fibrinösen Pneumonie auch Staphylokokken und Streptokokken, ferner in jenen besonderen Fällen Influenzabacillen, Diphtheriebacillen, Fäulnissbacterien u. a.

Das Gemeinsame dieser ätiologisch verschiedenen Formen ist

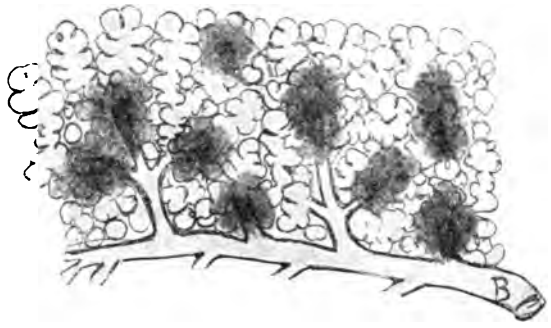

Fig. 248.

Schema über herdförmige Pneumonie. *B* Bronchus. In dem alveolaren Gewebe sieht man 9 Herdchen, die durch Ausfüllung eines Bronchiolus und der angrenzenden Alveolen mit Exsudat entstanden sind. Vergl. Figur 251.

(Fig. 248) **der Ausgang von den kleinsten Bronchien** (s. o. S. 419). Aber wir wollen nicht vergessen, dass auch hierin kein Unterschied von der lobären Pneumonie liegt. Denn auch bei dieser ist ja der gleiche Ausgangspunkt vorhanden und nur die rasche Ausbreitung auf alle Alveolen unterscheidet sie von den herdförmigen Entzündungen. Bei diesen finden wir in den Bronchien im ersten Anfang des Processes ein fast oder nur aus Leukocyten bestehendes Material, welches das Lumen ausfüllt. Das Epithel ist anfänglich erhalten, später losgelöst, theilweise oder ganz untergegangen. Die Entzündung greift bald auf die Bronchialwand, die zellig infiltrirt wird, und durch sie auf die angrenzenden Alveolen über, die sich mit Exsudat füllen. Dieses ist in der nächsten Umgebung der Bronchen zellreich, weiter aber meist fibrinreicher und oft mit Blut untermischt.

Die so entstehenden Herde traten in sehr wechselnder Zahl

und Grösse auf. Bei Masern z. B. sind sie oft zahllos und sehr klein, so dass sie vom Anfänger mit Tuberkeln verwechselt werden können. Bei Aspirationpneunomien (Fig. 249) sind sie von ungleichem Umfange, manchmal recht gross (Fig. 250), wie eine Wallnuss oder darüber hinaus. Durch Zusammenfliessen benachbarter Herde entstehen grössere. Unter Umständen kann so ein ganzer Lappen ergriffen werden.

Fig. 249.
Aspirationspneumonie. Theil der rechten Lunge. Schnittfläche. Man sieht in dem dunkeln (blutreichen) Lungengewebe zahlreiche hellgraue, kleinere und grössere, prominirende unregelmässige pneumonische Herde.

Die Herde sind rundlich oder zuweilen keilförmig oder meist gelappt oder blattförmig. Die einzelnen Abtheilungen des Blattes entsprechen den zu einem grossen Bronchus gehörenden Bronchiolen. Denn um sie entstanden ja die Entzündungen zunächst, um dann bei ihrer nahen räumlichen Beziehung zusammenzufliessen.

Diese von den Bronchen ausgehende Bildung der Herde ist die Veranlassung, dass man den Ausdruck **Bronchopneumonie** anwendet. Ferner spricht man auch von lobulärer Pneumonie, aber insofern meist mit Unrecht, als die Entzündung gewöhnlich nicht an die Grenze eines Lobulus gebunden ist. Denn sie schreitet ja auf die rings an den Bronchiolus angrenzenden, also nicht auf die zu ihm allein gehörenden Alveolen fort. Gelegentlich, besonders wohl nach voraufgegangener Atelektase kommt es vor, dass die Herde wirklich einzelnen Lobulis entsprechen und auf der Schnittfläche eine keilförmige, mit der Basis an die Pleura anstossende Gestalt haben (Fig. 251).

Das Lungengewebe zwischen den Herden ist im Allgemeinen nicht intact. Man findet auch hier Hyperämie, entzündliches Oedem und besonders gern und häufig starke Desquamation der Alveolarepithelien, welche in Gestalt rundlicher Zellen die Lumina mehr oder weniger verlegen, doch auch mit

Fig. 250.

Herdförmige Aspirationspneumonie. *B* Bronchus, *L L* lufthaltiges Lungengewebe. Der grösste Theil des gezeichneten Lungenabschnittes wird von einem umfangreichen, unregelmässig begrenzten, hellen, feinkörnigen pneumonischen Herde eingenommen, der in grosser Ausdehnung bis an die Pleura reicht.

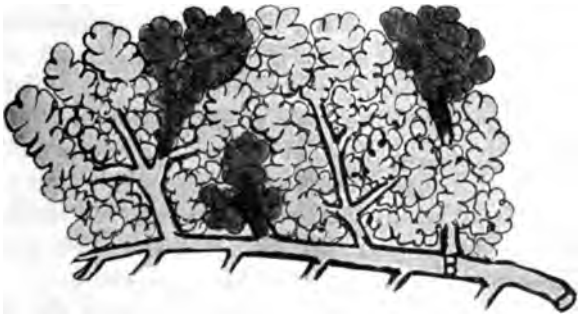

Fig. 251.

Schema über lobuläre Pneumonie. *B* Bronchus. In dem alveolären Gewebe sieht man 3 dunkle Herde, die dem Umfang je eines Lobulus entsprechen und durch Ausfüllung aller dazu gehörenden Alveolen mit Exsudat entstanden sind. Vergl. Fig. 246 u. 248.

Leukocyten untermischt sind. Auch in den Alveolen der Herde selbst findet man Epithelien. Je mehr deren Desquamation hervortritt, um so mehr redet man von katarrhalischer Pneumonie, indem man die Epithelabstossung derjenigen entzündlich erkrankter Schleimhäute an die Seite stellt. Am meisten pflegt man diese Verhältnisse an den mit Atelektase verbundenen Entzündungsprocessen zu beobachten. Doch ist jener Ausdruck nicht gerade glücklich, weil es sich bei der Alveolarwand nicht um eine Schleimhaut handelt, von einem „Herabfliessen" entzündlichen Secretes also nicht die Rede ist. Den Vergleich veranlassen lediglich die sich ablösenden Epithelien und das genügt nicht, um von Katarrh zu sprechen.

Fig. 252.

Schwach entwickelte herdförmige Pneumonie nach Masern. Untere Hälfte des Unterlappens. *a* Arterie. Man sieht in dem blassen Lungengewebe viele, nur wenig hervortretende unregelmässige, gelappte, leicht prominente Herdchen, die etwas heller sind als das Lungengewebe.

Die Schnittfläche der Herde bietet je nach dem Verhalten des Exsudates ein verschiedenes Aussehen. Sie ist entweder grau, körnig und fest wie bei der fibrinösen Pneumonie, oder sie ist grauroth oder roth, glatter und weicher oder gar breiig. In manchen Fällen ist das verdichtete Gewebe ausgesprochen hämorrhagisch. Die Grenze der Herde ist deutlich oder verwaschen. Im letzteren Falle sind sie oft schwer zu erkennen (Fig. 252). Das verschiedene Vernalten hängt von dem Reichthum an Zellen und Fibrin ab. Zellreiche Pneumonien sind weich, fibrinreiche fester und körnig, die verwaschene Grenze erklärt sich aus dem allmählichen Uebergang in das gesunde Gewebe (Fig. 252). Die voll ausgebildeten Herde heben sich leicht aus dem Lungengewebe ab. Die schlaff hepatisirten Bezirke aber, die auch im Blutgehalt sich wenig unterscheiden, sind oft, zumal für den Anfänger, schwer zu erkennen. Der leicht und flach über die Schnittfläche streichende Finger fühlt sie manchmal besser, als das Auge sie sieht.

Auch innerhalb derselben Lunge bieten die Herde nicht alle dasselbe Aussehen. Das hängt schon allein von dem verschiedenen Alter ab. Daraus aber erklärt es sich, dass auch in den Fällen, in denen ein ganzer Lappen erkrankt, die Zusammensetzung aus einzelnen Herden doch noch gut festgestellt werden kann.

Der Verlauf der herdförmigen Pneumonien wechselt. Heilung tritt unter Verflüssigung, Resorption (und theilweiser Expectoration) des Exsudates wie bei der fibrinösen Pneumonie ein.

Intensive Entzündungen gehen in einzelnen oder mehreren Herden in eitrige Erweichung und unter Umständen in **Abscessbildung** über. Heilung ist dann nach Entfernung des Eiters nur durch Narbenbildung möglich. Auch **Verjauchung** kommt und zwar bei bestimmter Aetiologie (s. u.) häufig vor. Die gangränösen Lungenpartien müssen durch Expectoration entfernt werden (s. S. 464).

Die Pneumonie kann auch einen chronischen Verlauf nehmen, der sich theils, aber meist nur in geringer Ausdehnung in Induration (s. o. S. 426), gewöhnlich in proliferirender Entzündung der eingeschlossenen Bronchialwände äussert (s. a. Bronchen).

Das Verhalten der herdförmigen Pneumonien hängt im Allgemeinen ab von der Aetiologie. Bei Diphtherie ist das Exsudat gewöhnlich fibrinreich. Man findet in ihm Diphtheriebacillen. Bei den von bronchialen Entzündungsprocessen abhängigen Herden (bei gewöhnlichen Bronchialkatarrhen der Kinder und Greise, bei Masern etc., Typhus) ist das Mengenverhältniss von Fibrin und Zellen wechselnd. Meist ist, zumal bei kleinen Herden der Gegensatz der centralen den Bronchus und angrenzende Alveolen umfassenden Abschnitte und der peripheren in dem Sinne sehr ausgesprochen, dass dort vorwiegend Zellen, hier mehr oder weniger Fibrin vorhanden ist. Die Mikroorganismen sind die Diplokokken und die pyogenen Kokken. Bei Typhus wurden auch wohl Typhusbacillen gefunden. Ihre Gegenwart scheint den hämorrhagischen Charakter zu bedingen (s. Typhus S. 311). Bei den Pneumonien, die durch Aspiration von Fremdkörpern, Speisetheilen, Geschwulstpartikeln u. s. w. erzeugt sind, nimmt das Exsudat gern eitrige und häufig auch eine jauchige Beschaffenheit an.

In einem Falle, nach lange dauernder Sondenfütterung, fand ich in den Alveolen der entzündeten Partien ausserordentlich zahlreiche Muskelstückchen, die viele Alveolen fast ganz ausstopften.

b) Hämatogene Pneumonien.

Im Blut circulirende Mikroorganismen können in der Lunge zur Ansiedelung gelangen und Entzündungen hervorrufen, welche den bisher besprochenen herdförmigen Processen analog sind. Das vermögen die pyogenen Kokken, die Typhusbacillen u. a. Wir

sehen solche Processe nicht selten nach puerperalen Infectionen, nach Peritonitis, nach Typhus.

Die Entzündungsherde haben meist keine bestimmte Form, sind oft sehr ausgedehnt, aber meist von verwaschenen Grenzen. Sie gleichen den herdförmigen Pneumonien, zeichnen sich aber vor ihnen gern durch hämorrhagische Beschaffenheit aus. Nicht immer sind sie deutlich als hämatogene charakterisirt, man kann sie von den bronchogenen nicht immer trennen. Auch mögen sie combinirt vorkommen. Der nach Typhus auftretenden Herde wurde oben (S. 311) bereits gedacht. Sie werden meist als bronchogene angesehen, aber die zuweilen in ihnen vorhandenen Typhusbacillen können nur auf dem Blutwege in sie hineingelangt sein.

Gelegentlich sind die Herde keilförmig. Das erklärt sich daraus, dass embolisirte Kokkencolonien oder weiche kokkenhaltige Thromben zerschellten und ein Gefässgebiet überschwemmten, welches dann im entzündeten Zustand natürlich einen ungefähr keilförmigen Bezirk umfasst.

Durch solche Vorkommnisse ist dann der Uebergang zu den Entzündungsprocessen gegeben, die von Verstopfungen grösserer Gefässe durch bacterienhaltige Thromben abhängen und im nächsten Abschnitt besprochen werden.

Die hämatogenen Pneumonien können vereitern und verjauchen.

11. Eitrige Entzündungen.

Ausser den Eiterungen, die sich aus pneumonischen Herden entwickeln können, giebt es auch solche, die auf Grund metastatischer Vorgänge entstehen, die also zu Stande kommen durch die embolische Verschleppung von Mikroorganismen oder von inficirten Thromben in die Verzweigungen der Pulmonalarterie. Wenn eitererregende Bacterien für sich allein kleinere Gefässe verschliessen, so entstehen stecknadelkopf- bis erbsengrosse (weiterhin auch grösser werdende), meist multiple, zuweilen beide Lungen in ungeheuerer Zahl durchsetzende Abscesse. Bei Verstopfungen grösserer Zweige combinirt sich oft die Wirkung der Kreislaufunterbrechung und der Infection. Es bildet sich manchmal zunächst, aber unter Mitwirkung der bacteriellen Toxine ein hämorrhagischer Infarkt (s. o. S. 400), während die Eiterung erst um ihn herum sich entwickelt und ihn unter Umständen ganz vom Lungengewebe trennt. Später, und nicht selten auch von vornherein wird das hämorrhagische Gewebe von Eiter durchsetzt. Es

entsteht ein **Abscess**, in dessen Eiter Lungengewebestücke schwimmen. In anderen Fällen kommt es von Anfang an zur Bildung grösserer Abscesse, die dann eine runde Form haben, während die mit Infarktbildung combinirten, manchmal nur vorübergehend, keilförmig sind. Da in dem Abscess das Lungengewebe ganz zerstört ist, so kann eine Heilung nur durch eine nach Resorption oder Expectoration des Eiters eintretende Narbenbildung möglich werden.

Wenn die Abscesse an die Pleura angrenzen (Fig. 253), so

Fig. 253.

Spitze des Unterlappens, von aussen gesehen, mit zwei subpleural gelegenen metastatischen Abscessen *a* u. *b*. *a* hat eine hyperämische Randzone, bei *b* ist der mittlere hellere Theil der Pleura dem Durchbruch nahe.

Fig. 254.

Durch Embolie (nach puerperaler Sepsis) entstandener gangränöser Herd der Lunge. *L L* Lungengewebe, *H* Gangränherd, schmutzig schwarzgrau gefärbt, erweicht durch eine hellgraugelbe pneumonische Zone, von der Umgebung abgegrenzt.

wird diese über ihnen missfarben, trübgraugelb, verdünnt. Sie wölbt sich, zumal in der Mitte über dem Herd, oder auch bei hämorrhagischer Infarktbildung an deren Peripherie leicht vor. Natürlich gesellt sich eine Pleuritis der weiteren Umgebung hinzu. Dadurch kann Verklebung der Pleurafläche mit der Pleura costalis eintreten und der drohende Durchbruch der nekrotischen Stelle in die Pleurahöhle vermieden werden. Genügt die Verklebung nicht oder bleibt sie unvollständig, so bricht der Eiter schliesslich durch die zerreissende Pleura durch. Es entsteht eine eitrige Pleuritis, die unter gleichzeitigem Austritt von Luft durch die Rissstelle zu einem **Pyopneumothorax** werden kann (s. unter Pleura).

Wenn der embolisirte Thrombus aus einer jauchigen primären Entzündung stammt (z. B. aus dem Uterus bei Puerperalfieber), so nimmt der Eiter ebenfalls jauchigen Charakter an (Fig. 254).

Das Lungengewebe hängt dann meist fetzig in die Jauchehöhle hinein. Zu Heilung ist, wie bei der Eiterung, eine Demarcation des angrenzenden Lungengewebes gegen den Herd erforderlich. Nach Entfernung des Inhaltes tritt durch Schrumpfungsprocesse des demarkirenden Granulationsgewebes Vernarbung ein. Doch kommt sie relativ selten vor, weil die schwer erkrankten Individuen meist zu Grunde gehen.

Ausser den umschriebenen herdförmigen Abscessen giebt es auch Eiterungen, die den Septen der Lobuli und dem peribronchialen und perivasculären Bindegewebe, bezw. den Lymphbahnen folgen. Sie erscheinen also auf der Lungenschnittfläche zugweise, bezw. netzförmig angeordnet und unter Umständen dissecirend. Derartige, im Ganzen seltene Processe finden sich metastatisch bei Pyämie, Puerperalfieber, Nabelentzündungen Neugeborener und aus anderen Veranlassungen.

12. Tuberculose.

Die Ansiedelung des **Tuberkelbacillus** in den Lungen führt zu ausserordentlich vielgestaltigen Veränderungen, die sich aus Exsudation in die Alveolen, aus bindegewebiger Wucherung und aus Zerfallsprocessen zusammensetzen. An den exsudativen Vorgängen sind aber die Tuberkelbacillen nicht immer allein betheiligt. Denn meist finden sich neben ihnen auch Kokken (Pneumokokken, Streptokokken, Staphylokokken), allerdings in sehr wechselnden Mengen. Man pflegt daher die Lungentuberculose als eine Mischinfection zu bezeichnen. Aber ihr charakteristisches Verhalten gewinnt sie doch ausschliesslich durch die Einwirkung des Tuberkelbacillus.

Der Name Tuberculose rührt davon her, dass in der erkrankten Lunge knötchenförmige, etwa stecknadelkopfgrosse Entzündungsproducte entstehen, die Laënnec **Tuberkel** nannte. Von der Eigenthümlichkeit, solche Gebilde zu erzeugen, erhielt der von Koch entdeckte Mikroorganismus die Benennung Tuberkelbacillus. Auch im übrigen Körper veranlasst er ja die Entwicklung von Knötchen. Aber hier definiren wir nach Virchow's Vorgang den Tuberkel als ein aus Granulationsgewebe gebildetes Knötchen von bestimmtem, meist durch die Gegenwart einer Riesenzelle ausgezeichneten Bau. **Die meisten Tuberkel der Lungen decken sich mit dieser Definition nicht.**

Fassen wir die frühesten Entwicklungszustände der Lungentuberculose ins Auge, so finden wir bei blossem Auge grauweisse, gut begrenzte, über die Schnittfläche prominirende, zunächst einzeln stehende Knötchen. Sehen wir sie uns mikroskopisch an, so finden wir sie zusammengesetzt aus einer Gruppe von Alveolen, die durch Exsudatmassen ausgefüllt sind. Diese bestehen ähnlich wie bei anderen Pneumonien aus Fibrin und Zellen (Leukocyten und gewöhnlich reichlichen Epithelien). Zugleich erscheinen die Alveolenwände hier oder dort verbreitert und kernreich. Die Knötchen sind also **durch Exsudation und interstitielle Wucherung** zu Stande gekommen. Erstere macht den Anfang, die Proliferation schliesst sich allmählich an.

Fig. 255.

Spitzentuberculose, hämatogen (s. u. S. 456) entstanden, bei ausgedehnter an Lymphdrüsenverkäsung angeschlossener älterer Tuberculose sämmtlicher Organe. Rechter Oberlappen. In der Spitze bei *a* ein grösserer aus verkäsenden Knötchen zusammengesetzter Herd. Weiter abwärts kleinere Herde.

In den ersten Stadien ist der Bau des Knötchens für die Tuberculose noch nicht besonders charakteristisch.

Sehr bald aber machen sich andere Erscheinungen geltend. Makroskopisch sieht man die Mitte der grösser gewordenen Knötchen mehr und mehr gelblich trübe werden, so dass wir auf **Verkäsung** schliessen. Wir stellen sie unter dem Mikroskop an den in der Mitte des Knötchens gelegenen Alveolen leicht fest. Die peripheren zeigen die früheren

Fig. 256.

Tuberculose im oberen Theile des Unterlappens. Man sieht zahlreiche Knötchen, die in kleinen und grossen Gruppen angeordnet sind, von denen mehrere in deutlicher Beziehung zu den Enden von Bronchen stehen.

Verhältnisse, nur ist ihre Zahl entsprechend dem Wachsthum des Knötchens grösser geworden. Aber auch die interstitiellen Processe haben zugenommen. In dem zellreichen Interstitium macht sich hier oder da eine knötchenförmige Gruppirung im Sinne eines miliaren Tuberkels oder wenigstens die Bildung von Riesenzellen geltend.

Fig. 257.

Grosser Theil eines Unterlappens bei älterer mit Cavernen versehener Tuberculose des Oberlappens. Man sieht viele hellgraue prominente, leicht gelappte Herde verschiedener Grösse, die sich aus knötchenförmigen Bezirken aufbauen. Central sind die Knötchen hellgrau trüb, am Rande etwas grauer.

Aus den wechselnden Mengenverhältnissen der beiden Bestandtheile der Knötchen, der Exsudatmassen und der Wucherung, ergeben sich nun manche Verschiedenheiten im Verlaufe der weiteren Erkrankung. Die Exsudation bedingt als rasch eintretender Process vor Allem die Grössenzunahme der Herdchen. Ueberwiegt andererseits die Proliferation, so verläuft die Entzündung langsamer und führt zu festeren Producten.

Die erste Entwicklung tuberculöser Herdchen geschieht meist zunächst in der Lungenspitze und kann lange oder dauernd auf sie beschränkt bleiben oder nun unter Production neuer Knötchen nach abwärts in die übrige Lunge fortschreiten. Während hier nun einzelne oder viele neue entstehen, vergrössern sich die der Spitze und zwar dadurch, dass sich neue Verdichtungen knötchenförmig an die vorhandenen anlegen. Diese Anordnung erklärt sich daraus, dass die Entzündungen zunächst an den letzten Enden der Bronchen auftreten und um sie analog den herdförmigen Pneumonien (Fig. 248) abgegrenzte Bezirke bilden, dass sie dann auf die anderen zu demselben grösseren Ast gehörenden

Bronchiolen fortschreiten und auch in ihrer Umgebung Exsudation und Proliferation bewirken. So kommt es zu gruppenweiser oder, wie man gern sagt, maulbeerförmiger Stellung der Knötchen (Fig. 255, 256, 258).

Die Entstehungsweise ist demnach in der Hauptsache dieselbe wie bei den anderen Pneumonien. Der Unterschied liegt, abgesehen von der feineren Histologie, darin, dass bei der Tuberculose die Herdchen schärfer, knötchenförmig abgegrenzt

Fig. 258.

Chronische Tuberculose des rechten Oberlappens. In dem Lungengewebe sieht man mehrere unregelmässige, tiefschwarze, schiefrig indurirte zackige Herde, in deren Umgebung breite Zonen mit zahlreichen weissgrauen, einzeln und gruppenweise stehenden Knötchen durchsetzt sind.

sind, während sie bei anderen Entzündungen verwaschener erscheinen und weniger prominiren.

Innerhalb der einzelnen in der Spitze oder später auch in der übrigen Lunge entstehenden Gruppen aber bleiben die Knötchen nicht lange getrennt. Sie fliessen vielmehr (Fig. 257) nach und nach zusammen, sei es, dass die zunächst noch trennenden Alveolen auch mit Exsudat ausgefüllt werden, sei es, dass die Granulationswucherung die Vereinigung herbeiführt. Im ersteren Falle verwischt sich die Grenze der Knötchen auch dadurch, dass die Verkäsung sich ausdehnt. Aussen um die confluirenden Herd-

chen bilden sich aber gewöhnlich bald neue, so dass die Maulbeerform doch wieder hervortritt (vergl. Fig. 259).

In den einzeln und gruppenweise stehenden und ev. confluirenden Knötchen können nun aber die bindegewebigen Wucherungsprocesse eine solche Ausdehnung erreichen, dass sie die Oberhand gewinnen über die exsudativen Vorgänge. Damit ver-

Fig. 259.

Unterlappen einer Lunge mit grobknotigen tuberculösen Processen. Man sieht in dem dunkeln normalen Lungengewebe *L L* 4 grosse Herde mit centralem vernarbenden Gewebe *a a* und ringsum gestellten Knötchen, die einen breiten Saum bilden. *A* Arteria pulmonalis, *B B* Bronchen.

bindet sich dann aber, wie gewöhnlich im Anschluss an lebhafte Proliferation (s. a. P. S. 326), eine Umwandlung des neuen Gewebes in Narbengewebe, in welchem die Charaktere des tuberculösen Processes verloren gehen können, während zugleich das frischere und theilweise auch das verkäsende Exsudat langsam resorbirt wird. So entsteht schliesslich eine sehr feste, dickfaserige Substanz, die

meist auch durch ihre Farbe gekennzeichnet ist (Fig. 261). Denn das Bindegewebe lagert die eingeathmete Kohle reichlich in sich

Fig. 260.

Rechte Lungenspitze mit einem Käseherd *K*, der von schiefriger, in das angrenzende Gewebe radiär ausstrahlender Induration abgekapselt ist. Bei *S* Bindegewebe, welches die Lungenspitze mit der costalen Pleura verband.

ab, weil sie einerseits aus den erkrankten Theilen nicht wieder expectorirt wird, andererseits auch nicht zu den bronchialen Drüsen gelangt. So wird das Gewebe bald tief schwarzgrau, bald in Abstufungen leichter schwarzgrau und zwar bald diffus, bald fleckig gefärbt. Wir nennen es dann schiefrig indurirt und reden von **schiefriger Induration.** Die Anordnung des Narbengewebes wechselt. Manchmal ist es hauptsächlich in der Mitte der Knötchengruppen entwickelt, während aussen neue entstehen (Fig. 259). Oder es nimmt alle tuberculösen Gebilde ein, so dass Herde wechselnder Grösse ganz in schiefriges Gewebe umgewandelt werden, in denen

Fig. 261.

Chronische Tuberculose des 1. Oberlappens. Das Lungengewebe ist schiefrig indurirt. Aus ihm heben sich hellere Bezirke ab, die wieder eine hell gelbweisse, trübe, verkäste Mitte haben. Der Bronchus *B* ist cylindrisch dilatirt und endet in einer kirschkerngrossen Höhle mit käsiger Wand.

(Fig. 261) man vielfach noch hellere Fleckchen als Reste von käsigen Partien erkennt. Oder die schwarze, mehr rundliche, oder besonders gern in die Umgebung oft auf mehrere Centimeter ausstrahlende Narbe schliesst einen kleineren oder erbsengrossen, oder grösseren Käseherd oder auch mehrere solche ein (Fig. 260). Der Käse ist trocken, zäh oder mörtelartig, nach längerem Bestand meist partiell oder ganz, manchmal sehr fest verkalkt. Das ist ein häufiger, gewöhnlich in der Spitze zu erhebender Befund nach klinisch geheilter Tuberculose.

Die narbige Umwandlung des erkrankten Lungengewebes kann an vielen Stellen eintreten, die dann unter sich zusammenhängen können. Zuweilen kommt es so ausgedehnt zu schiefriger Induration, dass ein ganzer Oberlappen bis auf kleine Reste verdichtet (Fig. 263), aber meist auch mit käsigen Herdchen durchsetzt ist (Fig. 261).

Alle derartige Vernarbungsprocesse bedeuten einen günstigen Ausgang. Die Tuberculose kann durch sie in klinischem Sinne ausheilen, doch schreitet sie in tieferen Abschnitten der Lunge gern weiter fort.

Auch im Oberlappen ist die Ausheilung meist nicht vollständig. Sehr oft bleibt sie ganz aus und die Knötchengruppen nehmen dauernd an Umfang und Zahl zu. Dann verfallen die im Centrum der Gruppe gelegenen zuerst ergriffenen Theile der fortschreitenden Verkäsung, während an der Peripherie noch frischere Knötchen sichtbar sind. Weiterhin erweicht die Mitte und auf dem Durchschnitt treten kleine Zerfallshöhlen hervor, die sich später vergrössern (s. u.).

Der tuberculöse Process verbreitet sich aber weiterhin, abgesehen von der Grössenzunahme der knötchenförmigen Herde, gern in bestimmter Richtung weiter. Er folgt nämlich der Wandung der Bronchen und den peribronchial verlaufenden Lymphbahnen und schreitet so in der Richtung gegen den Lungenhilus fort. Es entsteht eine auch makroskopisch sichtbare Bronchitis und Peribronchitis, welche die directe Fortsetzung der anfänglich vorhandenen Entzündung der feinsten Bronchen darstellt. Da nun in dem zu einem grösseren Bronchus gehörenden Gebiet schon frühzeitig viele knötchenförmige Herde entstehen und die dazu gehörigen Bronchen alle auch erkranken können, so gewinnt das veränderte Gewebe eine baumförmige Anordnung, die auf der Schnittfläche der Lunge aber nur dann deutlich wahrzunehmen ist, wenn die Bronchen mit ihren Verzweigungen genau der Länge nach

getroffen wurden. Die Knötchengruppen entsprechen dann den Baumkronen, die einzelnen Bronchen den Stämmen (Fig. 256).

Die Bronchialwand ist unter diesen Umständen verdickt, mit Tuberkeln durchsetzt, die Schleimhaut ist meist epithelentblösst, so dass die tuberculöse Wucherung frei, d. h. als ulceröse Fläche an das Lumen anstösst, welches mit zerfallendem Exsudat gefüllt ist. Die den Bronchus umgebenden Alveolen sind in ähnlicher Weise entzündlich verändert, wie in jenen primären Knötchen.

Fig. 262.

Käsige Pneumonie der rechten Lunge eines Kindes. Die weissen, den Unterlappen fast ganz einnehmenden Herde sind die käsig-pneumonischen.

Wenn in der Bronchialwand und um sie die entzündlichen Producte verkäsen, so liegt eine Bronchitis oder Peribronchitis caseosa vor. Die Wand wird structurlos, das Lumen enthält käsige Massen. Der verkäsende Process setzt sich in peripherer Richtung continuirlich in die Nekrose der Knötchen fort.

Die Veränderung der Bronchen verliert sich allmählich in die grösseren Aeste hinein. Die ulceröse Innenfläche schneidet im eröffneten Lumen in unregelmässiger Grenze gegen die noch glatte Schleimhaut der weiteren Aeste ab. Doch bemerkt man meist auch hier, manchmal noch auf weite Entfernung, einzelne oder viele kleine grauweisse, oft geschwürig aufgebrochene Tuberkel in dem gewöhnlich gerötheten Grunde.

Neben den knötchenbildenden Vorgängen giebt es nun aber, in sehr wechselnder Ausdehnung, auch Verdichtungen von grösserem Umfange, die eben deshalb nicht mehr den Eindruck von Knötchen, sondern von Herden machen, welche denen der besproche-

nen herdförmigen Pneumonien nahestehen (S. 430) und, abgesehen von den durch die Bacillen bedingten Folgezuständen, in der Hauptsache mit ihnen übereinstimmen. Sie sind linsen-, bohnen-, nuss-, eigross und umfangreicher, sind rundlich, blattförmig oder lobulär angeordnet, stehen einzeln oder zahlreich und confluiren ev. mit einander, doch meist so, dass ihre Grenze erkennbar bleibt. Sie sind blass, grauweiss, später trübe, gelblich bis zur Beschaffenheit des Käses. Es sind Verdichtungen durch rasch vor sich gehende vorwiegend fibrinöse Exsudation, aber weiterhin gekennzeichnet durch eine schnell eintretende Verkäsung. Deshalb gebrauchen wir die Bezeichnung **käsige Pneumonie** (Fig. 262). Sie kann einen ganzen Lappen, besonders einen Unterlappen ergreifen, bleibt aber auch dann auf der Schnittfläche noch abgetheilt in die einzelnen Bezirke, durch deren Confluenz die diffuse Verdichtung entstand (vergl. Fig. 267).

Fig. 263.

Chronisch indurirte tuberculöse Lunge (r. Oberlappen) mit ausgedehnten cylindrischen Bronchiektasen.

Die käsigen Pneumonien charakterisiren die rasch fortschreitenden und manchmal in wenigen Tagen tödtlich endenden Tuberculosen der Lunge (**Phthisis florida**).

Zu allen den besprochenen Veränderungen tritt nun sehr häufig als wichtiger Factor die **Bildung von Höhlen, Cavernen, hinzu.** Sie entstehen in der Hauptsache durch Nekrose und Zerfall des erkrankten Gewebes und Entfernung des abgestossenen todten Materiales durch Aushusten. Aber der Vorgang zeigt doch manche Verschiedenheiten. Viele Cavernen beginnen als Erweiterungen von Bronchen (Fig. 263), Bronchiektasen. Die tuberculös erkrankte Wand giebt, wenn sie nicht zu sehr verdickt ist, dem Luft-

druck nach, das Lumen erweitert sich cylindrisch oder ungleichmässig, oder sackförmig. Meist allerdings betheiligen sich von vornherein Zerfallsprocesse an der Erweiterung der Höhle. Von dem die Wand zusammensetzenden tuberculösen Granulationsgewebe stossen sich dauernd die obersten absterbenden Lagen in das Lumen ab, während die Entzündung selbst weiter auf das umgebende Lungengewebe fortschreitet. Geht dieser Process allmählich vor sich, so bleibt die Innenfläche der Höhle im Ganzen glatt. Sie ist zunächst gebildet von einem grauweissen trüben Belag, unter dem sich das tuberculöse Granulationsgewebe als eine Art pyogener Membran befindet (Fig. 264 u. 265). Auf dem Durchschnitt durch die Wand erkennt man sie als einen rothen etwa 1 mm dicken Saum, meist im ganzen Umfang der Höhle. In diese (Fig. 264, 265) führt ein weiterer oder engerer Bronchus, der entweder unter zunehmender Dilatation in die Caverne übergeht, oder bei dem Eintritt in sie mehr oder weniger scharf abschneidet. Er selbst ist manchmal nicht ausgesprochen tuberculös verändert oder er enthält in seiner Wand Tuberkel, welche die Schleimhaut vorwölben oder geschwürig zerfallen sein können.

Fig. 264.

Bronchiektatische Caverne aus einer tuberculösen Lunge. In dem Lungengewebe *L L* sieht man Tuberkel. Die Caverne ist innen mit einer dünneren ziemlich glatten Schicht verkästen Materials belegt, daher hell gezeichnet. Darunter folgt, auf den Querschnitten des Randes sichtbar, eine ringsherum gehende dunkelrothe Schicht von Granulationsgewebe (pyogene Membran).

Derartige Cavernen sind am häufigsten im oberen Theil der Oberlappen anzutreffen. Sie finden sich oft in grösserer Zahl (Fig. 265) und können dann, wenn sie immer umfangreicher werden und wenn die trennenden Wände von beiden Seiten her durch Zerfall fortgesetzt schwinden, schliesslich mit einander zusammenfliessen und so sehr grosse buchtige Räume bilden. Aber zwischen ihnen schwindet zunächst nicht alles Gewebe. Die Abschnitte, in denen die stärkeren Gefässstämme und etwa nicht von dem höhlenbildenden Process ergriffene Bronchen sammt dem umgebenden Bindegewebe verlaufen, widerstehen dem Zerfall lange Zeit und führen so zur Bildung von meist cylindrischen, bleistiftdicken oder dünneren und stärkeren Strängen, Trabekeln (Fig. 266), welche die grosse durch Confluenz entstandene Höhle

manchmal zahlreich durchsetzen, aber schliesslich oft auch noch durchfressen werden. Dann stehen strangförmige, meist leicht kegelförmig gestaltete Erhebungen in die Caverne hinein.

Die Trabekel bestehen also aus axial verlaufenden Bron-

Fig. 265.

Cavernen im Oberlappen der linken Lunge. *P* schwartig verdickte Pleura. Die grosse Caverne communicirt dreifach mit dem Bronchus *B*, ausserdem mit der Caverne *C*. Die Caverne *a* communicirt gleichfalls mit Bronchus *B*. Die Höhlen sind innen mit einer Käseschicht belegt, auf die nach aussen eine pyogene Membran folgt. Das Lungengewebe *L* ist indurirt und fleckig schwarz pigmentirt.

chen, oder, und zwar meist aus arteriellen Gefässen und einem dieselben einhüllenden, verdichteten, aber doch hier und da noch alveolär gebauten Lungengewebe, welches auf seiner Oberfläche allseitig in die Caverne hinein mit einer pyogenen nekrotisirenden Membran bedeckt ist. Die Gefässe sind meist durch tuberculöses Gewebe oder durch einfache Endarteriitis obliterirt.

Je stärker die Verkäsung in den werdenden Höhlen ist, je

rascher also die Abstossung vor sich geht, um so weniger glatt ist die Innenfläche der Caverne. Sie ist manchmal theilweise oder ganz von fetziger Beschaffenheit.

In die grossen Höhlen führten selbstverständlich, ihrer Genese entsprechend, zahlreiche Bronchen.

Der Inhalt ist eine breiige, bröcklige, schmutzig graue, oder bräunliche, oder auch mehr eitrig aussehende Masse, die freilich den Raum gewöhnlich nicht mehr ausfüllt. Nicht selten ist Blut beigemischt (s. u.).

Fig. 266.

Grosse Caverne des rechten Oberlappens. *P* schwartig verdickte Pleura, *U* Unterlappen, *B* Bronchus, *H* Caverne, die von vielen Trabekeln *T* durchzogen wird. Bei *a* erkennt man eine Arterie, die sich in Trabekel fortsetzt.

Ausser den eben beschriebenen Cavernen giebt es nun aber auch solche, welche durch einen ausgedehnteren und schnelleren **Zerfall in käsig pneumonischen Herden** entstehen (Fig. 267). Die Nekrose führt hier zur Erweichung und theilweisen breiigen Verflüssigung des infiltrirten Gewebes, welches dann, wie dort, durch den zu dem Herde gehörenden und in seinem Bereich ebenfalls zerfallenen Bronchus ausgehustet wird. In solchen Fällen muss die Höhle natürlich eine durchaus uneben fetzige Wand haben (Fig. 267), an der oft kleinere und grössere nekrotische

Gewebestücke hängen. Auch frei im Lumen liegen zuweilen nekrotische Sequester, welche zunächst noch zu gross waren, um ausgehustet werden zu können. Solche Zerfall-Cavernen können erbsengross, aber auch ei- und sogar faustgross sein, im letzteren Falle aus mehreren zusammengeflossen oder gleich in der Grösse gebildet sein. Jedenfalls hängen die grossen Höhlen auch meist mit mehreren Bronchen zusammen.

Das Schicksal der Cavernen ist im Allgemeinen das einer fortschreitenden Vergrösserung. Selten wird es zu einer Ver-

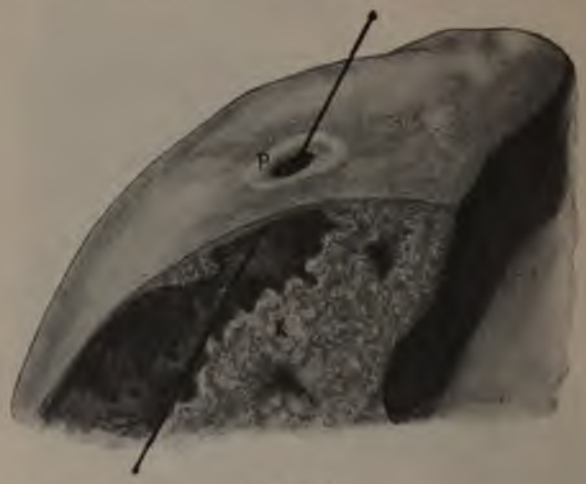

Fig. 267.

Unterer, dem stumpfen Rande entsprechender Theil des linken Oberlappens bei Pyopneumothoraxt. *P* Perforationsöffnung, durch welche eine Sonde in die Zerfallcaverne *C* führt. *K* käsig-pneumonisch verdichtetes Lungengewebe.

engerung oder Aufhebung des Lumens durch narbige concentrische Zusammenziehung der Wand kommen. Häufiger ist es, dass innen abgeglättete Cavernen Jahr oder Jahrzehnte lang stationär bleiben, wenn die tuberculösen Processe der Wand einer allmählichen narbigen Ausheilung Platz machen und nicht weiter in die Umgebung fortschreiten. Auch bei käsig-fetzigen Cavernen ist so etwas durch völlige Abstossung des todten Gewebes und bindegewebige Proliferation der Umgebung möglich. Es wird aber um so weniger eintreten, je ausgedehnter die käsig-pneumonischen Processe waren, die ja an sich zu beständigem weiterem Zerfall tendiren.

Die Cavernenbildung, die zum hochgradigen Schwunde von Lungengewebe führt, hat dem ganzen Process die Bezeichnung **Phthisis pulmonum, Lungen-Schwindsucht**, eingetragen.

Wir haben nunmehr die wichtigsten tuberculösen Lungenveränderungen einzeln und in ihrer Entwicklung geschildert. Zusammenfassend fügen wir zunächst noch hinzu, dass die Erkrankung meist an der Lungenspitze beginnt und von da aus nach abwärts fortschreitet, dass sie sich im Ganzen langsam, im Verlauf von Jahren und vielen Jahrzehnten entwickelt und dass unter Umständen alle die genannten Processe neben einander in demselben Organ gefunden werden können.

In langsamer verlaufenden Fällen finden wir im Oberlappen mehr oder weniger ausgedehnte Indurationen, nicht selten mit käsigen Einschlüssen, daneben oft abgeglättete, kaum noch fortschreitende Cavernen, weiter abwärts central vernarbende Gruppen von grauweissen Knötchen, die im Unterlappen kleiner werden und an der Basis manchmal einzeln für sich stehen.

In rascher zum Tode führenden Erkrankungen sehen wir vorwiegend käsig-pneumonische Processe mit mehr oder weniger ausgedehnten nekrotischen Cavernen.

In wieder anderen Fällen haben wir neben älteren Processen im Oberlappen frische pneumonische Verdichtungen im Unterlappen.

Meist sind beide Lungen in gleicher Art, aber auch oft verschieden verändert.

Das Bild der Lungentuberculose ist also ausserordentlich vielgestaltig.

Aber noch zwei andere Seiten des Bildes sind nunmehr zu erwähnen.

Die eine betrifft die Entstehung von Blutungen aus den erkrankten Abschnitten, von Blutungen, die zu der klinischen Erscheinung des Bluthustens, der **Hämoptoë**, führen. Die Hämorrhagie stammt meist aus arteriellen Gefässen verschiedenen Kalibers. Sie kommt zu Stande durch Uebergreifen des tuberculösen Processes auf die Arterien und zwar weitaus am häufigsten im Bereich einer Caverne, an deren Lumen ein in der Wand enthaltenes Gefäss anstösst. Die Arterienwand wird durch den auf sie sich fortsetzenden Entzündungs- und Zerfallsprocess dünner und zerreisslicher und giebt dann dem Blutdruck nach. Häufiger als auf diese Weise kommt eine Hämorrhagie nach vorheriger Bildung eines **Aneurysma** (Fig. 268) und durch ein Platzen desselben zu Stande. Die erkrankte Gefässwand wird, ohne sofort zu zerreissen, in das Lumen der Caverne ausgebuchtet und so entsteht ein sackförmiges Aneurysma, welches meist stecknadel-

kopf- bis erbsengross ist, aber auch kirschgross und noch grösser werden kann. Seine Wand ist dünn und so zerreisst sie schliesslich. Sehr häufig ging eine Thrombose vorauf, die aber die Blutung nicht zu hindern vermag (s. o. S. 76).

Die Hämorrhagien würden weit häufiger sein, wenn nicht der tuberculöse Wucherungsprocess sehr oft durch die Wand nach innen vordränge und für sich allein oder in Verbindung mit einer Thrombose das Lumen zum Verschluss brächte. Das sehen wir vor Allem in den die Trabekel durchziehenden Gefässen.

Die zweite hier anzuführende Complication ist ein Durchbruch der Cavernen in die Pleurahöhle (Fig. 267). Wir können ihn nicht ganz verstehen, wenn wir nicht vorher noch eine andere Erscheinung, nämlich die Verwachsung der beiden Pleurablätter besprechen.

Fig. 268.

Perforirtes Aneurysma der Pulmonalarterie in der Wand einer Caverne. *A* Arterie, *E* Aneurysma, *C* Caverne. Die Sonde steckt in der Perforationsöffnung des Aneurysma.

In weitaus den meisten Fällen von Lungentuberculose, in den älteren stets, finden sich frischere Pleuraentzündungen oder ihre Reste in Gestalt von Verwachsungen. Die Lungenspitzen sind selten frei, nach abwärts nehmen die Synechien mit der Dauer der Erkrankung zu. Es finden sich strangförmige und flächenförmige Adhäsionen, die zuweilen (vgl. Fig. 286) die Lungen in ganzem Umfange mit der Costalpleura verlöthen. Daneben bestehen nicht selten frischere Entzündungen in Form von zarten oder dickeren Fibrinbelägen, durch welche die Pleurablätter mit einander verklebt werden. Aus diesen Verklebungen entwickelt sich später durch Organisation die Verwachsung (oder wenigstens eine Pleuraverdickung). Die entzündlich-organisirende Proliferation der Pleura führt manchmal zu ausserordentlich harten, gelegentlich fingerdicken Schwarten, welche eine Trennung der beiden Pleurablätter unmöglich machen.

Wenn nun eine durch lebhaften Zerfall ausgezeichnete, rascher fortschreitende Höhle bis an die Pleura gelangt ist, so kann schliesslich auch die letzte noch trennende Lage verkäsen und

durchreissen. Dann öffnet sich die Caverne, wenn nicht vorher jene Verwachsungen der Pleurablätter bestanden, in den Pleuraraum. Es tritt mehr oder weniger Inhalt und meist Luft aus und veranlasst eine Entzündung, Pleuritis (s. unten), die dann eitrigen Charakter annimmt. Es entsteht so ein **Pyothorax** oder bei gleichzeitigem Luftaustritt ein **Pyopneumothorax**. Bei langsam fortschreitenden Höhlenbildungen bleibt die Perforation im Allgemeinen aus. Denn ehe es zum Durchbruch kommt, ist durch die vorher eintretende Pleuritis jene Synechie der beiden Blätter zu Stande gekommen, welche den Austritt in den Pleuraraum hindert. Auch jene Verklebung kann einen Schutz gegen die Perforation bilden.

Am häufigsten finden wir die Perforation bei den aus käsig-pneumonischen Herden hervorgegangenen Cavernen. Es können mehrere Höhlen durchbrechen, doch darf bei ihrer Beurtheilung in der Leiche nicht vergessen werden, dass sehr leicht auch bei Herausnahme der Lunge die nekrotischen Pleurastellen über den Cavernen einreissen können.

Die Perforation kann sich an jeder Stelle der Lungenoberfläche finden. Sie ist aber nur häufig in den unteren Theilen des Oberlappens, demnächst in den oberen Abschnitten des Unterlappens und zwar am stumpfen Rande oder an den Seitenflächen. Die Höhlen sitzen eben meist in den hinteren Theilen der Lungen. An der Spitze finden wir die Perforation deshalb nur selten, weil hier die Cavernenbildung langsam verläuft und weil bald Verwachsungen zu Stande kommen. Und andererseits enthalten die vorderen Lungenabschnitte und die unteren Bezirke der Unterlappen gewöhnlich jüngere, noch nicht zur Bildung grösserer Höhlen gelangte Veränderungen, die deshalb nicht perforiren.

Die Perforationsöffnungen sind natürlich zunächst zackig, fetzig, weil sie durch einen Riss in der trüben nekrotischen Pleura entstehen, welche die Cavernen zunächst noch abschliesst. Nachher stossen sich die nekrotischen die Oeffnung umgebenden Theile mehr und mehr ab, bis an die festeren, ringsum noch vorhandenen Pleuraschichten. Dann bilden sich runde oder ovale, etwa bleistiftdicke, glattrandige, „lippenförmige" Oeffnungen, die aber so klein sein können, dass man sie leicht übersieht. Auch können sie durch Fibrinbeläge verdeckt sein. In solchen Fällen lässt sich durch Aufblasen der Lunge, am besten unter Wasser die Perforationsöffnung auffinden.

Die Folgen der Lungentuberculose für den erkrankten Körper ergeben sich aus den vorstehenden Schilderungen ohne Weiteres. Nur auf einen Punkt sei noch kurz hingewiesen, das ist die häufige, wenn auch meist nicht sehr hochgradige Dilatation und Hypertrophie des rechten Herzens. Sie muss auf eine Erschwerung der Circulation in den Lungen bezogen werden und findet sich demgemäss am meisten bei chronischen indurativen Formen. Es scheint mir, dass sie gern in solchen Fällen auftritt, in denen hochgradige Schrumpfungen der Oberlappen bestehen, welche einerseits die Pulmonalarterien direct comprimiren und verengern, andererseits das Gefäss nach oben gegen die Lungenspitze zerren und winkelig knicken. Ich habe mehrfach gesehen, dass die Arterien, im Vergleich zu normalen Lungen, sehr erheblich nach oben gezogen worden waren.

a) Allgemeines über die Infection mit Tuberkelbacillen und über ihre Ausbreitung im Körper.

Tuberkelbacillen können in den Körper mit der Athmung eindringen. Man nimmt ziemlich allgemein an, dass dies der häufigste Weg ist. Sie können ferner vom Verdauungstractus aus (im Munde, zumal in die Tonsillen und im Darmkanal) aufgenommen werden. Ob das oft geschieht, ist sehr fraglich. Sie können ferner durch die Harn- und Geschlechtswege (mit dem Sperma etc.) in den Organismus gelangen. Das ist jedenfalls selten. Sie können weiterhin durch Hautwunden in die Gewebe kommen. Auch das spielt keine grosse Rolle. Sie können endlich von Mutter (oder Vater) auf die Keimzellen bezw. den Foetus übergehen. Soviel wir wissen, ist auch dieser Infectionsmodus nicht häufig.

Die Bacillen bleiben nur in einem Theil der Fälle gleich an der Eintrittspforte sitzen und machen also Lungen-, Darm-, Hauttuberculose. In anderen Fällen und meines Erachtens weit häufiger (zumal so weit die Lunge in Frage kommt) dringen sie ohne primäre Localerkrankung in die Gewebe ein und siedeln sich in den Lymphdrüsen an. Das geschieht am häufigsten (s. RIBBERT, Deutsche med. Woch. 1902. Nr. 17) von der Lunge aus in den bronchialen Lymphdrüsen.

In den Lymphdrüsen rufen sie Veränderungen hervor, die aber sehr oft zur relativen Heilung, zur Abkapselung und Verkalkung gelangen (s. o. S. 112). In anderen Fällen tritt von hier aus eine Weiterverbreitung im Organismus ein. Sie wird in manchen Fällen dadurch vermittelt, dass eine Drüse mit einem grösseren Gefäss, meist einer Vene oder dem Ductus thoracicus verwächst, in sie durchbricht und nun dem Blute Tuberkelbacillen beimischt, die sich im ganzen Körper verbreiten können. Die grossen von WEIGERT zuerst beschriebenen Einbrüche sind aber zur Infection des Blutes nicht erforderlich. Die Bacillen können auch durch die kleineren Gefässe des erkrankten Gewebes selbst in die Circulation gelangen. Sie können aber auch aus den Vasa efferentia der

Drüsen in den Lymphstrom und von da ev. unter Vermittlung des zunächst erkrankenden Ductus thoracicus in den Kreislauf übertreten und aus dem

Fig. 269.

Miliartuberculose der Lunge. Die ganze Lunge ist mit Knötchen durchsetzt, die an der Spitze deutlich grösser sind als an der Basis und von oben nach unten an Umfang allmählich abnehmen.

Ductus thoracicus selbst stammen, in den sie aus Erkrankung seiner Wand oder aus Einbruch von Lymphdrüsen eintraten.

In ganz ähnlicher Weise können die Bacillen aus jedem anderen tuberculösen Herd dem Blutstrom beigemengt werden.

Von der Menge der im Blut befindlichen Bacillen einerseits, von der

Disposition des Individuums andererseits hängt die Ausdehnung der secundären Erkrankung des Körpers ab. Dabei aber ist zu beachten, dass die Bacillen durchaus nicht alle aus dem primären Herd stammen müssen, sondern dass sie sich auch im Kreislauf und in den einzelnen Organen vermehren und so das Blut mehr und mehr überschwemmen können.

Ist das Individuum sehr disponirt und haben die Bacillen ausreichend an Zahl zugenommen, so entsteht die **allgemeine Miliartuberculose** (Fig. 269), bei der alle Organe mit miliaren Tuberkeln durchsetzt sind. Sie kann sehr acut in wenigen Wochen verlaufen, sie kann sich aber auch weit länger hinziehen. Sie bietet ferner die gleich zu besprechenden **Uebergänge zu isolirter, besonders Lungentuberculose.**

Sind nur wenige Bacillen im Blut, so können sie bald hier, bald dort, besonders in der Lunge, eine Entwicklungstätte finden. So setzen sie sich im Nebenhoden fest und erzeugen die unten zu besprechende käsige Erkrankung dieses Organs und des Hodens. Oder sie haften in der Niere und besonders gern in der Marksubstanz und bedingen die hochgradigsten käsigen Zerstörungen. Oder sie siedeln sich im Skelet an und veranlassen Knochen- und Gelenkerkrankungen, oder sie befallen die Nebennieren, die Leber, das Gehirn u. s. w. Die secundären Erkrankungen können dann mehr in den Vordergrund treten als die primären, klinisch oft nicht bemerkten Herde. Jede secundäre Tuberculose kann aber selbst wieder der Ausgangspunkt weiterer Ausbreitung der Infection werden.

b) Entstehung der Lungentuberculose.

Die Lungentuberculose entsteht also nach dem eben Gesagten ausser auf anderen sogleich zu erwähnenden Wegen auch durch hämatogene Zufuhr der Bacillen. Ich halte diesen Infectionsweg für den häufigsten.

Am ausgedehntesten erkrankt die Lunge bei allgemeiner Miliartuberculose. Das Organ ist mit zahllosen Knötchen (Fig. 269) durchsetzt, die eine bestimmte Localisation haben. Sie entwickeln sich an den letzten Enden der Bronchen, also dort, wo wir oben (S. 138) die Lungentuberculose überhaupt entstehen liessen (Fig. 270). Sie umfassen neben dem Bronchiolus eine Gruppe exsudaterfüllter Alveolen (Fig. 271), die sich naturgemäss an einen kleinen Ast einer Pulmonalarterie oder -vene anlehnen muss (Fig. 271). Sehr oft sieht man dann, dass die Entzündung durch die Wand dieser Gefässe nach innen fortschreitet und zu Wucherungen der Intima und zu Thrombenbildung Veranlassung giebt. Von diesen erkrankten Wandstellen aus können immer wieder Bacillen in das Blut übertreten und so die weitere Ausbreitung der Miliartuberculose unterhalten.

Bemerkenswerth ist es nun, dass die Knötchen in den Lungen nicht gleich gross, sondern an der Spitze grösser sind und gegen

die Basis hin an Umfang abnehmen (Fig. 269 u. 272). Darin spricht sich die grössere, vielleicht auf relativ geringer Blut-



Fig. 270.

Schema über die Zusammensetzung und Localisation der miliaren Tuberkel der Lunge. *B* Bronchus. In dem alveolären Gewebe sieht man, meist an den Enden kleiner Bronchen die dunkel gehaltenen Knötchen, die hauptsächlich durch Exsudation in die Alveolen zu Stande gekommen sind. Vergl. Figur 248.

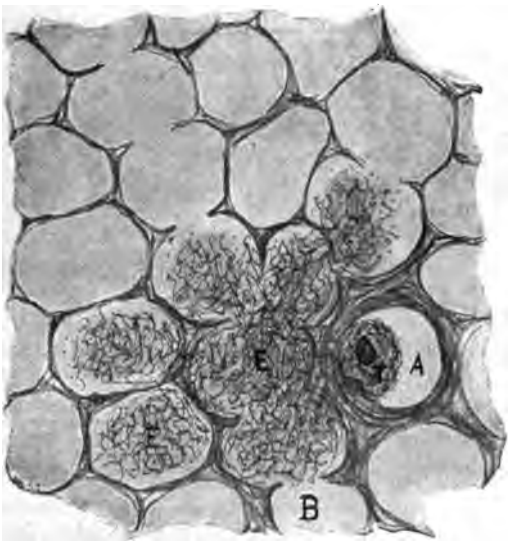

Fig. 271.

Schema eines miliaren Lungentuberkels. Eine Gruppe von Alveolen, die zu dem Bronchiolus *B* gehören, ist mit Exsudat *E E* ausgefüllt und grenzt an eine Arterie *A* an, in welche der Process übergreift und in Gestalt einer mit Riesenzelle versehenen Prominenz hineinwuchert.

zufuhr beruhende Disposition der Lungenspitze aus. Mit längerer Dauer des Processes werden die Grössenunterschiede deutlicher.

Die oberen Knötchen wachsen rascher und stehen schon gruppenweise, wenn sie unten noch klein und einzeln zerstreut sind (Fig. 272). Weiterhin bilden sie in der Spitze grössere Herdchen, in denen die Tuberkel confluiren und bald auch verkäsen (Fig. 273), während im übrigen Organismus noch das Bild der Miliartuberculose, allerdings mit vergrösserten Knötchen, besteht. Eine weitere Entwicklung in dieser Richtung ergiebt dann neben allgemeiner älterer Tuberculose aller Organe eine besonders rasche Ausdehnung der Lungenprocesse (Fig. 255 S. 437), die sich nun gern auch an die grösseren

Fig. 272.

Chronische hämatogene (Miliar-) Tuberculose. Die Lunge ist mit einer mässigen Zahl von Knötchen durchsetzt, die in der Spitze deutlich grösser als an der Basis und dort auch zum Theil gruppenweise angeordnet sind.

Fig. 273.

Hämatogene (ältere Miliar-) Tuberculose des l. Oberlappens eines Kindes. *B* Bronchus. Die jüngeren tuberculösen Processe bilden Knötchen, die älteren sind bereits zu linsengrossen, unregelmässigen Herden geworden. Die übrige Lunge und die anderen Organe boten das Bild der gewöhnlichen Miliartuberculose.

Bronchen anschliessen und eine zunächst fleckige Infiltration und Verkäsung ihrer Wand erzeugen (Fig. 273).

Ferner giebt es Fälle, in denen bei geringer Bacillenmenge die Tuberkel sich auf die Lungenspitze beschränken. Das sind dann die gewöhnlichen Spitzentuberculosen, die meines Erachtens häufiger hämatogen, meist im Anschluss an primäre Bronchialdrüsentuberculose (s. o. S. 112) entstehen, als auf anderen Wegen.

Baumgarten konnte solche typischen Spitzentuberculosen durch Einführung der Bacillen von der Harnblase aus experimentell erzielen.

Dass andererseits auch eine aërogene Lungentuberculose möglich ist, soll natürlich nicht bestritten werden. Sie wird eintreten, wenn die individuelle Disposition sehr gross ist oder wenn die Lunge schon anderweitig erkrankt ist, so dass die Bacillen nicht wieder expectorirt und auch nicht auf den Lymphbahnen resorbirt werden. Ob der hämatogene Weg, wie ich annehme, häufiger ist oder der aërogene, muss noch entschieden werden.

In beiden Fällen ist die Lungenspitze bevorzugt, wahrscheinlich, weil sie weniger gut mit Blut versorgt wird, als die übrige Lunge.

Ein dritter Weg zur Erkrankung der Lunge ist durch ein directes Uebergreifen der Tuberculose von den Bronchialdrüsen aus in das Lungengewebe gegeben. Man sieht dann käsig-pneumonische Processe, die in der Umgebung der Drüsen intensiv entwickelt sind, in das Organ hinein allmählich abnehmen, aber so auch die Lungenspitze erreichen können.

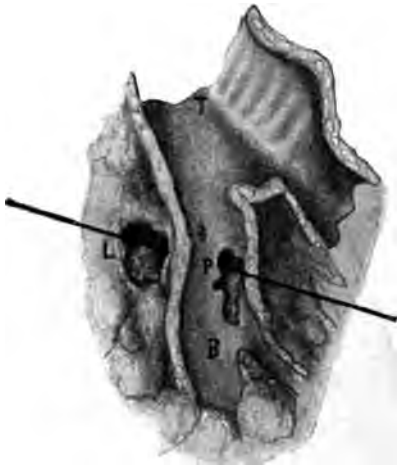

Fig. 274.

Perforation einer verkästen Bronchialdrüse in den Hauptbronchus. *T* Trachea, *B* Bronchus, *P* Perforationsöffnung, durch die eine Sonde in die breiig erweichte und grösstentheils entleerte Lymphdrüse führt. Dem Präparat entspricht die Lunge der Figur 275.

Weiterhin (Fig. 274) kommt, zumal bei Kindern, ein directer Einbruch tuberculöser Bronchialdrüsen in das Bronchiallumen und eine Aspiration des erweichten, entleerten Käses in Betracht. Man findet dann eine Perforationsöffnung wechselnder Grösse, welche in die theilweise hohle Drüse hineinführt. Das aspirirte Material macht vor Allem herdförmige, verkäsende, pneumonische Processe, weniger knötchenförmige Entzündungen. In zwei Fällen sah ich in den mittleren Lungenabschnitten Cavernen (Fig. 275), oben und unten die confluirenden pneumonischen Herde. Diese bronchogene Tuberculose ist wohl häufiger, als man gemeinhin annimmt.

In der Litteratur liegen bis jetzt nicht viele Mittheilungen

über bronchogene Lungentuberculose vor. Mehrfach ist angegeben, dass der Einbruch einer käsigen Lymphdrüse in einen Bronchus zu Erstickung führte. Auch ich kenne einen solchen Fall.

Neben den genannten Wegen spielt die pleurogene Tuberculose, die durch Eindringen zuerst in die Pleurahöhle gelangter Bacillen in das Lungengewebe zu Stande kommen könnte, nur eine geringe Rolle.

13. Syphilis.

Die Syphilis der Lungen ist in charakteristischer Form nur bei syphilitischen Neugeborenen häufig. Sie tritt hier auf in Gestalt interstitieller bindegewebiger, an fixen Elementen und Rundzellen reicher Wucherungen, welche die Umgebung der Bronchen bis zu ihren feinsten Verzweigungen betreffen, aus denen unter normalen Verhältnissen Alveolen geworden sein würden. Sie wurden aber, weil der entzündliche Process schon in der Mitte des Embryonallebens begann, in ihrer weiteren Ausbildung gehemmt (Stroebe). Die Lumina der Bronchialverzweigungen sind mit einem cylindrischen oder kubischen Epithel ausgekleidet, welches sich vielfach losgelöst hat und die Räume mehr oder weniger ausfüllt. Das so veränderte Gewebe hat naturgemäss ein dichteres Gefüge, als die normale Lunge, von der es sich deshalb deutlich abheben muss. Es kann einen ganzen Lappen einnehmen oder sich auf einzelne oder viele zerstreute, bis wallnussgrosse, aber auch miliare Herde (Gummata) beschränken. Es sieht anämisch, blass, grauweiss oder leicht röthlich aus, bei Ausdehnung über ganze Lappen tritt häufig ein besonders weisser Farbenton hervor, der darauf be-

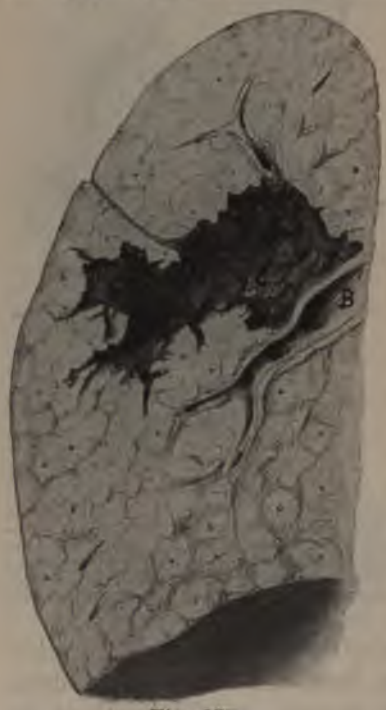

Fig. 275.

Tuberculose einer kindlichen Lunge (nur wenig verkleinert), entstanden nach Durchbruch einer käsigen Lymphdrüse in den Stammbronchus (s. Fig. 274). *B* Bronchus, *C* eine durch Ausfall nekrotisch käsigen Gewebes entstandene Caverne. Die übrige Lunge ist mit käsig pneumonischen Herden dichtgedrängt durchsetzt.

ruht, dass bei geringerer Bindegewebewucherung eine sehr starke Ansammlung verfettender Epithelien stattgefunden hat. VIRCHOW hat dafür die Bezeichnung „**weisse Pneumonie**" eingeführt. Die Anämie wird wesentlich bedingt durch eine Betheiligung der Arterien, die durch Endarteriitis verengt oder ganz verschlossen sind. Damit hängt auch zum Theil eine häufige Nekrose der mittleren Theile der Gummata zusammen.

Die Syphilis bei Erwachsenen ist weit weniger charakteristisch. Sie kann auftreten in Gestalt einer interstitiellen, rasch der Nekrose verfallenden, nur ausnahmsweise zur Erweichung und Höhlenbildung führenden Wucherung, welche die Bildung von meist nur einzelnen, selten zahlreichen und eine Lunge ganz durchsetzenden (v. HANSEMANN) Knoten zur Folge hat. Solche Neubildungen sind von analogen tuberculösen Processen nicht ohne Weiteres zu unterscheiden. Doch ist die Nekrose bei der Syphilis meist derber, homogener und elastischer. Das Vorhandensein von Syphilis in anderen Organen, besonders den grossen Respirationswegen (s. d.), die hervorstehende entzündliche Betheiligung der Gefässe, das Fehlen des knötchenförmigen Baues der Tuberculose und der Bacillen unterstützen, bezw. sichern die Diagnose. Die gummösen Knoten heilen unter Resorption der nekrotischen Theile und unter Bildung von Narben, die sich durch ihre starke, besonders zu tiefen Einziehungen der Oberfläche führende Retraction und ihre derbfaserige Beschaffenheit auszeichnen. Ausser der knotenförmigen Entzündung giebt es auch eine mehr diffuse, den Lymphbahnen folgende interstitielle Wucherung, die zur Verbreiterung der normalen bindegewebigen Septa führt. Die Lunge erscheint dann von derberen baum- und netzförmig angeordneten Zügen durchsetzt, deren syphilitische Natur indess nur anamnestisch wahrscheinlich gemacht werden kann. Sie können eine solche Ausdehnung erreichen, dass die Lungensubstanz bis auf geringe Reste verschwindet.

14. Actinomykose.

Der Strahlenpilz (allg. Path. S. 53) kann auf verschiedenen Wegen in die Lunge gelangen. Einmal von prävertebralen primären Herden, zweitens von Herden der oberen Luftwege durch Aspiration, drittens, wenn auch jedenfalls nur selten, auf embolischem Wege und endlich dadurch, dass Fremdkörper, die den Pilz tragen, in die Lunge angesaugt werden. Für den letzteren Modus spricht es, dass J. ISRAEL in einem Actinomyces-

herd ein mit dem Pilz behaftetes Zahnfragment, SCHMORL in einer Caverne eine ebenfalls inficirte Getreidegranne fand. Die Wirkung des Pilzes ist eine eiterung- und wucherungerregende. Es bildet sich ein derbes Granulationsgewebe, welches von Höhlen und Kanälen durchsetzt ist, die mit Eiter und fettig zerfallenen sonstigen Zellen gefüllt sind und durch ihre gelbe Farbe auffallen. In dem Eiter liegen die Pilzcolonien als die bekannten schwefelgelben Körnchen. Der Process ist sehr deletär, breitet sich auch auf Nachbarorgane (Thoraxwand, Herzbeutel) aus und führt wohl stets zum Tode.

15. Rotz.

Die seltene Rotzerkrankung der Lunge findet ihren Ausdruck theils in knötchenförmigen, theils in ausgedehnteren herdförmigen Entzündungsprocessen. Die Knötchen sitzen gern gruppenweise, sind anfangs grau, später gelblich, gern eiterähnlich weich. Um sie herum finden sich oft hämorrhagische Höfe. Die grösseren Herde sind erbsen- bis wallnussgross, von gelblicher Farbe. Sie neigen zu centralem Zerfall und zu Nekrose. In ihrem Rande findet sich oft pneumonisch verdichtetes hämorrhagisches Lungengewebe. Hier sah MAC CALLUM auch Organisation wie nach fibrinöser Pneumonie (S. 426).

Der Lungenrotz entsteht entweder durch Aspiration von Rotzbacillen aus Erkrankungsherden der oberen Luft- und Verdauungswege, oder auf hämatogenem Wege. Im letzteren Falle erzeugen sie ebenfalls multiple Herdchen, wahrscheinlich auf analoge Weise, wie es bei der Tuberculose S. 455) geschildert wurde.

16. Schimmelpilze.

Schimmelpilzerkrankungen sind selbständig für sich selten. Sie bilden dann im Lungengewebe liegende etwa nussgrosse weissliche Entzündungsherde. Häufiger ist eine secundäre Ansiedelung in anderweitig erkrankten Lungen und zwar vorwiegend in Cavernen oder in den Bronchen. Die Pilze bilden hier weissliche oder schwärzliche oder grünliche Beläge, Rasen, oder ebensogefärbte Haufen. Es handelt sich nach den bisherigen Beobachtungen stets um Aspergillus niger oder fumigatus.

17. Geschwülste der Lunge.

In den Lungen kommen primäre, häufiger aber secundäre Tumoren vor.

Unter den ersteren sind die Fibrome sehr selten. Sie können umfangreich werden.

Ebenso spielen Lipome keine nennenswerthe Rolle.

Anders verhält es sich schon mit den Chondromen, deren

Entstehung im Allgemeinen in Abhängigkeit von den Bronchialknorpeln zu bringen sein wird. Entweder hängen sie deutlich mit der Bronchialwand zusammen oder sie sind hervorgegangen zu denken aus verlagerten Knorpeltheilen. Ersteres ist der Fall bei den im Anschluss an die Bronchiektasen nach congenitaler Atelektase (s. o. S. 412) sich bildenden Chondromen. Die Tumoren werden selten über nussgross.

Seltener sind wiederum die Osteome. Wenn man freilich die verästigten, umschriebenen Knochenbildungen hierher rechnen wollte, welche im Zusammenhang mit chronisch entzündlichen Processen entstehen, so wären die Neubildungen häufig. Es handelt sich da um hanfkorn- bis erbsengrosse, selten grössere Gebilde, welche sich meist im Anschluss an primäre Verkalkungen nekrotischer Theile entwickeln (Cohn, Arnsperger, Pollack, Lubarsch). Aber es sind eben unzweifelhaft entzündliche Processe. Echte knotenförmige Osteome dagegen werden nicht oft beobachtet. Es sind wohl hauptsächlich ossificirte Chondrome. Klinische Bedeutung kommt ihnen kaum zu. Primäre Sarkome der Lunge kommen nicht häufig vor. Es sind meist kleinzellige Rundzellen- bezw. Lymphosarkome, die einen grossen Umfang erreichen können. Nach Untersuchungen von Hesse kommen solche Lymphosarkome bei Arbeitern in den Kobaltgruben Schneebergs endemisch vor.

Unter den epithelialen Neubildungen sind Adenome äusserst selten. Erwähnung verdient ein von Linser beschriebenes umfangreiches congenitales Adenom der linken Lunge vom Bau des embryonalen Organs.

Wichtig ist das **Lungen-Carcinom** (Fig. 276). Wenn man allerdings nur die Krebse hier betrachten wollte, welche ihre Genese sicher von dem Epithel des eigentlichen Lungengewebes herleiten lassen, so wäre die Ausbeute gering. Denn die meisten gehen unzweifelhaft von den Bronchen aus. Dafür spricht ihre enge Beziehung zu der Bronchialwand. Die Krebse sitzen nämlich meist gegen den Hilus hin und umschliessen einen grösseren Bronchus, dessen Wand durch das Tumorgewebe verdickt und dessen Lumen durch die innen unebene oder zerfallende Neubildung, wenigstens dort, wo das Carcinom weiterwächst, meist erheblich verengt oder ganz verlegt ist (Fig. 276). In dieser Anordnung bildet der Krebs einen ei-, apfel-, faustgrossen, gewöhnlich weissgrauen und weichen Tumor, der auf Druck von seiner Schnittfläche epitheliale breiige Massen auspressen lässt. Die Begrenzung gegen die Umgebung ist meist nicht scharf. Der Tumor verliert sich bald rascher, bald

langsamer in das angrenzende Lungengewebe hinein. Zuweilen ist dieses in grossem Umfange, sogar bis zur pneumonieähnlichen Verdichtung eines ganzen Lappen infiltrirt. Ausser zu diesem diffusen Wachsthum kommt es auch zu secundärer Knotenbildung in der übrigen Lunge. Die bronchialen Lymphdrüsen in erster Linie, aber auch die mediastinalen und supraclavicularen werden krebsig durchsetzt.

Die Zellen des Carcinoms sind bald Cylinder-, bald polymorphe, bald schleimbildende Epithelien. Doch beschränkt sich die Schleim-

Fig. 276.

Primäres Carcinom der Lunge. Rechter Oberlappen. *B* Bronchus, der bei *b*, als Ausgangspunkt des Tumors, krebsig verdickt und verschlossen ist. Das Carcinom ist in Gestalt eines rundlichen Knoten *CC* in das Lungegwebe vorgedrungen. *L L* Lungengewebe.

production meist auf eine intracellulare tropfenförmige Abscheidung.

Das Wachsthum des Tumors erfolgt einmal in den Lymphbahnen der Lunge, die auf lange Strecken ausgefüllt sein und Bronchen und grössere Gefässe in zahlreichen anastomosirenden Strängen begleiten können. Zweitens aber dringt der Krebs auch in die Alveolen vor, füllt sie aus, oder die Epithelien lagern sich schichtweise auf ihre Innenfläche und dringen durch die Poren der Alveolarwand (s. o. S. 424) von einem Raum in den anderen. Dabei stossen sie mit angeschwollenen, kubischen, entzündlich ver-

grösserten Alveolarepithelien zusammen und verdrängen sie. Ein Uebergang dieser Zellen in Krebselemente findet nicht statt und das Nebeneinander beider Zellformen beweist nicht, dass der Tumor von den Alveolarepithelien ausging. Ebensowenig beweist das Aneinanderstossen von Krebselementen und Bronchialepithelien etwas für den Ausgang von letzteren. Die Genese liesse sich nur im Anfang noch feststellen und kann später allein aus den erwähnten räumlichen Beziehungen erschlossen werden.

Neben den genannten Krebsarten kommt auch der Plattenepithelkrebs, wenn auch selten vor. FRIEDLÄNDER fand ihn in einer Caverne, ERNST an der Bifurcation der Trachea Die Herkunft des verhornenden Epithels kann aus einer Rückbildung von Bronchialepithel oder durch die Annahme einer auf entwicklungsgeschichtlicher Störung beruhenden Bildung von Plattenepithel an abnormer Stelle erklärt werden.

Ueber Dermoidcysten siehe vorderes Mediastinum.

Secundäre Tumoren kommen in der Lunge deshalb so oft vor, weil die primären Neubildungen gern in Venen einwachsen und weil dann abgelöste Theile natürlich in die Lunge gerathen müssen.

Man kennt einmal metastatische Chondrome, die in der Lunge sitzen, aber auch die Pleura einnehmen und hier wie dort sich, manchmal in zierlicher Weise, in den Lymphgefässen ausbreiten können.

Metastatische Spindelzellen- und osteogene Sarkome, die zuweilen Knochen und Knorpel enthalten, bilden meist multiple, oft sehr verschieden-, stecknadelkopf- bis faustgrosse, beide Lungen, selten nur eine einnehmende Knoten (Fig. 277).

Auch die Melanome metastasiren gern in die Lunge. Sie sind leicht kenntlich und bilden viele weiche Tumoren.

Die Lymphosarkome treten theils als grosse, theils als kleine, manchmal tuberkelähnliche Knoten auf, die aber weisser und markiger sind als Tuberkel. Sie localisiren sich in den normalen lymphatischen Knötchen und wachsen gern confluirend in dem Bindegewebe um Bronchen und Gefässe, in deren Lumen sie unter Verdickung der Wand einbrechen können.

Die Carcinome entstehen metastatisch ebenfalls meist auf dem Blutwege. Auch sie erzeugen Knoten und zuweilen multiple miliare Knötchen. Ihre Weiterausbreitung folgt naturgemäss gern den Lymphbahnen, die im Bereich der Pleura oft netzförmig krebsig ausgefüllt werden. In ihnen wuchert das Epithel besonders in dem

peribronchialen Bindegewebe. Daran liegt es, dass zuweilen metastatische Krebsknoten deutlich um einen Bronchus angeordnet sind, der durch sie hindurchzieht.

Secundäre Krebse können in die Lunge auch vom Hilus aus hineinkommen, wenn dort zunächst die Lymphdrüsen, etwa nach primärem Magen-Carcinom krebsig werden. Der Tumor wuchert dann continuirlich in die Lunge oder in die Lymphbahnen der Pleura hinein.

Endlich können auch die Chorionepitheliome des Uterus in die Lunge metastasiren. Sie bilden meist kleinere hämorrhagische Knoten.

Fig. 277.

Metastatische Sarkome der linken Lunge. Man sieht 6 rundliche, flache helle Tumorknoten mässig über die Pleura prominiren.

18. Gangrän der Lunge.

Von Gangrän war bereits vielfach die Rede. Hier soll noch einmal eine Uebersicht über die Bedingungen ihrer Entstehung und über ihren Verlauf gegeben werden.

Gangrän entsteht bei Infection von hämorrhagischen Infarkten durch Fäulnissbacillen, sie geht hervor aus fibrinösen, vor Allem aus herdförmigen (besonders Fremdkörper-) Entzündngen, sie kann die Folge einer Embolie fauliger Thromben sein und sich an Verletzungen anschliessen, sie bildet ferner zuweilen eine Complication von Bronchiektasen (s. diese).

Das gangränöse Lungengewebe sieht schmutzig schwarzgrün aus. Es ist weich, zerreisslich. Es zerfällt und bildet eine mit jauchiger Flüssigkeit gefüllte Höhle, in welche die gangränösen der Höhlenwand noch anhängenden Fetzen hineinhängen und bei Wasseraufgiessen flottiren. Sie lösen sich nach und nach ab und werden ausgehustet. So reinigt sich die Höhle, während sie nach aussen entweder durch granulirendes Gewebe abgeschlossen oder

durch fortschreitende, gewöhnlich durch exsudativ-pneumonische Processe vermittelte Gangrän erweitert wird. Auch im letzteren Falle muss schliesslich, wenn Heilung eintreten soll, eine demarkirende proliferirende Entzündung den Process gegen das normale Lungengewebe begrenzen. Später verkleinert sich dann die Höhle, indem das benachbarte Lungengewebe gegen sie zusammenrückt und indem das Granulationsgewebe sich zusammenzieht. So bleibt schliesslich nur eine unregelmässige Narbe.

Die gangränöse Höhle kann, wenn sie subpleural gelegen ist, in den Brustfellraum durchbrechen und einen verjauchenden Pyopneumothorax erzeugen (s. Pleura).

19. Verletzungen der Lunge.

Die Verwundungen der Lungen bedingen die Gefahr einer Blutung, einer Beeinträchtigung der Function und einer Entzündung. Sie kommen zu Stande durch heftige Contusionen des Thorax, durch Eindringen fracturirter Rippen und verschiedener die Brustwand perforirender Instrumente. Die Blutung kann tödtlich sein, die Wunde kann aber auch glatt unter Narbenbildung heilen. Eine Kugel bleibt sehr selten im Lungengewebe stecken und wird dann eingekapselt. Durch gleichzeitiges oder von den Bronchen aus erfolgendes Eindringen von Bacterien in die Verletzung entsteht eine, oft in Gangrän übergehende Entzündung.

Die Verletzung kann auch zu Lufteintritt in die Pleurahöhle, zu Pneumothorax führen, der sich dann mit Hämothorax combiniren kann.

20. Thierische Parasiten.

Unter den thierischen Parasiten kommt der Echinococcus selten in der Lunge vor. Zuweilen werden Blasen aus der Leber in die Pulmonalarterie embolisirt. Am häufigsten findet sich der Parasit im unteren Lungenlappen. Es wurde Perforation in die Bronchen mit Hämorrhagie, in die Pleura und (selten) in die Bauchhöhle beobachtet.

Der Cysticercus cellulosae findet sich selten. Birch-Hirschfeld sah 5 subpleural gelegene Cysticerken an verschiedenen Lungenstellen.

Diesing fand in der Lunge eines 6jährigen Kindes den Strongylus longevaginatus.

In Aegypten werden Eier von Distomum haematobium, in Japan das Distomum pulmonale gelegentlich in der Lunge angetroffen.

Bei Lungengangrän werden im Auswurf zuweilen Infusorien gefunden.

II. Die Bronchen.

Die pathologische Anatomie der Bronchen lässt sich von derjenigen der Lungen nicht scharf trennen. Daher ist Manches bereits bei diesen Organen abgehandelt worden. Auch gegenüber der Trachea und dem Kehl-

kopf ist eine Abgrenzung nicht immer möglich. Daher werden einige Veränderungen erst dort besprochen werden.

a) Circulationstörungen.

Anämie und active nicht entzündliche Hyperämie bedürfen keiner besonderen Besprechung. Passive Hyperämie begleitet die Stauungsprocesse des Lungenkreislaufes, findet sich demnach vor Allem bei linksseitigen Herzfehlern, aber auch bei Emphysem. Kleine Blutungen in die Schleimhaut treten besonders bei Entzündungen auf.

b) Entzündungen.

Die acute katarrhalische Entzündung der Bronchen (Bronchialkatarrh, Bronchitis) beginnt mit starker Hyperämie. Die Schleimhaut ist geröthet, aufgequollen. In dem Lumen findet sich reichlicher Schleim untermischt mit abgestossenen Epithelien und Eiterkörperchen, die bei reichlicher Anwesenheit die Massen gelb und consistent erscheinen lassen. Auch Blut oder reichliche seröse Flüssigkeit kann beigemengt sein. Fliesst viel dünnes Product ab, so kann man von Blennorrhoe der Bronchen reden. Ausgedehnte Entzündungen können Kindern und Greisen gefährlich werden.

Die Entzündung der mittleren Aeste heisst kurzweg Bronchitis, die der feineren capilläre Bronchitis. Diese führt bei grosser Intensität manchmal zu Bronchopneumonien (s. S. 428).

Der chronische Bronchialkatarrh kann aus dem acuten hervorgehen oder als solcher beginnen. Die Schleimsecretion überwiegt die anderen entzündlichen Producte. Die Schleimhaut ist braunroth, diffus oder zottig, papillär verdickt (Bronchitis villosa). Später kann auch Atrophie der Schleimhaut, des Bindegewebes und der Musculatur eintreten.

Eine besondere Form der Bronchialentzündung stellt die Bronchitis fibrinosa dar. Bei dieser seltenen Affection wirft der Kranke unter Dyspnoe meist blutig gefärbte Gerinnsel aus, die in Wasser ausgebreitet sich in baumartige Verzweigungen auflösen, welche dem Ausguss eines Bronchialbaumes bis in die feinen Aeste entsprechen. Die Massen bestehen aus geronnenem Fibrin. Die Aetiologie ist unbekannt, in einzelnen Fällen wurden Herzfehler als disponirend angesehen.

Die Gerinnsel sind morphologisch ähnlich den bei Diphtherie und bei Pneumonie auftretenden.

Andere Massen werden bei dem sogen. Asthma bronchiale ausgeworfen. Auch hier kommen baumförmige, aber vorwiegend aus Schleim bestehende Gerinnsel vor. In den Maschen finden sich meist reichliche farblose Blutkörperchen, während in den centralen Lagen gequollene Epithelien sichtbar sind. Ferner lassen sich innerhalb der Gerinnsel die Charcot-schen Krystalle nachweisen, die von Leyden zuerst im Auswurf bei Bronchialasthma gefunden wurden. Daneben kommen die von Ungar und Curschmann beschriebenen Spiralen häufig vor, ohne allerdings ebenfalls für das Asthma ausschliesslich charakteristisch zu sein. Es sind spiralig gewundene Schleimmassen, deren axialer, am stärksten gewundener Ab-

schnitt den dichtesten Theil darstellt, um den sich weiterhin durch erneute spiralige Drehung von Schleimmassen secundäre gewundene fadenförmige Gebilde herumlegen (AD. SCHMIDT). Die Spiralen finden sich auch bei anderen entzündlichen Affectionen der Bronchen. Sie können neben dem vorherrschenden Schleim auch Fibringerinnsel einschliessen.

Weder die Krystalle noch die Spiralen sind also für das Asthma ätiologisch ausschlaggebend.

Ueber die Bronchitis bei Diphtherie siehe den Kehlkopf.

Bei entzündlichen Zuständen der Bronchen kann ihr Inhalt auch faulig werden. Doch ist das fast allein bei Bronchiektasen der Fall, von denen bald die Rede sein wird.

Zu den seltenen Entzündnngen gehört die Bronchiolitis obliterans (W. LANGE, A. FRÄNKEL). Nach Abstossung des Epithels kommt es zu einer Wucherung von Bindegewebe, welches aus der Wand in das Lumen vordringt und es zunehmend verschliesst. Der Process, der nur die kleinsten Bronchen befrifft, hat die grösste Aehnlichkeit mit demjenigen, der bei der Induration der Lunge nach fibrinöser Pneumonie vorkommt (s. o. S. 426).

Tuberculöse Entzündungen der Bronchen finden sich neben Lungentuberculose und wurden dort erwähnt. Wir kommen bei der Tucerculose des Larynx und der Trachea darauf zurück, ebenso wie auch dort die syphilitischen Processe besprochen werden.

c) Verengerung der Bronchen.

Eine Stenose der Bronchen kann durch Veränderungen der Wand, durch Verstopfung des Lumens und durch Druck von aussen bedingt sein.

Schwellung der Schleimhaut macht naturgemäss nur in den kleineren Bronchen eine stärkere Verengerung. Meist handelt es sich bei den stenosirenden Wandveränderungen um Vernarbung von Geschwüren oder um Neubildungen, die nach innen prominiren und die narbig schrumpfen.

Verstopfung grösserer Bronchen kommt durch Schleim, entzündliche geronnene Massen und Fremdkörper zu Stande. Letztere können plötzlichen Tod bedingen oder heftige Entzündungen (Abscessbildung, Gangrän, Bronchopneumonien (s. S. 429) veranlassen.

Verengerung der Bronchen durch Compression ist bedingt durch vergrösserte, tuberculöse oder von Tumormetastasen ergriffene Lymphdrüsen, durch Mediastinaltumoren, die auch durch die Wand nach innen wachsen können, durch Oesophaguscarcinome, welche auf die Bronchen übergreifen (s. den Oesophagus S. 242), und durch Aneurysmen, welche gelegentlich in die Bronchen perforiren.

d) Bronchiektase.

Das Lumen der Bronchen erfährt nicht selten eine Erweiterung (vergl. Fig. 263 u. 264), welche gleichmässig, cylindrisch, oder ungleichmässig, sackförmig, seltener spindelig sein kann. Die cylindrischen Erweiterungen betreffen alle Bronchen einer

Fig. 278.

Mittellappen mit ausgedehnten und weiten Bronchiektasen. *B* Bronchus, *E E* Bronchiektasen, *M M* verdichtetes, chronisch indurirtes Lungengewebe. *O* Oberlappen, *Z* bindegewebige Verwachsung zwischen Ober- und Unterlappen.

Lunge oder eines Lappens oder nur einzelne Aeste, sie können das normale Lumen um das Vielfache übertreffen. Man sieht auf der Schnittfläche der Lunge die weiten Oeffnungen und ist überrascht, mit welcher Leichtigkeit man die Kanäle bis dicht an die Pleura mit der Scheere aufschneiden kann. Die sackförmigen **Bronchiektasen** (Fig. 278), die einzeln und in grosser Zahl vorhanden sein und an einem Bronchus rosenkranzförmig auf einander folgen können,

haben den Umfang einer Kirsche, einer Wallnuss, eines Hühnereies und darüber. Der zuführende Bronchus geht allmählich in die Höhlen über, oder er erweitert sich plötzlich oder er ist auch wohl vor der Dilatation verengt.

Die Wand der Bronchiektasen weicht von der eines normalen Bronchus um so mehr ab, je weiter vorgeschritten die Dilatation ist. In den cylindrischen Erweiterungen ist die Wandung meist vordünnt, ihre einzelnen Bestandtheile sind atrophisch, in den sackförmigen aber hat sie fast alle charakteristischen Elemente, die Muskeln und elastischen Fasern, die Drüsen und den Knorpel eingebüsst oder diese Theile sind bis auf geringe Reste geschwunden. Der Knorpel hält sich im Allgemeinen am längsten. Schliesslich ist nur noch Bindegewebe vorhanden, welches gefässreich und hypertrophisch oder wenig entwickelt, oder faserig sein kann. Im ersteren Falle ist die Wand dick, gewulstet, hyperämisch. Sie kann aber bei langem Bestand der Bronchiektasen schliesslich auch dünn, atrophisch oder fibrös werden. Das Epithel ist verändert. Es ist meist kubisch und nicht selten geschichtet, es fehlt streckenweise ganz, die Schleimhaut bietet dann das Aussehen eines Geschwüres.

Diese Veränderungen sind nicht lediglich secundärer Natur, sie bilden vielmehr, an Stärke allerdings mit der Erweiterung zunehmend, die wichtigste Grundlage der Bronchiektasen. Denn durch sie büsst die Wand ihre Elasticität ein, so dass sie ganz allmählich dem Luftdruck nachgiebt. Vor Allem kommt hier natürlich der Verlust der musculären und elastischen Bestandtheile in Betracht.

Der Grund für die Abnormitäten der Wand liegt in chronischen Entzündungen, welche demnach die häufigste Veranlassung für die Entstehung der Bronchiektasen abgeben. Unterstützend wirkt eine Unwegsamkeit peripher von dem sich ausdehnenden Bronchus gelegener Aeste und Lungenabschnitte, so dass der Luftdruck voll zur Geltung kommt, und eine Erkrankung des die fragliche Strecke umgebenden Lungengewebes, wenn dieses gleichfalls an Elasticität einbüsst.

Je mehr die Erweiterungen zunehmen, um so mehr wird das zwischen ihnen liegende Gewebe comprimirt. Schliesslich kann es in seltenen Fällen (häufig bei Tuberculose) völlig atrophisch werden und sogar theilweise schwinden, so dass die Bronchiektasen mit einander communiciren.

Man nimmt vielfach an, dass bei Verwachsung der Pleurablätter und dadurch fest fixirter Lunge eine Bronchiektase auch

dadurch entstehen könne, dass eine Schrumpfung von interstitiell verdichtetem Lungengewebe durch einen auf allen Seiten gegen die Pleura hin wirkenden Zug das Lumen dilatiren könne. Theoretisch mag das richtig sein, praktisch wird es nicht vorkommen, da der Zug an dem Bronchus nicht allseitig senkrecht zur Wand wirken kann. Denn die Bronchen ziehen senkrecht oder schräg gegen die Pleura.

Ausserdem ist die Induration in der Umgebung des Bronchus, die man in dieser Richtung verwerthet, das Endstadium des die Bronchiektase begleitenden Processes. Im Anfang war das später indurirte Gewebe weich, zellreich, nachgiebig, wurde erst derb, als die Bronchiektase bereits fertig war.

Bronchialerweiterungen kommen aber auch nach Atelektase zu Stande (S. 412). Wenn die Lunge nach der Geburt luftleer bleibt, so dehnen sich die Bronchen unter der Wirkung des Luftdruckes aus. Man findet dann unter Umständen einen ganzen Oberlappen fast nur aus erweiterten Bronchen mit ziemlich dicker Wand zusammengesetzt. Das Gewebe ist anämisch, blass, kohlefrei.

Ueber intrauterin entstandene Bronchiektasen s. o. S. 398.

Der Inhalt der Bronchiektasen ist verschieden. Die cylindrischen enthalten meist Schleim, der häufig puriform oder direct eitrig ist. Aehnliche Massen finden sich oft in den sackförmigen Räumen, die aber auch glasig durchscheinende Producte aufweisen oder mit jauchig zersetztem Inhalt versehen sein können. Im letzteren Fall greift der jauchige Process auch gern auf das Lungengewebe über. In ihm kann eine Gangrän entstehen, welche nach Zerfall der Wand der Bronchiektase deren Lumen fetzig begrenzt.

Die Folgen der Bronchiektasen sind einmal die dauernde Bildung entzündlicher Producte von Seiten der Wand, die Zersetzung des Inhaltes mit davon abhängendem Fieber, die Erkrankung des umgebenden Lungengewebes und die Aufnahme von Bacterien in den Kreislauf. Die eingedrungenen Organismen machen gelegentlich metastatische Eiterungen, so besonders im Centralnervensystem (s. S. 154). Es kommen hauptsächlich die pyogenen Kokken, aber auch andere, z. B. der Actinomyces in Betracht (Chiari).

e) Geschwülste.

Primäre Tumoren der Bronchen sind nicht häufig. Unter den gutartigen sei das Chondrom erwähnt, welches im Zusammenhang mit den Bronchialknorpeln stehen oder für sich bestehend sein kann.

Unter den malignen Neubildungen spielt das Sarkom als Lymphosarkom nur eine geringe Rolle.

Etwas häufiger ist das Carcinom, dessen bei der Lunge schon Erwähnung gethan wurde (s. S. 461).

Unter den secundären Neubildungen verdient die Ausbreitung von Lymphosarkomen der bronchialen Lymphdrüsen Erwähnung. Sie können die Wand auf weite Strecken durchwuchern und das Lumen verengern. Auch auf metastatischem Wege gelangt die gleiche Geschwulst in die Bronchialwand. Von dem auf die Bronchialwand übergehenden Oesophaguscarcinom (Fig. 279) war bereits die Rede (S. 242).

Fig. 279.
Perforation eines Oesophaguscarcinoms in den linken Stammbronchus. *O* Perforationsöffnung mit carcinomatösem Randwulst *C*. *B* Bronchus, *T* Trachea, *A* Aorta, *P* Pulmonalis.

f) Pigmentirung der Bronchialwand.

Die in schwarz gefärbten bronchialen Lymphdrüsen enthaltenen Kohlepartikel gelangen, wenn der in den Drüsen ablaufende chronische Entzündungsprocess zu einer Verwachsung mit der Bronchial- und Trachealwand führt, in diese hinein und dringen bis in die Schleimhaut vor. Dann kommt es zu fleckigen, manchmal ausgedehnten und intensiven schwarzgrauen Pigmentirungen, aber nur selten zu schwereren Folgen (narbige Umwandlung der Schleimhaut oder Geschwürbildung).

III. Trachea.

Die wichtigsten Erkrankungen der Trachea werden im Zusammenhang mit Bronchen (s. diese) und Kehlkopf (s. u.) besprochen.

Hier seien nur die Missbildungen erwähnt. Die hochgradigsten Deformitäten, wie Fehlen und blinde Endigung der Trachea, wurden nur bei anderweitigen das Leben schon für sich allein nicht gestattenden Missbildungen gefunden. Von der Communication mit

dem Oesophagus war bei letzterem die Rede (S. 235). Unwesentliche Abnormitäten sind Verschmelzung, Spaltung und falsche Gestalt der Knorpel, ferner abnorme Weite und Länge der Trachea. Auch eine Septirung kommt vor. Ferner verdient eine Dreitheilung Erwähnung und das Entspringen eines eparteriellen (über der Arteria pulmonalis gelegenen) Astes des rechten Stammbronchus aus der Trachea (CHIARI). Endet dieser Ast blind, so entsteht ein congenitales Trachealdivertikel. Früher nahm man an, dass auch Trachealfisteln, die auf der Haut des Halses frei ausmündeten, durch Anomalien in der Entwicklung der Kiemenbögen entständen. Es hat sich aber herausgestellt, das solche Fisteln nicht vorkommen.

IV. Kehlkopf.

1. Missbildungen.

Die Missbildungen des Kehlkopfes sind nicht von besonderer Bedeutung. Es kommt Mangel einzelner Theile (der Epiglottis, der Giessbeckenknorpel), ferner Asymmetrie, abnorme Kleinheit, Spaltung der Epiglottis, auch ungewöhnliche Grösse und Kleinheit des Kehlkopfes (bei unvollkommener Entwicklung der Geschlechtstheile) vor. Erwähnenswerth ist ferner die seltene Erweiterung der Morgagni'schen Taschen, die dadurch den Luftsäcken bei manchen Affen ähnlich werden.

2. Circulationstörungen.

Anämie und active Hyperämie sind ohne Bedeutung. Passive bei Stauungszuständen vorkommende Hyperämie prägt sich aus durch starke blaurothe Injection der Gefässe der Epiglottis und der Schleimhaut unterhalb der Stimmbänder. Blutungen, Ekchymosen treten auf bei Entzündungen, Erstickungen, Hämophilie. Oedem der Kehlkopfschleimhaut (Fig. 280), in erster Linie der ary-epiglottischen Falten ist bei Stauungen häufig. Es ist aber am hochgradigsten als Ausdruck von Entzündungen (Glottisödem).

3. Entzündungen.

a) Die Katarrhe.

Die katarrhalische Entzündung verhält sich ähnlich wie in den Bronchen (s. o. S. 466). Acute Laryngitis ist durch Hyperämie, Ekchymosirung und Schwellung, manchmal auch durch oberflächliche Erosionen gekennzeichnet.

Der chronische Katarrh zeigt geringere Schwellung, meist fleckige Röthung und ein zäheres Secret. Die Schleimhaut ist körnig durch Schwellung der Schleimdrüsen. Auf den Stimmbändern tritt Verdickung des Plattenepithels ein. Zuweilen bilden sich papilläre Wucherungen. Die Schleimhaut wird durch Zellinfiltration starrer, weniger gut beweglich, manchmal auch partiell in wechselnder Ausdehnung atrophisch.

Die von Virchow als Pachydermia laryngis bezeichnete chronische Entzündung, die namentlich bei Potatoren vorkommt, besteht in Wucherung des Bindegewebes und vor Allem in Verdickung und weiterer Ausbreitung des Plattenepithels, welches zugleich einen epidermoidalen Charakter annimmt. Es entstehen manchmal warzige Excrescenzen, besonders am mittleren und vorderen Abschnitt der Stimmbänder.

Fig. 280.

Glottisödem in Anschluss an Milzbrandödem nach Pustula maligna der Halsgegend. ($^1/_3$ der nat. Gr.)

b) Die pseudomembranösen Entzündungen.

Die Diphtherie des Larynx, der Trachea und der Bronchen wurde bereits bei derselben Erkrankung des Rachens erwähnt. Die Entstehung und das Aussehen der Membranbildung ist dasselbe wie dort. Liegen die Pseudomembranen, aus Fibrin zusammengesetzt, lose oder doch leicht abziehbar auf, so redet man von **Krup** (Krupmembranen), sind sie mit der oberflächlichen nekrotischen Schleimhaut fest verbunden (s. S. 229), so bezeichnen wir den Zustand als **Diphtherie**. Aber zwischen beiden Formen, die ätiologisch zusammengehören, giebt es alle Uebergänge.

Die Membranen (Fig. 115) sitzen stets auf der Hinterfläche der Epiglottis und auf den Stimmbändern am festesten, füllen die Morgagni'schen Taschen aus oder überbrücken sie und können continuirlich bis in die feineren Bronchen reichen. Aber in ihnen und in der Trachea sitzen sie immer locker auf (s. S. 229), lösen sich leicht in Röhrenform ab, können in dieser Gestalt ausgehustet werden, bilden sich aber meist bald wieder neu. Sie sind im Kehlkopf besonders dick und können so die Glottis derart verengen, dass Erstickung eintritt.

Nach Ablösung der festhaftenden Membranen bleiben geschwürige Defecte zurück, die aber bald heilen.

Ausser den diphtherischen Pseudomembranen kommen nicht selten auch bei anderen Infectionskrankheiten ähnliche Processe vor, so bei Masern, Scharlach (Fig. 116), Pocken, Typhus, Pneumonie u. a. Auch hier sieht man continuirliche oder auf den Kehlkopf beschränkte Membranen, die nur nicht immer so deutlich als solche, sondern manchmal als graue körnige, vielfach kleinfleckige festhaftende Beläge erscheinen. Aber auch sie können in ähnlicher Anordnung wie dort bis in die Bronchen (und bei Pneumonie bis in die Alveolen) reichen und ebenfalls die Glottis verengern.

c) Die phlegmonösen Entzündungen.

Entzündungen der Submucosa des Larynx führen zu starken Schwellungen, welche vor Allem die Morgagni'schen Ventrikel, die falschen Stimmbänder und die ary-epiglottischen Falten betreffen und meist ausgeprochen ödematös sind (Glottisödem, s. oben S. 473, Fig. 228). Die Exsudation ist gewöhnlich serös-eitrig, selten rein eitrig. Die von ihr befallenen Gewebe erscheinen trüb sulzig. Das entzündliche Glottisödem ist niemals eine primäre Erkrankung. Es schliesst sich an Entzündungen des Larynx, der Tonsillen, der Gaumenbögen, des Schlundes, an Erysipel und phlegmonöse Entzündungen des Halses, an retropharyngeale Abscesse an.

Die Schwellung des Kehlkopfeinganges kann so beträchtlich werden, dass Erstickungstod eintritt.

Von besonderer Wichtigkeit sind die tiefen phlegmonösen Entzündungen, die sich in Folge verschiedener geschwüriger Processe des Kehlkopfes, ferner bei Diphtherie, selten auch bei sonst normalem Larynx und metastatisch entwickeln und hauptsächlich in der Umgebung der Knorpel ablaufen.

Die eitrige Perichondritis, meist einseitig beginnend, bringt durch Ablösung des Perichondrium den Knorpel zum Absterben. Der Eiter kann die Schleimhaut emporwölben und Stenose veranlassen, ferner in den Larynx durchbrechen, in der Richtung zur Lunge aspirirt werden und dort Entzündung hervorrufen. Der abgestorbene Knorpel entleert sich dann manchmal ebenfalls und wird ausgehustet, oder führt zur Erstickung. Hieran sind hauptsächlich die Giessbeckenknorpel betheiligt. Die Eiterung und Knorpelentleerung kann auch nach aussen durch die Haut erfolgen. Der Kehlkopf bricht nach Ausstossung des Gerüstes zuweilen in sich zusammen. Alle diese Processe können auch die Epiglottis betreffen.

d) Tuberculöse Entzündungen.

Die **Tuberculose** des Kehlkopfes ist kaum jemals primär, meist tritt sie zu Lungentuberculose hinzu. Manchmal beschränkt sie sich auf ein Geschwür an der hinteren Wand oder über der Commissur der Stimmbänder, oder greift auch auf diese, meist nur eines, über. Das Ulcus ist schlitzförmig (auf den Stimmbändern) oder unregelmässig, flach oder tiefgreifend mit infiltrirten Rändern (Fig. 281) und unebenem Grunde. Es kann bis an die Knorpel reichen und dann Perichondritis veranlassen. Häufig sind die Geschwüre zahlreicher. Zunächst bilden sie flache, mit scharfen, leicht oder deutlich buchtigen Rändern begrenzte mit unebenem graugelbem oder trübgelbem, leicht unebenem Grunde versehene Substanzverluste (Fig. 282), die vielfach confluiren und sich auf die gesammte Hinterfläche der Epiglottis, die Stimmbänder und die Schleimhaut der Trachea bis in die Bronchen erstrecken können. Mit ihrer Flächenausdehnung greifen sie auch tiefer, sie bekommen einen höckrigen, durch die Gegenwart der Tuberkel bedingten Grund und einen mehr oder weniger vorspringenden Rand. Die grösste Ausdehnung ist erreicht, wenn die gesammte Kehlkopfschleimhaut in ein Geschwür umgewandelt ist. Die Stimmbänder sind dann oft völlig weggefressen (Fig. 282).

Fig. 281.

Tuberculose des rechten Stimmbandes und der Morgagnischen Tasche, an deren oberem Rande man einen parallel laufenden aus tuberculösem Granulationsgewebe bestehenden Wulst sieht. Das Stimmband ist grösstentheils in ein Geschwür umgewandelt.

Auch in der Trachea kann die Ulceration die ganze Fläche einnehmen. Doch bleiben hier meist grössere oder kleinere Strecken, Streifen, Inseln frei von der Geschwürbildung, sind dann aber meist intensiv geröthet oder lassen bereits subepitheliale Tuberkel

erkennen. Zuweilen sieht man die Ulcera in Gestalt von circulären, unter einander durch Brücken zusammenhängenden, über den Knorpeln verlaufenden zackigen oder buchtigen Bändern angeordnet, die über dem knorpelfreien Theil der Trachea wieder zusammenfliessen. Die Knorpelringe können durch den Process blossgelegt und auch auf ihrer Rückfläche von der Umgebung völlig getrennt ev. ganz ausgestossen werden.

In den grossen Bronchen verlaufen die Veränderungen ähnlich. Sie sind zuweilen hier vorhanden, ohne dass die Trachea afficirt wäre.

Fig. 282.

Tuberculose des Larynx. *Z* Zunge, *S* l. Stimmband, *K* Knorpel. Auf der Epiglottis sieht man eine ausgedehnte unebene Ulceration mit miliaren Knötchen. Bei *a* ein flaches Ulcus mit trübem gelben Rand, bei *a*, mehrere ähnliche über die Stimmbänder hinausgreifende Geschwüre. Bei *b* liegt Epiglottisknorpel frei.

Die tuberculöse Wucherung des Larynx nimmt zuweilen eine ungewöhnliche Intensität an. Das proliferirende Gewebe springt in Gestalt unregelmässiger, epithelbedeckter, meist theilweise ulcerirter, höckriger oder papillärer tumorähnlicher Massen in das Lumen vor und bewirkt so Stenosen, die zu Erstickungen führen können. Gelegentlich bereitet die Differentialdiagnose gegenüber einem Carcinom Schwierigkeiten. An der Epiglottis machen sich die ulcerösen Processe manchmal durch Zerstörungen des freien Randes geltend, der durch die Geschwüre wie angenagt erscheint und verschieden geformte, mit freiliegendem Knorpel versehene

Defecte aufweist. Von hier kann die Ulceration sich continuirlich auf den Zungengrund und die angrenzende Rachenschleimhaut ausdehnen.

e) Syphilitische Entzündungen.

Die syphilitischen Entzündungen kommen am häufigsten im oberen Theile des Kehlkopfes zuerst vor und breiten sich nach unten aus. In der Trachea finden sie sich relativ oft an der Bifurcationsstelle und auf die Bronchen (S. 459) übergreifend. Sie beginnen mit einer Infiltration, welche die Mucosa und Submucosa betrifft und sie starr, grauweiss erscheinen lässt. Diese Infiltrate zerfallen und so entstehen Geschwüre mit gewulsteten, oft stark gerötheten, Rändern und einem speckigen Grunde. Sie zerstören vor Allem gern die Epiglottis vom Rande aus oder auch so, dass sie perforirende Defecte erzeugen. Auch im Kehlkopf und an den Stimmbändern können sie die Schleimhaut tiefgreifend vernichten. Dabei kann es dann zu Perichondritis und Knorpelnekrose kommen. Bei geeigneter Behandlung können die Geschwüre, wenn sie nicht zu grosse Zerstörungen bewirkt hatten, heilen, ohne wesentliche Nachtheile zu hinterlassen. Sehr oft aber, bei ausgedehnten und tiefen Processen, bilden sich schrumpfende **Narben** (Fig. 283), die meist strahlig oder netzförmig angeordnet sind und sich sehr deutlich abheben. Durch sie treten gern Verengerungen des Larynx, der Trachea und besonders auch der Eingangsöffnungen der Bronchen ein. An letzteren Stellen kann das Lumen auf Sondendicke stenosirt werden.

Fig. 283.

Syphilitische Narben des Larynx und des Rachens. *L* Larynx, *K K* Knorpel, *E* Epiglottis, die auf ihrer Rückfläche mit ausgedehnten narbigen Einziehungen versehen ist. Ihr Rand ist unregelmässig eingekerbt. Bei *Z* zieht ein neugebildeter Bindegewebestrang zu der ebenfalls narbig veränderten seitlichen Rachenwand.

f) Lepra.

Die Lepra des Larynx zeigt knotige Wucherungen, seltener diffuse Infiltration, weiterhin Ulceration mit tiefen Substanzverlusten.

g) Rotz.

Bei Rotz finden sich diffuse Schwellungen und Knoten, die bald geschwürig werden und reichlichen Eiter liefern. Sie sitzen meist am Kehldeckel, aber auch tiefer. Auch dem Rhinosklorum ähnliche Erkrankungen kommen, wenn auch selten, vor.

h) Soor.

Der Soorpilz siedelt sich bei Erkrankung des Rachens selten auch im Larynx mit ähnlichen Veränderungen an.

4. Geschwülste.

Unter den gutartigen Tumoren sind Lipome und Angiome selten beobachtet. Auch die Chondrome als Auswüchse der Knorpel, die das Lumen verengen können, sind selten. In der Trachea, zumal in ihrem unteren Theil, trifft man gelegentlich und nur zufällig bei Sectionen kleine, höchstens stecknadelkopf- bis linsengrosse multiple, zu Dutzenden vorhandene prominirende Knötchen, die von Schleimhaut überzogen sind und theils aus Knorpel, theils aus Knochen (multiple Ekchondrome bezw. Exostosen) bestehen. Letzterer bildet meist rundliche, ringförmige Gebilde mit Markgewebe. Die Knorpel und Knochen liegen in bindegewebigen Zügen, die als Ausläufer des Perichondriums der Trachealknorpel in die Schleimhaut ausstrahlen. Die den normalen Knorpelspangen genäherten Knorpelinseln können mit ihnen direct zusammenhängen. Die Neubildungen sind meines Erachtens auf eine abnorme Ausdehnung der knorpeligen Anlagen in die Schleimhaut hinein zurückzuführen. In dem so zuweit reichenden Perichondrium bilden sich jene knorpeligen und knöchernen Körper.

Fig. 234.
Papillomatöse Wucherungen im Kehlkopf eines 3jährigen Kindes (um $^1/_3$ verkleinert).

Die häufigsten Kehlkopfgeschwülste (Fig. 284) sind papillär gebaute Neubildungen („Papillome"), die denen der äusseren Haut entsprechen, also bald glatter, bald höckriger, bald zottig sind und einen Ueberzug von Pflasterepithel tragen. Sie sind entweder gestielt oder breitbasig, klein oder umfangreich, aber weniger in der Höhe als in der Breite. Sie können den grössten Theil des

Larynx auskleiden. Sie entstehen zunächst an den mit Plattenepithel bekleideten Stellen, können aber auch auf die anderen sich ausdehnen. Meist treten sie bei Erwachsenen auf, kommen aber auch schon bei Kindern vor. Als secundäre Gebilde entwickeln sich papilläre Wucherungen am Rande verschiedener Geschwürsformen. Bei chronischen Katarrhen, speciell bei der Pachydermia laryngis stellen sie sich ebenfalls nicht selten ein.

Rundliche polypöse Erhebungen, die vorwiegend aus Bindegewebe bestehen und erbsen- bis nussgross sein können, werden als fibröse Polypen bezeichnet. Sie sind bald härter, bald weicher. Ihr Sitz sind hauptsächlich die Stimmbänder und die Schleimhaut der Morgagni'schen Taschen.

Nimmt in solchen Tumoren das Bindegewebe eine ödematöse Beschaffenheit an, so werden die Neubildungen besonders weich (vergl. die Nasenpolypen).

Aber auch durch Betheiligung der Schleimdrüsen, sei es allein durch Wucherung, sei es zugleich oder ausschliesslich durch Secretanhäufung im Drüsenlumen, werden die Polypen weich und schleimig. Ist das Secret wässrig, so erscheint die Neubildung mehr oder weniger cystös.

In der Trachea sind alle diese gutartigen epithelialen Neubildungen selten.

Eine besondere Art von Tumor wird dadurch erzeugt, dass Schilddrüsengewebe, welches auf Grund einer fötalen anormalen Entwickung zwischen den Kehlkopfknorpeln zur Ausbildung gelangte, in geschwulstähnlicher Weise wuchert und so in Gestalt flach vorspringender Knoten den Kehlkopf verengt. Man redet dann von **intratrachealer Struma** (Paltauf).

Ausserdem verdienen Erwähnung die von M. Simmonds an der hinteren Fläche der Trachea im Bereich des häutigen Theiles beschriebenen, nicht selten vorkommenden, von Schleimdrüsen abzuleitenden erbsen- bis wallnussgrossen retrotrachealen Schleimdrüsencysten und Cystofibrome, denen aber eine klinische Bedeutung nicht zukommt.

Unter den malignen Neubildungen ist das Sarkom im Ganzen selten. Es bildet knotige Tumoren.

Häufiger ist das **Carcinom** (Fig. 285). Es tritt meist bei Männern auf und wird durch Alkoholmissbrauch und starkes Rauchen begünstigt. Mit wenigen Ausnahmen handelt es sich um einen Plattenepithelkrebs, Cylinderzellenkrebse sind sehr selten.

Der Plattenepithelkrebs beginnt, meist an den Stimmbändern, als eine flache Infiltration, die sich bald über die Nachbarschaft

nach oben und unten sowie auf die andere Seite ausbreitet und in die Tiefe vordringt. Er kann auch eine ausgesprochen papilläre Fläche bieten.

Von der Oberfläche aus beginnt dann der Krebs zu zerfallen und ein unregelmässiges Geschwür zu bilden (Fig. 285), welches bis auf die Knorpel reicht, sie blosslegt und Perichondritis zur Folge haben kann. Der Krebs wirkt naturgemäss stenosirend, doch kommt der tödtliche Ausgang meist in Folge der Verjauchung

Fig. 285.

Carcinom des Larynx. *E* Epiglottis, *L* Larynx, *K* Knorpel, *C* Carcinom, welches an Stelle des linken Stimmbandes sitzt und es nach oben und unten überragt. Es ist central zerfallen und peripher vorgewulstet.

des Geschwüres zu Stande, welche Aspirationspneumonie mit sich bringt. Zuweilen greift der Krebs auf den Schlund und den oberen Theil der Speiseröhre über und ruft hier Stenose hervor. Oft pflegt sich auch Krebsmetastase in Lymphdrüsen einzustellen.

Carcinome der Trachea sind selten (s. Lungencarcinom S. 462).

5. Fremdkörper.

Fremdkörper veranlassen Stenose oder Verschluss des Kehlkopfes. Grössere hineingelangende Massen können dann durch Erstickung schnell tödtlich wirken, aber auch kleinere, wenn sie sich gerade auf die Stimmritze legen. Bleiben sie in den Morgagni'schen Taschen stecken, so bewirken sie Entzündung. Gelangen sie in die

Trachea und in die Bronchen, so rufen sie ebenfalls Entzündung, ev. Pneumonie hervor (s. herdförmige Pneumonien S. 428 ff). Diese Processe sind dann meist eitriger Natur. Unter dem Druck des Fremdkörpers wird die Tracheal- und Bronchialwand nekrotisch. Seltene fremde Gebilde sind Spulwürmer, die vom Pharynx aus in den Larynx gelangten.

6. Thierische Parasiten.

Im Kehlkopf, der Trachea und den Bronchen lebende thierische Parasiten giebt es nicht. Gelegentlich brechen Echinococcusblasen von der Lunge aus in die Bronchen durch. In der Musculatur des Kehlkopfes kommen Trichinen vor.

V. Nase und Nebenhöhlen.

1. Missbildungen.

Hochgradige Missbildungen finden sich bei Cyklopie. Ferner wurde beobachtet: Fehlen der unteren Nasenmuschel, knöcherner Verschluss der Choanen, abnorme Enge der Nasenhöhle, seitliche Verbiegung des Septum und dadurch Verengerung der einen Nasenhälfte, Verwachsung der Nasenlöcher durch häutige Membranen.

2. Circulationstörungen.

Circulationstörungen werden durch den Reichthum an Gefässen, zumal im Bereich der unteren Muschel, wo sie ein förmliches cavernöses Gewebe bilden, begünstigt. Active Hyperämie leitet meist die Entzündungen ein, passive kann die Schleimhaut erheblich, manchmal polypös verdicken. Zu ihr bieten Herzfehler, Lungenerkrankungen und Strumen die Veranlassung.

Blutungen (Epistaxis) treten auf bei Hyperämien und Neubildungen, ferner bei manchen Blutveränderungen und im Beginn von Infectionskrankheiten. Sie können erheblich und sogar tödtlich sein. Meist erfolgen sie aus kleinen venösen Gefässen und zwar gewöhnlich im vorderen Abschnitt der Nasenhöhle.

3. Entzündungen.

Der acute Katarrh, Schnupfen, Coryza ist häufig. Von ihm leitet sich ja überhaupt die Bezeichnung Katarrh her (*καταῤῥέω*). An die Hyperämie schliesst sich Bildung reichlichen Schleimes, der später eitrigen Charakter gewinnt. Es erfolgt Heilung oder Uebergang in den chronischen Zustand. Aetiologisch sind verschiedene thermische, mechanische, infectiöse Einflüsse und vor Allem eine individuelle Disposition bedeutsam.

In wie weit bestimmte Bacterien bei dem Schnupfen eine Rolle spielen, ist nicht sicher zu entscheiden. Man findet im Secret die auch in der normalen Nase vorkommenden Kokken, Diplokokken, Streptokokken und Staphylokokken. Ihre Bedeutung mag darin liegen, dass sie in der durch Erkältung oder andere Momente hyperämisch gewordenen Nase sich lebhaft vermehren und so die Entzündung unterhalten.

Eine besondere Affection, bei welcher die Nasenschleimhaut hochgradig hyperämisch und geschwollen ist, wird als Heufieber bezeichnet. Es besteht oft gleichzeitig Neuralgie im Trigeminusgebiet und Asthma. Die Krankheit tritt nur bei einzelnen, in unbekannter Weise disponirten Individuen bei Einathmung der Pollenkörner blühender Gräser auf. Ob auch hier Bacterien mitwirken ist fraglich.

Andere acute Entzündungen werden durch Fortleitung eines Gesichterysipels oder durch Infection mit Tripperkokken bedingt. Ferner giebt es Rhinitis bei Masern, Pocken, Scharlach. Auch bei Diphtherie kann die Nase durch Pseudomembranbildung betheiligt sein. Aehnliches sieht man bei Scharlach und anderen Infectionen.

Auch tiefer greifende, eitrige phlegmonöse Nasenentzündungen kommen vor, meist wohl von der Nachbarschaft fortgeleitet. Sie sind unter Umständen dadurch gefährlich, dass sie sich auf die Stirnhöhlen und das Siebbein fortsetzen und zuweilen auch die Meningen ergreifen können.

Die chronische Rhinitis entsteht aus der acuten, namentlich nach wiederholten Recidiven, ferner bei längerer Einwirkung von Fremdkörpern, Tumoren, Geschwüren. Hochgradige Hyperämie und Schwellung, Vergrösserung der Drüsen und Vermehrung des Schleimhautbindegewebes kennzeichnen diese Entzündung. Nach lange bestandener Schwellung kann Atrophie eintreten.

Als Ozaena simplex (Rhinitis foetida atrophicans) wird eine mit hochgradiger Atrophie der Schleimhaut und Bildung eines übelriechenden Secretes einhergehende Affection bezeichnet, bei der sich derbe grünliche und bräunliche Borken bilden. Das normale Flimmerepithel wird durch ein geschichtetes kubisches, manchmal auch verhornendes Plattenepithel ersetzt. Die Erkrankung findet sich oft bei Scrophulose, aber auch bei sonst gesunden Individuen. Die Aetiologie ist noch unbekannt.

Bacterien, am häufigsten solche, die dem Friedländer'schen Pneumoniebacillus entsprachen (aber auch Streptokokken und Staphylokokken), wurden oft nachgewiesen, ohne dass aber ihre

ätiologische Bedeutung hätte wahrscheinlich gemacht werden können.

An den Entzündungen der Nasenhöhle nehmen auch die Nebenhöhlen nicht selten Theil. Aber es giebt auch für sich allein bestehende von Traumen oder Zahncaries abhängige Processe, besonders der Oberkieferhöhlen. Die Communication mit der Nase ist manchmal aufgehoben, dann sammelt sich das entzündliche Product in den Nebenhöhlen (auch der bereits genannten Stirnhöhle) an. Ist in den Oberkieferräumen dadurch eine schleimig-seröse oder gallertige Flüssigkeit angehäuft, so spricht man von Hydrops des Antrum Highmori. Handelt es sich um Eiter, so liegt ein Empyem der Höhle vor. Im ersteren Falle können die Wandungen verdünnt und ev., meist nach vorn, durchbrochen werden. Bei Eiterung kann die Wand cariös werden und ebenfalls perforiren. Auch der Inhalt der Stirnhöhle kann, meist nach der Nase, durchbrechen, aber auch in die Schädelhöhle und dann Meningitis veranlassen.

Tuberculöse Entzündungen der Nase finden sich einmal in Form der scrophulösen Rhinitis, hauptsächlich im unteren Theil der Nasenhöhle, oft in Verbindung mit Ekzem der Oberlippe und der benachbarten Gesichtshaut. Sie kennzeichnet sich durch derbe zellige Infiltration der Schleimhaut mit Bildung eingetrockneter Krusten und flacher Geschwüre.

Ausserdem giebt es flachere knötchenförmige Infiltrationen der Schleimhaut, zumal am Septum cartilagineum. Daraus gehen geschwürige Processe hervor. Zuweilen kommt es auch zur Bildung polypös vorspringender tuberculöser Wucherungen, die nussgross werden können.

Die Nasentuberculose ist meist secundär. Sie entsteht unter Umständen durch Fortpflanzung des Gesichtslupus in die Nasenöffnungen, ferner durch Infection mit tuberculösem Sputum, seltener auch hämatogen. Primäre Tuberculose durch Bacillen, die mit der Luft in die Nase gelangten, ist wohl selten, obgleich auch schon bei Gesunden, die sich in Krankenzimmern aufhielten, Bacillen im Nasenschleim nachgewiesen wurden. Dass aber von ihnen auch eine Schleimhautinfection ausgeht, wurde nicht festgestellt.

Die Syphilis macht in früheren Stadien katarrhalische Erkrankungen (Coryza syphilitica). Später entstehen gummöse Processe der Schleimhaut mit Geschwüren. Manchmal entwickelt sich eine gummöse Perichondritis und Periostitis mit Nekrose des Knochens.

Die Processe sitzen meist am Septum und bewirken oft Perforation und ausgedehnte Zerstörung, auch der Muscheln und der Nasenbeine. Dann bricht das Gerüst zusammen, es entsteht die Sattelnase. Die Schleimhaut ist narbig verändert.

Der Rotz veranlasst in der Schleimhaut Pusteln und Knötchen und Geschwüre mit gelblichem Grund, die auf Knorpel und Knochen übergehen können.

Die Lepra ergreift gern den Naseneingang und soll gewöhnlich hier sich zuerst localisiren. Sie erzeugt knotige, geschwürig aufbrechende Entzündungsprocesse, die sich auch auf der Nasenschleimhaut finden.

Das Rhinosklerom ist eine durch besondere Bacillen ausgezeichnete seltene Entzündung der Umgebung des Naseneinganges, die durch Infiltration, später auch durch Verdickung und knotige Wucherung der Weichtheile ausgezeichnet ist. Sie verläuft chronisch und kann sich auf die weitere Umgebung ausbreiten.

Sehr selten sind endlich Ansiedelungen von Schimmelpilzen in Nase und in den Nebenhöhlen. Sie rufen Entzündungen hervor (Schubert, Zarniko).

4. Geschwülste.

In der Nase, weniger oft in den Nebenhöhlen, kommen gern polypöse gutartige Tumoren vor, die bald mehr fibröser Natur, bald auch durch reichliche Drüsen ausgezeichnet sind.

Die gewöhnlichen **Schleimhautpolypen** (Schleimpolypen) sind die am meisten charakteristischen Gebilde. Es sind gallertig durchscheinende, sehr weiche Tumoren von rundlicher, birnförmiger, gelappter oder vielzottiger Gestalt und zuweilen weit über wallnussgross. Sie sitzen gewöhnlich gestielt auf. Sie sind ausserordentlich reich an wässriger, wenig schleimiger Flüssigkeit, die beim Liegen des ausgeschnittenen Polypen ausläuft, bezw. verdunstet, so dass der Tumor auf ein relativ sehr kleines runzliges Gebilde zusammenschrumpft. Er besteht also nur aus wenig fein reticulärem, ziemlich gefässreichem, an fixen Zellen ziemlich armem, in den Oberflächenlagen und perivasculär von Rundzellen durchsetztem Gewebe, in dessen Maschen jene Flüssigkeit liegt. Ueberzogen ist er von Schleimhautepithel. Die Flüssigkeitansammlung in den Maschen kann so weit gehen, dass grössere cystöse Räume entstehen. Dann spricht man wohl von Blasen- oder Cystenpolypen.

In anderen Polypen nehmen auch die Drüsen Antheil, sei es,

dass sie sich nur erweitern und wässrige oder schleimige Cysten bilden oder dass sie auch wuchern und die gleiche Erweiterung des Lumens erfahren. Diese Tumoren sind lappig, zottig und mit vielen Cysten durchsetzt, zuweilen geradezu traubig. Bleibt die Drüsendilatation aus, so sehen die Tumoren weniger durchscheinend, sondern solide grauroth aus. Man kann dann von Adenomen oder adenomatösen Polypen reden.

Die Polypen verengern die Nasenhöhle einseitig oder, da sie gern mehrfach vorkommen, doppelseitig. Sie sitzen an der seitlichen Nasenwand, die Schleimhautpolypen oberhalb der unteren Muschel, die anderen Polypen mehr an letzterer. Ausser durch Verstopfung der Nase sind die Tumoren auch durch Neigung zu Blutungen unangenehm.

Derbe, fibröse, meist gefässreiche Neubildungen sind die Nasenrachenpolypen, von denen schon S. 233 die Rede war. Sie erweitern die Nase und zerstören langsam, aber energisch auch die knöchernen Theile.

Seltene Tumoren der Nase und der Nebenhöhlen sind Chondrome und Osteome. Letztere kommen relativ oft in den Stirnhöhlen vor und erweitern sie unter langsamem Wachsthum.

Sarkome in verschiedenen histologischen Formen sind auch nicht gerade häufig. Sie finden sich mehr von den Nasenhöhlen als von der Nase ausgehend. Auch Carcinome gehören nicht zu den oft vorkommenden Neubildungen. Sie sind, an dem Naseneingang sitzend, meist Plattenepithelkrebse, in der Nase und den Nebenhöhlen häufig Cylinderzellenkrebse.

Diese malignen Tumoren füllen zunächst die Höhle aus, in der sie wachsen. Sie bluten meist leicht. Bei weiterem Wachsthum verdrängen sie die angrenzenden Theile oder zerstören sie durch ihr Vordringen, sie drängen den Gaumen nach unten und wölben sich in die Mundhöhle oder nach Durchsetzung des Bodens der Orbita in diese vor unter Verdrängung des Bulbus. Sie zerstören auch die Oberkieferknochen und können aussen unter den Weichtheilen sich vordrängen, oder sie wachsen durch das Siebbein in die Schädelhöhle.

Ob das Sarkom oder das Carcinom häufiger ist, wurde durch die bisherigen Statistiken noch nicht sicher entschieden. Die zellreichen Tumoren wurden nicht immer sicher in die eine oder andere Kategorie untergebracht.

Eine sehr seltene Erkrankung der Nase ist Verhornung des Epithels und Abstossung so reichlicher verhornter Zellen, dass

eine Anhäufung in der Nase stattfindet, die an Cholesteatome erinnert.

5. Fremdkörper.

In die Nase, besonders bei Kindern, können allerlei Fremdkörper (Steinchen, Erbsen, Bohnen) gerathen und Entzündungen heftigster Art veranlassen. Auch Fliegen oder andere Insekten können gelegentlich hineinkommen. Um liegenbleibende Fremdkörper, selten um und in eingedickte Secrete, können sich Kalksalze niederschlagen und so zur Bildung von Nasensteinen (Rhinolithen) führen.

III. Die Pleura.

1. Circulationstörungen.

Active Hyperämien sind der Ausdruck beginnender Entzündung. Passive Hyperämie hat als Theilerscheinung schwerer, besonders acuter Stauungen im kleinen sowohl wie im grossen Kreislauf vor Allem Bedeutung durch die häufigen ekchymotischen Blutungen in die Pleurablätter. Sie werden gelegentlich für die Diagnose eines Erstickungstodes verwerthet.

Grössere Blutungen entstehen aus verschiedenen Gründen, so bei Verletzungen der Thoraxwand und der Lungen, bei Bersten eines an die Pleurahöhle anstossenden Aneurysmas, selten bei Durchbruch einer in der Lunge befindlichen Höhle. Ferner führt Tuberculose und Carcinom zu Hämorrhagien (s. u.).

Das Blut ist dann in sehr wechselnden Mengen im Pleuraraum vorhanden. Wir reden von Hämothorax. Bei gesunden Pleurablättern kann das Blut zum Theil flüssig resorbirt werden. Denn die Pleura steht mit Lymphgefässen in offener Verbindung. Zum anderen Theil gerinnt es.

Weit häufiger als der Hämothorax ist der Hydrothorax. Die Pleurahöhle enthält eine wässrige, klare, gelbliche Flüssigkeit (die aber postmortal durch Diffusion von Blutfarbstoff roth werden kann) in geringer Menge bis zu der von mehreren Litern. Der Flüssigkeiterguss ist, wie sich aus der Aetiologie ergiebt, fast immer doppelseitig. Er ist am häufigsten Theilerscheinung allgemeiner durch Stauung oder Hydrämie bedingter Wassersucht. Der Hydrothorax kann rasch, manchmal erst in der Agone entstehen. In den höchsten Graden wirkt er comprimirend auf die Lunge (s. Atelektase S. 412).

2. Pneumothorax.

Ausser Blut und Wasser kann auch Luft in die Pleura gelangen: Pneumothorax. Sie kommt meist aus der Lunge, die über pathologischen Höhlen oder über erweiterten Lufträumen, über tuberculösen Cavernen, Abscessen, Gangränhöhlen, Emphysem einreisst. Genaueres ist bei diesen verschiedenen Processen nachzulesen. Oder die Luft stammt aus traumatischen Einrissen der Lunge, oder sie gelangt seltener durch eine Oeffnung der Thoraxwand nach innen.

Die Folgen des Lufteintrittes sind verschieden. Die Luft für sich allein wirkt lediglich durch Verdrängung, ohne weitere Processe zu veranlassen. Meist kommen aber zugleich inficirende Stoffe mit hinein. Dann entstehen Entzündungen, die gewöhnlich eitriger Natur sind (Pyopneumothorax). Verjauchung tritt oft hinzu.

Beträchtliche Luftmengen comprimiren die Lunge und drängen das Zwerchfell nach abwärts, so dass es convex in die Bauchhöhle vorgewölbt ist. Dann befindet sich die Luft unter starker Spannung und entweicht bei Anstechen des Thorax unter Zischen. Waren zugleich die Weichtheile der Brustwand verletzt, so kann Luft in sie eintreten und sich in ihr unter der Haut weit verbreiten: Hautemphysem.

3. Entzündung. Pleuritis.

Eine Pleuraentzündung wird stets durch Infection hervorgerufen. Die Mikroorganismen können auf verschiedenen Wegen in die Pleurahöhle gelangen. Am häufigsten stammen sie aus der Lunge, wenn in ihr irgend welche, besonders an die Oberfläche anstossende Entzündungen vorhanden sind. Aus ihnen treten dann eiterungerregende Kokken, Fäulnissbacillen, Tuberkelbacillen u. a. über.

Auch andere an die Pleura angrenzende Entzündungen haben die gleichen Folgen, so eine Mediastinitis, Pericarditis oder Processe in der Brustwand, ferner eine durch das Zwerchfell hindurchgehende Peritonitis. Auch von dem Durchbruch eines Leberabscesses, eines Oesophaguskrebses, eines Divertikels u. a. kann eine Pleurainfection abhängig sein.

Tuberkelbacillen gelangen in die Pleura ausser von der Lunge aus auch von tuberculösen bronchialen oder mediastinalen und cervicalen Lymphdrüsen, von der Bauchhöhle aus, von cariösen Rippen etc.

Weiterhin entsteht Pleuritis manchmal metastatisch bei allgemeinen Infectionskrankheiten, bei Pyämie, Typhus, Gelenkrheumatismus, Tuberculose etc.

Endlich ist in seltenen Fällen die Entzündung der alleinige Ausdruck einer ihrer Entstehung nach nicht weiter aufgeklärten Infection.

Die Form der Entzündung hängt von dem Charakter der Mikroorganismen und von der Reaction des Körpers ab. Es giebt eine fibrinöse, eine serofibrinöse, eine eitrige, eine jauchige Pleuritis.

Die fibrinöse Entzündung findet ihren Ausdruck in einem Fibrinbelag der Pleurablätter. Er ist ähnlich membranös, zottig oder netzförmig angeordnet wie bei der Pericarditis (s. S. 4 ff) und manchmal äusserst zart, so dass er nur eine leichte Trübung der sonst spiegelnden Fläche veranlasst. Diese Form der Pleuritis sehen wir am häufigsten über Lungenentzündungen. Mit der Fibrinabscheidung verbindet sich gewöhnlich ein geringer oder auch hochgradiger Flüssigkeiterguss, der gelblich und trübe aussieht und mit Fibrinflocken untermischt ist. Bei der Pleuritis purulenta finden sich wechselnde Mengen von Eiter in der Pleurahöhle. Sie wird auch als **Empyem** oder **Pyothorax** bezeichnet. Bei Hineingelangen von Fäulnissbacillen (aus Carcinom, gangränösen Lungenherden, aus dem Oesophagus u. s. w.) nimmt das pleuritische Exsudat jauchigen Charakter an: Pleuritis putrida.

Eine hämorrhagische Beschaffenheit gewinnt das Exsudat bei Scorbut, Pocken, zuweilen bei schwerem Gelenkrheumatismus, bei Milzbrand, vor Allem aber bei Tuberculose, die im Uebrigen bald eine fibrinöse, bald seröse, bald eitrige Pleuritis bedingt. Für sie ist das blutige Aussehen des Exsudates so charakteristisch, dass es diagnostisch Verwerthung findet. Das wichtigste Kriterium der tuberculösen Entzündung ist aber das Auftreten von Tuberkeln auf den Pleuraflächen. Es handelt sich bald um eine Eruption miliarer kleinster Knötchen, welche über die Pleura in ungeheurer Zahl ausgesät werden, bald um die Bildung grösserer, hier oder dort confluirender platter Knoten, bald um eine diffuse Verdickung der Pleura durch ein mit Tuberkeln durchsetztes in wechselnder Ausdehnung verkäsendes Granulationsgewebe. Mit diesen proliferirenden Processen verbindet sich manchmal nur eine geringe, häufig eine stärkere oder intensive Exsudation, die gern serofibrinös oder serös und sehr oft in geringem oder stärkerem Umfange hämorrhagisch ist. Das Fibrin kann die Tuberkel verdecken, so dass

sie erst nach seiner Entfernung sichtbar werden. Die tuberculöse Pleuritis verläuft gewöhnlich chronisch und führt unter fortschreitender Proliferation zu Verdickungen der Pleura, die sehr hoch und fest werden können.

Nicht jede Pleuritis bei Individuen mit Lungentuberculose muss die Kriterien der Tuberkelbildung an sich tragen. Es giebt auch hier einfache fibrinöse und serofibrinöse Processe.

Die Pleuritis kann glatt heilen. Das Exsudat wird dann, das fibrinöse unter Lösung des Fibrins, resorbirt. Das ist der gewöhnliche Ausgang bei fibrinöser Pneumonie, bei herdförmigen Pneumonien. Tritt aber diese Heilung nicht ein, bleibt das Fibrin liegen, so folgt eine Organisation, die theils zu schwartigen Verdickungen (Fig. 286) der Pleurablätter, theils und vor Allem zu **Verwachsungen, Synechien**, führt (s. allgem. Path. S. 369 und Pericarditis S. 7). Besonders häufig ist das der Fall bei tuberculöser Pleuritis. Weitaus die meisten Verwachsungen kommen bei Lungentuberculose vor, auch in den Fällen, in denen die Pleuritis selbst nicht deutlich als tuberculöse charakterisirt ist. Aber auch eitrige Pleuritis endet meist in Verwachsungen.

Fig. 286.

Chronische Pleuritis. Starke Verdickung der Pleurablätter, die über dem Oberlappen fest mit einander verwachsen, über dem Unterlappen getrennt, besonders stark schwartig verdickt sind und einen weiten spaltförmigen Raum zwichen sich lassen, der mit Exsudat gefüllt war. Die Basis ist auch mit dem Zwerchfell verwachsen. Das Lungengewebe ist mit schwarzen Kohlefleckchen durchsetzt.

Die Verwachsungen sind strang- oder flächenförmig und im letzteren Fall partiell oder total. Die Stränge, die man gemäss dem Sitz der tuberculösen Lungenerkrankungen, meist an der Lungenspitze sieht, sind von wechselnder Länge und Dicke, manchmal sehr zart. Sie können überall auf der ganzen Pleurafläche vorhanden sein und behindern die Respiration um so weniger,

je länger sie sind. Flächenförmige Synechien müssen die Lungenbewegung stören. Sie sind nicht selten, vor Allem bei jahrealter Tuberculose fingerdick und ausserordentlich fest. Sie bilden **Schwarten**, die sich nur unter Ablösung der Pleura costalis von den Rippen mit der Lunge herausnehmen lassen. In solchen Schwarten finden sich gerne noch eingedickte Exsudatreste, besonders aber auch käsige Schichten, Ueberbleibsel einer früheren verkäsenden Pleuritis. Ferner kommt es oft zu Verkalkungen und Verknöcherungen, die handflächengrosse, aber auch kleinere und umfangreichere Platten erzeugen. Diese lassen sich als unregelmässig zackige, rauhe Gebilde durch Maceration darstellen.

Bei partieller Synechie (Fig. 286) bleibt in den nicht verschlossenen Abschnitten der Pleurahöhle noch mehr oder weniger Exsudat zurück. Dann reden wir von einem **abgesackten Exsudat**. Derartige Räume können auch mehrere vorhanden sein. Die Resorption des Exsudates aus ihnen ist erschwert, weil die verdickte Pleura der Lymphgefässe entbehrt.

Die ausgedehnten schwartigen Verwachsungsmassen haben wie alles Narbengewebe die Neigung zu Schrumpfung. Sie ziehen sich zusammen, nähern die Rippen einander und hindern sie an der Inspirationsbewegung. Die Lungen sinken gleichzeitig zusammen oder wirken ihrerseits durch narbige Schrumpfung an dem Process mit. Dann kommt es zu einer oft hochgradigen Verkleinerung der erkrankten Thoraxhälfte.

4. Geschwülste.

Primäre Geschwülste der Pleura sind nicht häufig. Von gutartigen werden Fibrome und Lipome beschrieben. Letztere treten zuweilen in zottiger Form auf.

Von bösartigen ist einmal das **Rundzellensarkom** erwähnenswerth, welches in dicken, knotigen Platten über die Pleura hinüberwächst und auf die Lunge übergreift. Auch andere Sarkomformen, in Gestalt rundlicher Knollen, kommen vor.

Etwas häufiger ist eine Neubildung, die man entweder als Endotheliom (Fig. 287) oder als **Carcinom** bezeichnet. Von ersterem spricht man bei Ableitung des Tumors von Lymphgefässendothelien oder von den Deckzellen der Pleura, wenn man diese als Endothelien ansieht. Nennt man sie aber Epithelien und lässt die Neubildungen von ihnen ausgehen, so liegt ein **Carcinom** vor. Histologisch sehen die Tumoren gleich aus. Jene Entstehungsweisen mögen beide möglich sein, wurden aber bisher nicht bewiesen.

Denn die an vorgeschrittenen Tumoren beobachteten Randzusammenhänge der Geschwulststellen mit Lymphgefässendothelien oder mit Epithelien sind secundäre Wachsthumerscheinungen und beweisen für die Genese nichts. Diese Neubildungen treten auf in Form von kleineren und grösseren, meist platten multiplen und confluirenden Knoten, welche die ganze Pleura überziehen und auf Lunge, Lymphdrüsen, Thoraxwand, Zwerchfell und Bauchhöhle übergreifen (vergl. S. 393).

Secundäre Neubildungen der Pleura sind ebenfalls nicht oft zu beobachten. Am häufigsten greift etwa ein Mammacarcinom durch die Thoraxwand nach innen, bildet hier und in den Pleuralblättern sich ausbreitende Knoten, die zuweilen in grosser Zahl die ganze Fläche bedecken. Sie confluiren zu festen Platten. Auch ein Lungencarcinom kann sich so ausbreiten. Ferner giebt es eine metastatische Carcinomatose der Pleura. Nicht selten combinirt sich mit der Tumorentwicklung eine serofibrinöse Pleuritis, die gern hämorrhagischen Charakter annimmt. Auch Sarkome und Lymphosarkome können auf die Pleura continuirlich oder metastatisch übergreifen.

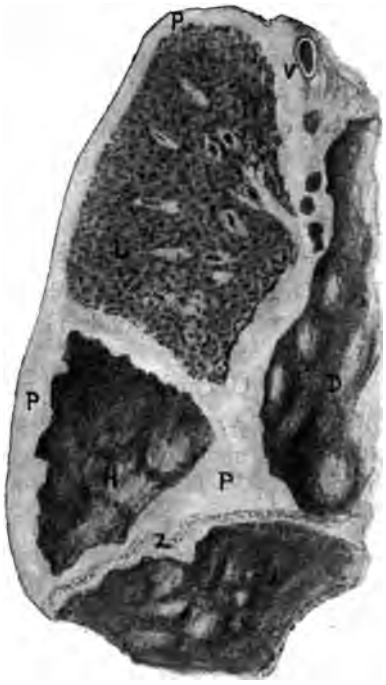

Fig. 237.

Carcinom der rechten Pleura. 1/3 natürlicher Grösse. Durchschnitt durch Lunge *L* und Tumor *PP*. Das Carcinom bildet eine dicke schwartenähnliche Lage, die auch auf das Zwerchfell *Z* übergreift und es durchsetzt. Zwischen dem Tumor auf der Basis der Lunge, auf der costalen Pleura und dem Zwerchfell ist ein grosser mit Flüssigkeit gefüllter Raum *H*. Der Tumor geht auch an der Innenseite der Lunge herauf, dringt knollig in das Pericard *D* vor und umhüllt die Vena cava superior *V*. *J* Unterfläche des Zwerchfells.

VI. Schilddrüse.

1. Missbildungen.

Die Schilddrüse kann eine Reihe congenitaler Abnormitäten zeigen. Sie kann ganz fehlen oder so rudimentär entwickelt sein, dass sie functionsunfähig ist. Die Folgen besprechen wir

weiter unten. Functionell von Bedeutung ist auch das nicht seltene Vorkommen von Nebenschilddrüsen in der näheren und entfernteren Umgebung des Hauptorgans (Supraclaviculargrube, Zunge). Sie treten ev. für den Ausfall des letzteren ein.

Eine überschüssige Entwicklung der Schilddrüse kommt auch in der Form vor, dass das Organ zwischen den Trachealknorpeln nach innen sich erstreckt und hier unter der Schleimhaut sich vorwölbt (s. o. S. 479).

Ferner findet sich abnorme Grösse oder Kleinheit des einen oder anderen Lappens, Fehlen des Isthmus oder hornartige Verlängerung desselben nach oben gegen das Zungenbein.

Der Ductus thyreoglossus, aus dem sich vom Zungengrunde aus der mittlere Theil der Schilddrüse entwickelte, kann in wechselndem Umfange bestehen bleiben. Aus diesen Resten können sich Cysten von wechselnder Grösse entwickeln (s. Mundhöhle S. 220).

2. Circulationstörungen und Entzündungen.

Circulationstörungen treten am häufigsten in Form arterieller Hyperämien auf nervöser Basis auf (s. u. Morbus Basedowii S. 496), z. B. bei Menstruation.

Entzündungen (Thyreoiditis) kommen selten aus localen Gründen (bei Verletzungen etc.) zu Stande, meist sind sie fortgeleitet (z. B. von Diphtherie), oder metastatisch (bei Pyämie, Endocarditis, Typhus). Sie sind häufig eitrig, bilden multiple kleine oder grössere Abscesse, welche das Organ zerstören und auf die Nachbarschaft fortschreiten können.

Tuberculöse Entzündungen spielen keine nennenswerthe Rolle. Primäre Tuberculose in Gestalt grösserer Knoten ist selten, häufiger dagegen finden sich miliare Knötchen bei allgemeiner Miliartuberculose.

Bei Neugeborenen wurden in seltenen Fällen syphilitische Neubildungen in der Schilddrüse angetroffen.

3. Atrophie. Struma.

Durch voraufgegangene entzündliche Erkrankungen kann die Schilddrüse atrophisch werden. Auch giebt es eine einfache, ätiologisch nicht weiter aufgeklärte Atrophie.

Die wichtigste Veränderung der Thyroidea ist ihre abnorme Grössenzunahme, die man als **Kropf, Struma** bezeichnet. Der Name sagt aber zunächst nichts aus über die Art der Vergrösserung, die auf Zunahme der normal in dem Organ vorhandenen Bestandtheile

oder auf Geschwulstbildung beruhen kann. Gewöhnlich versteht man allerdings unter Kropf die auf dem ersteren Wege zu Stande kommende Volumenzunahme. Sie tritt sporadisch, bei diesem oder jenem Menschen, oder besonders gern endemisch, zumal in Gebirgsthälern auf, ohne dass wir den Zusammenhang bis jetzt aufzuklären vermöchten.

In den meisten Fällen ist die Struma durch eine Vermehrung bezw. Erweiterung der epithelialen Gebilde bedingt. Sie muss zu Stande kommen, wenn die bereits vorhandenen Drüsenbläschen sich stärker mit Colloid füllen, oder wenn sich neue bilden.

Die Wucherung des Epithels geht nach Art des embryonalen Wachsthums vor sich. Es bilden sich Stränge und Schläuche, welche unter Abschnürung in einzelne Theile und unter Colloidbildung in die abgeschlossenen Bläschen sich umwandeln. Den Ausgangspunkt der Neubildung geben wohl meist Bezirke von Schilddrüsengewebe fötalen Charakters ab, welche sich, wie Wölfler zeigte, im extrauterinen Leben, zumal in der Peripherie des Organs finden. Doch ist auch eine nach Art der regenerativen Vorgänge ablaufende Sprossung bereits ausgebildeter Drüsenbläschen möglich. Sehr häufig kommt es zur Entwicklung knötchenförmig abgegrenzter einzelner oder vieler kleinerer bis apfelgrosser Bezirke von embryonalem Bau. Man kann dann von Adenomen reden. Es ist anzunehmen, dass diese stets aus Vergrösserung isolirter Abschnitte fötalen Gewebes hervorgehen.

Die Struma, welche durch derartige Wachsthumvorgänge entsteht, nennen wir **Struma parenchymatosa**. Bilden sich die Knoten, so reden wir von **Str. nodosa**. Dadurch, dass in den neugebildeten Räumen eine lebhafte Colloidbildung eintreten kann, geht die Struma parenchymatosa über in die **Str. colloides** (Fig. 288), die meist ohne wesentliche Proliferation zu Stande kommt.

In ihr dilatiren sich die Acini um das Vielfache und füllen sich entsprechend stärker mit Colloid. Im Uebrigen ändert sich die Structur nicht principiell. Bei blossem Auge ist dann das gallertig transparente Aussehen der Schnittfläche weit mehr ausgesprochen als unter normalen Verhältnissen.

Durch Zusammenfliessen benachbarter Alveolen unter Schwund der Scheidewände entstehen noch grössere Räume, die den Umfang eines Eies und darüber hinaus erreichen können. Das Colloid nimmt dann oft unter stärkerer Wasseranziehung eine flüssigere Beschaffenheit an, es entsteht eine, gewöhnlich für sich prominirende,

manchmal mit klarem Inhalt gefüllte Cyste. Durch Blutung in sie bekommt die Flüssigkeit eine braunrothe, chokoladenfarbige, schmierige Beschaffenheit. Die Cystenwand verdickt sich meist, wird derbfaserig und kann in wechselnder Ausdehnung, zuweilen ringsum verkalken.

Blutungen finden gelegentlich auch in die nicht erweichten colloiden Abschnitte statt. In ihnen kann das eingeschlossene, zerrissene Gewebe nekrotisch werden. Es entstehen trockene,

Fig. 288.

[illegible] Abtheilung in lappige und knollige Bezirke, [illegible] und eine colloide, transparente Beschaffenheit haben.

[illegible] Massen, die durch Bindegewebe cystenartig abgekapselt [illegible].

In der Strome colloides und parenchymatosa kommt es nicht [illegible] des Bindegewebes, so dass grosse [illegible] entstehen. Sie haben die Neigung zu ausgedehnter [illegible] Umwandlung und manchmal auch zu Verkalkung, wie die grosse Kalkknoten hervorgehen können.

[illegible] der Schildrüsen beruhen aber nicht immer auf [illegible] Bestandtheile. Sie können auch,

obgleich nur selten, durch alleinige Wucherung des Bindegewebes entstehen: Struma fibrosa.

Eine Grössenzunahme kommt ferner neben gleichzeitiger Vermehrung des Parenchyms oder für sich allein durch Dilatation, stärkere Entwicklung und strotzende Füllung der an sich schon sehr reichlichen Gefässe zu Stande (Str. vasculosa). Sie kann sehr hochgradig werden. Auch eine einfache, auf nervöser Basis erfolgende Hyperämie macht beträchtliche Anschwellungen.

Die Bedeutung der Strumen liegt einmal in ihrer mechanischen Wirkung, in Verdrängung der umgebenden Theile, be-

Fig. 289.

Horizontalschnitt durch eine Struma sammt Trachea und Oesophagus. *S* linker, *s* rechter Schilddrüsenlappen. Zwischen beiden ist die Trachea *T* erheblich zusammengedrückt. *O* Oesophagus.

sonders aber in der Compression der Trachea (Fig. 289), die jedoch oft auch bei sehr grossen Kröpfen ausbleibt, wenn diese sich hauptsächlich nach vorn gegen die Haut entwickeln. Die Wirkung auf die Trachea ist am stärksten, wenn eine Struma bis unter das Sternum herunterreicht (Str. substernalis), wenn sie rings um die Luftröhre herumwächst, wenn sie von einer oder von beiden Seiten her gegen die Trachea sich vorwölbt. Dann wird diese seitlich abgeflacht, säbelscheidenförmig (Fig. 289 u. 290) umgestaltet und bei einseitigem Druck zugleich in entgegengesetzter Richtung verdrängt und convex über den Knoten herübergespannt. Dabei werden die Knorpel manchmal weicher und lassen die Tra-

chea nach Entfernung des Kropfes als ein leicht biegsames oder gar leicht zusammenklappendes Rohr erscheinen.

Die Struma kann ferner auch durch Druck auf die benachbarten Venen Stauungserscheinungen mit sich bringen.

Nächst den mechanischen Folgen sind die functionellen Störungen bedeutsam.

Man nimmt einmal an, dass eine Steigerung der Drüsenthätigkeit mit einer Vergrösserung des Organs verbunden sein kann und dass davon ein Symptomencomplex abhängt, der als

Fig. 290.
Struma (*S S*) mit Compression der Trachea *T* bei *a*. Hier ist die Trachea säbelscheidenförmig umgestaltet. *L* Larynx.

Morbus Basedowii bezeichnet wird. Doch werden gegen diese Auffassung manche Bedenken geltend gemacht.

Zweitens kann man sich vorstellen, dass die erkrankte Drüse weniger leistet oder modificirt arbeitet. Damit bringt man wohl die Beziehung zum endemischen **Cretinismus**, der sich in Kropfgegenden reichlich findet, in Zusammenhang. Doch fehlt es auch hier an ausreichender Begründung. Auf eine mangelhafte Thätigkeit des Organs könnte aber hinweisen, dass bei Cretinen in einzelnen Fällen eine atrophische Thyreoidea gefunden wird.

Dass eine Verminderung der Schilddrüsenfunction schwere Allgemeinerkrankungen machen kann, geht aus den Folgen einer voll-

ständigen Kropfexstirpation und eines Fehlens oder einer Atrophie des Organs oder einer experimentellen Entfernung der normalen Thyreoidea hervor. Es entstehen unter einander sehr ähnliche Krankheitsbilder. Die Fortnahme einer Struma bewirkt die zuerst von REVERDIN gesehene **Cachexia strumipriva** (hochgradige Ernährungstörung, Verblödung), die des normalen Organs eine analoge **Cachexia thyreopriva** und bei jungen Thieren eine Wachsthumsstörung am Knochensystem, wie sie ähnlich den Cretinen zukommt. Das entwicklungsgeschichtliche Fehlen oder eine Atrophie der Schildrüse verursacht das sogenannte **Myxödem**, welches mit einer schleimig wässrigen Quellung der Cutis und mit geistiger Verblödung einhergeht.

Ein Zurückbleiben von Schilddrüsenresten oder von Nebenschilddrüsen nach dem operativen Eingriff lässt die Krankheiterscheinungen ausbleiben.

4. Geschwülste.

Gutartige Tumoren der Bindgewebereihe sind selten.

Häufiger sind Sarkome, die aus runden oder vielgestaltigen mit Riesenzellen untermischten oder gern aus spindeligen Elementen aufgebaut sind. Sie bilden in dem meist vergrösserten Organ mehr oder weniger gut abgesetzte Knoten oder sie durchsetzen es diffus und zerstören es. In jedem Falle bewirken sie eine knollige, oft sehr beträchtliche Vergrösserung der Schilddrüse. Die übrigen ihre Malignität kennzeichnenden Eigenschaften theilen sie mit dem Carcinom, wo Genaueres angeführt werden wird.

Zu den epithelialen Neubildungen sind die knotenförmigen Strumen, die Adenome zu rechnen (s. o.), die zuweilen cystischen Bau und in den Cysten papilläre Wucherungen zeigen können.

Von grosser Bedeutung sind aber ferner die Carcinome. Zu ihnen leiten die bemerkenswerthen Fälle über, in denen eine gewöhnliche gutartige Struma zur Bildung von Metastasen führt (allg. Path. S. 338), oder in denen diese sich in Abhängigkeit von einer kaum vergrösserten Schilddrüse, vor Allem im Knochensystem bilden.

Die Carcinome (Fig. 291) sind entweder Cylinderzellenkrebse oder solche mit kubischem Epithel oder, aber selten, Plattenepithelkrebse. Die beiden ersteren Formen bringen oft ihre Fähigkeit, Colloid zu bilden, zum Ausdruck und sind dann einer Struma ähnlich gebaut. Sie erzeugen, wie das Sarkom, Knoten, oder sie durchwuchern das Organ diffus.

Sarkome, besonders aber Carcinome, entstehen mit Vorliebe in strumös vergrösserten Schilddrüsen, die Sarkome, weniger die Krebse, manchmal schon in jüngeren Jahren.

Beide Neubildungen wachsen meist schnell. Sie zeigen dementsprechend aber auch gewöhnlich Neigung zu Zerfall und Blutung in den älteren Theilen. Die jüngsten Abschnitte nehmen die Peripherie der Geschwulst ein.

Gefährlich werden die Sarkome und Carcinome einmal durch eine schneller als bei der Struma eintretende Compression der

Fig. 291.

Durchschnitt eines Carcinoms der Schilddrüse. Natürl. Grösse. Central ein bindegewebiger Kern, von dem das Tumorgewebe radiär ausstrahlt.

Trachea, durch ein Hineinwuchern (Fig. 292) in sie und dadurch eintretende Verengerung des Lumens, durch Einbruch in die Gefässe und durch Metastasenbildung. Sie wuchern auch gern durch die Haut nach aussen.

Arterien und Venen werden durch die Neubildung bei Seite geschoben und ev. über sie herübergespannt. Beide, vor Allem aber die dünnwandigen Venen, können dann mit der Geschwulst verlöthen und von ihr durchwachsen werden. An einer oder mehreren Stellen sieht man die Intima der Jugularis oder der Schilddrüsenvenen vorgewölbt, oder es springt Tumorgewebe frei nach innen vor, oder füllt das Lumen auf längere Strecken aus.

Zenker sah einmal bleistiftdicke Stränge bis in das rechte Herz hineinhängen.

Die Metastasen erklären sich unter diesen Verhältnissen leicht. Sie finden sich naturgemäss am häufigsten in den Lungen.

5. Thierische Parasiten.

Echinokokken sind in der Schilddrüse selten. Zuweilen fand Perforation in Larynx oder Trachea mit Entleerung der Blasen statt.

Fig. 292.

Carcinom der Schilddrüse mit Eindringen in den Larynx. *S* Carcinom, *K* Kehlkopfknorpel, der von dem Krebs umwachsen ist. Der Tumor hat bei *T* die Schleimhaut des Kehlkopfes stark nach innen vorgewölbt. *E* Epiglottis.

VII. Thymus und vorderes Mediastinum.

Missbildungen der Thymus sind ohne Bedeutung. Das Organ kann abnorm klein, stark gelappt und ungewöhnlich gross (s. u.) sein.

Auch Circulationstörungen spielen keine nennenswerthe Rolle. Ekchymotische Blutungen kommen bei Erstickung vor.

Primäre Entzündungen sind jedenfalls selten. Metastatische Eiterungen werden gelegentlich beobachtet. Auch die Tuberculose findet sich fas ausnahmslos secundär. Demme sah erbsen- bis haselnussgrosse primäre Tuberkel. Im Uebrigen werden auch grosse käsige Knoten meist als secundär angesehen. Bei Miliartuberculose sieht man häufig miliare Tuberkel.

Syphilitische Processe localisiren sich im fötalen Leben in der Thymus und werden dann bei Neugeborenen angetroffen. Doch sind nicht alle Veränderungen bei solchen Kindern sicher syphilitischer Natur. Beschrieben wurden kleinere Hämorrhagien, ferner interstitielle Verdichtungen, vor Allem aber eiterähnliche und eitrige herdförmige Erweichungen. Diese Herde stellen zum Theil central zerfallene Gummata dar, zum anderen Theile stehen sie in Beziehung zu den HASSAL'schen Körperchen besser zu den epithelialen Bestandtheilen der Thymus. Nach CHIARI entstehen eiterähnliche Zellansammlungen durch Einwanderung von Rundzellen in die concentrisch geschichteten Körperchen. Doch scheint es mir fraglich, ob auf diese Weise die zuweilen übernussgrossen Höhlen gebildet werden können. In einem von mir untersuchten Falle lagen buchtige Räume vor, die ringsum mehr oder weniger deutlich mit einem vielschichtigen, nach Art der Tonsillenkrypten ausgebuchteten Epithel ausgekleidet wurden. Ich deutete diese Höhlen als die durch eine Ansammlung unzweifelhaften Eiters erweiterten ursprünglichen epithelialen kanalförmigen Thymusanlagen. Vielleicht sind solche Bildungen häufiger, als bis jetzt bekannt ist.

Eine Ueberleitung zu den Tumoren bildet die abnorme Grösse der Thymus, die wohl stets schon congenital vorhanden ist, aber später zunimmt. Man schreibt ihr bei Kindern insofern Bedeutung zu, als das Organ die Trachea comprimiren oder auf den Vagus drücken und dadurch unter Umständen einen plötzlichen Tod bedingen soll, wenn das Organ, zumal bei nach hinten überhängendem Kopf in die obere enge Thoraxapertur hineingezogen wird (Thymustod). Doch wird diese Ansicht, besonders von PALTAUF bestritten, der in solchen Fällen eine allgemeine „lymphatische Constitution" in den Vordergrund stellt. Bei ihr soll das Herz vor Allem leiden und plötzlich versagen können.

Geschwülste, die unzweifelhaft aus der Thymus abzuleiten sind, kommen nicht oft zur Beobachtung. Beschrieben wurden (Fig. 293) Lymphosarkome, zuweilen als Theilerscheinung der Pseudoleukämie, und Tumoren mit epithelialen dem Carcinom entsprechenden Gebilden, ferner Dermoide, die sich aus dem genetisch epithelialen Charakter des Organs ableiten lassen (MARCHAND) und mit Lymphom combinirt sein können (RIBBERT). Einigermaassen sicher aber geht man in der Ableitung nur, wenn der Tumor deutlich in oder an der Thymus sitzt. Und selbst dann muss er ja nicht nothwendig aus Thymusgewebe entstanden sein

(s. a. P. 431). Dagegen darf man nicht ohne Weiteres jede an Stelle des nicht mehr nachweisbaren Organs sitzende Neubildung, auch nicht, wenn es sich um ein Lymphosarkom handelt, von der Thymus ableiten. Denn die Geschwulst kann ebenso von einer mediastinalen Lymphdrüse ausgegangen sein. Bei Erwachsenen kommt aber hinzu, dass ja gar keine Thymus mehr vorhanden ist, die einen Tumor hätte erzeugen können. Man müsste denn in solchen Fällen immer an ein abnorm restirendes Organ denken wollen.

Fig. 293.

Lymphosarkom des vorderen Mediastinum. Halbschematisch. *S S* Sternum, *L L* rechte Lunge, *B* abgeschnittene Bronchen der linken Lunge, *A* Aorta, *P* Pulmonalis, *C* Carotis, *T* Trachea. *V* Vena cava superior, *H* Herz, *Pe* Herzbeutel. Der weisse Körper ist der Tumor, der die Gefässe umwachsen hat und auf das Herz, bis zu dessen Spitze und (bei *a*) auf den Herzbeutel übergreift.

Die primären mediastinalen und die von der Thymus ausgehenden Neubildungen wirken in hohem Maasse verdrängend auf die Weichtheile des Thorax, zumal auf Herz und Gefässe. Die sarkomatösen wuchern in die Lungen hinein, in denen auch isolirte Metastasen entstehen, sie comprimiren hochgradig die Vena cava superior, die Pulmonalarterie und die Pulmonalvenen, dringen in diese Gefässe hinein, wachsen von oben her in den rechten Vorhof und rechten Ventrikel und bedecken das Herz (Fig. 293) auf seiner Oberfläche und den Herzbeutel von innen mit flachen confluirenden Knoten, die sich, wie es die Geschwulst auch im Mediastinum thut (Koester), besonders gern in dem epicardialen Fettgewebe entwickeln.

Im vorderen Mediastinum sieht man ferner selten Dermoide, die auf Grund fötaler Epidermisverlagerung bei Schluss des Thorax entstehen. Sie können eine beträchtliche Grösse erreichen und sind bald mehr bald weniger typisch gebaut. Zuweilen enthalten sie ausser der epidermoidalen Auskleidung auch Haare und Zähne. Bei ihrem Wachsthum drängen sie sich in einzelnen Fällen in die

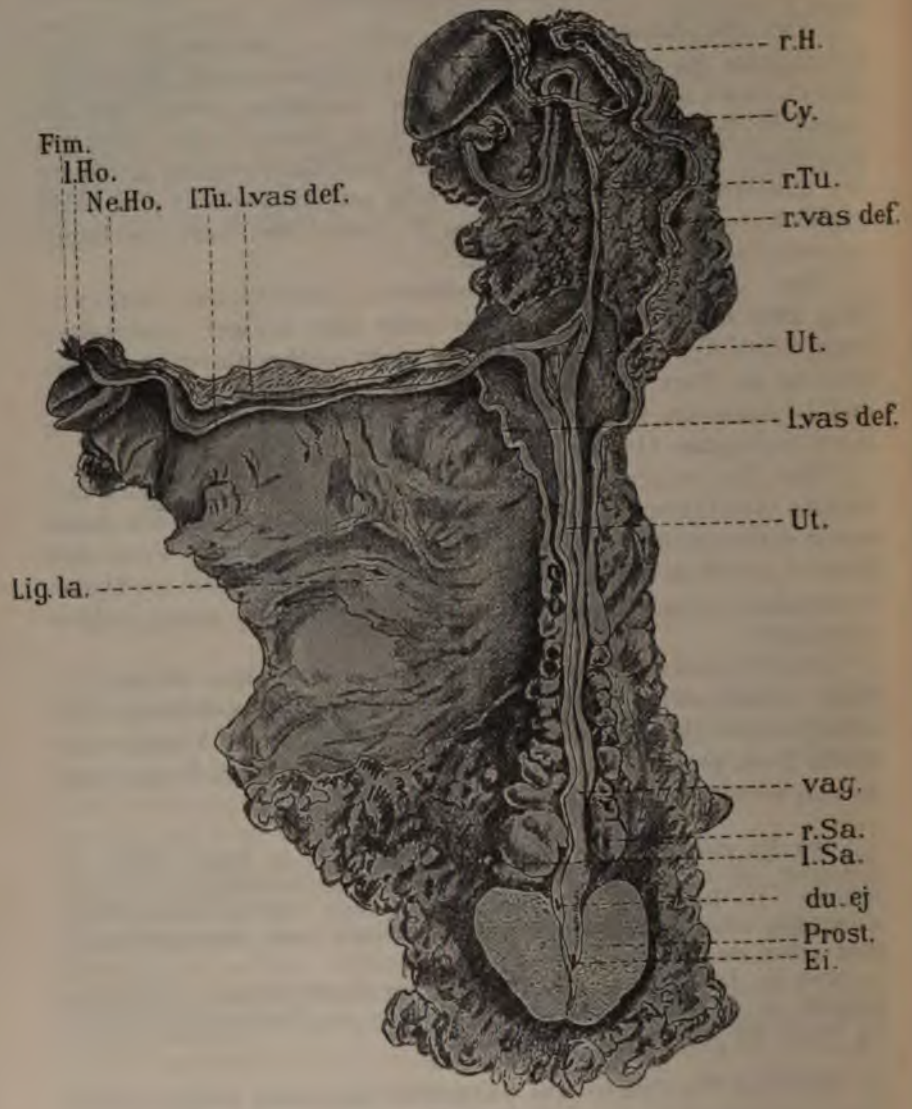

Fig. 294.

Pseudohermaphroditismus masculinus internus. Man sieht parallel dem männlichen Genitalapparat den von hinten aufgeschnittenen weiblichen Genitalschlauch. *Prost.* Prostata, *du. ej* Ductus ejaculatorius, *l. Sa.* linke, *r. Sa.* rechte Samenblase, *vag.* Vagina, *Ut.* Uterus, *l. vas. def.* linkes, *r. vas. def.* rechtes Vas deferens, *l. Tu.*, *r. Tu.* linke, rechte Tube, rechts bei *Fim.* die Fimbrien, links am Tubenende einige kleine Cystchen *Gy.* *l. Ho.*, *r. Ho.* linker, rechter Hoden, *Ne. Ho.* Nebenhoden, *Lig. la.* Ligamentum latum.

wohnter Stelle ausmünden, aber so enge sein, dass man sie leicht übersehen kann.

Als Pseudoh. fem. completus kann man die Vereinigung der beiden eben genannten Befunde bezeichnen.

Der Pseudohermaphroditismus masculinus ist weit häufiger als der femininus.

b) Hermaphroditismus verus.

Der vollständig ausgebildete **H. verus** würde dann gegeben sein, wenn neben völlig functionsfähigen Hoden und Ovarien auch die ausführenden Wege normal entwickelt wären. In dieser Vollendung kommt die Zwitterbildung nicht vor. Erstens zeigen die beiden Drüsen, wie AHLFELD betont hat, niemals beide zugleich eine völlig oder einigermaassen gut ausgeprägte Structur und zweitens sind in solchen Fällen die Ausführungswege und äusseren Genitalien missbildet.

Der Hermaphroditismus verus mit der eben gegebenen Einschränkung kommt nach der Eintheilung von KLEBS in drei Unterarten vor.

1. Auf beiden Seiten können Hoden und Ovarien vorhanden sein: Hermaphroditismus verus bilateralis. Diese Missbildung ist äusserst selten. Es ist nur ein von HEPPNER beschriebener Fall vorhanden, welcher der Kritik Stand hält. Hier fanden sich bei einem zweimonatlichen Kinde, dessen äussere Genitalien fast männlichen Typus zeigten, eine in die mit Prostata versehene Urethra ausmündende Vagina mit Uterus und Tuben. An den Ligamenta lata hingen Ovarien mit deutlichen Follikeln. Unterhalb derselben lag jederseits je ein kleiner Körper, der sich aus Kanälchen aufbaute und demgemäss als Hode angesprochen werden musste.

2. Hermaphroditismus verus unilateralis würde dadurch ausgezeichnet sein, dass auf einer Seite beide Arten von Keimdrüsen, auf der anderen nur eine von beiden oder keine ausgebildet wäre. Es giebt keinen genügend sicher constatirten derartigen Fall.

3. Hermaphroditismus lateralis oder unilateralis ist charakterisirt durch die Existenz eines Hodens auf der einen, eines Ovariums auf der anderen Seite. Diese Form ist mehrere Male beschrieben und so genau untersucht worden, dass an ihrem Vorkommen nicht gezweifelt werden kann. Immerhin gehört auch sie zu den Seltenheiten.

B. Missbildungen der weiblichen Geschlechtsorgane.

a) Ovarien.

Missbildungen der Ovarien allein sind nicht häufig. Sehr selten ist beiderseitiges oder einseitiges Fehlen des Eierstockes bei im Uebrigen normalen Geschlechtsorganen, häufiger, wenn letztere auch abnorm sind (so bei Uterus unicornis). Häufiger ist rudimentäre Entwicklung mit Fehlen oder geringer Zahl der Follikel. Auch abnorme Grösse der Ovarien wird beobachtet.

Nicht ganz selten kommen überzählige Ovarien vor. Das Organ ist in zwei Theile gespalten oder neben ihm liegen noch einer oder mehrere kleine Eierstöcke.

Die Ovarien können ferner abnorm liegen, so in den grossen Schamlippen oder im Inguinalkanal.

b) Tuben.

Beiderseitiges Fehlen der Eileiter begleitet meist den Defect des Uterus, einseitiges manchmal den Uterus unicornis. Andere Anomalien sind Atresie des abdominalen oder uterinen Endes, abnorme Insertion am Uterus, rudimentäre Entwicklung und ungewöhnliche Länge, selten überzählige Tuben.

c) Uterus und Scheide.

Die MÜLLER'schen Gänge können in wechselnder Weise mangelhaft entwickelt sein.

Fehlen des Uterus ist selten, häufiger findet sich ein musculäres Rudiment, weniger oft eine dünnwandige Blase.

Die Vagina fehlt zuweilen ganz, oder ist durch einen Bindegewebestrang angedeutet. Auch partielle Defecte kommen vor. Die äusseren Genitalien können dabei normal sein.

Kleinheit des Uterus kann sich bis zur Zeit der Geschlechtsentwicklung ausdehnen. Man spricht von Uterus foetalis und infantilis.

Der Körper des fötalen Uterus ist relativ auch zur Cervix abnorm klein, die Plicae palmatae gehen bis zum Fundus, die Ovarien sind rudimentär, der gesammte Körper ist kindlich.

Angeborene Atresie des Uterus ist selten, am häufigsten am inneren Muttermund, demnächst im Bereich der Cervix. In der Vagina ist Atresia hymenalis am häufigsten, demnächst ein Verschluss oberhalb des Hymen. Die wichtigste Folge dieser Atresien ist Retention des Menstrualblutes.

Zu den häufigsten Missbildungen des Uterus (und theilweise auch der Scheide) gehören diejenigen, welche durch mangelhafte Vereinigung der Müller'schen Gänge zum Uterus entstehen. Die Kanäle können schon äusserlich getrennt bleiben oder nach ihrer Aneinanderlagerung können die Lumina eine unvollkommene Verschmelzung zeigen. Die Einzelheiten ergeben sich aus folgender Uebersicht.

1. Die mangelhafte Vereinigung kann schon äusserlich bei weitgehender Trennung an einer hornähnlichen Form der Uterushälften sichtbar sein: **Uterus bicornis** (Fig. 295). Wir unterscheiden dann

a) den Uterus bicornis duplex separatus oder Uterus didelphys. Uterus und Vagina bilden zwei vollständige Kanäle,

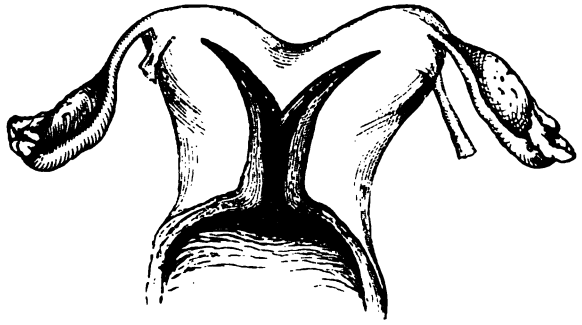

Fig. 295.
Uterus bicornis unicollis (nach Schröder).

oder die Scheiden sind äusserlich vereinigt, ihr Lumen aber getrennt. Die beiden Uteri divergiren nach rechts und links.

b) Uterus bicornis duplex. Die beiden selbständigen Hälften liegen unten in wechselnder Ausdehnung einander an und divergiren nach oben. Die beiden Körper sind keulen- oder spindelförmig, jeder mit einer Vaginalportion. Die Scheide ist einfach oder doppelt, zuweilen blind endend.

c) Uterus bicornis unicollis. Cervix einfach, Körper doppelt. In geringeren Graden ist der Körper einfach mit zwei Hörnern. Der geringste Grad ist der Uterus arcuatus mit Einbiegung der Mitte des Fundus.

2. Uterus septus (Fig. 296) bilocularis. Es besteht eine innere Scheidewand ohne äusserliche Trennung.

a) Uterus septus duplex: Scheidewand und doppelte Vaginalportion, Scheide doppelt oder einfach.

b) Uterus subseptus: Scheidewand des Körpers bei einfacher Cervix, seltener umgekehrt.

3. Uterus unicornis. Der eine Müller'sche Gang hat sich zu einem Uterushorn entwickelt, der andere fehlt ganz, oder ist rudimentär (rudimentäres Nebenhorn) mit oder ohne Höhle. Das vorhandene Horn ist lang, schmal, walzenförmig und neigt sich nach der Seite, von der die Tube entspringt.

Daran schliesst sich Schiefheit des Uterus durch mangelhafte Entwicklung der einen Hälfte.

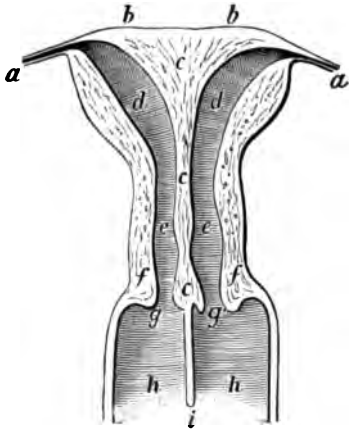

Fig. 296.
Uterus septus (nach Kussmaul).

Bei Uterus bicornis und septus und bei U. unicornis ist Schwangerschaft möglich. Auch im rudimentären Nebenhorn wird sie beobachtet, doch erfolgt hier im 3.—6. Monat Ruptur.

d) Aeussere Genitalien.

Fehlen der äusseren Genitalien ist Theilerscheinung schwerer Missbildungen. Atresie kommt auch für sich vor.

Selten ist Mangel der Vulva bei sonst normalen Genitalien. Man beobachtet ferner Verwachsung der Vulva und Verklebung der kleinen Labien. Die Clitoris zeigt abnorme Grösse oder Spaltung (Fissura clitoridis).

Das Hymen kann geschlossen, zu weit offen sein oder ganz fehlen, es kann mehrfache oder einfache abnorme Oeffnungen zeigen, ausgezackt oder mit längeren Fortsätzen versehen sein (H. fimbriatus).

C. Missbildungen der männlichen Geschlechtsorgane.

a) Hoden und Nebenhoden.

Mangel beider Hoden, Anorchie, ist selten. Samenblasen und Samenleiter waren meist vorhanden, der Körperhabitus blieb kindlich.

Fehlen eines Hodens (Monorchie) ist etwas häufiger und ohne Bedeutung für die Ausbildung des männlichen Habitus. Vas deferens, Samenblasen, oft auch Nebenhoden sind vorhanden. Es giebt ferner eine Mikrorchie. Steigt der Hoden nicht herab, so kommt

Kryptorchismus, meist einseitig, zu Stande. Atrophie des Leitbandes, Verwachsung des Hodens mit Bauchorganen und Enge des Leistenkanals kommen ätiologisch in Betracht. Der Hoden kann in der Bauchhöhle, häufiger im Inguinalkanal liegen. Er findet sich ausserdem gelegentlich am Perineum (Descensus perinealis), am Cruralring (D. cruralis), in der Umgebung des Inguinalkanals.

Bei Neugeborenen ist Kryptorchismus häufig, doch steigt der Hoden meist später noch herunter. Der im Bauche, meist auch der im Inguinalkanal liegende Hoden zeigt embryonalen Bau oder wenigstens Kleinheit und Atrophie. Er ist ausserdem zu Entzündung und Geschwulstbildung disponirt.

Eine andere abnorme Lagerung besteht darin, dass der herabgestiegene Hoden eine falsche Stellung hat. Der Kopf des zugleich nach vorn sehenden Nebenhodens ist nach unten gerichtet.

b) Samenblasen.

Fehlen der Samenblasen wird bei normalen anderen Geschlechtsorganen selten beobachtet.

c) Prostata.

Mangel der Prostata wurde nur neben ausgedehnten anderen Missbildungen (Blasenspalte, Cloakenbildung) gesehen. Ausserdem sieht man noch ungleiche Entwicklung der beiden Hälften.

d) Aeussere Genitalien.

Sehr selten ist völliges Fehlen oder rudimentäre Entwicklung des Penis bei normaler Ausbildung der Hoden. Das Vorkommen einer Verdoppelung des Penis ist durch sehr seltene Fälle sicher gestellt.

Die Vorhaut kann ganz fehlen oder rudimentär sein. Sie kann aber auch zu gross und dann zu enge sein: hypertrophische Phimose. Das Präputium ragt als ein in die Länge gezogener Trichter über das Ende der Eichel vor, ist dabei so eng, dass eine Entblössung der Eichel unmöglich wird. Seltener kommt völlige Atresie vor; Sitz der Verengerung ist in der Regel das innere Blatt der Vorhaut.

Hemmungbildungen des Penis sind die Hypospadie und die Epispadie. Bei jener sitzt die Mündung der Urethra in wechselnder Entfernung von der normalen Stelle an der Unterseite des Penis, der in den höchsten Graden clitorisartig ist (s. o. S. 503). Die Mündung kann im Bereich der Eichel, des Penis, des Scrotum und hinter diesem (Hypospadia perineo-scrotalis) liegen.

Als Epispadie bezeichnet man das Vorhandensein einer Rinne an Stelle der Harnröhre an der Dorsalseite des Penis.

Letzterer ist breit und kurz. Für sich allein ist die Missbildung sehr selten. Sie kommt meist in Gemeinschaft mit Blasenspalte (s. diese) vor. Die Rinne geht dann bei gleichzeitiger Spaltung der Symphyse continuirlich in die Blasenschleimhaut über.

II. Die pathologische Anatomie der weiblichen Geschlechtsorgane.

1. Ovarien.

a) Veränderungen der Lage, Grösse und Form.

Das Ovarium kann in Folge von Bildungfehlern im Inguinalkanal oder in den grossen Labien liegen (Ovarialhernie). Es kann dann mit der Innenfläche seines Bruchsackes verwachsen sein. Seltener ist die Dislocation dadurch bewirkt, dass der Eierstock durch mit ihm verwachsene Netz- oder Darmtheile mit in einen Bruchsack heruntergezogen wird, oder dass er durch Verwachsungen, in die er eingeschlossen sein kann, mehr oder weniger verlagert wird.

Die Grösse der Ovarien wechselt mit ihrer Function. Sie ist Anfang der zwanziger Jahre am beträchtlichsten. Später wird der Eierstock kleiner, platter, durch Narbenbildung an Stelle der Corpora lutea uneben. Im Alter wird er atrophisch.

b) Circulationstörungen.

Der normale Blutgehalt hängt mit dem Geschlechtsleben zusammen, sein Wechsel bedarf daher insofern keiner Besprechung.

Eine congestive Hyperämie der Ovarien kommt namentlich im Verlauf puerperaler Entzündung zur Beobachtung. Hier ist das Ovarium oft sehr bedeutend vergrössert, auf dem Durchschnitt dunkel geröthet, gewöhnlich hochgradig ödematös. Stauungshyperämie der Ovarien findet sich namentlich bei Herzkranken.

Blutungen in das Ovarialgewebe haben, abgesehen von denen, welche die Menstruation begleiten, aber zuweilen sehr umfangreich werden und die Follikelgrenze überschreiten können, keine besondere Bedeutung. Sie treten bei acuten Entzündungen des Eierstocks und bei Infectionskrankheiten auf.

c) Entzündungen.

Entzündung der Ovarien (Oophoritis) schliesst sich meist an puerperale Infection (s. d. S. 538) an. Seltener entsteht sie durch Fortleitung aus der Umgebung, noch seltener metastatisch. Sie kann einseitig und doppelseitig sein.

Bei Puerperalinfection erfolgt der Uebergang vom Uterus entweder durch das Ligamentum latum und zwar einerseits durch die Lymphbahnen, die sich eitrig entzündet bis in das Ovarialstroma

verfolgen lassen, andererseits durch die Venen, die bis in den Hilus thrombosirt sein können, oder durch die Tuben, oder auch ohne eine deutlich nachweisbare Vermittlung. Auf dem Wege der Tuben pflanzt sich die von Gonokokken abhängige Entzündung auf die Ovarien fort.

Das entzündete Organ ist bedeutend angeschwollen, in frischen Fällen meist von graurothem sulzigem Aussehen. Weiterhin kann die ganze Schnittfläche ein gelbliches eiterartiges Aussehen annehmen, oder es treten gelbe Züge und Streifen (Lymphbahnen) auf dem blassen Grunde hervor. Mitunter verfällt das Ovarium einer förmlichen Verjauchung, es kann dann Perforation in den Bauchfellraum die weitere Folge sein. In anderen Fällen kommt es nur an umschriebenen Stellen zur Abscessbildung. Auch hier kann der Abscess bereits frühzeitig in die Bauchhöhle durchbrechen, aber auch lange Zeit geschlossen bleiben und einen grossen Umfang erreichen.

Mit den Entzündungen verbinden sich gern kleinere Hämorrhagien in das Eierstockgewebe.

Führt die Oophoritis nicht zur Eiterung, so wird das Gewebe entzündlich verdichtet. Es schrumpft oft, während die Follikel ganz oder in wechselnder Ausdehnung zu Grunde gehen.

In anderen Fällen kann die Entzündung sich lange hinziehen oder von Anfang an chronisch beginnen und hauptsächlich eine Vergrösserung des Organs bedingen, an der eine Bindegewebewucherung in erster Linie in den peripheren Theilen des Organs die Schuld trägt. Das Organ kann auf die Grösse eines Hühnereies, selten noch darüber hinaus anschwellen. Es bestehen gern Verwachsungen mit der Umgebung.

Tuberculöse Entzündungen sind nicht gerade häufig. Es giebt eine Miliartuberculose des Ovariums. Ausserdem kommen in ihm einzelne oder mehrere käsige Knoten oder nicht scharf abgegrenzte Herde vor. Der Eierstock kann dabei sehr beträchtlich vergrössert sein. Die Erkrankung findet sich meist zusammen mit anderweitiger Genitaltuberculose, seltener metastatisch.

Ueber syphilitische Entzündungen wissen wir nichts Sicheres.

d) Geschwülste.

Die primären Tumoren des Ovarium sind mannigfaltig, häufig und theils wegen ihrer Grösse, theils wegen ihrer Malignität wichtig.

Wenig bedeutsam sind die meist nur kleinen, aber manchmal in multiplen Knoten auftretenden Fibrome, die mehr im Innern

des Eierstocks sitzen oder aussen prominiren können. Der äusseren Form nach ähnlich verhalten sich die meist auch nicht grossen Leiomyome.

Grössere Wichtigkeit haben die nicht gerade häufigen Sarkome, die theils als Spindel- theils als Rundzellensarkome beschrieben werden. Sie bilden kleinere und oft recht grosse knollige, harte, meist mit glatter Serosa überzogene Tumoren, die einseitig und doppelseitig (s. u. Carcinom) auftreten können. Auch myxomatöse Umwandlungen kommen in ihnen vor.

Die Sarkome infiltriren entweder schon frühzeitig das ganze Ovarium, wenn sie auch selbstverständlich von einer umschriebenen Stelle ausgegangen sind (— es giebt keine diffuse sarkomatöse Degeneration des Ovariums —), oder sie bleiben lange in Gestalt kleinerer und grösserer Knoten gegen die verdrängten zusammengepressten Eierstockabschnitte abgesetzt, die erst bei zunehmender Grösse der Tumoren ganz zu Grunde gehen.

Die Neubildung hält sich im Allgemeinen in den Grenzen der natürlich entsprechend an Fläche zunehmenden Kapsel, durchbricht sie nur selten, verwächst auch nicht häufig mit den Nachbarorganen und macht nur ausnahmsweise Metastasen.

Weit wichtiger als die Tumoren der Bindegewebereihe sind die **epithelialen Neubildungen**, unter denen wir cystische und solide zu unterscheiden haben.

Unter den ersteren sind einmal die sogenannten Follicularcysten hervorzuheben, die aus einer Erweiterung Graaf'scher Follikel hervorgehen (durch Wachsthum der Wand in die Fläche und Ansammlung von Flüssigkeit im Innern) und oft durch die Gegenwart von Eizellen gekennzeichnet sind. Freilich können hier leicht Irrthümer, Verwechslungen mit ungewöhnlich grossen, gequollenen Epithelien vorkommen, und viele Cysten sind auf jenes Kriterium allein gewiss mit Unrecht zu den Follicularcysten gerechnet worden, deren Existenz aber deshalb nicht überhaupt bezweifelt werden kann. Solche Cysten kommen einzeln und zu vielen vor und können so zahlreich sein, dass man von einer cystischen Entartung des Ovarium reden kann. Die Bläschen sind dann durchschnittlich erbsengross (Fig. 298).

Werden die Cysten umfangreicher, z. B. apfelgross, so redet man von einem Hydrops der Follikel (Fig. 297).

Nach v. Kahlden giebt es ferner auch eine meist nach dem Climacterium vorkommende kleincystische Entartung der Ovarien,

die auf einer Bildung von Cysten aus Einsenkungen des Keimepithels beruht.

Ferner können Cysten aus Urnierenresten hervorgehen, die ja im Hilus des Ovariums in wechselndem Umfange anzutreffen sind und die Gestalt verzweigter Kanäle haben.

In allen solchen Fällen multipler cystischer Umwandlung bestehen die vergrösserten Organe der Hauptsache nach aus einem Convolut dichtgedrängter Cysten (Fig. 298).

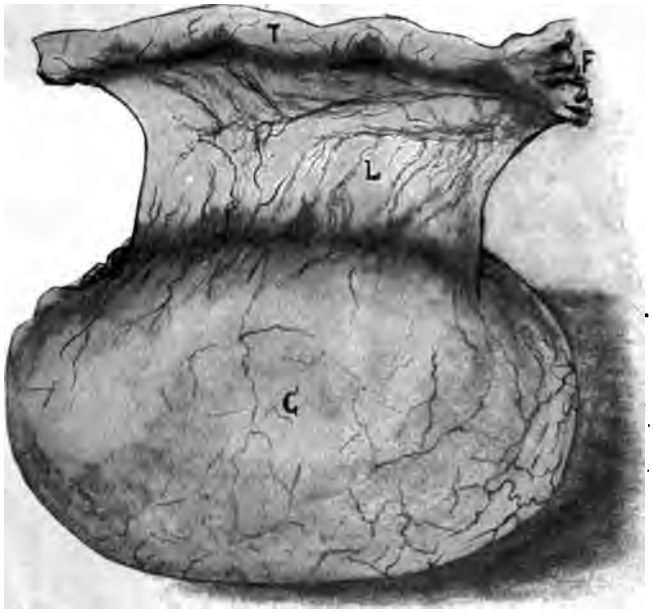

Fig. 297.

Einfache Ovariencyste *C*. Natürl. Grösse mit ausgesprochenem Gefässnetz der Serosa. *L* Ligamentum latum, *T* Tube, *F* abdominales Ostium.

Praktisch viel wichtiger sind die Cystenbildungen, die man als **Kystome** oder **Kystadenome** zu bezeichnen pflegt und die sich durch die enorme Grösse auszeichnen, die sie erreichen können. Sie werden kopfgross und weit darüber hinaus, so dass sie die Bauchhöhle beträchtlich ausdehnen. Ihre Structur wurde in der allgemeinen Pathologie (S. 529) besprochen. Wir beschränken uns hier deshalb hauptsächlich auf die Hervorhebung der dort nicht erörterten Gesichtspunkte.

Die Kystome sind einkammerig, meist aber mehr- und viel-kammerig (Fig. 299). Im letzteren Falle werden alle Cysten

Fig. 298.

Cystöse Entartung beider Ovarien. *O* das rechte grösste Ovarium, *E* das linke. Beide enthalten nussgrosse und kleinere, zum Theil kaum sichtbare Cysten. *U* Uterus, *L L* Ligamentum latum, *T* Tube.

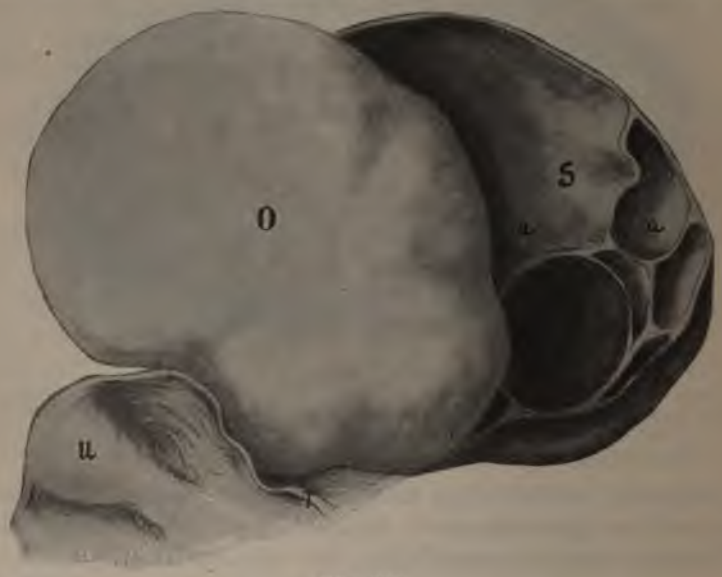

Fig. 299.

Vielkammerige Ovariencyste *O*. Die Cyste ist bei *O* von der Aussenfläche, bei *S* zum Theil auf der Schnittfläche sichtbar. Auf letzterer sieht man mehrere cystische Abtheilungen *a a*. *U* Uterus. $^1/_3$ nat. Grösse.

durch den gemeinsamen verdickten Peritonealüberzug zusammengehalten, machen sich aber zum Theil aussen durch flache Pro-

minenz kenntlich. Sie enthalten bald eine dünnere, bald und meist eine dicke, schleimige, fadenziehende Flüssigkeit.

Die Innenfläche der Cysten ist entweder glatt und dann mit einem Cylinderepithel ausgekleidet, welches sich gern in tubulösen Drüsen einsenkt (Kystoma glandulare, Fig. 298), oder theilweise oder ganz höckrig, uneben, papillär, zottig, durch bindegewebige mit Cylinderepithel und Flimmerepithel bekleidete Vorsprünge (Kystoma papillare, Fig. 300). Die zottigen Wucherungen können in Gestalt blumenkohlähnlicher Massen die Cystenräume ganz oder grösstentheils ausfüllen. Sie finden sich nicht selten auch auf der Aussenfläche des Cystencomplexes (bei *b*).

Fig. 300.
Ovariencyste mit papillären Wucherungen. Bei *a* im Innern einer aufgeschnittenen Cyste bei *b* auf der Aussenfläche.

Glanduläre und papilläre Kystome sind nicht principiell geschiedene Dinge. Die Bildung der Papillen hat eine ähnliche Bedeutung wie z. B. in den Cystadenomen (a. P. S. 518) der Mamma, in den Adenomen der Niere (a. P. S. 522). Immerhin zeigt das Epithel der Papillen einige functionelle Verschiedenheiten.

In den glandulären Kystomen bildet nämlich das Epithel sowohl in den Drüsen wie über den drüsenfreien Abschnitten ein schleimiges Product, welches sich wie Pfannenstiel zeigte, durch seinen Gehalt an dem in einfachen Follicularcysten fehlenden Paralbumin auszeichnet. In den rein papillären Kystomen ist

diese Substanz spärlich, weil die Epithelien keine oder nur eine unbedeutende Production zeigen, während bei nur theilweise zottiger Cystenwand die papillenfreien Flächen die Secretion ausüben.

Die Kystome hängen an dem verbreiterten, meist stielförmig ausgezogenen Ligamentum ovarii. Selten sind sie in das Ligamentum latum flacher oder tiefer eingelagert. Die zum Tumor führenden Gefässe sind stark erweitert, die Arterien können so dick werden wie eine Radialis.

Die Oberfläche der Kystome ist glatt, oder wie erwähnt, bei den papillären Formen auch aussen mit Wucherungen besetzt. Häufig tritt eine für den Chirurgen ungünstige Verwachsung mit Baucheingeweiden ein.

Die Bedeutung der Kystome liegt einmal in ihrer Grösse, die zu Verdrängungerscheinungen führt. Ferner kommt es gelegentlich zu Entzündungsprocessen der Wand, zuweilen zu Eiterungen in den Cysten. Blutungen in die Räume sind häufig. Durch Stieldrehung und dadurch bedingte Circulationstörung kann es auch zu hämorrhagischer Infarcirung des Gewebes und zu partieller oder ausgedehnter Nekrose kommen. Dann und bei hochgradiger Wandverdünnung oder Trauma ist auch eine Perforation in die Bauchhöhle möglich (s. o. Pseudomyxoma peritonei S. 396).

Ueber die Genese der Kystome wissen wir nichts Sicheres. Wahrscheinlich ist ihre Zurückführung auf Urnierenreste. Für die congenitale Anlage spricht ihre Neigung zu doppelseitiger Entwicklung. Auch bei mehreren Geschwistern wurden die Kystome gesehen (Löhlein).

In seltenen Fällen (zuletzt von Elsässer beschrieben) kommt es zu einer Entwicklung von Tuberkeln auf der Aussen- und Innenfläche der Cysten.

An die Kystome schliessen sich die früher Dermoidcysten, jetzt nach dem Vorgange von Wilms meist **Embryome** genannten Tumoren an (Fig. 301), die sich nach den in der allgemeinen Pathologie (S. 600) gemachten Ausführungen durch einen sehr zusammengesetzten Bau auszeichnen. Sie enthalten Abkömmlinge aller drei Keimblätter (Epidermis mit Anhangsgebilden, alle Arten der Stützsubstanz, Centralnervensystem, Darmabschnitte etc.) und müssen demgemäss auf zellige Gebilde zurückgeführt werden, welche analog dem Ei im Stande sind, alle Gewebe eines Embryo (daher „Embryom") aus sich hervorgehen zu lassen. Marchand

und Bonnet leiten die Tumoren aus abgesprengten Furchungskugeln ab (s. allg. Path. S. 604).

Die einfachsten Formen bilden Cysten mit einem behaarten Vorsprung der Innenfläche und einem breiigen, schmierigen, talgähnlichen Inhalt, dem Haare, besonders gern in Gestalt grosser Ballen beigemischt sind, die complicirten festeren oder ganz compacten Tumoren haben eine abwechslungsreichere Schnittfläche.

Die Neubildung kann nussgross bis weit über kopfgross werden,

Fig. 301.

Innenfläche einer sogen. Dermoidcyste des Ovariums. Auf der concaven linken Fläche zwei Zähne (die in einer Knochenplatte festsitzen), rechts zwei verschieden grosse kolbige Erhebungen mit reichlichen Haaren besetzt.

ein- und nicht ganz selten doppelseitig auftreten. Sie findet sich schon bei jugendlichen Individuen, wächst langsam, hat aber die Neigung mit angrenzenden Bauchorganen ausgedehnt zu verwachsen.

Die soliden epithelialen Tumoren des Ovariums sind die **Carcinome**. Doch können sie Combinationen mit Cysten darbieten, die so aufzufassen sind, dass sich an der Wand eines bereits bestehenden Kystoms ein Carcinom entwickelt oder dass Krebs und Cysten von Anfang an neben einander entstanden oder dass sich im Carcinom durch Zerfall oder ödematöse Aufquellung cystöse Räume bildeten.

Das Carcinom kann sich an die glanduläre und an die papilläre Form der Kystome anschliessen. Es entstehen an einer Stelle der Wand solide, meist weiche epithelreiche Knoten. Am häufigsten ist die Krebsentwicklung im Anschluss an die papillären Kystome. Dabei lässt sich histologisch manchmal kein sicher unterscheidendes Merkmal zwischen dem noch gutartigen und dem krebsigen Tumor auffinden. Die lebhaft wuchernden papillären Massen durchsetzen die Wand der Cysten und kommen aussen zum Vorschein oder entstehen hier selbständig. Von ihnen können peritoneale und andere Metastasen von ebenfalls cystisch papillärem Bau ausgehen (allg. Path. S. 540).

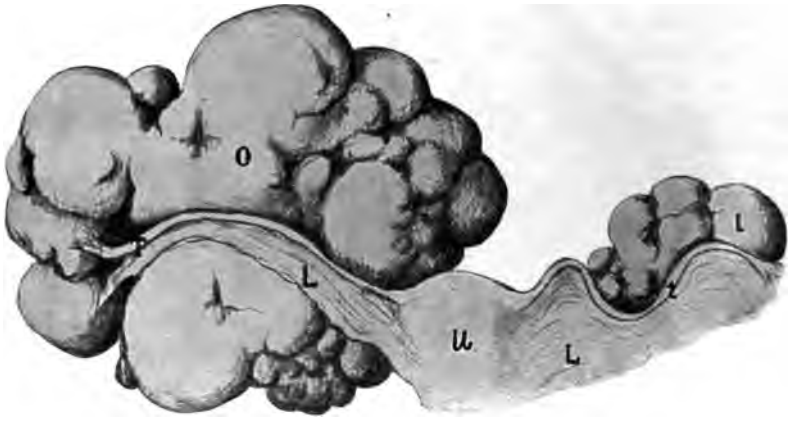

Fig. 302.
Carcinom beider Ovarien. Der Tumor des rechten Ovarium *O* ist weit grösser als der des linken *l*. Beide sind ausgesprochen knollig. *U* Uterus, *L L* Ligamentum latum, *T* rechte, *t* linke Tube. $^1/_2$ natürl. Gr.

Es giebt auch primäre papilläre Wucherungen auf der Aussenfläche nicht cystischer Ovarien. Auch sie haben gern carcinomatösen Charakter.

Die soliden Carcinome des Eierstockes treten einseitig und doppelseitig auf. Sie bilden glatte oder knollige, an Grösse zunehmende Tumoren (Fig. 302) von manchmal beträchtlichem Umfang. sie werden kindskopfgross und darüber hinaus. Das Ovarialgewebe wird verdrängt oder infiltrirend durchwachsen und so vernichtet.

Die Neubildung ist in dem einen Ovarium meist wesentlich grösser als in dem anderen, so dass man wohl an eine Metastase von dem einen Organ in das andere denken kann. Dafür spricht

es, wenn, wie häufig, in dem kleineren Organ multiple Knoten auftreten. Doch kann es sich auch um eine zeitlich getrennte doppelseitige Entstehung primärer Tumoren handeln.

Histologisch ist der Krebs meist aus kubischen Zellen aufgebaut. Nicht selten zeigen sie Schleimproduction (Siegelringform). Die Epithelien sind nicht immer deutlich alveolär zusammengehäuft. Sie infiltriren manchmal in grösserer Ausdehnung das Bindegewebe in diffuser Anordnung.

Das Ausgangepithel der Carcinome ist bei den soliden Tumoren nicht festzustellen. Etwaige Zusammenhänge der

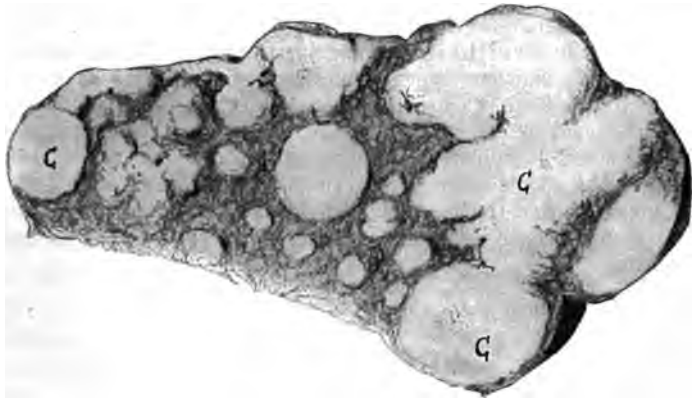

Fig. 303.

Metastatische Carcinomknoten des linken Ovariums bei primärem Krebs des rechten. Schnittfläche. Die hellen Knoten *C C* sind die Carcinome, das dunkle Gewebe entspricht dem Ovarium. Im rechten Ovarium bestand ein über faustgrosses Carcinom, ausserdem im Magen ein umfangreicher Krebs.

Tumorzellen mit normalen Eierstockbestandtheilen sind secundärer Natur, beweisen also nichts. Es mag das Oberflächenepithel, das der PFLÜGER'schen Schläuche, das der Follikel und der Urnierenreste in Betracht kommen.

Secundäre Carcinome (Fig. 303) des Ovariums treten manchmal auf, auch abgesehen von der Metastase des einseitigen Carcinoms in den Eierstock der anderen Seite. Es ist ein bemerkenswerthes Vorkommniss und zwar besonders deshalb, weil die Ovarialmetastasen zuweilen die einzigen secundären Tumoren sind. Doch ist es oft schwierig zu unterscheiden, ob die Neubildung im Eierstock die primäre oder die metastasische, oder ob sie nicht ganz ohne Beziehung zu der Geschwulst der anderen Organe ist. Als Sitz des primären Krebses kommen in Betracht die Mamma, der Magen,

der Darm, seltener andere Theile. Die Metastase erfolgt entweder auf dem Blutwege oder, bei Bauchhöhlentumoren, vom Peritoneum aus. Zuweilen finden sich dann auch metastatische Knoten auf der Serosa des Douglas'schen Raumes, von denen die dem Ovarium nahegelegenen auf es übergreifen.

Neben den Carcinomen sollen im Ovarium, nach Ansicht Mancher, recht häufig Endotheliome vorkommen. Ich sehe aber nicht, dass in irgend einem Falle der Beweis geliefert wäre, dass die Tumorzellen wirklich von Endothelien abstammen. Das Wachsthum in den Saftspalten und das dadurch bedingte Anstossen an Endothelien beweist nichts. Die fraglichen Zellen sind stets so epithelähnlich, dass gar kein Bedürfniss vorliegt, sie von anderen Elementen als von irgend welchen Epithelien abzuleiten.

Was aber die Peritheliome angeht, so werden diese gewiss manchmal des hübschen Namens wegen dann diagnosticirt, wenn Tumorzellen in Strangform um Gefässe wachsen. Aber dass dann die sogenannten Perithelien die Ausgangselemente bilden, ist eine unbewiesene Annahme und kann lediglich aus peripheren Zusammenhängen und aus der perivasculären Anordnung nicht abgeleitet werden. In allen Sarkomen wachsen die Zellen in der Umgebung der Gefässe. Ich finde daher keine Veranlassung eine besondere histogenetische Abgrenzung der Peritheliome von den Sarkomen vorzunehmen.

2. Tuben.

a) Lageveränderungen.

Die Tuben können theilweise in Hernien herabgezogen sein. Häufiger sind Dislocationen in Folge der zu besprechenden entzündlichen Verwachsungen.

b) Circulationstörungen.

Arterielle Hyperämie hat, abgesehen von der menstruellen und der entzündlichen, keine Bedeutung. Venöse Hyperämie, durch Stauungen in der Vena cava (bei Herzfehlern etc.) veranlasst, führt zu Schwellung und bläulichrother Verfärbung der Wand, insbesondere der Schleimhaut.

Zu Blutungen in die Wandung und in das Lumen der Tube kommt es gelegentlich bei Stauung, Infectionen u. s. w. Aber sie haben dann selten etwas zu bedeuten. Stärkere Blutaustritte finden wir bei der Menstruation, aber sie führen nur dann zu pathologischen Zuständen, wenn aus den bei den Entzündungsprocessen zu erwähnenden Gründen der Abfluss des Blutes nach der Bauchhöhle, vor Allem aber nach dem Uterus hin oder weiterhin auch aus diesem bei Verschluss des Cervicalkanales oder der Scheide gehemmt ist. Dann entsteht ein Hämatom der Tube oder

ein Hämatosalpinx. Der Kanal weitet sich hochgradig aus, nimmt die Form eines vielfach gewundenen Sackes an und enthält das Blut in Gestalt einer chocoladenfarbenen oder theerartigen Masse. Bei zu starker Ausdehnung hält die Tubenwand den Druck nicht mehr aus, sie zerreisst und lässt den Inhalt in die Bauchhöhle austreten, wo es in Form einer Hämatocele retrouterina abgekapselt wird. Die stärksten Blutungen entstehen bei der unten zu besprechenden Tubenschwangerschaft.

c) Entzündungen.

Die Entzündungen sind die wichtigsten Erkrankungen der Tuben. Sie entstehen nur zum Theil hämatogen, häufiger von benachbarten Processen fortgeleitet. Die natürlichsten Infectionswege sind von dem Uterus aus das Ostium uterinum, von der Bauchhöhle aus das Ostium abdominale. Man kann im Zweifel sein, welches der am häufigsten in Betracht kommende Weg ist, im einzelnen Falle lässt sich bald der eine bald der andere Modus wahrscheinlich machen. Die Entzündungerreger können aber auch vom Ligamentum latum, bezw. von der Bauchhöhle aus vermittelst der Lymphbahnen durch die Tubenwand in das Lumen gelangen.

Als Quellen der Infectionsträger kommen einmal entzündliche Processe des Uterus, vor Allem das Puerperalfieber, ferner peritonitische Vorgänge in Betracht, die auch zum grossen Theil von puerperalen Erkrankungen abhängig sind. Eine besondere wichtige Aetiologie ist durch die Gonorrhoe gegeben. Möglich ist auch eine Infection bei operativen Eingriffen.

Man unterscheidet eine katarrhalische und eine eitrige Entzündung (Salpingitis catarrhalis u. purulenta), die beide acut und chronisch auftreten und verlaufen können.

Bei dem acuten Katarrh ist die Schleimhaut hyperämisch geschwollen, namentlich treten die Falten stark hervor. Oft ist auch die Tube im Ganzen stark verdickt und geschlängelt, den Inhalt bildet eine meist nicht sehr reichliche schleimige oder schleimigeitrige Flüssigkeit.

Bei der chronischen nicht eitrigen Salpingitis besteht in der Regel eine erhebliche Wandverdickung, an der die Muscularis durch Hypertrophie Antheil haben kann, während sie freilich in anderen Fällen atrophisch ist. Die Dickenzunahme ist hauptsächlich veranlasst durch interstitielle bindegewebige Proliferationsprocesse, die auch die Muscularis durchsetzen, so dass man von einer Salpingitis interstitialis reden kann. Die Schleimhaut

ist bald atrophisch, bald verdickt, selten so hyperplastisch, dass sie gewulstet erscheint. Sie kann dann auch follikelähnliche Herde enthalten.

Die eitrige Entzündung ist von der katarrhalischen selbstverständlich auch nach ihrer Aetiologie nicht scharf getrennt. Es giebt Uebergänge zwischen beiden.

Bei puerperaler Salpingitis findet man in der Regel das abdominale Ende der Tube entzündet und erweitert, die Fimbrien injicirt und geschwollen und von fibrinös-eitrigen Massen bedeckt, ein Verhalten, welches annehmen lässt, dass die Entzündung secundär auf die Tube übergriff. Die Eiterung kann die Tubenwand durchsetzen und zu Perforation in die Bauchhöhle, in abgekapselte Höhlen und in andere Organe führen. Der Eiter kann auch eingedickt werden und verkalken.

Die durch Gonokokken bedingten Entzündungsprocesse verlaufen nicht wesentlich anders.

Die chronischen Entzündungsprocesse der Tuben bringen gern allerlei Verwachsungsprocesse mit sich, die sich zunächst einmal am abdominalen Ende localisiren. Das Ostium kann durch peritoneale entzündliche Wucherung verschlossen werden, wobei die Fimbrien gewöhnlich in die Tube hinein umgeschlagen erscheinen. Es kann aber ferner eine Verwachsung mit Nachbarorganen, mit dem Ovarium, mit der vorderen oder hinteren Fläche des Ligamentum latum eintreten. Weiterhin kommt es nicht selten zu einer die Tuben umgebenden Peritonitis (Perisalpingitis), die zu Bildung bindegewebiger Stränge führt, deren Retraction Knickungen und Einschnürungen der Tube zur Folge hat. Die Entzündung kann aber ausgedehnter werden, das Ovarium mit umgreifen und in die gemeinsame bindegewebige Strangbildung einbeziehen; sie veranlasst ferner nicht selten Verlöthungen mit angrenzenden Theilen, mit Rectum und Harnblase. Dabei kann auch eine Verlegung und spätere Fixirung der Tube sammt Ovarium im Douglas'schen Raum stattfinden.

Im Inneren der Tube resultiren aus den narbig schrumpfenden Entzündungen partielle Obliterationen des Lumens, die u. A. das Ostium uterinum treffen können.

Aus diesen Verschliessungen der Tubenostien, sowie aus den Verengerungen und Verlegungen des Kanals durch Knickung und Einschnürung resultirt nun aber weiterhin nicht selten eine Ansammlung von Flüssigkeit in dem Lumen und eine damit verbundene Ausdehnung wechselnden Grades.

Ist der Kanal in sich in ganzer Länge durchgängig, so wird zunächst das abdominale Ende erweitert, später auch, aber gegen den Uterus abnehmend der uterine Abschnitt. Viel seltener ist das Umgekehrte. Auch ohne äussere Verwachsungen bildet die so ausgedehnte Tube vielfache Windungen, die so stark eingeschnürt sein können, dass die einzelnen Unterabtheilungen cystös abgesetzt erscheinen. Man nennt den Zustand Tubensack oder **Sactosalpinx.**

Wenn die Tube frühzeitig durch entzündliche Processe oder Knickungen etc. eine Unterbrechung des Lumens erfuhr, so können die abgesetzten Theile für sich eine Erweiterung erfahren.

Der Inhalt kann eine wässrige (Sactosalpinx serosa) oder

Fig. 304.
Hydrops beider Tuben (nach Schröder).

eine blutig durchsetzte (S. haemorrhagica oder eine serös-eitrige oder rein eitrige (S. purulenta) Flüssigkeit sein. Im ersteren Falle spricht man auch von **Hydrosalpinx** (Fig. 304), im letzteren von **Pyosalpinx.**

Da die Ansammlung der Flüssigkeit nicht nothwendig eine Verschliessung des uterinen Ostiums voraussetzt, sondern auch bei Verengerung desselben vorkommt, so ist die Möglichkeit gegeben, dass angesammelte wässrige Flüssigkeit gelegentlich einmal in den Uterus sich entleert, um sich nachher wieder anzusammeln. Man bezeichnet diesen Zustand als Hydrops tubae profluens. Der Hydrosalpinx kann faustgross und grösser werden. Die Wand erfährt eine zunehmende Verdünnung.

Auch der **Pyosalpinx** wird zuweilen sehr umfangreich ev. kinds-

kopfgross. Seine Wand ist durch die andauernden entzündlichen Processe verdickt. Die Schleimhaut geht schliesslich ganz verloren.

Bestand bei dem Sactosalpinx von Anfang an eine Verwachsung mit benachbarten Hohlorganen oder trat sie nachträglich ein, so kann es zur Perforation (in das Rectum, die Blase) kommen.

Zu den häufigsten Entzündungen der Tuben gehören auch die tuberculösen.

Man pflegt eine primäre und eine secundäre Tubentuberculose zu unterscheiden.

Bei der primären handelt es sich darum, dass die Bacillen durch Vagina und Uterus, ohne diese Organe zu schädigen, direct in die Tuben gelangten. Das ist möglich, weil ja das Sperma bacillenhaltig sein kann, aber zweifellos selten. Etwas häufiger dürfte es vorkommen, dass die Bacillen schon im Uterus sich localisiren.

Die secundäre Tubentuberculose kann abhängig sein von einer primären Uteruserkrankung. Aber das ist selten. Weit häufiger ist die Tube eher als der Uterus afficirt (s. diesen). Oder die Fortleitung geschah von dem Peritoneum aus. Auch das ist nicht oft zu beobachten. Oder endlich die Tubentuberculose entstand hämatogen. Das ist meiner Meinung nach der häufigste Weg (s. o. S. 454).

Die Tuberculose der Tuben kann als Miliartuberculose der Schleimhaut auftreten. Häufiger beginnt sie als eine rasch verkäsende, anfangs umschriebene Schleimhautinfiltration, meist an der Grenze von Ampulle und Isthums. Man findet zunächst subepitheliale Tuberkel, die zusammenfliessen, bis zur Oberfläche reichen und dann verkäsen. Der Process breitet sich bald in die Fläche der Schleimhaut über den grössten Theil der Tube oder den ganzen Kanal aus und dringt zugleich in die Tiefe bis in die Muscularis vor. Die Verkäsung folgt nach, und so ist die Tube bald von einer dicken Schicht nekrotischen Gewebes ausgekleidet (Fig. 305), oder sie wird, genauer gesagt, von einer Käsemasse ausgefüllt, während diese wieder von der geschwürig zerfallenden Wand umgeben wird. Durch die fortschreitende Neubildung tuberculösen Granulationsgewebes und die dauernde Abstossung des Käses nach innen wird die Tube zugleich erweitert und, oft in beträchtlichem Umfange, verdickt.

Der käsige Inhalt kann auch breiig oder eiterähnlich erweichen.

Die Tubentuberculose kann nach verschiedenen Richtungen fortschreiten. Nicht selten schliesst sich eine Miliartuberculose

des Peritoneums in der Nähe des abdominalen Ostiums, speciell auch im DOUGLAS'schen Raume an. Zweitens giebt es eine auf dem Peritoneum der Tube selbst auftretende miliare Eruption und drittens breitet sich der Process auf die Uterusschleimhaut aus. Selten sind die Fälle, in denen man annehmen müsste, dass die Tube secundär vom Uterus aus erkrankt wäre.

Die Tuberculose der Tuben führt aber ferner gern zu Verwachsungen mit der Umgebung, so mit dem Ovarium, Rectum u. s. w. In den Verwachsungsmassen ist ebenfalls Verkäsung möglich.

Ausser der beschriebenen Form giebt es auch eine chronisch verlaufende, wenig charakteristische mit Wandverdickung, aber nur

Fig. 305.

Tuberculose der Tuben. *U* Uterus. Die Tuben *T T* sind sehr stark aufgetrieben und gewunden. Auf dem Querschnitt bei *a* sieht man nur noch am Rande einen hellen Ring erhaltenen Gewebes, im Uebrigen nur eine trübe Masse (Käse), in der das Lumen durch einige zackige Risse angedeutet ist. $^1/_2$ nat. Grösse.

geringer Verkäsung einhergehende fibröse Tuberculose, die auf den ersten Blick leicht mit einfacher chronischer Entzündung verwechselt werden könnte.

Syphilitische Entzündungen sind nicht sicher bekannt.

d) Tuboovarialcyste.

Eine Cystenbildung, an der Tube und Ovarium betheiligt sind, wird **Tuboovarialcyste** (Fig. 306 u. 307) genannt. Man findet einen cystischen, meist wie eine hydropische Tube gewundenen Körper oder einen Cystencomplex, dem man seine Beziehung zur Tube nicht ohne Weiteres ansieht. An der Cystenbildung kann Ovarium und Tube oder auch nur eines dieser beiden Gebilde betheiligt sein. In einer ersten Gruppe kann es sich darum handeln, dass die Tube mit einer Ovariencyste verwuchs und dass diese dann

durchbrach und den Tubenhydrops veranlasste, oder dass eine hydropische Tube sich mit einer Ovariencyste (Fig. 306) oder mit

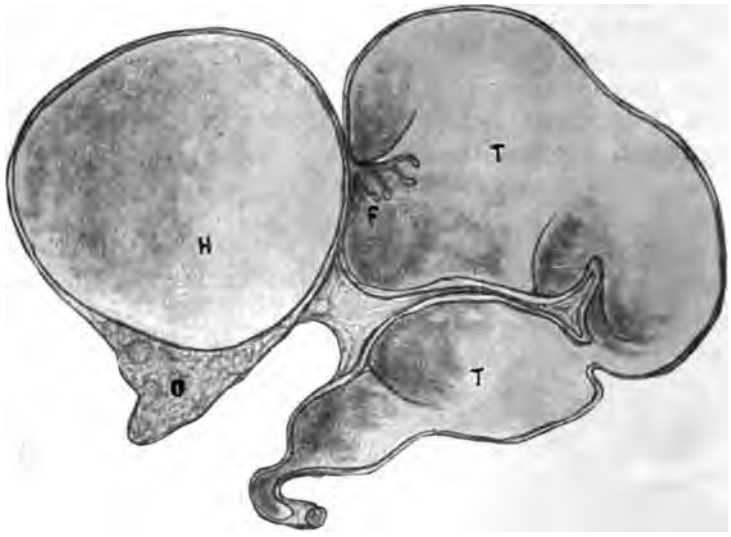

Fig. 306.

Tuboovarialcyste. Längsschnitt. Natürl. Grösse. Das Präparat besteht aus der cystisch erweiterten Tube *T T* und der Ovariencyste *H*, die am Ostium abdominale mit der Tube verwachsen ist. *F* Fimbrien, *O* Ovarium.

Fig. 307.

Tuboovarialcyste. *T* beträchtlich erweiterte Tube, *O* Ovarium, *L* Ligamentum latum, *P* Parovarialcyste. An der Cystenbildung hat das Ovarium keinen directen Antheil, es ist mit der dilatirten Tube, aber nicht am abdominalen Ostium verwachsen.

einer Parovarialcyste (Fig. 307) ohne Communication vereinigte, oder dass das abdominale Ende der Tube in einen geplatzten Follikel gerieth, der sich dann sammt der Tube hydropisch ausdehnte

(Bernier). Eine zweite Gruppe umfasst die Fälle, in denen das unveränderte Ovarium mit dem Ostium der Tube verwächst und diese hydropisch wird. Die Fimbrien kann man dann noch (Zahn, vergl. Fig. 306) auf der Innenfläche der dilatirten Tube nach innen umgeschlagen nachweisen. In einer dritten Gruppe ist die Tube in einer geschlängelten Form und grosser Ausdehnung auf einer Ovariencyste angewachsen, ohne selbst nennenswerth ausgedehnt zu sein.

e) Geschwülste.

Primäre Tubengeschwülste sind nicht häufig. Es kommen Fibrome und Lipome als kleine Knoten vor. Ferner werden Myome beobachtet. Am Isthmus trifft man gelegentlich kleine, bis höchstens wallnussgrosse, auch wohl in der Wand des Uterus um die Tube herum sitzende Knoten, die verschieden gedeutet werden. Sie enthalten epitheliale Gebilde, die v. Recklinghausen als Urnierenreste (s. u.), v. Franqué, Chiari u. A. als Ausstülpungen, Wucherungen des Tubenepithels in die Wand hinein auffassen. Im ersteren Falle wären es Adenomyome, im letzteren spricht man von Salpingitis isthmica nodosa, die man auf entzündliche, tuberculöse oder gonorrhoische Processe bezieht. Es ist am wahrscheinlichsten, dass beide Arten der Knotenbildungen vorkommen.

Von malignen Tumoren ist das Carcinom, meist als papillär wachsendes, am häufigsten. Primäre Sarkome sind selten.

3. Uterus.

a) Lageveränderungen.

1. Anteflexio, Anteversio, Retroflexio, Retroversio.

Die Anteflexio ist dadurch gekennzeichnet, dass der Uterus einen nach vorn offenen Winkel bildet, dessen Scheitel in der Regel in der Gegend des inneren Muttermundes liegt. Der Winkel ist zuweilen ein spitzer.

Die Anteflexio kommt angeboren vor und entsteht nach Geburten bei abnormer Schlaffheit des Uterus. Gelegentlich wird sie durch Zug von Geschwülsten der vorderen Uteruswand oder durch im Douglas'schen Raum fixirte gefüllte Darmschlingen veranlasst. Bei hochgradiger Anteflexio finden wir eine Verdünnung oder völlige Atrophie der Musculatur der Uteruswand an der Knickungs-

stelle, ferner eine ebenda eintretende Verengerung der Uterushöhle, die zu Dysmenorrhoe führt.

Die Anteversio des Uterus ist eine Lageveränderung nach vorn, bei welcher der Winkel zwischen Körper und Cervix normal, demnach die Gebärmutter in ihrer ganzen Länge nach vorn gelangt, die Portio vaginalis gegen das Kreuzbein gewendet ist. Die Anteversio kommt unter ähnlichen Verhältnissen vor wie die Anteflexio, namentlich nach der Geburt bei schlaffer Scheide und schlaffem Bindegewebe zwischen Blase und Cervix.

Die Retroflexio uteri findet sich in allen Graden von einer leichten Einknickung bis zur völligen Umknickung des Uterus. Die Weite des Douglas'schen Raumes gestattet ein Herabsinken des umgebogenen Fundus bis zur hinteren Scheidenwand. Die Knickungsstelle entspricht auch hier gewöhnlich dem inneren Muttermund, nicht selten ist diese Stelle deutlich verdünnt. Der geknickte Uterus ist bald dünn und schlaff, bald, namentlich an der hinteren Wand, verdickt. Sehr oft entstehen entzündliche Verwachsungen mit dem Rectum. Die Retroflexio kommt sehr selten angeboren vor, sie wird am häufigsten bei Frauen mit schlaffem Uterusparenchym und ebensolchen Bändern gefunden. Ausserdem kommt die habituelle Füllung des Rectums in Betracht, durch welche die Portio vaginalis und die Cervix nach vorn geschoben werden. Selten spielt narbige Fixirung der Cervix an der Symphyse eine Rolle. Endlich sind noch Geschwülste der Uteruswand anzuführen, welche den Schwerpunkt des Uterus weiter nach hinten verlegen. Unter den Folgen der Retroflexio ist eine Verengerung der Knickungsstelle weniger häufig, weil der Kanal hier bei Frauen, die geboren haben, an sich weit ist.

Die Retroversio kommt unter den gleichen Verhältnissen vor wie die Retroflexio. Wenn die Cervix beweglich ist, entsteht die erstere, wenn sie dagegen fixirt oder sehr dünn ist, kommt es zur Knickung.

Sehr selten ist isolirte seitliche Beugung oder Knickung des Uterus (Inflexio et inversio lateralis), häufiger combinirt mit Retroflexio. Angeboren kann die seitliche Deviation durch abnorme Kürze eines Ligamentum latum bedingt sein (Virchow), in den erworbenen Fällen kommt am häufigsten Adhäsion an den Ligamenta lata in Betracht.

2. Hebung und Senkung des Uterus.

Abnorm hoher Stand des Uterus (Elevatio) tritt ein, wenn ihn entweder Geschwülste von unten her in die Höhe drängen oder wenn Tumoren, die im kleinen Becken nicht Platz haben, in die Bauchhöhle gelangen und am Uterus ziehen. Ebenso können Verwachsungen mit Baucheingeweiden wirken. Der Uterus wird in die Länge gezogen, die Scheide nimmt bei Emporzerrung eine Trichterform an.

Descensus oder Prolapsus uteri (Fig. 308) ist mit Umstülpung der Scheide verbunden, wenn diese nicht schon vorher vorgefallen war.

Es giebt 3 Grade von Prolapsus: 1. Senkung, bei der nur die obere Vagina umgestülpt, das Orificium aussen noch nicht sichtbar ist; 2. unvollständiger und 3. vollständiger Vorfall, bei dem der Uterus zwischen den Oberschenkeln liegt (Fig. 308).

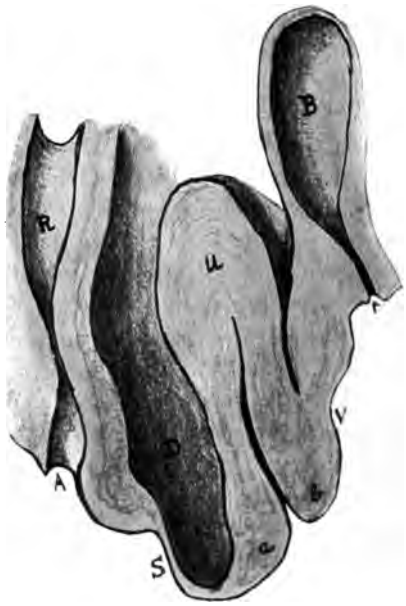

Fig. 308.

Prolapsus uteri, halbschematisch. *U* Uterus, *a*, *b* hintere, vordere Muttermundlippe, *S* völlig ausgestülpte hintere, *v* vordere Scheidewand, *D* Douglas-Raum, *R* Rectum, *A* Anus, *B* Blase, *r* Urethra.

Der vorliegende Uterus ist vergrössert und venös-hyperämisch, seine Schleimhaut katarrhalisch verändert, sein Lumen zuweilen durch Schleimansammlung erweitert. Die Schleimhaut der Vagina hat einen verdickten, manchmal epidermisartigen Epithelüberzug, gelegentlich auch Geschwüre. Bei hochgradigem Prolaps kann der Blasengrund und die vordere Rectumwand divertikelartig mit ausgestülpt werden (Cystocele, bezw. Rectocele).

Der Uterusprolaps entsteht allmählich. Voraussetzung ist Schlaffheit der Beckeneingeweide.

Einstülpung, Inversio uteri, ereignet sich nach der Geburt, wenn die schlaffe Wand einem Druck oder dem Zug der Nabelschnur nachgiebt. Ausserhalb des Puerperiums kommt Zug von Geschwülsten in Betracht, die in die Scheide herunterhängen. Die

Innenfläche des Uterus kann durch die Schamspalte nach aussen hervortreten (Prolapsus uteri inversi), sie zeigt dann Entzündung und manchmal auch Geschwürbildung.

b) Verengerung und Erweiterung der Uterushöhle.

Erworbene Atresie des Uterus kommt am innern und äusseren Muttermund theils durch Schwellung, theils durch Narbenbildung vor. Am häufigsten ist sie im höheren Alter. Zur Zeit der Geschlechtsreife entsteht Retention des Menstrualblutes, später ev. Ansammlung schleimig-serösen Secrets in der erheblich dilatirten Uterushöhle.

Erweiterung des Uterus durch Menstrualblut (Haematometra) kann zur Bildung einer runden, zuweilen mannskopfgrossen Höhle führen. Dabei ist die Wand meist nicht verdünnt, sondern hypertrophisch. Die Menge des Blutes kann über ein Liter betragen. Es ist eingedickt, syrup-theerartig, breiig. Uebermässige Ansammlung kann nach Auseinanderdrängung der Muskellagen Ruptur mit folgender Peritonitis bewirken. Die Perforation erfolgt zuweilen auch in vorher verwachsene Nachbarorgane.

Haematometra kann auch bei Verschluss der Vagina und des Hymen entstehen.

Die meist durch Atresie des innern Muttermundes bedingte Ansammlung wässriger Flüssigkeit, die Hydrometra, erreicht meist nur mässige Ausdehnung. Die Flüssigkeit ist schleimig, serös, von hellerer oder dunklerer Farbe. Durch Zersetzung kann sich Gas bilden (Physometra, Tympania uteri), bei Eiterung entsteht Pyometra.

c) Ruptur und Perforation des Uterus.

Ruptur des nichtschwangeren Uterus (bei Haematometra, Geschwüren und Abscessen) ist selten. Im schwangeren Zustande zerreisst er häufiger, meist während der Geburt. Veranlassung kann eine Verdünnung der Wand durch einen Tumor sein. Ferner kommt Ruptur bei geringer Entwicklung der Musculatur, bei vorhandenen Narben, bei tiefgreifender Placenta, bei entzündlicher oder gangränöser Erweichung, aber auch ohne nachweisbare pathologische Grundlage vor. In diesem Fall ist manchmal ein Missverhältniss zwischen Uterus und Frucht (z. B. Hydrocephalus) maassgebend. Ruptur tritt ferner bei Schwangerschaft im rudimentären Nebenhorn ein.

Bei den während der Geburt erfolgenden Rupturen liegt der Riss gewöhnlich im Cervicaltheil im unteren Uterinsegment, er verläuft meist schräg von oben nach unten, selten horizontal, so dass z. B. die Cervix in wechselnder Ausdehnung quer durchtrennt wird. Während der Schwangerschaft geht die Zerreissung meist im Fundus vor sich.

Die Ruptur nimmt selten vom Peritoneum aus ihren Anfang und greift so von aussen in die Uteruswand hinein, meist erfolgt sie von der Innenfläche aus.

Ausdehnung und Tiefe des Risses wechseln. Je nachdem er die ganze Wanddicke oder nur einen Theil durchsetzt, liegt eine vollständige oder unvollständige Ruptur vor. Der Riss kann sich auch auf Blase, Mastdarm, Vagina, selbst bis zum Damm ausdehnen. Bei unvollständiger, zuweilen aber auch bei völliger Ruptur bleibt die Frucht in der Uterushöhle. Reissen aber im zweiten Falle die Eihäute, so gelangt der Fötus in die Bauchhöhle: secundäre Bauchhöhlenschwangerschaft. Dann erfolgt wegen Blutergusses rascher Tod oder Peritonitis, selten entzündliche Einkapselung der Frucht, die dann später in Folge einer Perforation entzündlich eitriger Processe in benachbarte Theile (Darm und Vagina) nach und nach stückweise ausgestossen werden kann.

Bei unvollständiger Ruptur kann nach der Geburt der Riss durch Uteruscontraction geschlossen werden und vernarben. Häufig ist aber auch der Ausgang ungünstig. Der bedeutende Blutverlust bedingt Tod, oder es stellt sich Peritonitis ein.

Rupturen des Uterus durch äussere Gewalt bei geburtshülflichen Eingriffen verlaufen ebenso wie die anderen.

Geschwürige Perforationen der Gebärmutter sieht man am häufigsten bei Uteruscarcinom (s. u.).

Verwundungen des nicht schwangeren Uterus pflegen, wenn sie aseptisch und nicht ausgedehnt sind, zu heilen. Auch solche des schwangeren Organs können gut ablaufen. Häufig tritt Abortus ein oder es kommt zu ausgedehnten Blutungen. Geringere Verletzungen sind bei der Geburt häufig und, wenn aseptisch, ohne Bedeutung.

d) Circulationstörungen und Blutungen des Uterus und seiner Umgebung.

Ausserhalb der Schwangerschaft und Menstruation erscheint der Uterus in der Leiche meist anämisch.

Hyperämie findet sich bei Menstruation und bei Entzündungen.

Stauungshyperämie tritt bei Lageveränderungen des Uterus auf, welche Zerrung und Compression der Venenplexus hervorrufen, und bei Herzkranken. Der Uterus ist vergrössert, die Venen sind erweitert, die Schleimhaut dunkelroth. Häufig kommt es zu Blutungen in die Höhle.

Hämorrhagien in den Uterus finden sich ferner bei der Menstruation, die uns hier nur insofern interessirt, als sie pathologisch sein kann. Der normale Vorgang besteht in sehr beträchtlicher, zu erheblicher Schleimhautschwellung führender Hyperämie, in einer durch Diapedese und kleinere Zerreissungen erfolgenden Blutung in die Mucosa und in einem mit Abhebung des Epithels verbundenen Uebertritt des Blutes in die Uterushöhle. Die oberflächlichsten Lagen der Schleimhaut werden dabei in geringem Umfange nekrotisch, nach Aufhören der Menstruation aber bald regenerirt.

Die normalen Menstruationsvorgänge erfahren manchmal beträchtliche Abweichungen. Sie treten auf in Form der sog. Dysmenorrhoea membranacea. Darunter versteht man eine Menstruation, bei der meist unter Schmerzen membranöse Gebilde aus dem Uterus losgestossen werden. Es handelt sich einmal um grössere Stücke zellig infiltrirter Schleimhaut (Endometritis exfoliativa). Andere Membranen bestehen aus Fibrin, farblosen und farbigen Blutkörperchen. Sie bilden sich vielleicht nach Beendigung der eigentlichen Menstruation durch fordauernde entzündliche Vorgänge und werden erst bei der nächsten Menstruation ausgestossen. Wieder andere Membranen, die aus der Cervix und von der Portio stammen, bestehen aus Plattenepithel.

Blutungen ausserhalb der Schwangerschaft und Menstruation entstehen aus allgemeinen und localen Gründen. Stauung wurde schon erwähnt. Ausserdem kommen für diese Metrorrhagien Hämophilie, manche Infectionen, acute Entzündungen und Tumoren (Myome, Carcinome, s. u.) in Betracht.

Blutungen in das Parenchym sind selten. Beachtung verdient die Apoplexia uteri, die in Schleimhaut und angrenzender Musculatur vorwiegend bei alten Frauen auftritt. Die infiltrirten Theile sind schwarzroth, im Uterus befindet sich meist kein Blut. Die Wandung ist zerreisslich, die Arterien sind atheromatös (v. KAHLDEN).

Blutungen in die Umgebung des Uterus, in den Peritonealraum oder in das Beckenzellgewebe sind nicht selten, am häufigsten im Douglas'schen Raum (Haematocele retro uterina).

Der Erguss kann durch bereits bestehende entzündliche Pseudomembranen abgekapselt oder nachher umschlossen werden.

Das Blut hat verschiedene Quellen: Es stammt aus den bei der Menstruation geplatzten Eifollikeln oder aus den Tuben bei Tubenschwangerschaft, oder aus einem geplatzten Hämatosalpinx (s. S. 521), oder aus zerrissenen Venen, oder endlich aus den Gefässen von Pseudomembranen.

Der Bluterguss kann resorbirt werden, doch bleiben meist Adhäsionen zwischen Uterus und Rectum mit pigmentirten Residuen. Die Hämatocele kann auch in das Rectum durchbrechen, die Perforation später heilen. Zuweilen tritt Verjauchung oder auch Eiterung ein.

Weit seltener ist die anteuterine Hämatocele in der Excavatio vesicouterina. Sie tritt ein bei Obliteration des Douglasschen Raumes, wenn hier für das ergossene Blut kein Platz ist.

Blutergüsse in das retroperitoneale Zellgewebe und in die Ligamenta lata sind selten, am häufigsten bei der Geburt.

e) Entzündungen und Geschwüre.

1. Entzündungen ausserhalb der Schwangerschaft und des Puerperiums.

Wir unterscheiden eine Endometritis (Entzündung der Schleimhaut), eine Metritis (E. des Parenchyms), Perimetritis (E. des Peritonealüberzuges) und eine Parametritis (E. des subperitonealen Zellgewebes.

α) Endometritis.

Die acute, nicht häufige Endometritis entsteht meist nach Gonokokkeninfection, bei der (nach Bumm) die Cervix uteri neben der Harnröhre besonders bevorzugt ist, während die gonorrhoische Endometritis des Corpus uteri seltener auftritt. Von diesem kann die Entzündung auf die Tuben übergehen.

Acute Endometritis findet sich zuweilen bei Typhus, Cholera, Scharlach. Die Schleimhaut ist geschwollen, gelockert, hyperämisch, oft mit kleinen Hämorrhagien durchsetzt. Anfangs findet sich lebhafte Epitheldesquamation, später schleimig-eitrige Secretion. Die oberflächlichen Schleimhautschichten können sich nekrotisch losstossen (diphtherische Endometritis). Nicht selten geht die acute in chronische Endometritis über.

Bei dieser (dem chronischen Uteruskatarrh, der Uterus-

blennorrhoe) können allgemeine Ernährungsstörungen (z. B. Chlorose) disponirend wirken. Local spielen anhaltende Circulationstörungen oder Infectionen (Sepsis, Gonorrhoe) eine wichtige Rolle. Die Schleimhaut ist anfangs blutreich, aufgelockert, später hyperplastisch. Manchmal bilden sich polypöse Wucherungen mit hochgradiger Hyperplasie der Drüsen, die geschlängelt und unregelmässig erweitert sein können. Das Interstitium zeigt Rundzelleninfiltration. Zuweilen ist die Hyperplasie so bedeutend, dass die an der Gebärmutterinnenfläche wuchernden Massen den Eindruck einer Geschwulstbildung machen: **Endometritis glandularis hyperplastica**. In anderen Fällen überwiegt die Wucherung im interglandulären Gewebe, zuweilen mit Bildung deciduaähnlicher Zellen. Diese Form kann als Endometritis fungosa (LANDAU) bezeichnet werden. Die chronische Endometritis kann ferner in ein atrophisches Stadium übergehen. Das Epithel stösst sich theils ab, theils treten an seine Stelle kürzere kubische Zellen, während die Drüsen zu Grunde gehen. Die Schleimhaut wird immer dünner. Nicht selten erweitert sich ein Theil der Drüsen zu kleinen Cysten. Ein anderer Ausgang ist der in Induration, bei der die Mucosa fest, fibrös wird und die drüsigen Bestandtheile und das Oberflächenepithel verliert. Auch Geschwüre können, meist im Cervicalkanal, bei der Endometritis entstehen. Ihre Heilung führt zu narbiger Retraction und ev. zu Atresie durch Verwachsung einander gegenüberliegender Flächen. (Ueber die Folgen s. S. 530.)

Das Secret der chronisch entzündeten Schleimhaut ist ziemlich dünnflüssig, von grauweisser Farbe, mitunter durch Blut bräunlich gefärbt, oder auch eitrig.

Der chronische Katarrh kann die ganze Uterusschleimhaut umfassen oder auch im Uteruskörper oder in der Cervix seinen Sitz haben.

Der chronische Cervicalkatarrh ist oft durch bedeutende Schleimhauthypertrophie ausgezeichnet. Durch die Schwellung kann Verlegung der Drüsenmündungen bedingt werden. Nicht selten kommt es zu cystischen Erweiterungen der Drüsen, die sich dann als kleine bis erbsengrosse Bläschen mit glasigem, schleimigem oder eitrigem Inhalt vorwölben und zuweilen weit, fast gestielt vorspringen. Sie werden als **Ovula Nabothi** bezeichnet. An der Portio vaginalis kann die Wucherung und Drüsenerweiterung starke Hypertrophie der Muttermundlippen bedingen. Zuweilen führen die Neubildungsvorgänge zur Entstehung von cystischen Polypen im Cervicalkanal.

β. Die acute Metritis ist ausserhalb des Puerperium eine seltene Erkrankung, sie schliesst sich an intensive Entzündung der Uterusschleimhaut an (so z. B. an gonorrhoische Endometritis-

Der Uterus nimmt sehr erheblich an Volumen zu, seine Wand ist verdickt, weich, teigig, serös, durchfeuchtet, daher von eigenthümlich speckigem Glanze; in intensiven Fällen kommt es zur Eiterinfiltration zwischen den Muskelbündeln.

Die chronische Metritis (sog. Uterusinfarkt) ist durch diffuse Zunahme des Bindegewebes der Uteruswand gekennzeichnet, doch wird sie meist von einer Hypertrophie der Muskelelemente begleitet. Sie entwickelt sich am häufigsten im Anschluss an eine mangelhafte Involution nach dem Puerperium, ferner bei chronischen Circulationstörungen, wie sie bei Lageveränderungen des Uterus, bei Druck von Tumoren, bei allgemeiner Stauung entstehen. Auch schliesst sie sich gern an chronische Endometritis (besonders gonorrhoische) an. Die Metritis erstreckt sich einmal auf den ganzen Uterus. Er ist dann erheblich vergrössert, das Parenchym ist in frischen Fällen weich und blutreich. Mikroskopisch findet man zwischen den Muskelzellen junges zelliges Bindegewebe, welches sich später unter Schrumpfung retrahirt, so dass die Wand fester, anämisch wird.

Die Schleimhaut bietet die Zeichen des Katarrhs. Die Uterusserosa ist diffus verdickt, es besteht oft gleichzeitig chronische Perimetritis. In anderen Fällen betrifft die Erkrankung vorzugsweise Cervix und Vaginalporsion. Es entsteht Hypertrophie der Portio, Verlängerung der Lippen.

Die Metritis muss zum grossen Theil, wie die Aetiologie und der zellige Charakter des Bindegewebes zeigt und wie der Name aussagt, als eine entzündliche Affection aufgefasst werden, die theils primär, theils secundär auf dem Boden von Circulationstörungen sich ausbildet. Doch mag die Bindegewebezunahme zum anderen Theil auch derjenigen analog sein, die man in anderen Organen bei Stauung eintreten sieht.

γ. Die acute (nicht puerperale) Perimetritis (Pelveoperitonitis) bedarf keiner speciellen Besprechung, da sie von anderen peritonitischen Processen nicht verschieden ist. Abgesehen von allgemeiner acuter Peritonitis wird die Perimetritis hauptsächlich durch puerperale Processe (s. u.) und ausserdem durch acute sonstige Entzündung und durch Perforation der Uteruswand sowie durch eitrige Processe der Umgebung, besonders der Tuben, bedingt.

Die chronische Perimetritis ist entweder der Ausgang acuter Entzündungen oder sie gesellt sich zu chronischen Erkrankungen des Uterus, so vor Allem zu Endometritis und Metritis gonorrhischer Herkunft. Sie schliesst sich ferner an Blutergüsse

(Hämatometra, S. 530) und an Entzündungen der angrenzenden Organe, bezw. an die von ihnen ausgehenden chronischen Peritonitiden an. In den höheren Graden bilden sich Pseudomembranen, welche die Beckenorgane verlöthen, so die Ovarien und Tuben mit der Uteruswand und dem Rectum. Zwischen den beiden letzteren Organen entstehen gern kürzere oder längere bindegewebige Stränge. Auch Netz und Därme verwachsen oft mit dem Fundus des Uterus. Seltener bilden sich Membranen zwischen Uterus und Harnblase.

Als Parametritis bezeichnet man eine Entzündung des Beckenbindegewebes um Uterus und obere Vagina und zwischen den Blättern der Ligamenta lata. Von hier erstreckt sich der Process oft auf das Bindegewebe der Fossa iliaca, der Lumbalgegend, seltener der Umgebung der Harnblase und der vorderen Bauchwand. Die Parametritis ist ausserhalb des Puerperium nicht häufig, sie stimmt in anatomischer Hinsicht mit der puerperalen Entzündung überein. Die acute Entzündung geht schliesslich in narbige Verdichtung des entzündeten Bindegewebes über. Nach Freund giebt es auch eine von Anfang an chronisch auftretende indurirende Parametritis.

2. Entzündungen im Zusammenhang mit Schwangerschaft und Puerperium.

Die Verletzungen, welche der Uterus bei der Geburt erleidet, bieten Infectionsträgern leicht Gelegenheit zum Angriff.

Wenn Theile der Uteruswand, insbesondere des Cervicalkanals durch Quetschung geschädigt oder abgestorben sind, können sie durch Bacterien (z. B. Colibacillen) putrit zersetzt werden. Dann entsteht eine Gangrän der Uteruswand. Greift sie in die Tiefe, so schliesst sich jauchige Parametritis und Peritonitis an und der Tod erfolgt in der Regel sehr bald unter den Erscheinungen septikämischer Vergiftung. Bleibt die Gangrän oberflächlich, so gehen die anschliessenden Processe weniger tief. Es kann Heilung eintreten.

Eine zweite Reihe von puerperalen Erkrankungen ist bedingt durch putride Zersetzung (Verjauchung) während der Geburt zurückgebliebener Reste der Placenta oder der Eihäute. In beiden Fällen kommt die Allgemeinerkrankung durch Resorption der bei der fauligen Zersetzung entstehenden toxischen Subztanzen zu Stande. Die Uterusinnenfläche ist nach der Geburt zu einer derartigen Aufsaugung gelöster Substanzen besonders disponirt.

Mit den putriden Processen kann sich aber nicht selten eine Infection durch Bacterien verbinden, die vom Uterus oder überhaupt vom Genitalschlauch aus in die Gewebe eindringen. Dann kommt das im engeren Sinne so genannte **Puerperalfieber** oder die **puerperale Sepsis** zu Stande, ein Process, der im Princip mit den sonstigen durch Eiterungsprocesse ausgezeichneten Wundinfectionskrankheiten übereinstimmt und durch dieselben Bacterien hervorgerufen wird. Die Streptokokken spielen die wichtigste Rolle, daneben oder allein für sich auch Staphylokokken, Pneumoniekokken, Diphtheriebacillen, das Bacterium coli, seltener auch Tetanusbacillen.

Die so entstehenden Erkrankungen verhalten sich pathologisch-anatomisch in der Hauptsache gleich.

Fig. 309.

Endometritis im Puerperium. *UU* Uteruswand, *PP* Placentarreste, *C* Cervicalkanal, *V* Vagina. Die Uterusinnenfläche ist mit schmutzig graugelben, theilweise grünlichen Pseudomembranen *E* versehen, die hauptsächlich in Längsstreifen angeordnet sind.

Die Bacterien stammen entweder aus der Aussenwelt und sind durch Instrumente, unreine Finger u. s. w. in den Genitalkanal gelangt, oder sie waren bereits vorher in ihm vorhanden und fanden nur günstige Gelegenheit zur Entwicklung. Die Uterusinnenfläche ist allerdings in der Norm frei von Bacterien, die Scheide aber enthält verschiedene, meist nicht pathogene, unter günstigen Bedingungen aber virulente Eigenschaften gewinnende Bacterien, besonders Streptokokken.

Für das Eindringen der Bacterien muss irgend eine, nicht selten nachweisbare Verletzung der Innenfläche des Uterus, besonders des Cervicaltheiles oder auch der Vagina oder Vulva vorausgesetzt werden. Diese Eingangstelle kann selbst unverändert bleiben oder sie zeigt Entzündung und Abstossung der infiltrirten Schichten. So entstehen anfangs kleine, aber sich rasch ausbreitende Puerperalgeschwüre, während der entzündlich-nekrotisirende Process sich event. auf die ganze Uterusinnenfläche ausbreitet. Auf ihr sieht man (Fig. 309) missfarbene, gelblichgraue,

weiche Deciduareste in Flecken, Streifen und Wülsten in grösserer oder geringerer Ausdehnung. Sie nehmen oft besonders die Placentarstelle ein und stossen sich später ab. Weiterhin kommt es zur Ausbreitung des Processes entweder auf dem Wege der Lymphbahnen und der serösen Höhlen oder der Blutgefässe. Die verschiedenen Wege können sich verbinden.

Man unterscheidet nach diesen Gesichtspunkten zwei Hauptformen des Pueralfiebers.

Die pyämische Form geht am häufigsten von einer Metrophlebitis der Placentarstelle aus. Sie ist durch das Auftreten metastatischer Eiterungen gekennzeichnet. Durch puriforme Erweichung der Thromben der Placentarstelle, der Uteruswand, des Plexus pampiniformis bis zur Vena renalis bezw. bis zur Vena cava inferior durch Vermittelung der Vena spermatica, ferner der Thromben der Hypogastrica, Iliaca, Vena cava, kommt die Verschleppung infectiöser Massen zu Stande. Es entstehen Abscesse in Lungen, Milz, Nieren. Nicht selten bildet sich eine ulceröse Endocarditis. Manchmal trifft man nur zahllose miliare Abscesse, zumal in den Nieren. Auch metastatische fibrinös-eitrige oder reinEitrige Entzündungen der Gelenke (Polyarthritis purulenta), Sehnenscheiden und serösen Höhlen kommen bei Puerperalfieber vor. Stets findet sich die S. 99 besprochene Milzschwellung.

Die phlegmonöse Form des Puerperalfiebers entsteht bei Fortschreiten der Entzündung in den Lymphbahnen und Spalten des Bindegewebes. Die mit puriformen Massen gefüllten Lymphgefässe treten je nach der Schnittrichtung als gelbe Streifen oder als runde Gebilde hervor. Das ist namentlich in der Umgebung der Tubenansätze der Fall, wo weite Lymphbahnen verlaufen, kann aber auch anderswo, z. B. in der Wand der Cervix hervortreten. Die Eiterung kann über die Grenzen der Lymphbahnen hinausgehen. Dann entstehen grössere eitrige Infiltrationen und Abscesse, die sich manchmal unter der Serosa vorwölben (Fig. 310). Die angrenzende Musculatur ist angeschwollen, morsch, zerreisslich. Die Entzündung kann continuirlich auf das Beckenbindegewebe und auf die Ligamenta lata bis zum Ovarium, ja in dieses hinein fortschreiten und in ihm diffuse Vereiterung und Abscessbildung veranlassen. Auch die Lymphbahnen über dem Os sacrum, über dem Psoas bis zur Nierenkapsel, unter Umständen noch weiter bis in den Thorax können eine diffus entzündliche Infiltration zeigen. Vom Beckenbindegewebe breitet sich die Entzündung manchmal noch weiter in die Umgebung aus und klingt allmählich mit s ul-

zigem Oedem ab. Doch kann auch Phlegmone der Bauchwand und des Oberschenkelzellgewebes hinzukommen.

Sehr frühzeitig pflegt ferner die Infection auf das Bauchfell überzugreifen. Es entsteht ein seröses, bald aber fibrinös-purulentes, seltener rein purulentes oder jauchiges Exsudat. Rasch entwickelt sich allgemeine, zuweilen auf die Pleura übergreifende Peritonitis, die sich durch grosse Heftigkeit auszuzeichnen pflegt. Auftreibung der Därme und des Magens ist wegen der Lähmung der Musculatur durch entzündliche Infiltration sehr hochgradig.

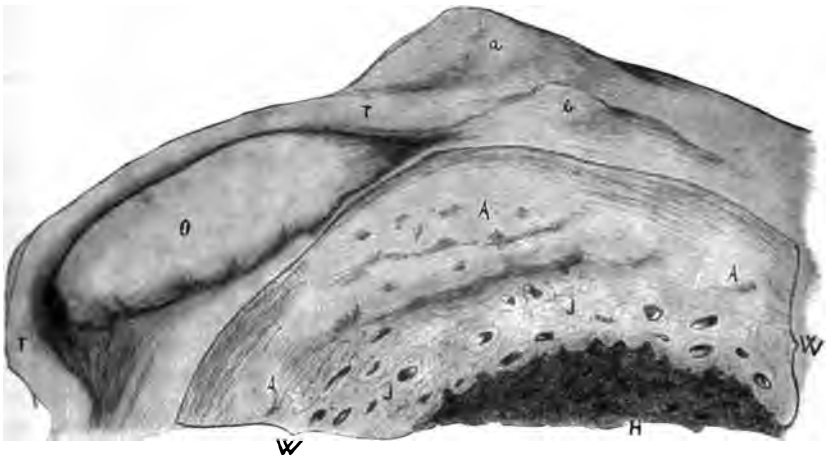

Fig. 310.

Uteruswand bei Puerperalfieber. Querschnitt durch die Wand gleich oberhalb der Abgangstelle der linken Tube *T T*. *O* Ovarium. *H* Uterushöhle. *W W* Querschnitt der Wand. *J* innere Schicht mit weiten Gefässöffnungen. *A A* Abscesse bezw. eitrige Infiltrationen um die als dunkle vertiefte Fleckchen erkennbaren Lymphgefässe. *a* und *b* zwei unter der Serosa prominirende Abscesse.

Selten und zwar wahrscheinlich besonders bei bereits bestehender Erweiterung oder Entzündung der Eileiter schreitet die Infection von der Uterusinnenfläche direct durch die Tuben auf das Peritoneum fort. Die häufig vorhandene Entzündung des abdominalen Tubenendes mit hochgradiger Fimbrienschwellung ist also meist umgekehrt durch bereits bestehende Peritonitis veranlasst.

Der Gesammtorganismus leidet bei dem Puerperalfieber einmal durch die Bildung metastatischer Abscesse, andererseits durch die sonstigen Organveränderungen. Die Milz zeigt wechselnde Grade von Schwellung, ihre Substanz ist erweicht, manchmal breiig. Die Leber bietet parenchymatöse Trübung bis zur acuten gelben

Atrophie (s. o. S. 332). Ferner trifft man diffuse Nierenerkrankungen und Endocarditis.

Auch die Kinder der an Puerperalfieber erkrankten Mütter können inficirt sein und zwar entweder schon intrauterin oder erst durch Nabelinfection. Sie zeigen neben anderen Entzündungen, besonders der serösen Häute, vor Allem Arteriitis und Phlebitis umbilicalis.

Fig. 311.

Tuberculose des Uterus bei käsiger Tuberculose der Tuben. *U U* Uteruswand. *O* Cervicalabschnitt, *V* Vagina. Die durch Aufklappen des Uterus breit freiliegende Innenfläche ist in ein continuirliches, nur auf den Cervicalkanal streifenförmig übergreifendes Geschwür verwandelt, in dessen Grund unzählige Tuberkel sichtbar sind.

3. Syphilis und Tuberculose des Uterus.

Das syphilitische an der vorderen Muttermundlippe vorkommende Ulcus ist durch scharfe Ränder und speckigen Grund

ausgezeichnet. Nach der Heilung bleibt eine stark retrahirende Narbe.

Die **Tuberculose der Uterusschleimhaut** ist am häufigsten von den Tuben aus fortgesetzt. Die seltene primäre Uterustuberculose könnte vom bacillenhaltigen Sperma aus entstanden sein, wurde aber schon bei Kindern beobachtet. Die Erkrankung beginnt mit Schleimhauttuberkeln, die bald verkäsen und confluiren, so dass ausgedehnte mit käsigem, höckrigem Grunde versehene Geschwürflächen zu Stande kommen, in denen man aber immer wieder neue Knötchen auftreten sieht. Durch deren Zerfall greift der Process tiefer und ev. in die Musculatur hinein. Die ganze Innenfläche des Uterus kann ein Geschwür bilden (Fig. 311). Meist bleibt der Cervicaltheil frei. Neben der Uterustuberculose findet sich, abgesehen von den Tuben, auch sonst noch anderweitige Tuberculose (des Bauchfells, der Lungen etc.: s. o. S. 452). Nach E. Fränkel, Glockner, Kaufmann giebt es auch eine isolirte Cervixtuberculose, die sich durch eine starke papilläre Wucherung am Orificium externum und im Cervicalkanal auszeichnet und für Carcinom gehalten werden kann.

4. Die Erosion der Portio.

An die Geschwürbildungen lässt sich die **Erosion** (Fig. 312) anschliessen, insofern sie vielfach als ein entzündlicher Process aufgefasst wird. Es handelt sich um eine häufige Erscheinung. Die Muttermundlippen erscheinen fleckweise oder ringsum in scharfer Grenze gegen die Schleimhaut der Vagina **geröthet**, mehr oder weniger **uneben, feucht**. Es sieht aus, als seien flache Geschwüre vorhanden. Aber es handelt sich um Flächen, die statt mit Plattenepithel mit einschichtigem Cylinderepithel bedeckt sind, welches auf einem hyperämischen, weichen, zellig infiltrirten Schleimhautgewebe aufsitzt. Von ihm gehen drüsige Einsenkungen aus, welche unter

Fig. 312.

Erosion des äusseren Muttermundes. O Orificium. *V V* Vaginalschleimhaut, *E E* Erosion, durch dunkle (rothe) und körnige Beschaffenheit von der angrenzenden glatten und blasseren Schleimhaut abgehoben.

Secretansammlung cystisch werden können und dann den Ovula Nabothi (s. o. S. 354) entsprechen. Andererseits finden sich auch papilläre epithelbedeckte Erhebungen. Dann sieht die Erosion ausgesprochen uneben aus. Durch Ueberhäutung mit Plattenepithel kann die Erosion heilen.

Die Entstehung der Veränderung wird verschieden gedeutet. Entweder handelt es sich um Entzündung mit Abstossung des Plattenepithels, Ersatz durch Cylinderepithel und Drüsenepithel oder, was wahrscheinlicher, um ein congenital vorhandenes, oft nachgewiesenes, abnorm weites Herunterreichen der Schleimhaut des Cervicalkanales (congenitales Ectropium) oder endlich um ein später entstandenes Ectropium.

Die Erosion hat besonders Bedeutung wegen etwaiger Verwechslung mit beginnendem Carcinom.

f) Regressive Metamorphosen.

Am Uterus kommen ausgedehnte Involutionvorgänge nach jeder Schwangerschaft vor. Aber als physiologische Ereignisse interessiren sie uns hier nicht.

Auch die Involution im Alter ist bis zu einem gewissen Grade physiologisch. Der Uterus wandelt sich in ein schlaffes, namentlich in seinem Körper dünnwandiges Organ mit enger Höhle um, dessen Wand schliesslich nur aus Bindegewebe und dickwandigen rigiden Gefässen besteht. Der Grad der regressiven Umwandlung ist allerdings verschieden, ebenso die Zeit ihres Eintrittes. Beides hängt wohl zusammen mit Erkrankungen der arteriellen Gefässe, die gerade im Bereich des Uterus sehr gewöhnlich und oft sehr hochgradig atheromatös erkranken und damit in ähnlicher Weise zum Schwunde der functionellen Bestandtheile (der glatten Muskeln) Veranlassung geben, wie wir es auch in anderen Organen eintreten sehen. So weit die Verkleinerung des Uterus auf derartigen Circulationsstörungen beruht, ist sie natürlich als pathologisch anzusehen.

Mit der Gefässerkrankung hängen auch die bereits erwähnten Blutungen zusammen (s. S. 532).

Ein Schwund des Uterus kommt ausser bei der senilen Involution auch vor bei langdauernden Endometritiden, bei Druck von Tumoren.

Eine acute fettige Degeneration findet sich zuweilen im Verlaufe schwerer Infectionskrankheiten, ferner auch bei Phosphorvergiftung.

Amyloidentartung ist im Uterus selten. Sie betrifft vorwiegend die Gefässe.

g) Geschwülste.

Die häufigste Geschwulst des Uterus ist das **Myom, Fibromyom** (Fig. 313, 314, 315) oder **Myofibrom.** Die Einzelheiten des histologischen Baues wurden in der allgemeinen Pathologie (S. 401) besprochen. Hier heben wir nur die wichtigsten Punkte und dort nicht erörterte Eigenthümlichkeiten hervor.

Das **Fibromyom**, wegen seiner Fibromähnlichkeit auch **Fibroid** genannt, besteht aus glatten, sich bündelweise durchflechtenden Muskelfasern und einem bald spärlichen, bald reichlichen bindegewebigen gsfässhaltigen Gerüst. Es bildet harte Knoten

Fig. 313.
Myome des Uterus. Natürl. Grösse. *U* Uterus mit Tuben. Auf dem Uterus sitzen mehrere kleine Myome, nach oben ragen drei grössere heraus, von denen das grösste gestielt ist.

verschiedenster Grösse (Fig. 313) und kann den Umfang eines Mannskopfes erreichen. Es sitzt entweder unter der Serosa (subserös) und zwar manchmal gestielt oder in der Wand (intramural) oder submucös und auch dann gern gestielt. Gegen die Uterusmusculatur ist es entweder scharf abgesetzt, oder die Grenze ist weniger deutlich. Ersteres gilt besonders für die intramural im Fundustheil sitzenden, runden, manchmal leicht ausschälbaren Kugelmyome, letzteres für die besonders in der Nähe der Tubenansätze befindlichen kleineren Knoten.

Die Fibroide kommen einzeln oder sehr gern multipel vor und zwar zugleich aussen, innen und intramural.

Sie zeigen mancherlei regressive Metamorphosen, ödematöse Durchtränkung und Erweichung mit cystenähnlichen Flüssigkeitsansammlungen, partielle meist im Innern beginnende Nekrose, hyaline Umwandlung mit nachfolgender theilweiser oder völliger Verkalkung.

Die Bedeutung der Myome ist meist, aber nicht immer gross. Zuweilen werden sie ohne besondere Beschwerden ertragen und erst bei der Section gefunden.

Fig. 314.

Grosses Myom *M* am Uterus. *U* Uterus, an dem noch 4 andere kleine subseröse Myome *m m* sichtbar sind.

Grosse subseröse Tumoren (Fig. 314) zerren den Uterus aus der Beckenhöhle in die Höhe, sie bewirken Verdrängungserscheinungen und Compression von Därmen. Kleinere subseröse Myome lösen sich sehr selten unter Atrophie des Stieles ganz ab und erscheinen als freie Körper in der Bauchhöhle.

Die interstitiellen Fibroide verengen vor Allem das kleine Becken und comprimiren die hier befindlichen Organe. Sie dehnen den Uterus über sich herüber und verlängern ihn und seine Höhle oft beträchtlich. Die letztere nimmt die Gestalt eines

breiten platten Spaltes an. Da die Uterusgefässe comprimirt werden, kommt es leicht zu Stauungen und erheblichen Blutungen. Die Uterusschleimhaut ist gewöhnlich atrophisch.

Die submucösen Fibroide (Fig. 315) erweitern die Uterushöhle, führen zu Blutungen und Endometritis und gerathen durch Zerrung am Stiel und durch die dadurch bedingten Circulationstörungen leicht in ungünstige Ernährung. Sie können nekrotisch werden oder es kann der Stiel, an dem sie sitzen, absterben oder durchreissen. Dann kann sich der Tumor spontan entleeren. Am leichtesten geschieht das, wenn die Geschwulst sehr lang gestielt ist und in dieser Form ohnehin schon in die Vagina herunterhängt.

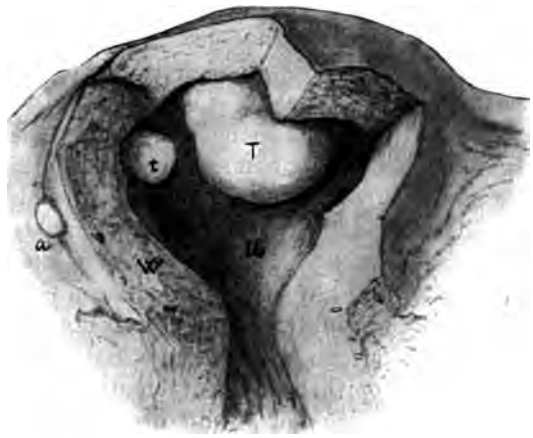

Fig. 315.

Zwei submucöse Myome des Uterus *T* u. *t* und ein kleines subseröses *a*. *U* Uterushöhle, *W* Uteruswand.

Bei Nekrose des festsitzenden Tumor entstehen jauchige Processe des Uteruscavum.

Die Myome entstehen auf Grund embryonaler Entwicklungstörungen. Hierüber sind wir vor Allem durch die Thatsache unterrichtet, dass in den Tumoren nicht selten **epitheliale Einschlüsse** vorkommen (allg. Path. S. 465 u. 466, Fig. 224—27). Diese sind theils und zwar vor Allem aus Urnierenresten abzuleiten, die in die Wand der Müller'schen Gänge verlagert wurden. In erster Linie gilt das für die von v. Recklinghausen sogenannten, hauptsächlich in der Gegend der Tube sitzenden Adenomyome. Andererseits kann das Epithel von dem der Müller'schen

Gänge abzuleiten sein. Das betrifft besonders die intramuralen Myome. Zuweilen kann man die Einsenkungen des Schleimhautepithels schon makroskopisch erkennen. Die Epitheleinschlüsse haben die Gestalt von Kanälen, durch deren Erweiterung gelegentlich cystische Hohlräume in den Tumoren entstehen.

Die Fibroide sind im allgemein-pathologischen Sinne gutartige Tumoren. Der Uterus ist aber oft auch Sitz maligner Geschwülste.

Sarkome kommen nicht allzu häufig vor. Sie sitzen entweder in der Uterushöhle, aus deren Wand sie in das Lumen hineinwachsen, oder als Knoten in der Musculatur. Im ersteren Falle erweitern sie die Höhle beträchtlich, durchsetzen aber auch die Wand bis in die Ligamenta lata. Es sind Rund- oder Spindelzellensarkome. Meist wird angegeben, dass ein Uterusmyom sarkomatös entarten könne. Ich halte das für nicht richtig (a. P. S. 412). Entweder handelt es sich um einen von vorneherein maligne einsetzenden Muskeltumor (Myosarkom) oder um die Entwicklung eines Sarkoms aus dem Bindegewebe eines Fibroides.

Eine besondere Stellung nehmen maligne (oder auch lange gutartige) **Mischgeschwülste** ein, die vorwiegend im Cervicaltheil des Uterus angeheftet sind und manchmal in traubiger, gelappter Form als weiche leicht blutende Massen in die Vagina hineinhängen. Sie bestehen in letzterem Falle aus sarkomatösem Grundgewebe, in welches quergestreifte Musculatur und Knorpel eingelagert sein kann. Seltener sind kleinere, gutartige Tumoren, die derbes Bindegewebe, Knorpel, Knochen und epitheliale Gebilde enthalten können. Alle diese Neubildungen deute ich mit Wilms als entstanden aus einem in den Uterus verlagerten Mesenchymkeim.

Unter den epithelialen Neubildungen finden die gutartigen sich in Gestalt polypöser in die Uterushöhle hineinragender flach oder gestielt aufsitzender Neubildungen von meist geringem Umfange. Sie sind weich und bestehen aus einem bindegewebigen Grundstock und drüsigen Gebilden, die sich gern zu Cysten erweitern. Die Geschwulst kann völlig cystös sein. Dieselben Tumoren kommen auch im Cervicalkanal vor.

Das **Carcinom** tritt histologisch in mehreren Formen auf. An der Portio findet es sich meist als ein gern verhornendes Plattenepithel-Carcinom, seltener als Krebs mit kubischen Drüsen- oder mit Cylinderepithelien, ferner als ausgesprochen papillär wachsender Tumor, der meist Platten-, seltener Cylinderepithel aufweist. Im Cavum uteri sehen wir meist den Cylinderzellenkrebs, nur sehr selten auch einen vorhandenen Plattenepithel-

krebs. Ausserdem findet sich hier, wie im Cervicalkanal, das sogenannte maligne Adenom, d. h. ein Krebs von drüsenähnlichem Bau, aber mit einschichtiger Epithellage.

Der Krebs an der Portio (Fig. 316), der in Anfangstadien leicht mit der Erosion (S. 541) verwechselt wird, ist weit häufiger als der Funduskrebs. Er beginnt mit kleiner flacher Infiltration an der Oberfläche und greift bald in die Tiefe und Breite um sich. Manchmal geht das erstere Wachsthum rasch vor sich. Dann trifft man (Fig. 317) auf dem Längsschnitt durch den Cervicalkanal einen in die Wand eingesenkten markigen grauweissen Knoten. Die älteren centralen Theile zerfallen früh und so kommt es, zumal bei Ausbreitung des Tumors in die Fläche zu einem geschwürigen Defect, der sich mit der Wucherung des Carcinoms in die Umgebung dauernd vergrössert und gern jauchigen Charakter annimmt.

Fig. 316.

Carcinom der Portio, von der Vagina aus gesehen. *a* normale, *b* carcinomatöse unebene, zottige, geschwürige Muttermundlippe.

Der papilläre Krebs bildet oft umfangreiche zottige, blumenkohlähnliche, prominente Massen, die aber auch central zerfallen und Geschwüre bilden.

Die Portiocarcinome greifen gern auf das Scheidengewölbe über, durchsetzen andererseits den cervicalen Theil des Uterus mehr und mehr und können ihn ganz zerstören (Collumkrebs). Sie greifen ferner früh auf das paravaginale Zellgewebe und besonders gern nach vorn auf Blase und Urethera über (vergl. Fig. 319). In die Harnblase dringt der Tumor in knolliger Form vor. Bei nachfolgendem centralen Zerfall kann eine Communication zwischen dem Blasenlumen und der Krebshöhle zu Stande kommen. Seltener geht der Tumor nach hinten auf den Mastdarm über. Das Corpus uteri wird von dem Portiokrebs im Allgemeinen nicht ergriffen. Er macht vor der Höhe des Orificium internum Halt und schreitet lieber auf die Ligamenta lata fort. Die Lymphgefässverbindungen zwischen Cervix und Fundus sind für die Ausbreitung des Carcinoms nach dieser Richtung nicht ausreichend.

Der Funduskrebs, das Corpuscarcinom, bildet anfänglich flache markige Neubildungen (Fig. 318), die sich aber bald auf die ganze Innenfläche ausbreiten, nach dem Lumen zu fortgesetzt, meist jauchig zerfallen und andererseits die Wand infiltriren. Auch sie dringen so nach aussen durch und verwachsen ebenfalls mit

Fig. 317.

Carcinom des Orificium externum. *U U* Uterus, Längsschnitt. *O* Orificium, *C* Carcinom, welches von *a* aus entstand und in die Wand der Cervix hineinwuchs.

Fig. 318.

Kleines Carcinom des Uterus, der nach Probeauskratzung exstirpirt wurde. Das Carcinom *C* sitzt im Fundus. *U* Uteruswand, *H* erweiterte Uterushöhle.

mit denselben Folgen mit Blase und Rectum (Fig. 319). Das Orificium internum bildet auch für das Corpuscarcinom sehr gewöhnlich eine Grenze, so dass der Cervicaltheil gar nicht oder erst spät ergriffen wird.

Die weitere Ausbreitung des Uteruskrebses erfolgt besonders auf den Lymphbahnen bis in die Lymphdrüsen des Beckens und vor der Wirbelsäule, selten in die Ovarien. Auch Metastasen

den übrigen Körper, in Leber und Lungen sehen wir, wenn auch nicht häufig, auftreten.

Ueber das maligne Chorionepitheliom s. unten.

Fig. 319.

Carcinom des Uterus, auf die Blase und auf eine an den Uterus angewachsene Dünndarmschlinge übergreifend. *U* Uterus, *C* das die Innenfläche ganz einnehmende zerfallende Carcinom, welches auch auf die Vagina *V* sich fortsetzt. *H* Harnblase mit Carcinom *C* und Perforationsöffnung *P*. *D* Dünndarm, in welchen das Carcinom bei *a* hineinwächst.

h) Parasiten.

In der Uteruswand werden Echinococcusblasen sehr selten beobachtet.

4. Ligamentum latum.

Unter den Circulationstörungen des Ligamentum latum verdienen die nicht seltenen diffusen Dilatationen der Venen und die mehr umschriebenen mit sackförmigen Ausbuchtungen (Fig. 320)

versehenen Phlebektasien Erwähnung (vergl. S. 84). In ihnen entstehen gern, auch ohne besondere Veranlassung, lediglich auf Grund der dauernden Stauungen Thromben und aus diesen, nachdem sie ganz oder theilweise organisirt sind, runde, steinharte Körper, die sogenannten **Phlebolithen** (a. P. S. 119).

Die puerperalen Entzündungen setzen sich auf das Ligamentum fort (s. o. S. 538). Bei Miliartuberculose der Bauchhöhle wird auch die Serosa desselben und zwar manchmal besonders stark ergriffen.

Durch entwicklunggeschichtliche Störungen kommen abnorme Einlagerungen in das Ligamentum zu Stande. Es finden sich erstens versprengte Nebennierenabschnitte (MARCHAND). Sie liegen in der Nähe des Ovariums und erreichen nur eine geringe Grösse. Man nimmt an, dass aus ihnen Tumoren entstehen können.

Fig. 320.

Venektasien im Ligamentum latum. *T* Tube, *O* Ostium, *P P* rundliche, thrombosirte Venenerweiterungen, *S S* ebensolche, aber mit Phlebolithen als Inhalt.

Zweitens sehen wir manchmal kleine mit Plattenepithel ausgekleidete Cystchen. Sie sind nach R. MEYER aus einer im Zusammenhang mit dem WOLFF'schen Gange erfolgten Abschnürung von Epidermis abzuleiten. Eine weitergehende Bedeutung haben sie nicht.

MARCHAND beschrieb im Ligamentum eine Dermoidcyste.

In der Nähe des Ovarium kommen ferner nicht selten multiple kleine Cystchen vor, die aus Kanalabschnitten des Epoophoron oder aus umschriebenen Wucherungen des Keimepithels (SCICKELE) hervorgehen. Um diese epithelialen Kanälchen können sich gelegentlich auch, ähnlich wie im Uterus, Myome entwickeln. Auch im Ligamentum rotundum, bis herunter zur Inguinalgegend (ASCHOFF) werden solche epithelhaltigen Myome angetroffen.

Subseröse Fibroide des Uterus verwachsen zuweilen mit der Fläche des Ligamentum. Kystome des Ovarium drängen sich zwischen seine Blätter vor. Carcinome des Uterus breiten sich im Ligamentum latum aus, dessen hintere Fläche bei peritonealer Metastase anderer Carcinome manchmal besonders betheiligt ist (s. o. S. 396).

5. Vagina.

a) Lageveränderungen.

Wenn die Wand der Scheide und das sie fixirende Bindegewebe schlaff ist, kann sie vorn, hinten oder ringsum sich so vorstülpen, dass sie durch die Schamspalte heraushängt. Man nennt das Prolapsus (oder auch Hernia) vaginae, Scheidenvorfall. Diese Lageveränderung ist u. a. stets eine Theilerscheinung des bereits (S. 529) besprochenen Prolapsus uteri. Für sich allein kommt der Scheidenvorfall primär und secundär vor und zwar am häufigsten an der vorderen Wand. An der hinteren wird er besonders durch Narbenretraction nach Dammrissen begünstigt. Der secundäre Vorfall wird durch den Druck benachbarter Organe herbeigeführt. Die hintere Harnblasenwand kann die Scheide vorwölben. Dann entsteht eine Cystocele vaginalis, die den grössten Theil der Harnblase umfassen kann. In ähnlicher Weise ist eine Rectocele vaginalis möglich. Auch können Tumoren im Douglas'schen Raum den Prolaps bewirken. Die vorgelagerte Scheidenschleimhaut zeigt Entzündung, zuweilen beträchtliche Epithelverdickung.

b) Circulationstörungen.

Aus arteriosklerotischem Verschluss der zur Vagina führenden Arterien und aus behindertem venösem Abfluss können sich nach Zahn Hämorrhagien in die Schleimhaut bilden, nach deren Ausstossung Geschwüre zurückbleiben, die dem Ulcus rotundum ventriculi an die Seite zu stellen sind.

c) Wunden, Fisteln, Verengerungen der Scheide.

Verwundungen der Scheide kommen durch Fremdkörper und bei Nothzucht vor. Am häufigsten sind Verletzungen bei der Geburt, indem sich Einrisse der Vaginalportion auf das Scheidengewölbe, Dammrisse (S. 557) auf die untere Scheide fortsetzen oder der Kopf oder ein geburtshilfliches Instrument directe Läsionen macht. Aseptische Wunden heilen bald, inficirte führen zu Phlegmonen der Umgebung. Tiefere Verwundungen machen heftige Blutungen und nach der Heilung narbige Verengerungen.

Tiefere Risse können zu fistulösen Verbindungen mit benachbarten Hohlorganen führen. Die **Blasenscheidenfisteln** sind selten die Folge direct perforirender Risse, meist entstehen sie durch nekrotische Losstossung der bei der Geburt gequetschten

Gewebe. Viel seltener sind sie durch geschwürige Perforation, durch Aufbruch von Abscessen, durch den Druck von Pessarien bedingt.

Die Blasenscheidenfistel kann im Scheidengewölbe, im mittleren Theil der Scheide, am seltensten unten ihren Sitz haben und im letzteren Fall in die Urethra führen. Die Oeffnung ist bald haarfein, bald weit. Die trennende Scheidewand kann grösstentheils fehlen, die Urethra ganz gespalten sein. Die Ränder älterer Fisteln werden häufig callös. Gleichzeitig kann narbige Stenose oder Atresie der Vagina bestehen. Da der Harn sich beständig entleert, so schrumpft die Blase. In der Vagina und Vulva erzeugt der Harn Entzündung.

Mastdarmscheidenfisteln entstehen am häufigsten nach grossen Dammrissen bei Geburten, ferner durch Carcinom, seltener durch andere geschwürige Processe. Die Fisteln lassen bald nur Gase, bald auch Koth durchtreten. Zuweilen entsteht eine Mastdarm-Scheiden-Blasenfistel.

Stenose und Atresie der Vagina kommt zuweilen durch geschwürige Vorgänge, besonders nach Puerperalfieber zu Stande, wenn die granulirenden Flächen, die einander gegenüberliegen, mit einander verwachsen. Die Vereinigung ist entweder eine partielle, balkenförmige oder durch Bildung querer Septa eine totale.

d) Entzündung.

Für Entzündungen der Scheide sind in erster Linie Mikroorganismen verantwortlich zu machen. Zwar finden sich in der normalen Vagina stets Bacterien, aber sie sind meist nicht pathogen bezw. durch die Wirkung des normalen Scheidensecrets abgeschwächt. Sie werden andererseits durch die bactericide Wirkung eben dieses Secretes vernichtet. Entzündungen entstehen daher nur unter besonderen Bedingungen und bei Gegenwart besonderer Infectionsträger. Dahin gehören vor Allem die Gonokokken, ferner auch, aber selten, verschiedene Fadenpilze und im Puerperium die oben bei dem Uterus (S. 537) besprochenen Bacterien. Auch der aus dem Darm stammende Oxiuris vermicularis kann Vaginitis veranlassen. Weiterhin kommen mechanische Reizungen (durch Pessarien, Tampons, Fremdkörper etc.), thermische (durch heisses Wasser), chemische (durch Medicamente, reizende Uterusproducte) in Betracht.

Die Entzündung kann acut und chronisch sein. Die anatomischen Veränderungen bestehen im ersten Falle in Schwellung,

Lockerung, Hyperämie der Schleimhaut. Die Falten sind stärker entwickelt. Die Oberfläche ist mit trüber, wässriger, oder mehr eitriger Flüssigkeit bedeckt, die reichlich aus der Scheide abfliessen und so die Erscheinung des Fluor albus erzeugen kann.

Fadenpilze können auf der Schleimhaut kleinfleckige und ausgedehntere Beläge bilden. Zuweilen nimmt die Entzündung einen diphtherischen Charakter an. Dann kann es sich um eine directe Uebertragung einer Rachendiphtherie handeln. Aber auch bei Typhus, Pyämie, Pocken, Cholera, Masern und besonders als Theilerscheinung der puerperalen Infectionen kommen diphtherische Processe vor. Die nekrotischen Schleimhautpartien lassen nach ihrer Losstossung Defecte zurück, die sich ausbreiten und jauchige Beschaffenheit annehmen oder heilen und dann manchmal narbige Scheidenverengerungen bedingen können. Wenn die gangränösen geschwürigen Processe eine grosse Ausdehnung erreichen und rasch fortschreiten, redet man von Noma der Scheide.

Es giebt ferner auch eine phlegmonöse, eitrige Entzündung der Scheidenwandungen, bei der sich ausgedehnte Strecken der Schleimhaut ablösen können.

Wenn die Erkrankung chronisch wird, braucht sich das anatomische Bild nicht wesentlich zu ändern. In anderen Fällen werden die Schleimhautunebenheiten ausgesprochener, zuweilen warzenförmig, zottig, in wieder anderen bleibt die Fläche glatt, nimmt aber ein festeres Gefüge an. Ausserdem kommt es nicht selten vor, dass sie diffus oder knotenförmig verdickt wird durch dichte, gleichmässige oder haufenweise Einlagerung von Lymphocyten. Sie kann auf diese Weise einen förmlich lymphoiden Charakter annehmen. Es kommt also hierin eine Erscheinung zum Ausdruck, eine Bildung lymphoiden Gewebes, die wir auch sonst bei chronischen Entzündungen zu sehen gewohnt sind (s. allg. Path. S. 323).

Die Schleimhaut zeigt endlich in manchen Fällen auch flache Geschwüre, Erosionen, die später nach der Heilung noch an der Gegenwart pigmentirter Fleckchen erkannt werden können.

Tuberculöse Entzündungsprocesse sind in der Vagina selten. Sie finden sich als flache, meist kleine Geschwüre mit scharfen Rändern und trübem ev. knötchenhaltigem Grunde meist neben Uterustuberculose und offenbar von ihr abhängig.

Syphilitische Processe finden sich namentlich am Scheiden-

eingang in Form des harten Schankers. In der Vagina sind syphilitische Veränderungen sehr selten.

e) Geschwülste.

Fibrome und Fibromyome sind im Ganzen nicht häufig. Sie können aber eine bedeutende Grösse erreichen und aus der Schleimhaut gestielt heraushängen.

Im paravaginalen Zellgewebe wurde einmal ein Rhabdomyom gefunden.

Selten sind ferner die Sarkome der Scheide, die als angeborene Neubildungen bei Kindern und Erwachsenen beobachtet wurden, eine traubige Form hatten und quergestreifte Muskelfasern enthielten (Hauser).

Auch das Carcinom ist in der Vagina nicht häufig, wenn wir von dem Uebergreifen des Portiocarcinoms auf die Scheide und dem gleichen Vorgang bei dem Vulvakrebs absehen. Es bildet anfangs prominirende, manchmal zottige Neubildungen, die später central zerfallen und mit Blase und Rectum verwachsen können. Auch Communication zwischen beiden Kanälen kann daraus hervorgehen. Häufiger ist es, dass ein primärer Rectumkrebs auf die Vagina übergreift.

f) Cysten der Vagina.

In der Wand der Vagina kommen zuweilen einzelne kleinere und grössere Cysten vor, die mit dünner wässriger, gelblicher oder schmieriger, dickbreiiger oder blutiger, braun gefärbter Flüssigkeit gefüllt sind. Sie sitzen meist in der vorderen und seitlichen Wand. Ihre Auskleidung wird von Cylinder- oder von Plattenepithel gebildet. Die Cysten gehen entweder aus Abschnürungen des Vaginalkanales bezw. der Müller'schen Gänge oder aus Resten des Wolff'schen Ganges hervor. Eine besondere Bedeutung kommt ihnen nicht zu.

Es giebt ferner auch Cysten aus einer Dilatation der Lymphgefässe.

Bei Schwangeren wird die sogenannte Colpohyperplasia cystica (v. Winckel) beobachtet. Bei ihr sind Cysten in enormer Anzahl und meist geringer Grösse vorhanden. Sie enthalten theils Flüssigkeit, theils Gas. Ihre Entstehung wird verschieden beurtheilt. Sie sollen entweder aus den spärlichen Drüsen der Vaginalwand oder aus Lymphgefässen oder Follikeln hervorgehen, oder

durch Erweiterung der Bindegewebespalten sich entwickeln. Das in ihnen enthaltene Gas entsteht durch die Thätigkeit eines gasbildenden Bacillus.

6. Vulva.

a) Circulationstörungen.

Congestive durch verschiedene Reize bewirkte und passive bei allgemeinen Stauungen eintretende Hyperämien bedürfen keiner weiteren Besprechung. Bei Stauung stellt sich häufig Oedem, namentlich der grossen Schamlippen ein, die erheblich anschwellen können. Aehnliches kommt bei Schwangeren und Wöchnerinnen durch Druck auf die Venenplexus vor.

Blutungen in das Bindegewebe werden durch Contusionen und Quetschungen bei der Geburt veranlasst. Sie können sehr umfangreich sein (Haematoma vulvae). Die Schamlippe kann kindskopfgross anschwellen. Die gequetschten Theile können nekrotisch und faulig werden. In günstigen Fällen tritt Resorption des Blutes ein.

b) Verletzungen.

Die wichtigsten Verletzungen entstehen bei der Geburt. Kleine, häufige Einrisse heilen leicht, wenn sie nicht inficirt werden. Als Dammrisse bezeichnet man die in der Geburt beim Durchtritt des Kopfes eintretenden Verletzungen, die einerseits in das Perineum, eventuell bis in den Anus gehen, andererseits ohne Verletzung der hinteren Commissur im Damm allein entstehen.

c) Entzündungen.

Die Haut der Vulva zeigt die gleichen Entzündungen wie die übrige Körperoberfläche. Die Schleimhaut ist daran durch Katarrh betheiligt.

Der acute Katarrh entsteht durch örtliche Reize, Masturbation, Oxiuris, Gonorrhoe. Die Schleimhaut ist geröthet, gelockert. Die Schamlippen sind angeschwollen, die Haut über den grossen ist oft erodirt. Chronischer Verlauf bringt Wucherung des Papillarkörpers und eine unebene höckrige Oberfläche mit sich. Das Zellgewebe wird verdichtet.

Abscesse kommen in den Schamlippen gelegentlich vor. Diphtherie der Vulva wurde bei Puerperalfieber und neben Rachendiphtherie beobachtet. In seltenen Fällen tritt eine der Noma der Wangen (S. 215 u. 555) entsprechende Gangrän auf.

Eine besondere Localisation erfahren die Entzündungen in den Bartholinischen Drüsen. Namentlich die Gonorrhoe führt oft dazu und zur Abscessbildung. Wenn die Drüse vereitert, so bricht

der Abscess meist an der Innenseite der Nymphen, aber auch nach aussen und in das Rectum durch (s. o. S. 313).

Syphilitische Geschwüre haben am häufigsten an der Innenfläche und am Rande der Nymphen und grossen Schamlippen, an der Commissur und im Vorhof ihren Sitz, seltener an der Aussenseite der grossen Labien. Abgesehen von den phagedänischen Geschwüren, welche bedeutende, den Scheideneingang verengende Narben hinterlassen können, pflegen die syphilitischen Ulcera ohne beträchtliche Narben zu heilen.

d) Geschwülste.

Fibrome der Vulva entwickeln sich hauptsächlich im Zellgewebe der grossen Schamlippen, seltener an anderen Stellen. Sie sind klein oder gross und hängen im letzteren Falle gern gestielt herunter.

Zu den Fibromen kann man die elephantiastischen Verdickungen stellen, die bald alle Theile der Vulva, bald nur einzelne, wie die Clitoris betreffen. Es sind entweder diffuse Vergrösserungen der Theile oder mehr umschriebene Knoten, die prominiren und gestielt aufsitzen können. Sie erreichen oft eine beträchtliche Grösse. Ihre Oberfläche ist entweder zottig, papillär oder mehr grobknollig mit verdickter, stark verhornter Epidermis. Das Fettgewebe kann in ihnen reichlich entwickelt, das Lymphgefässsystem stark cystisch dilatirt sein.

Das Lipom bildet der äusseren Form nach ähnliche Neubildungen wie das Fibrom.

Sarkome sind selten. Primäres Melanom ist zuweilen beobachtet.

Carcinome der Vulva sind nicht gerade häufig. Es handelt sich meist um Plattenepithelkrebse, die sich geschwürig ausbreiten und sich über die ganze Vulva erstrecken können. Sie greifen ev. auf die Urethra und auf die Vagina über.

7. Anhang.

1. Abnormitäten des Eies. Extrauteringravidität.

Das befruchtete Ei kann, statt in den Uterus zu gelangen, vorher haften bleiben und sich bis zu einem gewissen Grade, unter Umständen völlig entwickeln. Dann entsteht eine **Extrauterinschwangerschaft**. Sie kann im Ovarium, in der Tube und in der Bauchhöhle ihren Sitz haben.

a) Die Ovarialschwangerschaft ist jedenfalls sehr selten. Eine Schwangerschaft im Innern des Ovarium (sogenannte innere Ovarial-

schwangerschaft) ist von vornherein nicht wahrscheinlich, ihr Vorkommen auch nirgends überzeugend nachgewiesen. Die Ovarialschwangerschaft ist stets eine äussere, sie kann nur dort zu Stande kommen, wo die Befruchtung des Eies durch die von der Tube her eingewanderten Spermatozoen nach bereits erfolgter Berstung des betreffenden GRAAF'schen Follikels erfolgt. Die Entwicklung des Fötus findet dann zunächst in diesem Follikel statt, doch pflegt in der Regel bis zum Ende des vierten Monats Ruptur des Sackes zu erfolgen, wenn nicht die Tube (Tubo-Ovarialschwangerschaft) oder andere benachbarte Organe mit dem ovarialen Fruchtsack verwachsen. Der Nachweis von Gewebeelementen des Ovarium in der Wand des Fruchtsackes und die Verbindung des letzteren mit dem Uterus durch das Ligamentum ovarii sprechen für die Ovarialschwangerschaft. Die Placenta sitzt bei Ovarialschwangerschaft gewöhnlich in der Tube oder an einer Stelle der Peritonealwand.

b) Die Tubenschwangerschaft ist weit häufiger als die vorhergehende Form. Das befruchtete Ei kann seinen Sitz bald mehr nach dem abdominalen, bald mehr nach dem uterinen Ende oder in der Mitte des Eileiters, am häufigsten in den innern zwei Dritteln (im Isthmus) haben. Die seltenen Fälle, wo die Entwicklung in dem uterinen Theile der Tube stattfindet, werden als interstitielle Schwangerschaft bezeichnet.

Als Ursachen der Tubenschwangerschaft kommen einmal Veränderungen der Tuben in Betracht, welche die Fortbewegung des Eies hindern. Dahin gehören durch Entzündungen verursachte Schleimhauterkrankungen mit Verlust des Flimmerepithels oder Schädigung der Muskelcontractionen. Hauptsächlich sind aber wohl mechanische Hindernisse anzuschuldigen, wie sie durch Verengerung des Lumens, durch divertikelartige Ausbuchtungen u. dergl. entstehen. Nicht immer ist man im Stande, das veranlassende Moment nachzuweisen.

Das Ei bettet sich in die Tubenschleimhaut in ähnlicher Weise ein, wie sonst in den Uterus. Aber zur Bildung einer Decidua kommt es nur in geringem Umfange. Eine Decidua vera entsteht in mangelhafter Weise erst in späteren Monaten, eine Decidua serotina aber bildet sich überhaupt nicht oder nur angedeutet. Die fötalen Gefässe wachsen an der Placentarstelle immer tiefer, ev. bis zur Serosa in die Tubenwand hinein, zerstören dabei die Bestandtheile der Wand und erzeugen für sich allein ein der Placenta analoges, aber in sich nicht zusammenhängendes Gebilde.

Die Tubarschwangerschaft führt zu frühzeitigem Absterben der Frucht, oder die Tube berstet, meist vor dem dritten Monat, oder es kann, selten, die normale Schwangerschaftdauer erreicht werden. Vor der Berstung tritt meist schon Blutung in den Fruchtsack ein. Der Riss erfolgt an der dünnsten von der Placenta durchwachsenen Stelle. Reissen auch die Eihäute, so gelangt der Embryo in die Bauchhöhle, wo er zuweilen, von der Placentarstelle aus ernährt, weiter leben kann (Graviditas tubo-abdominalis). Oder der Embryo tritt sammt den unverletzten Eihäuten aus. Stets erfolgt eine, oft sehr erhebliche, manchmal tödtliche Blutung. Dazu kann allgemeine Peritonitis treten. Der Embryo kann aber auch durch Entzündung abgekapselt später nekrotisch und faulig und unter Perforation von Bauchwand, Harnblase, Rectum stückweise entleert werden.

Eine andere Art des Ausganges ist die Bildung eines **Lithopaedion.**

Der noch in den Eihäuten befindliche oder der freiliegende Fötus kann, wenn er keimfrei bleibt, mumificiren, d. h. seine Flüssigkeit verlieren und eintrocknen. Das geschieht im Verlaufe von Jahren. Währenddem nehmen entweder die um den Embryo entstehenden bindegewebigen Adhäsionen und die Eihäute oder auch der Embryo selbst, aber meist nur in seinen äusseren Schichten, Kalksalze auf. Das Resultat ist ein Lithopaedion, ein Steinkind. Die inneren Organe können dabei noch nach Jahren histologisch erkennbar sein.

c) Die Bauchschwangerschaft kommt dadurch zu Stande, dass das aus dem Follikel entleerte befruchtete Ei nicht in den Eileiter gelangt, sondern an irgend einer Stelle des Peritoneum sitzen bleibt und sich weiter entwickelt. Gegenüber dieser überaus seltenen, wenn überhaupt vorkommenden primären Graviditas abdominalis sind als secundäre Bauchschwangerschaft jene Fälle zu bezeichnen, wo Ruptur ovarialer oder tubarer Fruchtsäcke das Austreten des Eies in die Bauchhöhle zur Folge hat.

2. Pathologische Anatomie der Placenta und des Nabelstranges.

1. Placenta.

a) Traubenmole, Chorionepitheliom.

Das Chorion und insbesondere die Placenta erleiden nicht selten während der Schwangerschaft eine Veränderung, die zur Bildung der sogenannten Blasen- oder Traubenmole führt (Fig. 321). Es handelt sich dabei um die Umwandlung der Chorionzotten in durchscheinende blasige Gebilde und zwar bei früher Entstehung über das ganze Chorion, so dass die Placenta nicht erkennbar ist. Zweitens giebt es eine alleinige Erkrankung der Placenta, welche drittens auch nur partiell verändert sein kann. Das betheiligte Gewebe besteht aus dicht zusammengehäuften, unzähligen, durchscheinenden, stecknadelkopf- bis taubeneigrossen Blasen, die derart zu Dolden und Trauben vereinigt sind, dass jede Blase oft sehr lang gestielt aufsitzt und die grösseren wieder kleinere tragen. Die zusammengesetzten Trauben hängen mit stärkeren Stielen am Chorion.

Die Entstehung der Traubenmole verträgt sich nicht mit der normalen Entwicklung des Embryo. Beginnt die Erkrankung schon im ersten Monat, so findet man das Ei leer, setzt sie später ein, so kann man den abgestorbenen Fötus antreffen. Die Blasenmole führt häufig zu Blutungen, die bedrohlich werden können. Sie wird meistens vor dem fünften Monat ausgestossen und erscheint dann zunächst als ein blutiger Klumpen, da die Zwischenräume der Trauben durch Cruormassen ausgefüllt sind, nach deren Ausspülung die Blasen sichtbar werden.

An dem Zustandekommen der Blasenmole trägt nicht eine abnorme Beschaffenheit des mütterlichen Organismus, sondern eine primäre Erkrankung des Eies die Schuld. Das geht daraus hervor, dass die Veränderung auch neben einem normalen Zwillingei vorkommen kann. Die eigentliche Veranlassung kennen wir nicht. Die mit ihr behafteten Frauen zeigen häufig Albuminurie, Chlorose, Oedeme.

Virchow meinte, es liege eine myxomatöse Umwandlung und Aufquellung des Bindegewebes der Zotten vor. Doch ist die Flüssigkeit der Trauben nicht auffallend mucinreich, so dass es sich in der Hauptsache um ein Oedem von Theilen der Zotten bei fadenförmiger Umwandlung anderer Abschnitte handelt. Aber damit ist die Bedeutung der Erkrankung nicht erschöpft. Denn zu der Aufquellung der Zotten kann sich, wie Marchand zeigte, eine lebhafte Wucherung des Zottenepithels gesellen.

Fig. 321.

Theil einer Blasenmole. Man sieht die zahlreichen traubenförmig zusammenhängenden hellen Blasen verschiedener Grösse.

Die Erkrankung beginnt nach seinen Untersuchungen mit Verdickung des Zottenepithels durch Quellung und Vacuolenbildung und erheblicher mitotischer Vermehrung der Zellen, die sich dann ebenfalls vacuolär, blasig umwandeln. Analoge Veränderungen zeigt auch das Syncytium. Das Bindegewebe der Zotten bleibt unterhalb des Epithels erhalten, central verflüssigt es sich unter hydropischer Quellung, also nicht durch myxomatöse Umwandlung. Dazu kommt eine theilweise Nekrose der Zellen.

Wichtig ist ferner der Nachweis, dass die wuchernden Zellmassen von der Oberfläche des Chorion her in die Tiefe der Serotina, in die compacte Schicht der Decidua eindringen. Schliesslich substituiren sie vielfach die letztere vollständig und dringen auch zwischen die obersten Muskellagen des

Uterus ein. MARCHAND weist darauf hin, dass diese Befunde ihr physiologisches Vorbild in der Einwanderung von Abkömmlingen des Chorionepithels und auch des Syncytium in die Serotina haben. Pathologisch aber ist die Grösse und die excessive Wucherung der einwandernden Elemente und die lange Dauer des Processes.

Alle diese Wucherungerscheinungen können nun aber einen solchen Umfang annehmen, dass man von einer destruirenden Traubenmole redet. Die einzelnen Blasen findet man tief in die Uteruswand eingedrungen, ev. bis zur Serosa und bis zur Perforation der Uteruswand. Durch solche Fälle ist dann ein Uebergang zu einer Geschwulstbildung gegeben, die sich einerseits gern an die Entwicklung und Entleerung einer Traubenmole, andererseits aber auch an das Zurückbleiben von Placentaresten im Uterus anschliesst. Es kommt nämlich, zumal nach Abort, nicht selten vor, dass Stücke der Placenta an der Innenfläche der Gebärmutter hängen bleiben, dass sie sich durch aufgelagertes und geronnenes Blut vergrössern und nun als sogenannte **Placentarpolypen** lange Zeit im Uterus verweilen, zu dauernden Blutungen und infectiösen Processen führen, nekrotisch und gangränos werden, sehr selten (nach ZAHN) Drucknekrose der gegenüberliegenden Wand veranlassen und gelegentlich zu der jetzt zu erwähnenden Tumorbildung führen können.

Die aus solchen Placentarresten und in einem grossen Theile der Fälle aus einer Traubenmole sich entwickelnde Neubildung, das nach MARCHAND sogenannte **maligne Chorionepitheliom**, stellt auf der Innenfläche des Uterus sitzende knollige, höckrige, ausserordentlich blutreiche, zum Theil wie Blutgerinnsel aussehende und von solchen bedeckte braunrothe Tumormassen dar (Fig. 322), die einseitig aufsitzen oder gern ringsherum gehen, den Uterus durch ihren Umfang erweitern und in grosser Ausdehnung in seine Wand vordringen. Sie veranlassen ausgedehnte Blutungen, wachsen rasch und zeichnen sich durch eine hohe Malignität aus, die auch in der Bildung von Metastasen, besonders in den Lungen, zum Ausdruck kommt. Die charakteristischen Elemente der Neubildung sind Zellen, welche von der Langhans'schen Zellschicht oder dem Syncytium oder von beiden zugleich abstammen, in Zügen in die Musculatur vordringen und gern in die Gefässe hineinwuchern (s. allg. Path. S. 584). Sie sind auch in den Metastasen vorhanden. Es handelt sich entsprechend jener Ableitung bald um einzeln liegende epithelähnliche Elemente, bald um grosse kernreiche protoplasmatische Gebilde.

Von Sänger wurde der Tumor ursprünglich Sarcoma deciduo-cellulare genannt. Doch ist an der epithelialen Natur der Tumorzellen im Allgemeinen wohl nicht zu zweifeln. Immerhin wäre es denkbar, das nicht alle hierhergehörenden Neubildungen gleichwertig sind. Es ist ferner auch der Name malignes Deciduom gebraucht worden. Aber zu der Decidua hat das Chorionepitheliom keine genetische Beziehung.

b) Form- und Lageanomalien der Placenta.

Unter den Formanomalien sei kurz hingewiesen auf die abnorme auf primärer Anlage oder früher Involution beruhende ungewöhnliche

Fig. 322.
Uterus mit einem Chorionepitheliom, welches nach Abortus entstand und im Fundus tiefgreifende Zerstörung der Uteruswand bewirkt hat. $^1/_2$ d. natürl. Grösse.

Kleinheit, auf die excessive oft mit Hydramnion verbundene Grösse, auf die Bildung accessorischer Placentae (Pl. succenturiata), auf die hufeisenförmige Placenta. Die Lageanomalien sind Gegenstand geburtshilflicher Erörterungen.

c) Circulationstörungen.

Zu den Circulationstörungen kann man die sogenannten Infarkte oder Fibrinkeile der Placenta rechnen. Es handelt sich um kleinere und grössere an der Oberfläche der Placenta befindliche und von da in sie hineinreichende oder mitten in ihrem Gewebe sitzende, platte, rundliche oder keilförmige Herde von röth-

licher, gelblicher oder gelblichweisser Farbe und festerer Consistenz als die Umgebung. Sie bestehen aus nekrotischen Placentarzotten und zwischen ihnen geronnenen fibrinreichen und blutkörperchenhaltigen Massen. Offenbar handelt es sich also um eine zum Absterben des Gewebes führende Thrombose der placentaren intervillösen Gefässräume. Die abgestorbenen Theile können partiell verkalken.

Die Infarkte sind häufig. Sie stellen manchmal nichts anderes dar als umschriebene Verdickungen der an den Oberflächen der Placenta vorhandenen Fibrinlagen. Auch wenn sie grösser und mitten in dem Organ gelegen sind, kommt ihnen oft keinerlei pathologische Bedeutung zu. Nur in grosser Zahl und bei ungewöhnlichem Umfang, wenn sie also etwa den grössten Theil der Placenta einnehmen, können sie nicht ohne Einfluss auf die Circulation und Ernährung des Fötus sein.

Der Grund für die Entstehung der Infarkte ist nicht sicher bekannt. Man denkt an Gefässerkrankungen (an Peri- und Endoarteriitis) und hat auch Syphilis verantwortlich gemacht. Doch spielt sie jedenfalls keine grosse Rolle. Sie könnte vielleicht disponirend wirken.

d) Endzündungen der Placenta.

1. Deciduale Entzündungen.

Das Vorkommen einer mit Bindegewebewucherung verbundenen Entzündung ist namentlich durch R. Maier festgestellt. Er unterscheidet zunächst eine mit fibröser Verdickung der Decidua serotina einhergehende, diffus oder knotig auftretende Placentitis decidualis, die zur Bildung festen, verfettenden oder verkalkenden Gewebes führt, die Frucht in der Entwicklung hemmt und Adhärenzen zwischen Uterus und Placenta bewirkt. Eine zweite Entzündung beginnt an den Gefässen und zwar besonders an der Adventitia der Arterien. Es entstehen feste grauweisse Knoten. durch die das verengte Gefäss hindurchzieht, oder diffuse strangförmige Verdichtungen.

2. Syphilis der Placenta.

Die Syphilis der Placenta ist ein unbestimmtes Kapitel. Sichere syphilitische Veränderungen sind nur wenig bekannt. Virchow beschrieb eine Endometritis placentaria, die er als eine gummöse bezeichnete. Es fanden sich Knoten mit fester Peripherie, welche

sich aus grosszelligem, zum Theil fettig entartetem Gewebe aufbauten. E. Fränkel fand neben Consistenz- und Volumen-Vermehrung der Placenta Proliferation des Zottenepithels, Verödung der Gefässe und Verkümmerung der Zotten. Er sprach von einer deformirenden Granulationswucherung der Zotten. Doch sind alle diese und andere Veränderungen der Placenta in ihrer Beziehung zur Syphilis noch keineswegs aufgeklärt.

3. Tuberculose der Placenta.

Bei Miliartuberculose und bei Tuberculose des Uterus können sich Bacillen in der Placenta ansiedeln und hier die Entwicklung von Tuberkeln veranlassen (Lehmann, Birch-Hirschfeld, Schmorl, Kockel), deren Zahl freilich gering bleibt, die aber wachsen, verkäsen, sowie zu Thrombosen und Endothelwucherungen führen können. Sie sitzen theils in den intervillösen Räumen, theils im Zottengewebe. Diese Tuberculose der Placenta lehrt die Möglichkeit eines allerdings nicht häufig nachgewiesenen Ueberganges der Bacillen auf den Fötus (s. allg. Path. S. 66).

e) Regressive Veränderungen der Placenta.

Fettdegeneration und Verkalkung ist in der Placenta und zwar vorwiegend der mütterlichen häufig. Aber die angrenzenden fötalen Theile können sich, wenn auch nur wenig, betheiligen. Es finden sich bald körnige oder knotige Einlagerungen, bald Blätter und Balken.

f) Cysten und Tumoren.

Cysten sind in der Placenta bis zu Wallnussgrösse nicht gerade häufig. Ihre Entstehung wird verschieden gedeutet. Es kann sich um eine myxomatös-wässrige Erweichung der Chorionzotten, um Erweiterung von Drüsen, um abnorme Wucherung der Epithelzellen mit cystischem Zerfall handeln.

Unter den Tumoren verdienen die Myxome und Myxofibrome, die aus einer Wucherung des Zottenbindegewebes mit schleimgewebeähnlicher Umwandlung bestehen, die Chorionangiome, die sich aus gewucherten Gefässen zusammensetzen, und Fibrome Erwähnung, die aus zottig gewuchertem Bindegewebe aufgebaut sind. Die Tumoren haben meist keine Bedeutung, können aber bei beträchtlicher Grösse Unterbrechung der Schwangerschaft veranlassen.

2. Nabelstrang.

Von den Veränderungen am Nabelstrang mögen hier nur solche Erwähnung finden, die pathologisch-anatomisches Interesse haben.

Nicht selten sind Abweichungen in der Entwicklung der Nabelschnurgefässe. So werden Theilungen sowohl der Venen als der Arterien beobachtet. Andererseits kommt es vor, dass von vornherein zwei Venen und nur eine Arterie vorhanden sind oder, nicht gerade selten, neben einfacher Nabelvene nur eine Arterie. Am häufigsten fehlt die eine Arterie völlig, die andere ist auffallend weit, aber sonst in Ursprung und Verlauf normal; andererseits kann die einfache Nabelarterie als unmittelbare Fortsetzung der Aorta abdominalis auftreten, sie geht dann von letzterer mit geringer Biegung nach unten in einer Peritonealfalte direct zum Nabelring.

Weit seltener sind Theilungen der Nabelschnur neben gleichfalls getheilter oder einfacher Placenta.

Als Anomalien der Nabelschnurinsertion an der Placenta unterscheidet man die Insertio marginalis und velamentosa, diese ist seltener als die erstere. Bei der Insertio velamentosa verlaufen die Nabelgefässe eine Strecke zwischen Amnion und Chorion, ohne von Wharton'scher Sulze umschlossen zu sein. Die Anomalie findet sich neben abnorm tiefer Lage der Placenta.

Die Lageveränderungen der Nabelschnur sind zum Theil in geburtshilflicher Beziehung wichtig, so der Nabelschnurvorfall, die Umschlingung der Nabelschnur, die Torsion, die wahre Knotenbildung, bei welcher es sich um eine wirkliche Knotung der Nabelschnur handelt, von welcher die sogenannten falschen oder Sulzknoten zu unterscheiden sind, welche knäuel- und schlingenförmig gekrümmte Gefässe enthalten und nach Thoma durch ein Zurückdrehen der bereits ausgebildeten Blutgefässspiralen entstehen.

An den Arterien kommt zuweilen analog der oben beschriebenen innerhalb der Placenta eine knotige oder diffuse Periarteriitis vor, deren Zusammenhang mit Syphilis nicht sicher gestellt ist.

8. Pathologische Anatomie der Mamma.

1. Missbildungen der Mamma.

Vollständiger Mangel beider Mammae sowie einseitiges Fehlen findet sich in der Regel nur bei anderweitigen schweren Missbildungen des Thorax, unabhängig davon nur selten. Häufiger ist abnorme Kleinheit oder Fehlen der Brustwarzen.

Ueberzählige Bildung der Mammae (**Polymastie**) ist ziemlich häufig. Die überzähligen Mammae, welche wie die normalen Organe Milch produciren können, finden sich unterhalb der normalen Organe oder an ihrem Rande oder entfernter davon in der

Achselhöhle, in der Inguinalgegend, an der Aussenseite des Oberschenkels, am Rücken. Sie können einzeln und zu mehreren (bis zu acht) vorhanden sein.

Ausser der Polymastie giebt es auch eine **Polythelie**, Ueberzähligkeit der Brustwarzen ohne Entwicklung milchgebenden Parenchyms. Die Polymastie kommt naturgemäss hauptsächlich beim Weibe, die Polythelie hauptsächlich beim Manne vor.

Die Abnormität wird ihrer Entstehung nach verschieden beurtheilt. Es hat viel Wahrscheinlichkeit für sich, dass der Atavismus bei der Polymastie eine wichtige Rolle spielt (s. allg. Path. S. 12). Dafür spricht der Umstand, dass die überzähligen Mammae gern reihenweise wie bei Thieren angeordnet sind.

Beim Manne können die Mammae unter Umständen den weiblichen ähnlich werden (Gynaikomastie) und selten auch functioniren. Meist handelt es sich um Anhäufung von Fettgewebe und um Bildung verzweigter Kanäle vom Aussehen der Ausführungsgänge.

2. Circulationstörungen.

Ueber Hyperämie und Anämie sind Auseinandersetzungen unnöthig. Blutungen entstehen am häufigsten durch Traumen. Das Blut kann in die Milchgänge gelangen und an der Warze zum Vorschein kommen. Grössere Blutergüsse werden abgekapselt und in bekannter Weise (allg. Path. S. 183 ff.) resorbirt. Auch als Begleiterscheinungen von Tumoren kommen Hämorrhagien vor.

3. Entzündungen (Mastitis).

Die Entzündung der Mamma (Mastitis) kommt nur selten ausserhalb des Puerperiums vor, doch kann sich zuweilen eine Anschwellung der Drüse bei Neugeborenen und ebenso die vorwiegend bei weiblichen Personen während der Pubertät beobachtete Anschwellung zu einer Entzündung steigern. Andererseits können traumatische Einwirkungen, das Uebergreifen von Entzündungsprocessen der Nachbarschaft (z. B. bei Rippencaries, Erysipel der Haut) Entzündung hervorrufen.

Ein entzündlicher Process kann ferner auch durch mangelhafte Entleerung der Milch hervorgerufen werden (Milchfieber). Die gestaute Milch zerfällt und reizt das umgebende Gewebe. Daran schliesst sich aber manchmal noch ein infectiöser Process an.

Die gewöhnliche Mastitis säugender Frauen ist infectiöser Natur. Von der Warze aus dringen durch die Milchgänge oder

nach Epithelverletzung durch die Lymphbahnen Staphylokokken oder Streptokokken in die Mamma ein. Das kann auch geschehen, ohne dass eine Mastitis folgt. Demgemäss findet man häufig auch in der Milch normaler Brustdrüsen Mikroorganismen. Weit seltener gelangen die Mikroorganismen vom Blutstrome aus in das Gewebe der Drüse. In beiden Fällen erregen sie Entzündung, welche bald mehr diffus, bald mehr umschrieben auftritt. Im ersteren Falle kann man von einer Phlegmone der Mamma reden. Die Entzündung entwickelt sich im interstitiellen Bindegewebe und ist bald durch Hyperämie und Infiltration mit Leukocyten, bald in den höheren Graden durch Eiterung ausgezeichnet. Im ersteren Falle bilden sich diffuse oder knotige schmerzhafte Verdickungen und Verhärtungen der angeschwollenen Mamma, im anderen Falle Abscesse, in denen das Drüsengewebe zerstört ist. Die Eiterung kann nach aussen durchbrechen und sich entleeren, sie kann auch zugleich einen grösseren Milchgang eröffnen, der sich dann in die Abscesshöhle und durch sie nach aussen entleert (Milchfistel). Die Eiterung kann aber andererseits auf das retromammäre Gewebe und von da bis in die Pleurahöhle fortschreiten. Erfolgt keine Ausbreitung des Abscesses, so kann er abgekapselt und eingedickt werden und in wechselnder Ausdehnung verkalken.

Aus der acuten Entzündung geht die chronische hervor, oder sie entsteht auch ohne deutlich hervortretende acute Processe. Aus ihr entwickelt sich durch Zunahme und Verdichtung des Bindegewebes eine knotenförmige (mit Tumoren zu verwechselnde) oder eine diffuse die ganze Mamma einnehmende Induration, die auch durch Narbenretraction zur Schrumpfung führen kann.

Zuweilen wuchert das Bindegewebe ausgesprochen in der Umgebung der Milchgänge und verwandelt sie in derbe, knotige Stränge, die durch lockeres Bindegewebe zusammengehalten werden und deshalb leicht isolirbar sind. Man sieht dann die dicken Züge radiär zur Mamma hinstreben. Das Ganze macht wohl den Eindruck eines Tumors und ist auch wohl, aber meines Erachtens irriger Weise, so aufgefasst worden.

Nicht selten trifft man unter diesen Umständen eine cystische Ausdehnung der Drüsenräume, besonders der Ausführungsgänge. Die Cysten sind eben sichtbar, meist erbsen- bis nuss-, aber auch apfelgross, einzeln oder in sehr grosser Zahl vorhanden, so dass die ganze Mamma cystös erscheint. Sie sind rundlich oder buchtig oder hinter einander aufgereiht und durch engere Abschnitte

verbunden. Ihre Innenfläche ist glatt, ihre Wand meist dünn. Ausgekleidet sind sie mit kubischem Epithel. Sie enthalten eine dünne seröse, gelbliche, oder milchähnliche oder durch Blutungen bräunlich, braun und chokoladenfarbig tingirte Flüssigkeit, die auch eine dicke, rahmige Consistenz annehmen kann. Der cystische Zustand der Mamma wurde von Reclus „Maladie kystique de la mammelle" genannt und von Manchen als Tumorbildung aufgefasst, womit sie meines Erachtens nichts zu thun hat. Denn eine Epithelwucherung, aus der man die Bezeichnung Kystadenom ableitete, ist nur eine Theilerscheinung des Processes. Sie kann niemals allein zur Cystenbildung führen. Dazu gehört vor Allem eine Vergrösserung der Wandfläche durch die entzündliche Bindegewebewucherung. (Vergl. darüber allg. Path. S. 420.)

Auch unabhängig von deutlich hervortretenden Entzündungen kommen Cysten vor, die man zum Theil auf eine mangelhafte Milchentleerung bezieht. Sie sind im Uebrigen den eben erwähnten gleich. Für ihre Genese kommen latent verlaufende Entzündungen in Betracht, die bei Milchstauung eben durch das angesammelte und chemisch modificirte Secret erregt werden.

a) Tuberculose.

Tuberculose der Mamma ist nicht häufig. Sie entsteht hämatogen oder seltener von benachbarten tuberculösen Processen aus durch Fortleitung.

Es bilden sich herdförmige Entzündungen, die mehr oder weniger deutlich knötchenförmig aufgebaut sind und bald central verkäsen. Sie können auch in die Ausführungsgänge hineinwachsen. In diesen und in den Riesenzellen der Tuberkel findet man die Bacillen. Die Herde können gross und derbknotig werden, aber auch central bis zur Fluctuation erweichen. Nach Entleerung des eiterähnlich verflüssigten Käses bleibt dann eine Höhle zurück, deren Wand von einem tuberkelhaltigen Granulationsgewebe ausgekleidet wird. Die soliden und alle erweichten Herde können nach aussen durchbrechen und von tuberculösem Gewebe umgebene Fistelöffnungen bilden.

b) Syphilis.

Syphilis der Mamma ist selten. Sie kommt bei erworbener und congenitaler Erkrankung vor. Im ersteren Falle kann die Infection von dem syphilitischen saugenden Kinde ausgehen. Dann sitzen die Granulationsproducte als Indurationen und Geschwüre

an der Warze. In anderen Fällen können sie im Innern der Mamma gefunden werden. Heilung bezw. Narbenretraction ist der gewöhnliche Ausgang.

4. Regressive Veränderungen.

Die Mamma atrophirt im Alter. Aber auch bei jüngeren Individuen giebt es eine Atrophie, die als Folge absichtlich veranlasster Inactivität, auch durch beengende Kleidung herbeigeführt wird. In Gegenden, in denen das Stillen der Kinder nur ausnahmsweise geübt wird, findet man atrophische Zustände der Mamma häufiger als in anderen.

5. Hypertrophie der Mamma.

Die Mamma kann bei jungen, besonders aber bei geschlechtsreifen Personen eine ungewöhnliche Grösse erreichen, so dass sie weit den Bauch herunterhängt. Die Veränderung betrifft meist beide Mammae. Eine Pseudohypertrophie liegt vor, wenn nur eine Zunahme des Fettgewebes (eine Lipomatose) zu verzeichnen ist. Echte Hypertrophie zeigt zugleich eine Wucherung des Drüsengewebes und zwar entweder nur der Ausführungsgänge oder auch der functionellen Endbläschen. Das vergrösserte Organ kann functioniren und zuweilen ungewöhnlich grosse Milchmengen absondern. Die Veranlassung zu dieser Hypertrophie ist nicht bekannt.

6. Geschwülste der Mamma.

Die charakteristischen und häufigsten Geschwülste der Mamma enthalten als wesentlichen Bestandtheil Epithel. Rein bindegewebige oder andere epithelfreie Tumoren sind selten. Wir fassen sie zunächst ins Auge.

Fibrome finden sich in Form scharf abgegrenzter Knoten. Doch sind sie selten ganz epithelfrei und gehören insofern enge zu den bald zu besprechenden Fibroadenomen.

Lipome entwickeln sich zuweilen, können sehr gross werden und sind stets scharf abgekapselt.

Chondrome kommen rein kaum vor, etwas häufiger combinirt mit knöchernen und sarkomatösen Abschnitten. Es handelt sich dann um Tumoren, die aus Versprengungen von Theilen des Skeletsystems während der Embryonalzeit abzuleiten sind. Sie können eine beträchtliche Grösse erreichen und unter Umständen auch quergestreifte Musculatur erhalten.

Glattzellige Myome wurden beschrieben. Angiome der Brustwarze hat man congenital beobachtet. Im Innern der Mamma kommen Cavernome vor.

Sarkome der Mamma sind am häufigsten kleinzellige Rundzellensarkome, Lymphosarkome. Seltener treten sie als Spindelzellen- oder polymorphzellige Sarkome auf. Ein Theil von ihnen hat Beziehungen zu jenen Mischtumoren, die bei Zurücktreten der knorpeligen und anderen Gewebe mehr und mehr wie reine Sarkome imponiren. Ein anderer Theil gehört zu den weiter unten zu erörternden Cystosarkomen.

Reine Sarkome bilden zunächst umschriebene Knoten, die an Umfang zunehmen und den grössten Theil der Mamma durchwachsen können. Eine diffuse sarkomatöse „Entartung" der Mamma giebt es nicht (vergl. allg. Path. S. 491). Die Tumoren haben auf der Schnittfläche eine grauweisse Farbe und eine markige, weiche, aber auch festere Consistenz. Sie können die Haut durchbrechen, pilzförmig nach aussen wuchern, ulceriren und nekrotisch zerfallen. Auch Metastasen kommen vor; zunächst meist in die axillaren Lymphdrüsen. Auch können secundäre Knoten innerhalb derselben Mamma entstehen.

Die Sarkome bilden sich theils aus embryonalen Anlagen (s. oben Mischtumoren), theils später, zum Theil aus unbekannten Gründen. Mehrfach wurde Trauma als Veranlassung genannt.

Reine Myxome gehören zu den grössten Seltenheiten. Meist handelt es sich um die zu besprechende Modification fibroepithelialer Neubildungen.

Die epithelialen Tumoren zerfallen in die **fibroepithelialen** (Adenome) und deren Modificationen und in die **Carcinome.**

Die „**Adenome**" (s. allg. Path. S. 517) bilden scharf umgrenzte, durch lockeres Bindegewebe mit der Umgebung verbundene und deshalb leicht ausschälbare Tumoren von wechselnder Grösse (Fig. 323). Es giebt stecknadelkopf- und faustgrosse. Ihre Form ist rund, knollig oder lappig. Sehr oft sind mehrere Knoten in derselben Mamma oder in beiden zugleich vorhanden.

Auf der Schnittfläche sind sie bald ziemlich gleichmässig, bald so gebaut, dass man eine Zusammensetzung aus einzelnen Läppchen wahrnehmen kann (Fig. 323), bald tritt dieser Bau deutlicher, bald so ausgesprochen hervor, dass die einzelnen Drüsenläppchen vorspringen und die Schnittfläche uneben machen. Die Farbe ist in wechselnden Schattirungen grauweiss.

Die Neubildungen bestehen theils vorwiegend aus Binde-

gewebe (Fibrome, Adenofibrome) oder zugleich auch aus entsprechender Menge epithelialer Gebilde (Fibroadenome) oder die letzteren, welche meist die Form vielverzweigter Gänge, viel seltener auch der functionellen Endbläschen haben, überwiegen (Adenom). (Genaueres über die Histologie s. allg. Path. S. 517.)

Die „Adenome" sind congenital angelegte im Kindesalter nachweisbare, aus abgesprengten Drüsenabschnitten entstandene Tumoren und haben demgemäss keinen Ausführungsgang. Sie brauchen ihn auch nicht, da sie im Allgemeinen keine milchbildende Function haben. Nur ausnahmsweise zeigen sie während der Lactation Umwandlungen, welche denen der normalen Drüse ähnlich sind. Sie wachsen nur durch Wucherung ihrereigenenBestandtheile. Das angrenzende Gewebe hat daran keinen Antheil.

Fig. 323.

Operativ gewonnenes, ausgeschältes Adenoma mammae. Schnittfläche. Man sieht die allseitige scharfe, leicht knollige Begrenzung des Tumors und auf dem Durchschnitt die lappenförmige Abtheilung, in der wiederum stecknadelkopfgrosse Läppchen hervortreten.

Die „Adenome" dürfen nicht mit umschriebenen Knoten chronischer Induration verwechselt werden, die niemals so scharf wie jene abgesetzt sind und sich durch entzündliche Zunahme des anstossenden Gewebes vergrössern (S. 566).

Die Adenome sind gutartige Tumoren. Sie lassen sich leicht und mit Erfolg exstirpiren. Eine carcinomatöse „Umwandlung" dieser Geschwülste giebt es nicht.

Nach zwei Richtungen ändern die Fibro-Adenome nicht selten ihre Beschaffenheit, einmal nämlich durch Erweiterung der epithelialen Gänge und zweitens durch eine Umwandlung des Bindegewebes.

Die Erweiterung der Gänge kommt nicht durch eine passive Dilatation in Folge einer zunehmenden Flüssigkeitsansammlung, sondern durch ausgesprochene Wachsthumvorgänge zu Stande. Die Wandflächen werden grösser und damit der Hohlraum. Aus den zunächst kanalförmigen Lumina werden durch seitliche Abplattung Spalten (vergl. meine patholog. Histologie S. 160 und allg. Path. S. 518), die als solche andauernd in die Fläche an Umfang zunehmen.

Dieses Wachsthum ist natürlich nur möglich, wenn das die Räume umgebende Bindegewebe nicht gleichmässig ringsum zunimmt. Es bilden sich vielmehr nur von dieser oder jener Seite her umschriebene, einem kleinen arteriellen Verbreitungsgebiet entsprechende, rundliche, gegen die Epithelräume knollig vorspringende Bezirke. Die Gänge werden dadurch abgeplattet, ihr Epithel wächst dem Umfange der sich vergrössernden Kolben entsprechend in die Fläche (allg. Path. S. 518). So entstehen makroskopisch sichtbare, zunächst kurze (Fig. 324), bald aber längere bei Biegung der Schnittfläche klaffende Spalten, die dadurch vielgestaltig werden, dass jene bindegewebigen Kolben von mehreren Seiten heranwachsen. Die Wucherung des Epithels ist also eine

Fig. 324.

Cystadenoma mammae, Schnittfläche. Man sieht den Tumor in Felder abgetheilt, deren jedes spaltförmige, vielgestaltige Oeffnungen zeigt, die den erweiterten Drüsenräumen entsprechen. Der Tumor ist im Ganzen scharf gegen die Umgebung begrenzt gewesen.

secundäre, sie trägt primär nichts zur Bildung der Erweiterungen bei. Man nennt die so beschaffenen Tumoren **Cystadenome** (Fig. 324). Dringen nun aber jene Kolben in Form kleinerer Erhebungen, keulenförmig, gestielt und papillär verzweigt in die immer weiter werdenden Räume vor, so entsteht ein sogenanntes intracanaliculäres Fibrom. Bei Durchschneiden des Tumors drängen sich aus den Spalten, die handflächengross sein können, verzweigte, traubige Massen hervor (Fig. 325).

Das Bindegewebe zeigt Veränderungen durch grösseren Reichthum an fixen Zellen. Es kann sarkomatös aussehen, ohne aber entsprechende biologische Eigenschaften zu haben. In diesem Sinne spricht man wohl von Cystosarkom. Andererseits aber geht

es manchmal eine myxomatöse oder gewöhnlich nur ödematöse Aufquellung ein, zumal in jenen in die Lumina hinein ragenden beerenförmigen Wucherungen. Dann ist die Bezeichnung intracanaliculäres Myxom anwendbar. Die traubigen Massen erscheinen alle oder zum Theil gallertig durchscheinend. Der zellreiche Charakter des Bindegewebes kommt in dem relativ rascheren Wachsthum und dem meist ungewöhnlichen Umfang der Neubildung zum Ausdruck. Sie kann kopfgross und noch weit grösser werden. Eine scheinbare Malignität kann dadurch hervortreten, dass die Geschwulst bei ihrem Wachsthum gegen die Haut diese durch Druck zum Schwunde bringen und dann aussen zum Vor-

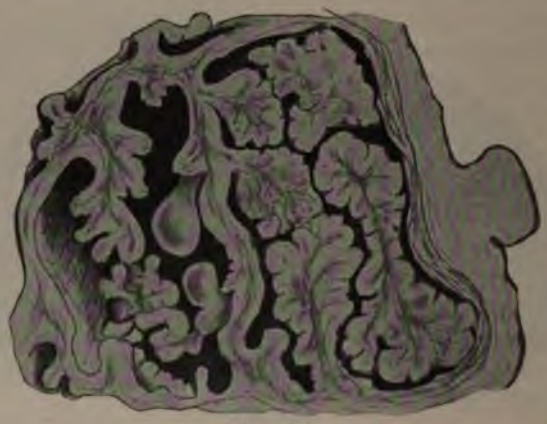

Fig. 325.

Intracanaliculäres Fibrom. Makroskopisch. In die dunkel gehaltenen Räume sind, entsprechend dem Schema *C* der Figur 276 (allg. Path.), Zotten hineingewachsen.

schein kommen kann. Doch findet kein infiltrirendes Wachsthum statt. Die Neubildung ist also auch bei grösstem Umfang gegen die Umgebung abgegrenzt und deshalb ausschälbar. Aus zurückgebliebenen Resten, etwa kleinen seitlich vorragenden Läppchen, können nach der Exstirpation neue Tumoren werden. Möglich ist es aber auch, dass der sarkomatöse Charakter zuweilen nicht nur scheinbar ist, sondern dass er in einer infiltrirenden Wucherung und einer Metastasenbildung seinen Ausdruck findet.

In den Cystadenomen kann als besondere Modification nun noch in seltenen Fällen Verhornung eintreten. Die Räume erweitern sich zu rundlichen, mit verhornten Zellen gefüllten Höhlen, die durchaus denen der Cholesteatome entsprechen. Ueber die Genese dieser eigenartigen Bildungen besteht noch keine Klarheit.

Ob es sich um Rückbildung des ja von der Epidermis abstammenden Epithels oder um die Folgen einer besonderen entwicklungsgeschichtlichen Störung handelt, muss noch genauer festgestellt werden.

Die Adenome müssen nicht in der Mamma sitzen. Sie können auch an der Mammilla entstehen und an ihr einen Knoten bilden oder sie von innen heraus auftreiben. Sie haben dann hohes Cylinderepithel. Es giebt ferner auch Adenome überzähliger Mammae, z. B. gegen die Axilla hin.

Auch beim Manne kommen Adenome vor und zwar meist als Adenofibrome.

Das **Carcinom** (Fig. 326, 327, 328) ist die praktisch wichtigste Neubildung der Mamma. Sein Epithel entspricht demjenigen der Drüse. Es ist bald kubisch, bald cylindrisch. Im ersteren Falle bildet es kleinere und grössere, vielgestaltige, ganz ausgefüllte Alveolen. Das Cylinderepithel ist in drüsenschlauchähnlicher, mit engem oder weitem Lumen versehener Anordnung vorhanden, dabei aber gewöhnlich mehrschichtig. Nicht gerade häufig entsteht durch Bildung und Ansammlung schleimiger, von dem Cylinderepithel secernirter Massen ein Gallertkrebs (allg. Path. S. 542). Sehr oft kommt es bei kubischem oder cylindrischem Epithel durch reichliche Entwicklung und narbige Umwandlung des Bindegewebes zur scirrhösen Metamorphose, zum Scirrhus. Er stellt die häufigste Carcinomform der Mamma dar (allg. Path. S. 545).

Das Carcinom bildet im Innern des Mammagewebes, seltener nahe unter der Haut, einen bald rascher, bald langsamer wachsenden Knoten. Niemals kommt es vor, dass eine Mamma theilweise oder ganz krebsig „entartet". Der Tumor ist immer ein Gebilde für sich, welches infiltrirend wächst und das normale Gewebe zu Grunde richtet. Er dehnt sich also nur durch Vermehrung seiner eigenen Elemente aus. Angrenzende normale Drüsengebilde wandeln sich nicht in Krebs um.

Das Wachsthum geht im Allgemeinen langsam vor sich, erstreckt sich oft über Jahre. Es kann aber auch sehr rasch, in Wochen deutlich bemerkbar erfolgen, doch blieben die ersten Stadien meist unbeachtet. Am meisten wuchern die zellreichen Carcinome.

Ueber die erste Entstehung des Mammacarcinoms liegen keine directen Beobachtungen vor. Es hat noch Niemand einen beginnenden Brustdrüsenkrebs gesehen. In den frühesten Stadien

wird er eben nicht diagnosticirt und exstirpirt. Wir dürfen aber annehmen, dass es sich auf einer entzündlichen Basis entwickelt (allg. Path. S. 548). Manchmal mag eine chronische Induration den Boden vorbereiten. In anderen Fällen ist ein Trauma, z. B. ein Stoss als ätiologisches Moment in Anspruch genommen worden.

Der wachsende Tumor bietet nun nach seiner histologischen Zusammensetzung auch makroskopisch ein wechselndes Aussehen. Er erzeugt einmal rundliche, weiche, markige, auf der Schnittfläche der Mamma vorquellende Knoten, die bald blasser, bald geröthet und hyperämisch sind und ausgedehnte Blutungen enthalten

Fig. 326.

Rasch gewachsenes, zellreiches, vielfach hämorrhagisches, weiches Carcinom der Mamma. Der Tumor ist schärfer als ein Scirrhus (Fig. 327) gegen das Fettgewebe begrenzt, von knolliger Zusammensetzung. Die dunkeln Abschnitte sind die hämorrhagischen.

können (Fig. 326). Das sind stets die epithelreichsten Formen und besonders Cylinderzellenkrebse, die gelegentlich Cysten enthalten, weil die drüsenschlauchähnlichen Räume unter reichlicher Ansammlung eines dünnen Schleimes sich cystös erweitern. In diese Hohlräume hinein kann es bluten.

Auch die Gallertkrebse haben im Allgemeinen eine rundliche Gestalt.

Je bindegewebereicher die Krebse sind, um so weniger pflegen sie abgerundet und vorquellend zu sein. Der ausgebildete Scirrhus (Fig. 327) ist, zumal in der Mitte hart, weisslich trübe, gelb gesprenkelt und von weissen verzweigten Zügen (verdickten und

obliterirten Gefässen) durchzogen. Hier kann alles Epithel verschwunden sein. Der meist noch epithelhaltige transparente, weiche markige, leicht vorspringende Rand ist theils rundlich, theils unregelmässig zackig begrenzt. Letzteres kommt daher, dass der

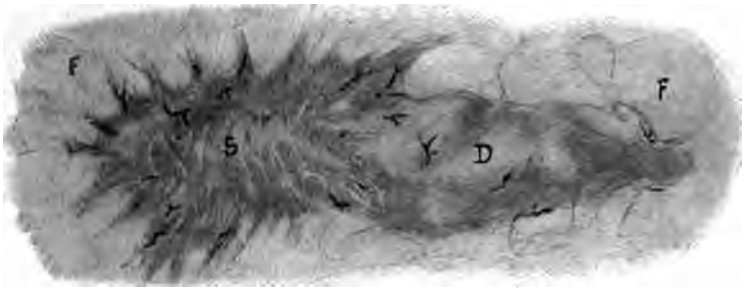

Fig. 327.

Scirrhus mammae, Schnittfläche. *F F* Fettgewebe, *S* Scirrhus, der in das Fettgewebe ausstrahlt und mit dem normalen Drüsenabschnitt *D* ohne scharfe Grenze zusammenhängt. In dem Scirrhus sieht man weisse Züge (verdickte Gefässe) und blutgefüllte kleine Gefässbäumchen.

Krebs in Zügen infiltrirend in die Nachbarschaft eindringt (Fig. 327, 328).

Sehr selten geht die Vernarbung des Scirrhus so weit, dass auch im Rande die Aufsuchung des Epithels Mühe macht.

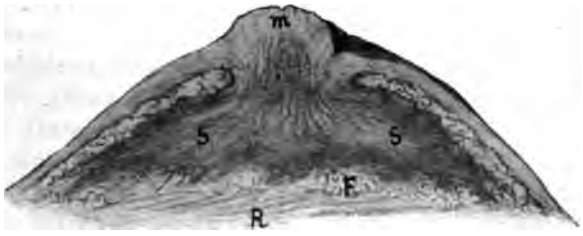

Fig. 328.

Scirrhus mammae. Der Scirrhus *S S* nimmt die ganze Mamma als ziemlich flacher, in das Fettgewebe ausstrahlender Tumor ein, der sich nach oben in die Mammilla *m* hinein fortsetzt. *F* Fettgewebe, *R* Musculatur.

Bei seinem dauernden Wachsthum verschmilzt der Krebs mit den an die Mamma anstossenden Theilen, so mit dem Pectoralis und andererseits mit der Haut. Schrumpft er dann weiter, so kann letztere eingezogen werden. Das geschieht am häufigsten mit der Mammilla, weil gerade unter ihr der Tumor oft seinen Sitz hat und weil er sich, den von der Warze herkommenden

Lymphbahnen entsprechend, zwischen den Milchgängen, aber sie bald verdrängend und zerstörend, in die Höhe entwickelt (Fig. 328). Bei späterer Schrumpfung zieht er dann die Mammilla ein.

Wenn aber das Carcinom mehr die Eigenschaften eines immer grösser werdenden Knotens hat, so wölbt er die Haut vor sich her und spannt sie über sich herüber.

In beiden Fällen wird die Epidermis bald durchbrochen. der Krebs kommt an einer oder mehreren, später confluirenden Stellen zum Vorschein, bildet ein rothes, granulirendes, ulcerirendes, vielfach auch verjauchendes Gewebe.

In die Tiefe durchsetzt die Geschwulst den Pectoralis und kann unter Umständen auch die Thoraxwand durchwuchern und innen auf der Pleura weiter proliferiren.

Er breitet sich auch seitlich über die Grenzen der Mamma aus und kann analog einem Panzer grosse Flächen der vorderen Thoraxwand in Gestalt einer dicken, harten, knolligen Masse einnehmen, in der die Mamma selbst völlig verschwunden ist.

Die Ausbreitung des Mammacarcinoms erfolgt nun aber am häufigsten in einer bestimmten durch den Lymphstrom gegebenen Richtung, das ist gegen die Axilla hin. Es kann in den Lymphbahnen continuirlich bis zu den axillaren Lymphdrüsen wachsen. Häufiger geht die Entwicklung sprungweise vor sich. Einzelne Epithelien werden mit der Lymphe bis zu den Lymphknoten getragen und wachsen dort weiter (vergl. oben S. 116). Oder die Zellen gewinnen schon unterwegs die Möglichkeit einer Ansiedelung. Dann entstehen secundäre einzelne oder zahlreiche Krebsknoten zwischen dem primären Tumor und der Axilla. Viele lassen sich nur mikroskopisch nachweisen, andere sind stark nadelkopfgross und umfangreicher, bis apfelgross. Sie sind fast immer rundlich conturirt und, wenn die primäre Geschwulst ein Scirrhus war, meist weicher als dieser.

Das Mammacarcinom macht schliesslich wie alle anderen Krebse Metastasen und zwar in innere Organe und in das Knochensystem.

Der Tumor kann doppelseitig auftreten. Er kommt naturgemäss weit überwiegend beim Weibe vor, findet sich aber auch beim Manne in etwa 2 % der Fälle. Er geht zuweilen nicht von der eigentlichen, sondern von einer überzähligen Mamma aus.

Aus räumlichen Gründen muss hier auch ein Carcinom Erwähnung finden, welches nicht von der Brustdrüse selbst, sondern

von der die Mammilla und die angrenzenden Flächen bedeckenden Epidermis ausgeht und als PAGET'sche Krankheit bezeichnet wird. Es handelt sich um einen Plattenpithelkrebs, der, wie meiner Ansicht nach alle Carcinome, in Gestalt einer subepithelialen Entzündung beginnt und lange Zeit eine rothe, nässende, ulcerirende Fläche darstellt, die allmählich fester wird und ein Carcinom aus sich hervorgehen lässt. Bemerkenswerth ist die Affection dadurch geworden, dass in dem verdickten Epithel vorkommende, aus einer Degeneration von Zellen entstehende Einschlüsse vielfach für Parasiten gehalten wurden.

7. Parasiten.

Von Parasiten der Brustdrüse ist das sehr seltene Vorkommen von Cysticercus cellulosae und des Echinococcus zu erwähnen, der allerdings auch nur selten in der Brustdrüse gefunden wurde. Die Umgebung des Parasiten war in mehreren Fällen bedeutend indurirt, so dass Verwechslung mit malignen Neubildungen vorgekommen ist.

III. Die männlichen Geschlechtsorgane.

1. Hoden und Nebenhoden.

a) Die Hüllen des Hodens.

α. Die Hydrocele.

Hydrocele (Wasserbruch) ist die Ansammlung wässriger Flüssigkeit im Sack der Tunica vaginalis propria oder auch im nicht geschlossenen Processus vaginalis.

a) Die Flüssigkeit der **Hydrocele des Processus vaginalis** stammt aus der Bauchhöhle oder meist von der Wand des Sackes. Sie lässt sich in die Bauchhöhle empordrücken. Intrauterin oder später kann eine Verwachsung im Processus vaginalis eintreten. Geschieht das oben, so entsteht eine gewöhnliche Hydrocele (b), findet sie unten statt, so bildet sich eine Hydrocele funiculi spermatici.

b) Die **Hydrocele tunicae vaginalis** (Fig. 329) **propriae** ist die häufigste Form. Sie wird meist durch entzündliche Processe, ausserdem durch Circulationstörungen bei Varicocele (S. 84), bei Druck von Tumoren und Hernien erzeugt.

Eine Hydrocele acuta kann durch Quetschung, häufiger aber durch gonorrhoische Nebenhodenentzündung entstehen. Der Erguss zeigt alle Uebergänge von klarer seröser bis zu entzündlich getrübter und röthlicher Beschaffenheit. Er kann bald ohne weitere

Störungen verschwinden oder es entwickelt sich eine chronische Hydrocele. Bei dieser kann die Menge der Flüssigkeit über 1 Liter betragen. Die Hydrocele ist meist von birnförmiger Gestalt, mit nach dem Leistenring gewendeter Spitze, die sich bis in den Leistenkanal erstreckt, wenn ein grosser Theil des Processus vaginalis peritonei offen blieb. Die Flüssigkeit ist ein eiweissreiches, gelbliches Serum, dem bei längerem Bestehen Fettkörnchenzellen und Cholestearintafeln beigemischt sind, mitunter auch gelbliche Fibrinflocken. Sie enthält häufig durch traumatische und entzündliche Blutungen einen hämorrhagischen Charakter, so dass aus der Hydrocele eine Hämatocele wird.

Fig. 329.
Hydrocelle tunicae vaginalis. *T* der mit Flüssigkeit ausgefüllte Raum der Hydrocele, *H* Hoden, *S* Samenstrang.

Der Hoden wird durch die Flüssigkeit nach unten und hinten gedrängt, mehr und mehr abgeplattet und häufig, aber nicht immer, atrophisch.

Je länger eine Hydrocele besteht, um so mehr treten entzündliche Veränderungen an der Innenfläche des Sackes hervor. Es kommt an beiden Blättern zu diffuser und fleckiger Verdickung. Im ersteren Falle können die Häute eine zähe lederartige Beschaffenheit annehmen, im letzteren bilden sich knorpelharte, mitunter auch verkalkte Hervorragungen. Auch Verwachsung der Blätter kommt nicht selten vor. Ueber Hoden und Nebenhoden entstehen ferner zuweilen zottige Auswüchse (Periorchitis prolifera). Aus diesen Excrescenzen können in ähnlicher Weise wie die sogenannten Gelenkmäuse freie Körper der Scheidenhaut hervorgehen.

Ueber das Vorkommen von Tausenden freier Körper bei irreponibler Scrotalhernie hat SULTAN berichtet. Die Gebilde waren meist erbsengross, rundlich und weich. Sie bestanden aus platten Zellen, Detritus, geschichteten, an Corpora amylacea erinnernden Concrementen, in der Peripherie

aus Fibrin in scholligen Massen. An der Tunica vaginalis bestand Wucherung des Endothels und fibrinoide Umwandlung.

β. Die Haematocele.

Die Hämatocele kann sich (s. o.) secundär aus der Hydrocele entwickeln. Andererseits kann sie selbständig nach Trauma und Quetschungen sowie bei Individuen entstehen, die, z. B. bei Scorbut, zu Blutungen neigen. Das ergossene Blut erleidet die bekannten Umwandlungen, es schlagen sich Coagula auf den Wänden nieder, die später bräunliche, oft geschichtete Massen bilden.

Als Haematocele extravaginalis bezeichnet man einen Bluterguss in das lockere Bindegewebe des Scrotums.

Die traumatischen Hämatocelen des Samenstranges sind meist extravaginal, sie entstehen aus diffusen, zumal von zerrissenen Venen einer Varicocele herrührenden Blutergüssen, welche sich in dem Zellgewebe abkapseln und weiter umwandeln.

b) Der Hoden und der Nebenhoden.

α. Circulationstörungen.

Hyperämie und Anämie können übergangen werden. Verschluss der Arteria spermatica interna hat Nekrose des Hodens (nicht des Nebenhodens, der von der Arteria deferentialis versorgt wird) zur Folge. Verschluss der Venen bedingt Oedem, fettige Entartung Atrophie und Bindegewebezunahme.

β. Entzündungen.

Die Entzündung kann nur den Nebenhoden als Epididymitis oder nur den Hoden als Orchitis im engeren Sinne oder beide zugleich ergreifen. Eine Entzündung der Tunica propria heisst Periorchitis (s. Hydrocele).

Die Entzündungen entstehen entweder fortgeleitet aus der Umgebung (von der Scheidenhaut, dem Samenstrang) oder auf dem Wege des Vas deferens bei Gonorrhoe oder anderen Entzündungen der Harnwege, der Prostata und Samenblasen, oder hämatogen (bei Parotitis, s. S. 223, bei Variola, Tuberculose, Pyämie u. s. w.)

Man unterscheidet eine acute und eine chronische Entzündung.

Die acute Orchitis ist gekennzeichnet durch Hyperämie des intertubulären Bindegewebes und durch Exsudation in dasselbe. Leukocyten durchsetzen auch das Epithel und finden sich im Lumen der Hodenkanälchen. Die Albuginea wird gespannt, der Hoden fühlt

sich hart an. Alle diese Erscheinungen können sich (z. B. nach Parotitis) bald wieder zurückbilden. Durch Steigerung des Processes aber kann es zur Eiterung kommen.

Der Abscess wird nicht selten abgekapselt, sein Inhalt zu einer trockenen oder breiigen Masse, welche später verkalken kann. Auch Perforation nach aussen kommt vor. Aus der Rupturstelle der Albuginea wuchern dann zuweilen reichliche Granulationsmassen hervor: Fungus benignus. Im Scrotum kann sich Eiterung und Gangrän anschliessen. Eine acute eitrige Orchitis sah Birch-Hirschfeld bei ulceröser Endocarditis. Die hämatogene Orchitis bei Variola, die klinisch meist latent bleibt, untersuchte Chiari. Er fand multiple nekrotische Herdchen mit umgebender Leukocytenanhäufung.

Die acute Epididymitis ist meist die Folge der Gonorrhoe. In den Kanälchen findet sich Epitheldesquamation, zwischen ihnen Hyperämie und Exsudation. Zuweilen entstehen kleine, seltener grössere Abscesse. Ausgang in Heilung ist häufig. Der Hoden kann secundär ergriffen werden.

Die chronische Orchitis geht nicht selten aus einer acuten hervor. Sie ist verbunden mit Zunahme des Bindegewebes auf Kosten der mehr und mehr schwindenden, fettig entartenden Harnkanälchen. Häufig ist die Wucherung nur partiell, fleckig, in anderen Fällen diffus, so dass der Hoden schliesslich fast nur noch aus Bindegewebe besteht und dann durch Schrumpfung kleiner und härter wird.

Die gonorrhoische Epididymitis kann auch in Induration ausgehen. Dann werden die Kanälchen verengt oder ganz comprimirt. Samenstauung und Hodenatrophie ist die Folge (s. u. S. 587).

Chronische, von vornherein als solche einsetzende Orchitiden sind ätiologisch vielfach unklar. Manchmal beruhen sie auf Syphilis. Sie können auf das Vas deferens übergreifen und seine nächste Umgebung indurativ verdicken.

Die tuberculösen Processe des Hodens sind häufig. Die Bacillen entfalten ihre Wirksamkeit meist vom Lumen der Kanäle aus, bringen das Epithel zur Nekrose und erregen eine mit Tuberkeln durchsetzte pericanaliculäre Wucherung. Vom Centrum aus verfällt immer neues Gewebe der Verkäsung, während aussen die Proliferation fortschreitet.

Die Tuberculose (Fig. 330) beginnt fast immer am Nebenhoden. Er wird allmählich in ganzer Ausdehnung ergriffen und schwillt zunehmend an. Auf seiner Schnittfläche sieht man die

von einer käsigen Mitte und einem grauen Randsaum gebildeten, mehr und mehr unter Nekrose confluirenden Kanäle. Durch die Verschmelzung entsteht schliesslich ein gemeinsamer grosser Käseherd, bezw. der Form des Nebenhodens entsprechend ein dem Hoden anliegender käsiger Strang, der nur nach aussen noch durch nicht abgestorbenes Gewebe abgeschlossen ist.

Vom Nebenhoden greift die Tuberculose auf den Hoden über. Sie folgt einmal und am häufigsten den Samenkanälchen, deren Durchschnitte anfänglich, solange noch die Verkäsung fehlt, den Eindruck machen, als handele es sich um isolirte miliare Tuberkel, während in Wirklichkeit hinter einander aufgereihte knotige Verdickungen vorliegen, die durch weniger stark angeschwollene oder kaum erkrankte Abschnitte mit einander verbunden sind.

Fig. 330.

Tuberculose von Nebenhoden und Hoden. Der Nebenhoden *N N* zeigt grosse und kleine Herde. Im Hoden *H* zahlreiche Tuberkel, die vom Hilus aus in das Organ hinein an Menge und Grösse abnehmen. *S* Samenstrang.

Auf der Schnittfläche des Hodens sieht man den Process vom Hilus nach der Peripherie fortschreiten. Anfangs finden sich nur dort einzelne Knötchen, dann nehmen sie zu und verbreiten sich in radiärer Anordnung, aber deutlich an Menge abnehmend durch den ganzen Hoden bis zur Albuginea. Später verkäsen sie und confluiren, aber auch zunächst im Hilus und erst nachher im übrigen Organ.

Ausser auf dem Wege der Samenkanäle dringt die Tuberculose, aber seltener, auch in Gestalt zusammenhängender verkäsender knotiger Wucherungen vom Nebenhoden aus in den Hoden vor und breitet sich in ihm in wechselndem Umfange aus.

In beiden Fällen behält die Erkrankung des Hodens meist einen herdförmigen Charakter. Selten fliesst sie zu einer totalen Verkäsung des ganzen Organs zusammen.

Auch auf die Scheidenhäute des Hodens kann der Process sich ausdehnen.

Vom Nebenhoden, seltener vom Hoden aus kann die Entzündung auch auf das Gewebe des Scrotums übergehen, sich in ihm

bis zur Epidermis ausbreiten, diese durchbrechen und in Gestalt eines tuberculösen Granulationsgewebes als tuberculöser Fungus hervorwuchern.

Ferner wird fast immer das Vas deferens ergriffen. Seine Wand verdickt sich durch Entwicklung von Tuberkeln, die auch hier vom Lumen aus verkäsen. Die Veränderung ist in der Nähe des Nebenhodens am stärksten, kann sich bis zur Prostata erstrecken, verliert sich aber oft allmählich nach dieser Richtung. Doch lassen sich dann meist viele Centimeter weit noch subepitheliale kleine Tuberkel nachweisen.

Ausser der primären Nebenhodentuberculose giebt es auch solche, die zuerst im Hoden auftritt. Doch ist das viel seltener. Bei Miliartuberculose findet man zuweilen auch im Hodengewebe miliare Knötchen. Auch kommt es vor, dass dort grössere käsige Herde ohne Erkrankung des Nebenhodens entstehen. Am häufigsten sieht man das bei Kindern.

Die Hodentuberculose kann sich einseitig und doppelseitig, aber dann meist in ungleicher Entwicklung ausbilden. Sie ist sehr oft Theilerscheinung einer Erkrankung des Urogenitalapparates, insbesondere der Prostata und Samenblasen (S. 588 u. 590).

Die Hodentuberculose entsteht wahrscheinlich immer hämatogen (s. oben S. 462). Durch Fortkriechen am Vas deferens können Samenblasen und Prostata secundär ergriffen werden. Das konnte BAUMGARTEN experimentell nachweisen, während es ihm nicht gelang von den genannten Organen aus den Hoden zu inficiren.

Die syphilitischen Entzündungen (Fig. 331) des Hodens stellen sich theils als die eben erwähnten bindegewebig indurirenden Processe dar, die keine charakteristische Beschaffenheit haben und nur per exclusionem bei Individuen mit anderweitiger Syphilis als solche erkannt werden können. Es giebt aber andererseits auch eine charakteristische syphilitische granulirende Entzündung, die neben chronisch verdichtenden Bindegewebewucherungen, in denen die functionellen Bestandtheile mehr und mehr zu Grunde gehen, vor Allem gummöse Knoten erzeugt, die in die indurirten Partien eingelagert sind.

Es handelt sich um einen granulirenden Process, der sich immer weiter ausdehnt und dann theilweise frühzeitig in narbige Schrumpfung übergeht, theilweise einen zellreichen, weichen Charakter behält und in dieser Form besonders zur Nekrose geneigt ist. Die absterbenden und abgestorbenen Abschnitte haben gern elastische

Consistenz, welche ihnen den Namen Gummiknoten eingetragen hat.

Durch die syphilitische Entzündung wird der Hoden gleichmässig oder knollig vergrössert, er kann den Umfang einer Faust erreichen. Er fühlt sich sehr derb an. Schneidet man ihn durch, so fällt seine harte zähe Consistenz auf. Auf der Schnittfläche sieht man in früheren Stadien neben den dichten Partien noch Hodengewebe, welches aber reducirt, atrophisch-gelblich oder bräunlich gefärbt ist. Später ist es verschwunden. Dann bemerkt man einerseits, vor Allem peripher, ein weisses festes Bindegewebe und darin kleinere und grössere, rundliche oder besonders gern zackige, auf die Schnittfläche etwas prominirende Felder von anfangs weicher, feuchter, gelblich trüber, später trockener, gelber Beschaffenheit, welche die Nekrose verräth.

Fig. 331.

Syphilis des Hodens. Vom Hodengewebe ist nichts mehr zu sehen, vom Nebenhoden findet sich bei *N* noch ein Rest. *S* ist das gummös umgewandelte syphilitische Product, *BB* das ringsherum entzündlich neugebildete, faserige Bindegewebe. *F* Samenstrang.

Die gummösen Knoten können, falls das umgebende Gewebe noch nicht zu fest geworden ist, resorbirt werden. Dann tritt auch an ihre Stelle schwielige Substanz. Dadurch nimmt die Grösse des Hodens wieder ab. Er wird kleiner, fester, meist etwas höckerig. In anderen Fällen bleibt der nekrotische Abschnitt in die harte Umgebung eingeschlossen. Er kann dann verkalken. Durchbruch der gummösen Wucherung in das Scrotum und ev. nach aussen ist selten.

Syphilitische und tuberculöse Processe sind im Allgemeinen leicht zu unterscheiden, schon deshalb, weil die letzteren meist im Nebenhoden sitzen. Die gummösen elastischen nicht erweichenden Gummata sind ausserdem meist charakteristisch. Bestehen einmal Zweifel, so hilft die Histologie aus (allg. Path.

S. 381). Hier können Bedenken nur auftauchen, wenn in dem syphilitischen Gewebe auch Riesenzellen vorhanden sind. Neuerdings wird angegeben (FEDERMANN-ORTH), dass die elastischen Elemente der Hodenkanälchen bei Syphilis erhalten bleiben, bei Tuberculose schwinden.

γ. Geschwülste des Hodens.

Gutartige Tumoren der Bindegewebegruppe (Fibrome, Lipome) sind selten, bleiben meist klein und sitzen an der Albuginea, im Rete testis oder im Nebenhoden. Sie bedürfen keiner genaueren Besprechung.

Zu den gutartigen Neubildungen gehören gewöhnlich die nicht seltenen cystischen Geschwülste, die man wohl Adenome oder Cystadenome nennt. Aber die Namen sind, da die Tumoren nicht etwa aus dem im Sinne anderer Adenome wuchernden Drüsengewebe des Hodens bestehen, unangebracht. Denn diese cystischen Neubildungen haben einen weit complicirteren Bau und gehören in eine Kategorie mit denen, die man früher meist Dermoidcysten zu nennen pflegte. Es handelt sich um Tumoren, welche oft aus den Bestandtheilen **aller drei Keimblätter** aufgebaut sind, wenn es auch manchmal schwer hält, den Nachweis sicher zu führen. Die Cystenräume werden entweder durch Cylinderepithel oder durch Flimmerepithel oder Plattenepithel ausgekleidet, welches mit den der Haut zukommenden Anhanggebilden versehen sein kann. Dann enthalten die Cysten manchmal in einem fettigen Brei wechselnde Mengen von Haaren (vgl. die analogen Tumoren des Eierstocks S. 516).

Ueber die Entstehung dieser dreikeimblättrigen Neubildungen sind wir nicht sicher unterrichtet. WILMS hat ihre Zusammensetzung zuerst nachdrücklich betont und hervorgehoben, dass sie aus einer den Keimzellen gleichwerthigen Zelle hervorgehen müssen. Als solche wird nach MARCHAND und BONNET neuerdings gewöhnlich eine abgesprengte Furchungskugel angesehen (s. a. P. S. 604 und Ovarium S. 517).

Das makroskopische Aussehen dieser Neubildungen wechselt sehr. Ihre Grösse kann beträchtlich werden. Auf dem Durchschnitt der Geschwulst erkennt man die zahlreichen, oft dichtgedrängt liegenden stecknadelkopf- bis eigrossen Cysten, die theils eine dünne wässrige oder schleimige, theils eine dickbreiige atheromähnliche (ev. mit Haaren untermischte) Flüssigkeit enthalten.

In vielen dieser Tumoren finden sich neben den Cysten auch noch andere Bestandtheile, so vor Allem Knorpel in kleineren

und grösseren Inseln verschiedenster Gestalt. Manchmal überwiegt er, so dass man die Bezeichnung Chondrom mit in den Namen hineinnimmt („Cystochondrom") oder allein gebraucht. Auch reine Chondrome oder wenigstens solche, in denen ohne genauere Untersuchung andere Bestandtheile vermisst werden, kommen vor, sind aber selten. Sie stellen harte, knollige aus einzelnen dichtgedrängten und confluirenden Knorpelinseln bestehende Knoten dar.

Ausser dem Knorpel findet sich auch glatte und quergestreifte Musculatur. Die letztere kann ebenfalls durch ihre Menge imponiren und die Bezeichnung Rhabdomyom veranlassen. Sie kann einen Tumor auch allein zusammensetzen.

In solchen Fällen handelt es sich also, wovon auch bei den malignen Neubildungen noch die Rede sein wird, um die alleinige oder vorwiegende Wucherung eines Bestandtheiles der Mischgeschwulst. Aber es wird auch noch die Meinung vertreten, dass es sich bei derartigen Tumoren auch um die Verlagerung von Theilen der dem werdenden Hoden benachbarten Gewebe in ihn hinein, also nicht um eine dreiblättrige Mischgeschwulst handeln könne. Etwaige epitheliale Elemente leitet man dann wohl aus dem Hoden selbst ab.

Wie dem auch sei — eine Entscheidung ist schwer zu treffen — so liegt doch die Entwicklung eines in den Hoden versprengten Keimes vor, der sich demgemäss auch als abgeschlossenes Gewebe weiter vergrössert und das umgebende Hodengewebe verdrängt. Es kann aber neben dem Tumor oft noch nachgewiesen werden (Fig. 332), zumal wenn er, wie es z. B. bei den Rhabdomyomen vorkommt, an der Albuginea seinen Sitz hat.

Die malignen Tumoren (Fig. 332) bereiten dem Verständniss grosse Schwierigkeiten. Ihr Bau ist selten so ausgesprochen, dass man das prägnante Bild eines Sarkoms oder Carcinoms erhielte. Die malignen Tumoren zeichnen sich, zumal wenn sie eine gewisse Grösse erreicht haben, meist durch ein rasches, oft rapides Wachsthum aus. Sie bleiben anfangs innerhalb der stark gedehnten und deshalb mitwachsenden Kapsel, die aber flachknollig vorgebuchtet sein kann. Später, nachdem sie gänseei- oder faustgross geworden sind, durchbrechen sie die Hülle und gehen auf das umgebende Gewebe, auf das Scrotum und auf den Samenstrang über. Dann machen sie Metastasen in die inguinalen und im Becken gelegenen Lymphdrüsen und weiterhin oft sehr ausgedehnt auch in die übrigen Organe, wobei sie manchmal besonders die Lymphdrüsen

vor der Wirbelsäule bis zum Zwerchfell und darüber hinaus betheiligen.

Im Anfang kann man neben dem Knoten meist den Hoden und Nebenhoden noch nachweisen. Ersterer liegt gewöhnlich am oberen Ende des Tumors platt auf ihm ausgebreitet. Er wurde durch die Geschwulst von innen her verdrängt und comprimirt. Denn die Neubildung entstand zunächst in Gestalt eines kleinen, allmählich an Grösse zunehmenden, aber zunächst vorwiegend expansiv wachsenden Knotens. Später geht der Hoden unter dem Druck ganz zu Grunde. In anderen Fällen wird er schon bald durch infiltrirendes Wachsthum des Tumors vernichtet.

Fig. 332.

Die Geschwülste sind meist weich, mehr oder weniger deutlich knollig abgetheilt. Sie zeigen sehr gern regressive Metamorphosen (fettigen Zerfall) und Nekrosen. Dazu kommen manchmal kleinere oder ausgedehntere Blutungen, welche den Knoten hämorrhagisch durchsetzen (Fungus haematodes).

Die weiche Beschaffenheit des Tumors ist durch den grossen Zellreichthum bedingt.

In manchen Fällen hat die Neubildung eine sarkomähnliche Structur. Sie besteht aus dichtgedrängten Rundzellen in einem faserigen Reticulum. Auch spindelzellige Geschwülste kommen vor. Zuweilen findet man in solchen Tumoren auch epitheliale Gebilde in schlauchförmiger, drüsiger Anordnung. Dann darf man annehmen, dass es sich um eine Mischgeschwulst handelt, deren bindegewebiger Grundstock in sarkomatöse Wucherung gerieth.

In relativ häufigen Fällen zeigt die Geschwulst einen an alveolare Structur erinnernden Bau. Man findet ein bindegewebiges Maschenwerk von wechselnder Breite, in dessen Lücken Zellen haufen- und strangweise angeordnet sind. Diese Zellen sind rund oder polygonal und sitzen dem Bindegewebe epithelähnlich auf.

In der Stützsubstanz finden sich zerstreut reichliche unregelmässige Haufen von Lymphocyten. Der Bau erinnert an ein Carcinom, ist aber nicht so regelmässig, dass man diese Bezeichnung anwenden könnte. Einen bestimmten Namen kann man meines Erachtens dieser häufigsten Form der malignen Hodentumoren nicht geben. Es handelt sich, wie ich annehme, ebenfalls um einseitig entwickelte Mischgeschwülste — auch in ihnen findet man unzweifelhafte Epithelgebilde — von unbestimmtem embryonalen Bau. Genauere Untersuchungen sind erforderlich.

Echte unzweifelhaft reine Carcinome sind im Hoden selten. Vielleicht gehen einzelne maligne Tumoren aus einer Wucherung abgesprengter Nebennierenkeime hervor.

δ. Regressive Veränderungen.

Fettige Entartung der Hodenkanälchen findet sich neben anderen Processen, so neben Tuberculose und Syphilis, neben Tumoren und im Alter. Die Function muss dabei leiden.

Am wichtigsten ist die Atrophie des Hodens, die häufig mit fettiger Degeneration und im Alter stets mit Pigmentirung der Epithelien einhergeht. Die Samenkanälchen werden dünner, der typische Bau geht verloren und macht einer Rückbildung (allg. Path. S. 310), einer Auskleidung durch indifferentes Epithel Platz. Der Hoden im Ganzen wird kleiner, weicher und bräunlich.

Solche Atrophien treten im Alter manchmal erst spät ein. Sie können sich aber auch ungewöhnlich früh einstellen und finden sich ferner bei Druck durch Tumoren, durch Hydrocelen und ev. auch durch Hernien, ferner bei Verödung des Nebenhodens durch indurirende Entzündungen. Atrophie entsteht auch bei experimenteller Verlagerung des Hodens. Damit steht im Einklang, dass der im Leistenkanal oder der in der Bauchhöhle retinirte Hoden (S. 509) sich oft nicht gut entwickelt, atrophisch bleibt oder früh atrophisch wird.

Für den Chirurgen ist ferner die Frage von Interesse, ob nach Resection oder Unterbindung des Vas deferens, wie sie bei Prostatahypertrophie vorgenommen wurde, eine Atrophie des Hodens eintritt. Durch Thierversuche wurde festgestellt, dass erst nach einigen Wochen bis Monaten eine Verkleinerung des Organs beginnt, dass aber zunächst keine Veränderung zu bemerken ist. Dieses anfängliche Andauern der Secretion ist nur dadurch möglich, dass der Samen in den Nebenhodenkanälchen theilweise zerfällt und resorbirt wird, so dass neues Sperma aus dem Hoden

nachrücken kann. Hört diese Möglichkeit später auf, so wird neuer Samen nicht mehr producirt werden. Der Hoden wird dann atrophisch. Beim Menschen braucht dies aber nicht nothwendig einzutreten, weil die Unterbindung des Vas deferens meist ältere Männer betrifft, bei denen die Spermabildung schon nachlässt. Ich sah die Hoden eines 67jährigen Mannes drei Jahre nach Resection makroskopisch ganz unverändert.

ε. Cysten am Hoden.

Auf entwicklungsgeschichtlicher Basis entstehen einmal lang gestielte seröse Cysten am Kopfe des Nebenhodens, die sogenannten Morgagni'schen Hydatiden. Zweitens beruhen auf dem Vorhandensein eines Vas aberrans des Wolff'schen Körpers die Spermatocelen. Das sind cystische, durch einen Kanal mit einem Nebenhodenkanälchen in Verbindung stehende nuss- bis eigrosse (selten grössere) Räume, die eine mit Spermatozoen vermischte Flüssigkeit enthalten. Das Vas aberrans hat sich dabei unter Einfliessen von Sperma aus dem Nebenhoden an seinem blinden Ende erweitert. Wenn die Cyste platzt, kann Samen in die Tunica vaginalis übertreten und sich einer Hydrocele beimischen.

Durch Stauung des Samens sollen Stauungscysten am Nebenhoden entstehen. Doch ist damit immer in maassgebender Weise eine Neubildung von Wandbestandtheilen verbunden (vergl. allg. Path. S. 420).

η. Parasiten.

Von Parasiten ist das sehr seltene Vorkommen des Echinococcus im Nebenhoden (A. Cooper) und im Hoden (Gluge) zu erwähnen. Auch in der Höhle der Tunica vaginalis propria ist dieser Parasit gefunden worden.

2. Samenblasen.

Circulationstörungen sind ohne Bedeutung. Entzündungen kommen einmal bei Gonorrhoe vor. Sie finden ihren Ausdruck in reichlicher Schleimbildung. Am wichtigsten ist die tuberculöse Entzündung (Fig. 333). Sie beginnt auf der Schleimhaut der Samenblasen und führt zu beträchtlicher Verdickung der Wand, während vom Centrum aus eine ausgedehnte Verkäsung nachfolgt. Auf dem Durchschnitt ist das Organ fächerförmig abgetheilt, der Käse in den einzelnen Abtheilungen ist trocken und fest oder breiig erweicht. Die Samenblase kann eigross werden. Der Pro-

cess ist äusserst selten die einzige Tuberculose des Urogenitaltractus, meist sind andere Theile (Hoden [S. 582], Prostata) gleichzeitig ergriffen. Gewöhnlich sind beide Samenblasen erkrankt.

Atrophie der Samenblasen entwickelt sich bei Fehlen oder Schwund des Hodens. Im Alter stellt sich bei der Atrophie gern eine ausgesprochene Pigmentirung (Haemochromatose) der glatten Musculatur ein (OBERNDORFER), die weiterhin schwindet und Bindegewebe Platz macht.

Cysten können sich als sogen. Stauungscysten entwickeln und als divertikelartige Ausstülpungen bilden.

Concremente entstehen durch Verkalkung eingedickter Entzündungsproducte, die auch Samenfäden einschliessen können (Samensteine).

Primäre Tumoren sind sehr selten. Carcinome und Sarkome wurden beschrieben.

Fig. 333.

Tuberculose einer Sammenblase. *d* Vas deferens, bei *a* im Querschnitt. Die Schnittfläche der vergrösserten Samenblase zeigt die zahlreichen Durchschnitte der Kanäle *t t*, die im Innern ausgedehnt verkäst sind.

3. Prostata.

1. Entzündung.

Die acute Entzündung der Prostata (Prostatitis) ist am häufigsten bei gonorrhoischer Harnröhrenentzündung. Sie geht mit beträchtlicher, hauptsächlich durch active Hyperämie bewirkter Schwellung einher.

Eine eitrige, Abscesse erzeugende Prostatitis kann aus der acuten Entzündung hervorgehen und findet sich sonst nach Verletzungen und nach Entzündungen der Harnblase, Samenblasen, des Rectum, des Zellgewebes und ev. auch metastatisch. Die Abscesse dicken sich später manchmal ein und verkreiden, oder sie brechen in die Harnröhre mit einzelnen oder vielen, kleineren oder grösseren Oeffnungen durch. Auch ist Uebergang der Eiterung auf das angrenzende Zellgewebe und Durchbruch nach dem Damm möglich. Bei Communication mit der Harnröhre entsteht dann Harninfiltration. In den Venen des Plexus prostaticus kann Thrombose mit Erweichung und Vereiterung entstehen.

Tuberculöse Entzündungen der Prostata sind bei sonstiger Urogenitaltuberculose, besonders des Hodens und der Samenblase häufig, für sich allein seltener.

Die Prostata enthält entweder nur miliare Knötchen oder

erbsengrosse und grössere verkäsende und confluirende Herde (Fig. 334), die schliesslich das ganze gleichzeitig vergrösserte Organ einnehmen können. Meist sind die beiden Prostatalappen ungleich befallen. Die Tuberculose kann in die Harnblase, das Rectum und in die Harnröhre durchbrechen, so dass man von ihr aus in käsig zerfallende Höhlen hineinsieht.

2. Regressive Veränderungen.

[illegible] Prostata stellt sich unter Umständen schon bei jüngeren Männern, [illegible] Greisen ein. Nach Castration pflegt die [illegible].

[illegible] eine Fettentartung des Epithels.

3. [illegible]

[illegible] der sogenannten Prostatakörper [illegible] der Prostata sind regelmässige Befunde in allen Lebensaltern s. allg. Path. S. 250, Fig. 115. In der Jugend farblos, werden sie im Alter braun, fester und manchmal kalkhaltig. Wenn sie dann sehr reichlich vorhanden sind, verleihen sie der Schnittfläche ein Aussehen, als sei sie mit Schnupftabak bestreut. Sie haben in der gewöhnlichen Grösse keine Bedeutung, können aber erbsen bis nussgross werden und dann, wenn sie an die Urethra anstossen, deren Lumen einengen.

Fig. 334.

[illegible] Man sieht auf die quere Schnitt[illegible] H halbmondförmig gestaltete [illegible] und grössere tuberculose, grösstenteils verkäste Herde.

4. Hypertrophie.

Im höheren Alter stellt sich sehr häufig eine **Prostatavergrösserung** ein (Fig. 335), die praktisch sehr wichtig ist, da sie die Harnentleerung hindert. Das Organ kann unter gleichmässiger Zunahme in allen Dimensionen auf die Grösse eines Hühnereies, ja einer Faust anschwellen, manchmal ist die eine Hälfte allein hypertrophisch oder wenigstens deutlich grösser als die andere. Nicht selten kommt es ferner zur **Hypertrophie** des sogenannten **mittleren**

Lappens (Fig. 336). Dann ragt ein rundlicher oder leicht kegelförmiger Körper aus dem unter dem Blasenhals gelegenen Abschnitt in die Blase hinein. Er kann hühnereigross werden.

Die Hypertrophie kann in ihren höheren Graden nicht, wie man wohl versucht hat, aus einer entzündlichen Bindegewebezunahme erklärt werden. Nur geringere Vergrösserungen lassen sich so ableiten, stärkere Anschwellungen zeigen stets eine Massenzunahme

Fig. 335.
Ungewöhnlich starke Hypertrophie der seitlichen Prostatalappen *P P*. *H* erweiterte Urethra, *U U* Ureterenmündungen, *B* Harnblase.

nicht nur des Bindegewebes, sondern auch der glatten Musculatur und der Drüsen. Letztere sind allerdings meist nur erweitert, manchmal auch reducirt. Dann beansprucht die Musculatur den grössten Raum, so dass man nicht selten von einer Art von Myom-Bildung reden kann.

Auf dem Durchschnitt ist das vergrösserte Organ entweder mehr gleichmässig zusammengesetzt, oder man sieht bald nur angedeutet, bald ausgesprochen eine lappige, knollige Anordnung (Fig. 337). In dem mittleren Lappen trifft man ferner nicht selten

cystische Hohlräume einzeln und in grosser Zahl. Er kann sich geradezu cystisch in die Blase vorwölben.

Fig. 336.

Hypertrophie des mittleren Lappens der Prostata. *B* Harnblase, *U U* Ureterenmündungen, *S S* seitliche, wenig vergrösserte Prostatalappen, *P* hypertrophischer mittlerer Lappen.

Je ausgesprochener die Lappung ist, um so mehr nimmt das Bindegewebe dadurch an der Hypertrophie Theil, dass es, mit Musculatur gemischt, in breiten Zügen zwischen den einzelnen Lappen und Läppchen dahin zieht, die ihrerseits vorwiegend aus Musculatur und Drüsen bestehen.

Fig. 337.

Hypertrophie der Prostata. Querschnitt durch das Organ. Die Urethra *U* ist von oben her geöffnet und klafft deshalb auseinander. Die Schnittfläche der Prostata ist in kleinere und grössere, etwas prominente Felder eingetheilt.

Der sogenannte mittlere Prostatalappen (Home'scher Lappen, Pars intermedia) ist kein abgesonderter Theil der Vorsteherdrüse. Die Hypertrophie entsteht hier nach Jores aus Hyperplasie accessorischer Drüsen, die unterhalb der Schleimhaut der Harnröhre und Blase liegen. Sie befinden sich demnach zwischen Schleimhaut und Sphinc-

ter internus, der mit zunehmender Hypertrophie hinten und oben gehoben wird.

Eine mässige Vergrösserung des mittleren Lappens bedingt die Bildung von Klappen und Falten der Schleimhaut, welche die Harnentleerung hindern. Die stark vorspringenden Knoten verlegen die Urethra ventilartig, wenn sie von hinten her durch den Harn über die Oeffnung gedrängt werden.

Hypertrophie eines Seitenlappens oder ungleichmässige Vergrösserung der beiden bedingt Verbiegungen der Pars prosta-

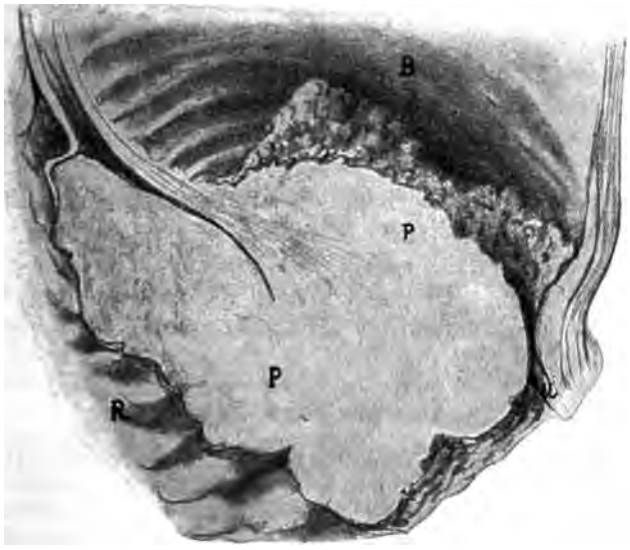

Fig. 338.

Prostata-Carcinom. Längsschnitt. *B* Blase, *U* Urethra, die durch den Tumor verengt ist. *PP* das Prostata-Carcinom, welches einerseits in die Blase in höckriger Form vorgedrungen, andererseits mit der Wand des Rectums *R* verwachsen ist und sie knollig vor sich herschiebt.

tica der Urethra, die dabei spaltförmig verengt ist. Für den Harnabfluss ist diese abnorme Form ein Hinderniss. Bei Hypertrophie beider Lappen bildet die Harnröhre einen von vorn nach hinten gerichteten Spalt. Wird der eine Lappen mehr nach der Blase hin vergrössert, so wird die Urethra weiter. Es tritt Incontinenz ein.

5. Geschwülste der Prostata.

Abgesehen von der Hypertrophie der Prostata gehören an sich gutartige Tumoren zu den grössten Seltenheiten.

Auch Sarkome sind nicht häufig, aber schon bei Kindern beobachtet.

Der wichtigste Tumor ist das **Carcinom** (Fig. 338), welches bald mehr als Cylinderzellenkrebs auftritt, bald mehr durch runde Epithelien ausgezeichnet ist. Es bewirkt eine Vergrösserung der Prostata, indem es in ihr Knoten bildet oder sie diffus durchwuchert. Die Vergrösserung kann wie eine einfache Hypertrophie aussehen und mit ihr verwechselt werden. Manchmal ist sie deutlich knollig. Sie kann beträchtliche Grade erreichen, ehe sonstige Zeichen von Malignität hervortreten. Der Krebs kann nach allen Richtungen über die Grenzen der Prostata hinausgehen, so in das **Beckenzellgewebe**, auf die **Samenblasen** und auf die **Wand der Blase**, in die er gern durchbricht. Dann kommt unter ihrer Schleimhaut eine höckrige Masse zum Vorschein, welche bald frei herauswuchert und geschwürig zerfällt. Seltener ist das Hineinwachsen in die Urethra.

Metastasenbildung ist beim Prostatacarcinom nicht allzu häufig, kann aber gelegentlich ausgedehnt sein und schon eintreten, wenn der Tumor local noch wenig Beschwerden macht oder noch unbemerkt blieb. Die secundären Knoten bevorzugen gerade unter solchen Umständen das Knochensystem (s. dieses).

4. Cowper'sche Drüsen.

Von pathologischen Veränderungen der COWPER'schen Drüsen ist namentlich die acute oder chronische Entzündung zu erwähnen, welche neben gleichartiger Affection der Prostata, aber auch ohne sie bei (namentlich gonorrhoischer) Entzündung der Urethra entsteht. Die COWPER'schen Drüsen schwellen bis zur Grösse einer Bohne an. Die acute Entzündung kann in Abscedirung und Durchbruch in die Harnröhre (Fistelbildung) ausgehen, bei chronischer Entzündung stellt sich Vergrösserung und fibröse Induration ein. Durch Obliteration der Mündung der COWPER'schen Drüsen kann cystische Erweiterung veranlasst werden.

5. Penis und Scrotum.

1. Verletzungen.

Quetschungen des Penis, namentlich im erigirten Zustande bewirkten Zerreissungen der Corpora cavernosa mit Blutung, ev. auch Gangrän und Eiterung. Nach Resorption des Blutes bleibt eine Art Narbe (sogenanntes Ganglion des Penis).

Fractur (Ruptur) des Penis ist eine Zerreissung der fibrösen

Hülle der Corpora cavernosa mit bedeutenden, selten tödtlichen Blutungen.

Luxation des Penis entsteht durch Abreissen der Haut an der Corona glandis und Herunterrutschen des Penis unter sie.

Wunden des Penis sind wichtig wegen der Blutungen und bei Verletzung der Urethra wegen des Uebertrittes des Harns in das Gewebe (Harninfiltration) mit event. Fistelbildung. Heilung der Wunden kann narbige Knickung des Penis verursachen.

2. Entzündungen.

Die oberflächliche meist gleichzeitig am inneren Vorhautblatt vorhandene Entzündung der Eichel (Balanitis) führt zu eitriger Secretion der gerötheten Flächen, das Epithel wird losgestossen, oft über dem grössten Theil der Eichel, zuweilen nur an der Corona. Bei heftiger Balanitis, namentlich bei enger Vorhaut, kommt es durch Anschwellung des Präputium zu entzündlicher Phimosis oder, wenn die Vorhaut zurückgezogen wurde, zu Paraphimosis. Selten ist eine Verwachsung von Eichel und Vorhaut. Die Balanitis entsteht durch mancherlei Reize, durch ungenügende Reinlichkeit, meist aber bei Gonorrhoe und Ulcus molle.

Entzündung der Corpora cavernosa entwickelt sich nach Verletzungen, bei Gonorrhoe, seltener metastatisch bei Pyämie, Pocken u. s. w. Sie kann zu Eiterinfiltration und Abscessbildung, zu Urethrafisteln und später zur Entwicklung schwieliger Narben führen.

Geschwürige Processe an Glans und Umgebung sind selten. Sie treten einmal auf als harte Schankergeschwüre, die an der Corona, namentlich am Frenulum sitzen und zu tiefgreifenden Zerstörungen Veranlassung geben können. Ausserdem kommen die weichen Schanker vor.

An der Haut des Penis und Scrotum sieht man ebenfalls syphilitische Processe, hauptsächlich als Condylomata lata. Tuberculöse Processe des Penis sind selten, sie erzeugen unregelmässige Geschwüre, die, wie Birch-Hirschfeld beschrieb, Aehnlichkeit mit einem zerfallenden Krebs haben können.

3. Geschwülste.

Am häufigsten sind an Eichel und Vorhaut die sogenannten spitzen Condylome, die mit Vorliebe unter der Corona glandis am Uebergang der Schleimhaut in das Präputium sitzen. Sie

kommen oft in grosser Zahl vor. Bei starker Wucherung können sich durch Zusammenlagerung zahlreicher solcher Excrescenzen umfängliche blumenkohlähnliche Wucherungen bilden, welche zur Verwechselung mit papillären Carcinomen führen können, aber von ihnen sich dadurch unterscheiden, dass ihre Basis nicht infiltrirt und leicht beweglich ist.

Auch Hauthörner (s. a. P. S. 513) kommen vor und erreichen manchmal grossen Umfang.

Das Carcinom geht sowohl von der Glans wie vom Präputium aus (Fig. 339). Sehr häufig zeigt es eine papilläre Beschaffenheit. Es können umfangreiche zottige Tumoren entstehen, die von

Fig. 339.

Carcinom des Penis bezw. des Präputiums. *G* Glans penis, *P* Präputium, *V* Corpus cavernosum, *C C* Carcinom. Schnittfläche.

Fig. 340.

Carcinom des Penis, bezw. der Innenfläche des Präputiums. Bei *k* ragt der Tumor aus der Vorhautöffnung heraus, bei *a a* hat er die Haut von innen her an kleinen, bei *b* an einer grösseren Stelle durchbrochen.

dicken Hornmassen bedeckt sind und lange ohne Ulceration bestehen. Der Krebs kann aber auch sofort als Geschwür beginnen. Die Neubildung breitet sich langsam in die Fläche und in die Tiefe aus und ist makroskopisch meist gut begrenzt. Von der Glans aus kann das Präputium und die daran anschliessende Haut des Penis an vielen Stellen durchbrochen werden, so dass der Krebs hier oder dort aussen zum Vorschein kommt (Fig. 340). Die Corpora cavernosa werden erst spät ergriffen.

Von sonstigen Neubildungen seien erwähnt die Teleangiektasien, Lipome, Atherome, die alle am Präputium vorkommen, ferner das seltene (zuletzt von PAYR beschriebene) Melanom.

Zwischen den Corpora cavernosa wird zuweilen Knochenbildung

beobachtet, die in Form von Platten auftritt und den Penisknochen der Thiere parallel gesetzt wird.

Die sogenannten Präputialsteine entstehen zumal bei Phimosis durch Incrustation angesammelter und eingedickter Smegma-, Epithel- und Bacterienmassen. Die Concremente können sehr umfangreich werden. Auch Steine, die aus der Blase stammen, können im Präputialsack liegen bleiben.

Am Scrotum kommen alle Neubildungen vor, die auch sonst an der Haut auftreten.

Im Orient, als Effect der in den erweiterten Lymphbahnen lebenden Filaria sanguinis, wird am Scrotum eine nicht selten hochgradige Elephantiasis angetroffen. Es entstehen grosse Tumoren, die bis mannkopfgross herunterhängen. Die Haut des Penis wird in die Tumordecke hineinbezogen, das Glied verstreicht mehr und mehr, bis nur noch eine kleine, den Urin entleerende Oeffnung sichtbar ist.

Auch das Präputium kann elephantiastisch werden. Es verdickt sich unter schubweise auftretenden Entzündungen. Die Vorhaut kann bis zum Knie herunterhängen. Zugleich kann die übrige Penishaut ebenso verändert sein.

Der Krebs des Scrotum, meist bei Schornsteinfegern und Paraffinarbeitern entstehend (sogen. Schornsteinfegerkrebs) tritt meist auf in Form flacher, geschwüriger Knoten, von denen oft papilläre Wucherungen ausgehen. Er kann auf das ganze Scrotum, auf Penis und Leistengegend übergreifen.

Am Scrotum wurden ferner Atherom und Dermoidcysten beobachtet. Erstere können verkalken und dann multiple harte, erbsengrosse Knoten bilden. Auch Teratome wurden, wenn auch selten, gesehen.

VIII. Harnapparat.

I. Niere.

A. Missbildungen.

Die Missbildungen der Niere betreffen einmal die Lage des Organs. Die eine Niere, meist die linke, kann abnorm tief, gleich oberhalb des Beckens oder vor dem Promontorium liegen und etwas in das Becken herunterragen. Sie ist dann meist auch abnorm geformt, wendet ihren Hilus nach oben und vorn. Die oft verdoppelte Arterie entspringt aus dem unteren Theile der Aorta oder aus der Iliaca interna. Bei manueller Untersuchung des Beckens kann die Niere für einen Tumor gehalten werden.

Nicht damit zu verwechseln ist die erworbene Lageveränderung, die **Wanderniere**, bei der das Organ, meist beim Weibe und zwar, wie man annimmt, in Folge des durch Schnüren bedingten Herabrückens des rechten Leberlappens gewöhnlich die rechte Niere, leicht beweglich geworden ist. Die Gefässe entspringen an normaler Stelle. Der Zustand bewirkt Schmerzen durch Zerrung der Nerven, ferner ev. durch Behinderung des Harnabflusses aus dem geknickten Ureter eine Erweiterung des Nierenbeckens.

Fig. 341.

Tieflagerung der rechten Niere. Halbschematisch. *L N* linke Niere, *A* Aorta, *W* Wirbelsäule, *R N* rechte Niere, dem Beckenrand *B* aufliegend. *Ar* Arteria renalis, *U* Ureter, *R* Rectum, *H* Harnblase.

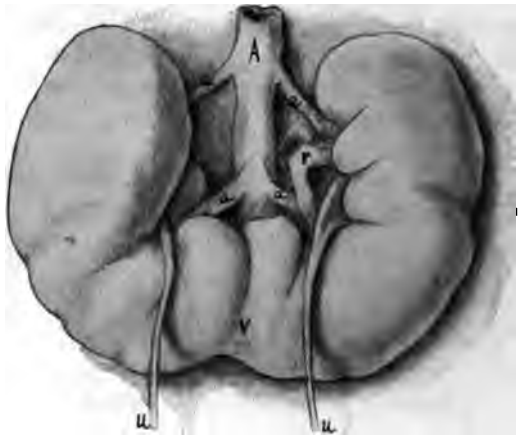

Fig. 342.

Hufeisenniere. Beide Nieren sind bei *V* mit einander verschmolzen. *U U* Ureteren, die an der Vorderfläche herabziehen. *A* Aorta, *a a* Arteriae renales (beiderseits doppelt), *r* Vena renalis.

Eine andere angeborene Verlagerung besteht darin, dass beide Nieren auf derselben Seite über einander liegen und dabei ev. verwachsen sind.

Viel häufiger ist aber eine andere Anomalie, die **Hufeisenniere** (Fig. 342), bei der beide Organe fast immer an ihrem unteren Pol quer über die Wirbelsäule durch Bindegewebe oder eine schmale oder breite Brücke von Nierensubstanz mit einander verschmolzen und meist auch abnorm tief gelagert sind. Die Nierenbecken bleiben fast immer doppelt oder sind bei entsprechender Vermehrung der Ureteren dreifach oder vierfach, selten findet sich nur eines bei einfachem Ureter. Bei tiefer

Lagerung sind die Nierenbecken manchmal nach vorn gewendet und die Drüsensubstanz zugleich abgeplattet (Kuchenniere). Die Ureteren verlaufen stets an der Vorderfläche des Hufeisens nach abwärts. Die Arterien können normal angeordnet oder daneben noch vermehrt sein. Eine dritte oder vierte entspringt aus den tieferen Theilen der Aorta. Die Hufeisenniere macht keine besonderen Störungen, sie kann aber chirurgisch von Bedeutung sein.

Eine weitere Missbildung besteht in der rudimentären Entwicklung oder dem Fehlen einer Niere, meist der linken. Der Ureter kann auch fehlen oder ganz oder in seinem unteren Abschnitt vorhanden sein. Die Anomalie schadet für gewöhnlich nichts, weil das andere Organ compensatorisch vergrössert ist (allg. Path. S. 275). Es kann z. B. bei dem Erwachsenen 16 : 9 : 4 cm messen, während die normalen Maasse etwa 11 : 5 : 3 betragen. Aehnliche compensatorische Nierenvergrösserungen kommen auch nach Untergang der einen zunächst normal angelegten Niere zu Stande.

Das Fehlen der einen Niere kann aber bedeutungsvoll werden, wenn die andere vorhandene später erkrankt und event. ihre Exstirpation unter gewöhnlichen Verhältnissen ins Auge gefasst werden würde.

Eine letzte Missbildung ist die **Cystenniere**. Wir besprechen sie aus praktischen Gründen weiter unten. Auch wird bei den Geschwülsten noch von Entwicklungstörungen die Rede sein.

B. Allgemeines über die Genese der Nierenveränderungen.

Die Schädlichkeiten, welche die Niere treffen, können wirken erstens und vor Allem vom Blutstrom aus. Dahin gehören Circulationstörungen und Bacterien, welche in den hierfür besonders geeigneten Glomerulis gern stecken bleiben und von da aus in die Harnkanälchen gelangen können. Dahin gehören aber ferner alle diejenigen Substanzen, welche durch die Niere, ihrer secretorischen Function entsprechend, ausgeschieden werden und dabei schädigend wirken können. Solche Stoffe sind die vom Darmkanal aufgenommenen, die im Organismus bei Autointoxication entstandenen und die bacteriellen Gifte. Sie schädigen entweder schon die Glomeruli oder die gewundenen Harnkanälchen und wirken bei ihrem Abfluss durch die Tubuli auf die Epithelien, zumal in den Theilen (Schaltstücken, Schleifen), in denen eine Eindickung des Harns stattfindet (s. allg. Path. S. 81).

Eine zweite wichtige Quelle von Nierenerkrankungen ist durch Affectionen des Nierenbeckens gegeben.

Drittens können auch Processe der Umgebung auf die Niere übergreifen und endlich giebt es traumatische Veränderungen.

C. Störungen der Circulation.

1. Störungen im arteriellen Gebiet.

Verschluss eines Arterienastes oder des Hauptstammes durch Emboli oder Thromben hat anämische Nekrose des zugehörigen Gebietes zur Folge. Die Aeste sind Endarterien (a. P. S. 160).

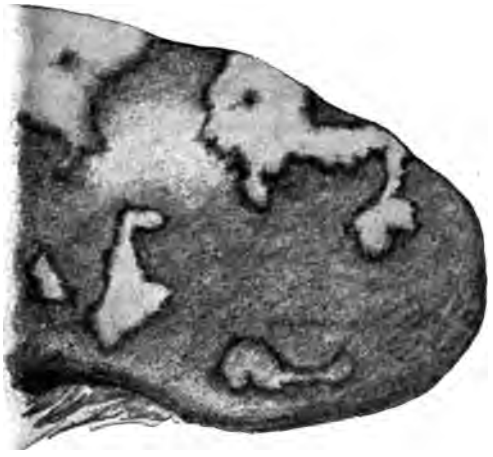

Fig. 343.
Anämische Infarkte der Niere von der Oberfläche. Die hellen unregelmässigen dunkel begrenzten und etwas vorspringenden Felder sind die Infarkte.

Die Verlegung des Hauptstammes bedingt Nekrose der ganzen Niere mit Ausnahme der an den Hilus angrenzenden durch capillare Anastomosen von den Nierenbeckengefässen aus unvollkommen versorgten Theile und einer etwa einen halben Millimeter dicken subcapsulär gelegenen Rindenschicht, welche von der Umgebung aus durch Diffusion eine geringe Menge Nahrung erhält und zwar im Experiment auch dann, wenn die Kapsel abgezogen wurde.

Verstopfung eines Arterienastes bedingt Nekrose eines in seinem Umfange sehr wechselnden Bezirkes. Es entstehen stecknadelkopf- bis halbnierengrosse Infarkte (Fig. 343 u. 344) von gelbweisser Farbe. Sie sind auf der Oberfläche unregelmässig conturirt und auf ihr wie auf der Schnittfläche durch einen hyperämischen Randsaum begrenzt, an der sich nach innnen zunächst eine schmale hellgelbe, durch fettige Degeneration bedingte Zone anschliesst. Die Infarkte haben (Fig. 345), wenn sie sich auf die Rinde beschränken, eine quadratische oder

rechteckige Gestalt, entsprechend der Vertheilung der parallel aufsteigenden Arteriae interlobulares, wenn sie das Mark mit umfassen, eine keilförmige Begrenzung, weil die Gefässe der Markkegel gegen deren Spitze convergiren. Die Infarkte prominiren

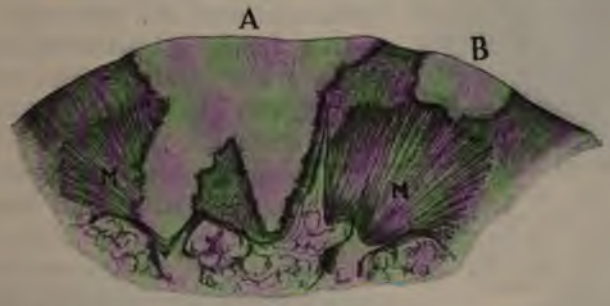

Fig. 344.

Anämische Infarkte der Niere von der Schnittfläche. Die hellen Felder sind die Infarkte. Der grössere umfasst Rinde und Mark bis zur Spitze eines Markkegels, der kleinere betheiligt nur die Rinde und hat eine rechteckige Gestalt.

(Fig. 343 u. 344) wegen seröser Durchtränkung in den ersten Tagen etwas über die Oberfläche der Niere, dann rücken sie allmählich, weil das todte, in grossen Herden zuweilen etwas verkalkende Gewebe langsam aufgesaugt wird. Aus den angrenzenden Theilen

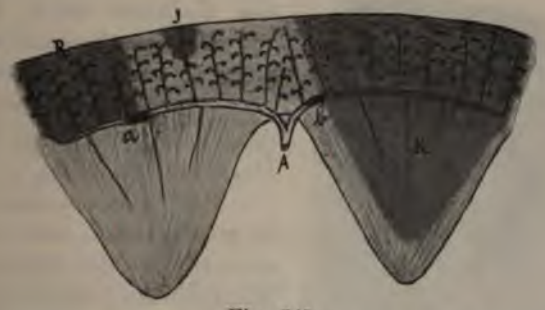

Fig. 345.

Schema über Niereninfarkt. *A* Arteria renalis. Bei *R* ist durch die Verstopfung der Arterie bei *a* ein rechteckiger Bezirk, entsprechend dem Verbreitungsgebiet der Arteriolae interlobulares ausser Circulation gesetzt, bei *J* ein kleinerer ähnlich geformter Herd. *K* stellt einen durch Verschluss der Arterie bei *b* entstandenen Rinde und, in Keilform, auch das Mark umfassenden Herd dar.

wächst Bindegewebe hinein, aber so wenig, dass nach Resorption des todten Materials eine tiefe, unregelmässige, trichterförmig absinkende Einziehung (Fig. 346) zurückbleibt, in deren Grund man anfangs noch gelbe Reste der Nekrose, später nur graues Binde-

gewebe sieht. Die Grösse der Narben, die auf der Nierenoberfläche eine unregelmässige zackige, landkartenförmige Begrenzung (Fig. 347) haben und tief in die Substanz hineingehen, hängt vom Umfange des Infarktes ab. Durch viele Einziehungen wird die Niere sehr unregelmässig, lappig gestaltet (über die Entstehung der Infarkte siehe allg. Path. S. 162, über die Narben im Allgemeinen unten S. 629).

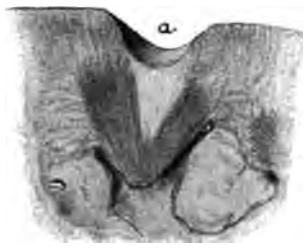

Fig. 346.
Embolische Narbe *a* der Niere auf der Schnittfläche. Von der narbigen Einsenkung zieht ein keilförmiger weisser bindegewebiger Zug in den Markkegel hinein.

Verengerungen von Arterien, die man künstlich herbeiführt, haben degenerative Processe zur Folge. Wenn sie aber, wie bei der Arteriosklerose, die an Nierenarterien häufig ist, langsam zunehmen, so ist eine Atrophie des versorgten Gebietes mit Zunahme des Bindegewebes die Folge (s. darüber unten S. 630).

2. Störungen im venösen Gebiet.

Wenn der Hauptstamm der Nierenvene durch Thromben (oder sonstwie) verlegt wird, so entsteht hochgradige Stauung, die sich bei langsamem Verschluss des Gefässes durch Erweiterung von Collateralbahnen wieder ausgleicht, bei rascher Obliteration aber zur hämorrhagischen Infarcirung oder wenigstens zur fettigen Degeneration führt.

Fig. 347.
Embolische Narben der Niere. Man sieht drei tiefe, unregelmässige narbige Einziehungen, von denen zwei durch eine schmale Furche zusammenhängen.

Bei allgemeiner venöser Stauung, die vom Herzen aus eintritt, hat die Niere, zumal die Marksubstanz, eine dunkelbraunrothe Farbe und eine ungewöhnlich feste Consistenz, weil das interstitielle Bindegewebe sich überall, am meisten in den Markkegeln etwas verbreitert und verdichtet. Nicht selten findet man leichte oder hochgradige fettige Entartung des Harnkanälchenepithels der Rinde. Die Oberfläche der Niere wird in den

höchsten Graden feinhöckrig uneben. Es finden sich kleinste Einziehungen, die den Schaltstücken der Harnkanälchen entsprechen. Denn diese Kanalabschnitte (Fig. 348), die von den in den Stellulae Verheinii sich sammelnden Venen und den in diese einmündenden Capillaren umsponnen werden, leiden in ganz ähnlicher Weise wie die centralen Theile der Leberacini (s. S. 336) unter der mangelhaften Ernährung des sich anstauenden Blutes, ihr Epithel degenerirt und wird atrophisch, während das Bindegewebe etwas zunimmt, ohne aber den durch Untergang der Epithelien frei werdenden Raum ganz auszufüllen. Wenn dann nach dem Tode das Blut die Venen und venösen Capillaren nicht mehr prall ausfüllt, erscheinen die Bezirke eingesunken.

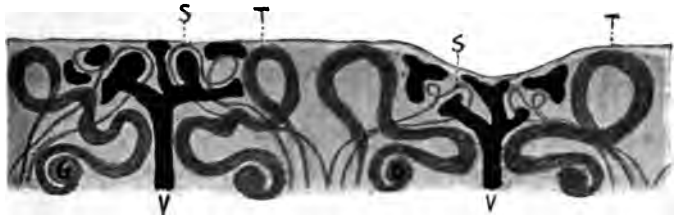

Fig. 348.

Schema zur Demonstration der Stauungsniere. *G* Glomeruli, *T T* Tubuli contorti, *S S* Schaltstücke. *V V* Venen, die sehr stark blutgefüllt und erweitert sind. Sie bewirken eine Atrophie der Schaltstücke und ihrer Umgebung und dadurch (in der rechten Hälfte) ein Einsinken der Oberfläche (vergl. Figur 355).

Bei sehr lange dauernder Stauung kann sich die Atrophie der Harnkanälchen auch über die Grenzen der Schaltstückbezirke etwas fortsetzen, so dass die Einziehungen grösser werden. Zuweilen sieht man das Bindegewebe fleckweise zellig infiltrirt als Folge wahrscheinlich von einer Resorption der aus den zerfallenden Epithelmassen frei werdenden schädlichen Substanzen (a. P. S. 348).

3. Blutungen.

Blutungen in die Nierensubstanz kommen einmal bei traumatischen Einwirkungen vor, wenn Nierengewebe zerrissen oder gequetscht wurde. Im Uebrigen finden sie sich, abgesehen von den leichten Hämorrhagien, im Rande der Infarkte hauptsächlich bei Entzündungen (s. diese). Man sieht dann meist punktförmige, selten grössere Blutherde auf der Ober- und Schnittfläche. Unter dem Mikroskop sieht man das Blut in gewundenen Harnkanälchen meist in den Schaltstücken und den Kapseln der Glomeruli, aus deren lädirten Capillaren es meistentheils abzuleiten ist. Es kann bei Gerinnung allein für sich cylindrische Massen bilden, oder sich anderen Inhaltsmassen (s. u.) der Harnkanälchen beimischen. Es kann aber auch mit dem Harn abfliessen.

4. Oedem.

Oedem ist bei Stauungen im venösen Kreislauf im Allgemeinen nicht nachweissbar. Es findet sich meist in den früheren Stadien der Entzündungen. Die Niere ist dann gross, blass, auf der Schnittfläche glänzend. Durch Druck wird die ödematöse Flüssigkeit hervorgepresst, doch ist ihre Menge nicht beträchtlich.

D. Abnorme secretorische Thätigkeit der Niere und die von ihr abhängigen Veränderungen.

Wenn gewisse Substanzen in zu grosser Menge im Harn enthalten sind, fallen sie manchmal in fester Form innerhalb der Niere aus. Dahin gehört:

1. **Kalk**, der besonders bei Resorptionsprocessen am Knochensystem, zumal im Alter, sich in den geraden Harnkanälchen der Markkegel, aber auch in den Interstitien körnig niederschlägt („Kalkmetastase") und eine weisse radiäre Streifung bedingt. Wir nennen das **Kalkinfarkt.**

2. An zweiter Stelle kommen **Harnsäure bezw. harnsaure** Salze in Betracht, welche an dem gleichen Ort in Gestalt körniger Cylinder die Lumina der Harnkanälchen erfüllen: **Harnsäureinfarkt.** Der Markkegel erscheint ebenfalls radiär gestreift, aber die Farbe ist gelb bis ziegelroth. Die Veränderung findet sich hauptsächlich bei Kindern in den beiden ersten Lebenswochen, kommt aber auch, allerdings selten, bei Todtgeborenen vor und ist demgemäss nicht, wie Virchow ursprünglich geglaubt hat, in dem Sinne zu verwerthen, dass die mit ihm behafteten Kinder gelebt haben müssten. Aus besonderen Gründen kann auch noch im späteren Leben ein Harnsäureinfarkt entstehen.

3. Auch der **Gallenfarbstoff** kann sich in grösserer Menge im Lumen der Harnkanälchen ausscheiden. Bei Kindern (bei Icterus neonatorum) sehen wir ihn gleichzeitig mit Harnsäure, aber auch ohne sie. Die Markkegel erscheinen orangeroth gestreift. Mikroskopisch finden wir körnige oder krystallinische gelbe cylindrische Massen. Bei Erwachsenen kennen wir solche „Bilirubininfarkte" der Markkegel nicht. Aber bei Icterus schlägt sich der Farbstoff gern im Lumen der Rindenkanäle körnig nieder, während zugleich die Epithelien bestimmter Abschnitte der Tubuli contorti theils mehr, theils weniger gelb gefärbt und mit feinsten gelben Körnchen durchsetzt sind (s. allg. Path. S. 179), welche bei der Secretion der Galle durch die Epithelien in diesen zurückbleiben. Die Niere er-

scheint makroskopisch gelb, braungelb, hell- bis dunkelgrün gefärbt (s. unten fettige Degeneration).

4. Zu festen intracanaliculären Abscheidungen führt ferner auch die Gegenwart reichlicher **Hämoglobin**mengen im Harn. Wenn rothe Blutkörperchen im kreisenden Blute aufgelöst werden, tritt Hämoglobin in den Harn über. Es gerinnt dann in Form körniger oder homogener gelbbrauner cylindrischer Massen theils schon in der Rinde (s. Albuminurie), theils erst im Mark. Man kann dann von einem Hämoglobininfarkt reden. Die Niere erscheint makroskpisch mehr oder weniger braun. Als weitere Folge der Hämoglobinämie kann sich auch eine körnige durch Hämosiderin bedingte Pigmentirung vor Allem der Epithelien der gewundenen Kanäle einstellen.

Bei stärkeren Läsionen von Capillaren, zumal denen der Glomeruli, tritt Blut in die Harnkanälchen über und kann hier ebenfalls geronnene cylindrische Massen, Blutcylinder, bilden.

5. Von sonstigen durch die Niere ausgeschiedenen und in ihr sich niederschlagenden Substanzen sei noch das Silber erwähnt, welches als Argentum nitricum in den Körper aufgenommen, sich in den Membranae propriae, zumal der Markkegel, aber auch in den Capillarwandungen der Glomeruli in Form feinster schwarzbrauner Körnchen ablagert. Die Markkegel können durch sie ausgesprochen grau erscheinen.

6. Eine besondere mit dem Harn die Niere sehr häufig verlassende Substanz ist Eiweiss. Der Vorgang heisst „**Albuminurie**". Die wichtigste und anfangs alleinige Durchtrittstelle des Eiweisses ist der Glomerulus, dessen Capillarwandungen unter dem Einfluss der verschiedenen Schädlichkeiten durchlässig werden, ähnlich wie auch andere Capillaren unter analogen Verhältnissen vermehrte Eiweissmengen austreten lassen. Bei schwererer Schädigung der Niere gelangt dann später Albumen auch durch die Wandungen der Harnkanälchen in deren Lumen hinein. Hier fliesst es zum Theil mit dem Harn ab, zum anderen Theil gerinnt es und zwar zunächst in Gestalt körniger, dann homogen werdender **Cylinder** (**hyaliner Cylinder**, die auch im Harn erscheinen). Die Gerinnung erfolgt hauptsächlich in den Harnkanälchenabschnitten, in welchen eine Wasserresorption stattfindet, also in den Schleifen und Schaltstücken, in pathologischen Nieren auch in anderen Theilen, besonders bei Stagnation des Harns. Für das Hämoglobin (s. o.) gelten dieselben Gesichtspunkte.

Den Gerinnungscylindern können sich Blutkörperchen, de-

squamirte Zellen und ev. Leukocyten beimengen, so dass unter Umständen zellige Cylinder entstehen, die auch als solche im Harn erscheinen können (s. Nephritis S. 615).

E. Regressive Veränderungen.

1. Die geringfügigste regressive Veränderung ist die **trübe Schwellung**, die in einer Anschwellung des Organs bei trüber Beschaffenheit der Schnittfläche, die wie gekocht aussieht, ihren Ausdruck findet (s. allg. Path. S. 209) und nach verschiedenen Vergiftungen und bacteriellen Intoxicationen vorkommt.

2. Die **fettige Degeneration** (Fig. 349) der Niere betrifft am intensivsten die protoplasmareichsten und empfindlichsten Zellen, die Epithelien der gewundenen Kanäle, beginnt aber gewöhnlich nicht hier, sondern in den Schaltstücken und Schleifen, d. h. an den Orten, an denen der durch Wasserresorption eingedickte Harn schädigend einwirkt, und bleibt sehr oft auf diese Theile beschränkt, z. B. bei Diphtherie. Die Tubuli contorti werden immer dann am stärksten befallen, wenn in ihnen eine giftig wirkende Substanz, z. B. Galle, zur Ausscheidung gelangt, welche durch die Epithelien hindurch muss. Doch degenerirt dabei oft nicht das Kanälchen seiner ganzen Länge nach, sondern nur theilweise, weil auch in ihm wieder eine functionelle Verschiedenheit der einzelnen Abschnitte besteht (s. allg. Path. S. 81 f.). Auch das Epithel der Glomeruli und der geraden Kanäle kann entarten. Die fettige Degeneration ist eine Folge von chronisch anämischen Zuständen, sowie von lang dauernder Stauung, ferner von verschiedenen Intoxicationen (Phosphor-, Arsen-, Carbolsäure, Jodoformvergiftung), von Autointoxicationen (Diabetes, Eklampsie [S. 336]) und von manchen Infectionen (Diphtherie, Pneumonie, Typhus u. s. w.). Sie gesellt sich ferner zu anderen Degenerationen, vor Allem zu der amyloiden und zu den noch zu besprechenden entzündlichen Processen.

In geringeren Graden ist die Fettentartung häufig, in hohen Graden wesentlich seltener.

Die Gegenwart des Fettes in den Harnkanälchenepithelien deutet nicht immer auf eine regressive Veränderung der Zellen hin. Es kann sich zuweilen (z. B. bei dem Diabetes [v. Hansemann]) um eine Fettinfiltration handeln. Bei Hunden und Katzen ist dieser Zustand physiologisch.

Die fettig entartete Niere kann bei intensiver Erkrankung

gleichmässig trüb hellgelb aussehen. Sie ist dann meist nur mässig vergrössert, aber weicher als sonst. Die Rinde ist verbreitert, sie hebt sich deutlich von den nicht oder weniger entarteten rothen Markkegeln ab. Meist ist die Niere wegen der an bestimmte Abschnitte gebundenen Vertheilung der fettigen Degeneration durch kleine zackige Fleckchen gelb gesprenkelt (Fig. 349). Geringere Grade der Veränderung sind nicht leicht zu erkennen.

3. Die dritte Entartung, die **amyloide**, ist in der Niere häufig als Theilerscheinung allgemeiner Amyloidentartung (s. allg. Path. S. 224). Sie betrifft die Glomeruli, welche als transparente Körnchen auf der Schnittfläche vorspringen, die arteriellen Gefässe und die Membranae propriae der Harnkanälchen. Letztere degeneriren manchmal am stärksten in der Spitze der Markkegel, die diffus durchscheinend sein können und sich dann härter anfühlen als die übrige Nierensubstanz. Mit der amyloiden Entartung verbindet sich gern eine ausgesprochen fleckige fettige Degeneration, welche Harnkanälchen und Interstitium umfasst und die meist vergrösserte Niere so ausgesprochen weissgelb und auffallend zackig gesprenkelt erscheinen lässt, dass man daraus schon die amyloide Veränderung erschliessen kann. Die Entartung kommt aber auch in hochgradig entzündlich erkrankten Organen vor.

Fig. 349.

Ausgesprochene fleckige fettige Degeneration der Niere. Man sieht auf ihrer Oberfläche zahllose helle (gelbweisse) zackige Fleckchen, die den degenerirten Theilen entsprechen.

4. Zu den Entartungen kann man auch die bei Diabetes neben der erwähnten Fettentartung der Nierenrinde auftretende Einlagerung von Glykogen in das Epithel der Henle'schen Schleifen zeichnen. Vor Allem sind die Zellen in der Nähe der Umbiegung in ihnen befallen. Sie sehen gequollen aus durch einen das Protoplasma auf einen peripheren Saum verdrängenden Glykogentropfen (s. allg. Path. S. 217).

5. Eine weitere regressive Metamorphose ist die **Nekrose**, die sich

auch ausserhalb der anämischen Infarkte als Folge von toxischen Einwirkungen verschiedener Art nicht selten einstellt, dann aber meist nur das Epithel der gewundenen Harnkanälchen betrifft. Sie kommt unter der Einwirkung bacterieller Toxine vor bei Cholera, unter dem Einfluss von Gallenbestandtheilen bei Icterus, in Folge durch die Niere ausgeschiedener giftiger Stoffwechselproducte bei Gicht und Diabetes, ferner bei Sublimatvergiftung, endlich als Theilerscheinung der diffusen Nierenentzündungen.

Nekrotische Nierenbezirke können wie die todten Theile anderer Organe verkalken. Am häufigsten sieht man das bei Sublimatvergiftung, bei Thieren auch, weniger beim Menschen, in alten anämischen Infarkten. (Wegen der Kalkablagerung in Markkegeln siehe S. 604, in Cysten der Nierenrinde und in Glomerulis S. 640.)

Fig. 350.
Altersatrophie der Niere. Die Rinde ist auf 1½—2 mm reducirt, die Markkegel sind noch gut erhalten.

6. Die letzte regressive Veränderung ist die im Alter eintretende **Atrophie.**

Die Niere der Greise ist erheblich verkleinert, zäher in der Consistenz. Ihre Oberfläche erscheint feinhöckrig uneben, ähnlich derjenigen einer Stauungsniere (s. o. S. 603). Die feinen Einziehungen entsprechen den Schaltstücken der Harnkanälchen. Sie werden (S. 603) von dem venösen Gebiet des Gefässsystems umsponnen und leiden deshalb, weil der Kreislauf im Alter weniger ausreichend ist, ebenso wie die Leberzellen in den Centra der Leberacini (S. 333) und erfahren regressive Metamorphosen. Diese bestehen einmal in einer Atrophie der Zellen, zweitens in einer ausgesprochenen Pigmentirung durch feine braune Körnchen. Das Gleiche sahen wir bei den Leberzellen. Die Stellen, in denen die Atrophie eintrat, sinken ein, denn das Bindegewebe vermehrt sich zwar etwas, füllt aber den frei werdenden Raum nicht ganz aus.

Auf der Schnittfläche macht sich die Atrophie durch Verschmälerung der Rinde (Fig. 350) geltend. Sie kann bis auf 1½—2 mm reducirt werden. Meist sind auch die Markkegel atrophisch.

F. Entzündungen der Niere.

Bei Besprechung der Nierenentzündungen müssen wir noch strenger als in anderen Organen unterscheiden zwischen exsudativen und proliferativen, d. h. den eigentlich entzündlichen Processen und den degenerativen, die lediglich eine, allerdings regelmässig in wechselnder Ausdehnung vorhandene Complication der Entzündungen darstellen und zu einem völligen Untergang der Harnkanälchenepithelien führen können.

Die entzündlichen Processe **sind in der Niere niemals gleichmässig vertheilt.** Sie sind stets herdförmig und weisen meist eine ganz bestimmte Localisation auf (vergl. RIBBERT, Beiträge zur Anatomie und Physiologie der Niere. Bibl. med. C. H. 4), die mit der Genese der Erkrankung zusammenhängt. Nur diejenigen Entzündungen, welche durch Zufuhr von Bacterien hervorgerufen werden, treten häufig deshalb ohne eine feststehende Anordnung der Herde auf, weil die Mikroorganismen sich bald hier bald da festsetzen können.

Die Localisation ist abhängig von der Angriffstelle der entzündungerregenden Substanzen. In den zahlreichen Fällen, in denen diese schädlichen Agentien gelöste Gifte sind, die in den Harn übergehen, wirken sie einmal auf die Glomeruli, die zuerst von ihnen getroffen werden, und dann vor Allem auf die Schaltstücke der Harnkanälchen, in denen eine Concentrirung des Harns durch Wasserresorption stattfindet (a. P. S. 81) und aus denen auch die Gifte selbst wieder in die Lymphbahnen übertreten. So sehen wir hier im Beginn der Erkrankung einerseits Degeneration (s. o. S. 606), andererseits interstitielle Entzündung, die demnach ausser um die Glomeruli stets herdförmig überall da beginnt, wo in der Niere zerstreut die Schaltstücke sich finden. Bei längerer Dauer breitet sich dann die Entzündung den Lymphgefässen folgend weiter aus. Die einzelnen primären Herde fliessen mit der Vereinigung der Lymphbahnen zusammen, und da diese ihren weiteren Verlauf in der Umgebung der Blutgefässe haben, so entsteht um diese eine zugförmige, von der Rinde zum Mark gerichtete und nach unten sich verbreiternde entzündliche Zone, die sich, umgekehrt betrachtet, seitlich in die einzelnen Herde gabelt. Je breiter diese sind, um so mehr Nierensubstanz ist erkrankt.

Eine andere Localisation kommt zu Stande, wenn die Entzündungerreger, in diesem Falle Bacterien, vom Nierenbecken aus in die Harnkanälchen eindringen und in ihnen, um die Tubuli Ent-

zündung erregend, bis zur Nierenoberfläche aufsteigen. Auch auf diese Weise entstehen streifen- oder zugförmige Processe, die im Gegensatz zu jener ersten Gruppe auch die Marksubstanz betheiligen, in der Rinde aber eine andere Stelle einnehmen als dort. Denn die Bündel der geraden Harnkanälchen verlaufen durch die gewundenen Kanäle getrennt von den Blutgefässstämmen, um welche sich dort die Entzündung localisirte. Mit der Ausbreitung des Processes verwischen sich freilich diese Grenzen.

Die interstitiellen Entzündungen gehen nach kürzerer oder längerer Zeit in Schrumpfung über. Demgemäss entstehen an Stelle der Herde je nach deren Umfang kleinere oder grössere narbige, bezw. narbenähnliche Einziehungen.

Aber nicht alle Narben, die man in der Niere findet, sind auf Entzündungen zu beziehen. Von den kleinsten Einziehungen der Oberfläche, die durch venöse Stauung und im Alter entstehen, sprachen wir schon. Von anderen soll weiter unten in einer zusammenhängenden Uebersicht aller Narbenbildungen die Rede sein.

a) Nephritis.

Unter **Nephritis** verstehen wir eine Nierenentzündung, bei welcher alle Theile des Organs verändert zu sein pflegen. Man nennt sie daher gern diffus. Aber die eigentlichen entzündlichen Processe sind auch hier ausgesprochen **fleckweise** vorhanden.

Die Abgrenzung des Gebietes der Nephritis ist schwierig, weil die Niere in der Leiche ein sehr verschiedenes Aussehen darbieten kann und weil sich die Auffassung des Klinikers nicht immer mit der des Anatomen deckt.

Der Kliniker ist geneigt, aus dem Vorhandensein von Albuminurie mit Cylindern und etwaiger Beimischung von Nierenepithelien zum Harn auf eine Nephritis zu schliessen. Doch deuten diese Symptome nicht nothwendig auf eine Entzündung, sie kommen auch bei Degeneration vor.

Die Degeneration gehört nicht zu den eigentlichen entzündlichen Veränderungen (s. a. P. S. 346). Sie begleitet die Nephritis, kann aber je nach ihrer Intensität den Krankheitsverlauf wesentlich beeinflussen. Sie bedingt auch in vielen Fällen das charakteristische Aussehen des Organs und ist damit ein wichtiges Kriterium für die Benennung der einzelnen Zustände, in denen man die Niere in der Leiche antrifft. Man benutzt sie also zur Eintheilung der Nephritis, aber man darf nicht ver-

gessen, dass es nur eine Nephritis giebt, und dass der verschiedene Befund nur von dem Alter und der Intensität der Entzündung und von der Betheiligung regressiver Metamorphosen abhängt.

Nach kurzem Verlauf finden wir zuerst und hauptsächlich die Glomeruli betheiligt. Sie zeigen Hyperämie, Schwellung und Desquamation des Knäuel- und Kapselepithels. In rasch gehärteten oder gekochten Präparaten bemerkt man ferner im Kapselraum geronnenes Eiweiss (s. S. 605), in welchem abgestossene Epithelien liegen können. Nicht selten, vor Allem nach Scharlach, werden die Veränderungen hochgradiger. Die Wucherung und Ablösung des Epithels kann so lebhaft werden, dass der Kapselraum völlig ausgefüllt und der Capillarknäuel entsprechend verkleinert wird. Die Zellen schichten sich dann zwiebelschalenartig und bilden im Schnitt halbmondförmige, bezw. ringförmige concentrisch gestreifte Massen. Sie machen aus mechanischen Gründen die Abscheidung des Harnwassers aus dem Capillarknäuel unmöglich und bedingen dadurch Anurie.

Ausser den Anomalien der Epithelien, zum Theil gleichzeitig mit ihnen, kommt noch eine andere Abnormität an den Glomerulis vor. Sie besteht in einer Ausfüllung des Capillarlumens mit Leukocyten, also in einer zelligen Thrombose. Neben den Zellen kommt manchmal auch etwas Fibrin vor. Auch diese Capillarverstopfung hat Anurie zur Folge.

Eine von vielen Seiten angenommene Wucherung von Capillarendothelien und Verschliessung des Lumens durch sie kommt meines Erachtens nicht vor. Die Capillaren sind homogene Röhren, deren frühere, embryonale Zusammensetzung aus Endothelien durch Verschmelzung und Kernverlust der Zellen verloren gegangen ist.

Beide Formen der Glomeruluserkrankungen werden als **Glomerulitis** bezeichnet. Insoweit gleichzeitig auch die übrige Niere afficirt ist, reden wir von **Glomerulonephritis**.

Die Bevorzugung der Glomeruli in den Anfangstadien erklärt sich daraus, dass sie zuerst mit den Giften des Blutes in Berührung kommen und dass sie dieselben ausscheiden.

Mit der Erkrankung der Glomeruli verbinden sich bald Processe in der übrigen Rinde. In der Umgebung der Glomeruluskapsel und besonders der frühzeitig degenerirenden Schaltstücke der Harnkanälchen sehen wir in wechselnder Intensität eine Durchsetzung des Interstitiums mit Leukocyten und eine Erweiterung der Saftspalten durch entzündliche Flüssigkeit.

In den schwersten, rasch tödtlichen Fällen dehnt sich diese Veränderung auf das ganze Interstitium, wenn auch mit deutlicher Bevorzugung jener Stellen aus. Die Leukocyten dringen dann auch in das Lumen der Harnkanälchen ein.

Bei weniger intensiver Erkrankung bleiben die entzündlichen Vorgänge zunächst auf die Umgebung der Glomeruli und der Schaltstücke beschränkt, fliessen dann aber allmählich dem Lymphstrom folgend in der oben (S. 609) besprochenen Weise zu entzündlichen Strängen um die interlobulären Blutgefässe zusam-

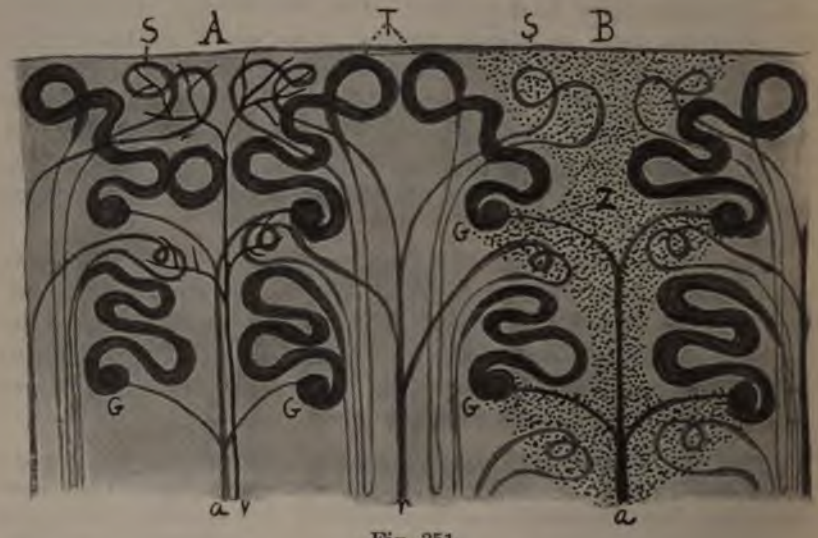

Fig. 351.

Schema der Anordnung der Nierenbestandtheile und ihrer Beziehung zur Entzündung. *A* normaler Theil, *B* entzündeter Theil. *G G* Glomeruli, *T* Tubuli contorti, *S S* Schaltstücke. *A* Arteria, *V* Vena interlobularis. *Z* entzündlich zellig infiltrirtes Gewebe in der Umgebung der Schaltstücke und von da den Gefässen in radiärer Richtung folgend (vergl. Fig. 355).

men. So erstrecken sich breite Strassen zelligen Bindegewebes (Fig. 351) von der Nierenoberfläche bis an die Grenze des Markes. Besonders deutlich kann man diese Züge gelegentlich in Nieren von Kindern sehen, die an verschiedenen acuten Infectionskrankheiten, besonders an Scharlach, zu Grunde gingen. Die Breite der Bahnen nimmt gegen die Markkegel hin zu und an deren Grenze umgeben sie die grossen Gefässräume und hängen vielfach unter einander zusammen. Sie sind meist hochgradig fleckig kleinzellig infiltrirt im Sinne einer Vergrösserung der in der Norm vorhandenen, aber nur wenig entwickelten kleinen lymphatischen Herdchen. Schon

bei blossem Auge kann man die Züge als blassgraue längliche Fleckchen und radiäre Streifchen erkennen, die an der Grenze von Rinde und Mark vielfach confluiren (Fig. 352 u. 353).

Alle diese bisher beschriebenen Veränderungen bedingen makroskopisch eine mehr oder weniger ausgesprochene Hyperämie und eine Schwellung der Niere, insbesondere der Rinde (Fig. 353), die häufig durch das Exsudat stark durchfeuchtet erscheint. Die Glomeruli springen als kleinste graue Körnchen auf der Schnittfläche vor, in ausgesprochenen Fällen derartig, dass es aussieht, als sei die Fläche mit feinem Sand bestreut.

Fig. 352.

Ca. 8 Tage alte acute Scharlachnephritis (Kind). In der Rinde sieht man weisgraue Fleckchen, die gegen die Markkegel hin an Zahl und Umfang zunehmen, zu radiären Streifen sich vereinigen und an der Grenze gegen das Mark auch seitlich confluiren. Sie entsprechen einer dem Gefässverlauf folgenden zelligen Infiltration (vergl. Figur 353).

Zu allen diesen Veränderungen kann sich trübe Schwellung oder fettige Degeneration des Harnkanälchenepithels gesellen, so dass die Rinde trübe und dann gewöhnlich blassgrau oder mehr oder weniger gelblich hervortritt. Es können auch einzelne oder multiple kleine Blutungen (Fig. 354) hinzutreten, durch welche

Fig. 353.

Nephritis nach Scharlach. Kindliche Niere. Die Rinde erscheint durch grauweisse radiäre Züge, die einer ausgesprochenen perivasculären Zellinfiltration entsprechen, radiär gestreift (vergl. Fig. 352).



Fig. 354.

Nephritis bei Osteomylitis. Die Rinde zeigt multiple ziemlich gleichmässig vertheilte dunkle Fleckchen, die kleinen interstitiellen und intratubulären Hämorrhagien entsprechen.

dann vor Allem die Oberfläche des Organs roth gesprenkelt erscheint. Mikroskopisch findet sich das ausgetretene Blut theils im Interstitium, theils von den Glomerulis herstammend, in dem Lumen der Harnkanälchen und zwar vor Allem der Schaltstücke.

Ueberleben die Kranken diese frühen Stadien, so kann nun einerseits der degenerative Process in den Vordergrund treten. Die Harnkanälchenepithelien entarten zunehmend fettig, sie lösen sich theilweise ab und erscheinen im Harn, sie zerfallen, sie werden vielfach nekrotisch. Damit ist meist eine starke Durchfeuchtung der Niere verbunden, die Interstitien sind entzündlich-ödematös, die Hyperämie des Organs lässt allmählich etwas nach. Blutungen können aber immer wieder auftreten, neben den frischeren bleiben die älteren manchmal sichtbar, gewinnen aber durch Umwandlung des Hämoglobins eine braune Farbe.

Je nach dem Grade dieser degenerativen Processe bietet die Niere ein mannigfaltiges Aussehen. Wir unterscheiden eine **grosse weisse** oder **blasse**, eine **grosse gelbe** oder **buttergelbe**, eine **gelbgesprenkelte**, eine **roth gesprenkelte** oder **hämorrhagische** Niere.

An diesen schweren Erkrankungen der Nieren gehen die Individuen meist zu Grunde. Geschieht das nicht oder sind die Veränderungen weniger hochgradig, so kann sich unter Zunahme und Weiterentwicklung der interstitiellen Processe eine Schrumpfniere ausbilden, die in anderen Fällen von Anfang an ohne stärkere degenerative Veränderungen verläuft.

Die Schrumpfung der Niere ist abhängig von den herdförmigen interstitiellen Processen, welche die Glomeruli zur Verödung, die Harnkanälchen zur Atrophie und zum völligen Untergang bringen. Sie entwickeln sich aus den oben beschriebenen Anfängen derart, dass die Leukocyten wie in allen anderen Fällen verschwinden und dass die fixen Elemente des Bindegewebes eine meist in mässigen Grenzen bleibende Wucherung eingehen, die später zur Bildung reichlicherer fleckig zellig infiltrirter Zwischensubstanz führt und dann in narbige Zusammenziehung ausgeht.

Die Verödung der Glomeruli erfolgt so, dass die bindegewebige Kapsel dicker, faseriger und concentrisch gestreift wird und sich dem kleiner werdenden Capillarknäuel enge anlegt. Dieser verliert zugleich seine Epithelien mehr und mehr, seine Capillarwände verdicken sich homogen, sinken zusammen und verschmelzen schliesslich unter einander zu einem homogenen kernlosen, leicht gelblichen Körperchen, welches auch mit der Kapsel in feste Verbindung tritt und für Blut undurchgängig wird.

Die von dem Process erreichten Harnkanälchen werden atrophisch, ihr Durchmesser nimmt immer mehr ab, die Epithelien verlieren ihre normale Structur, werden klein, protoplasmaarm und

schwinden schliesslich ganz oder bis auf Reste, die man kaum noch ihrer Genese nach beurtheilen kann.

Andere Kanälchen erfahren eine Erweiterung. In ihnen sammelt sich eiweisshaltiger Harn an, der meist gerinnt und hyaline Cylinder bildet. Nicht selten kommt es auch zu umschriebenen kleinsten oder makroskopisch in Form bis erbsengrosser Cysten sichtbaren Dilatationen, die ebenfalls durch geronnene Eiweissmassen (Colloidkugeln mit concentrischer Streifung) ausgefüllt sein können.

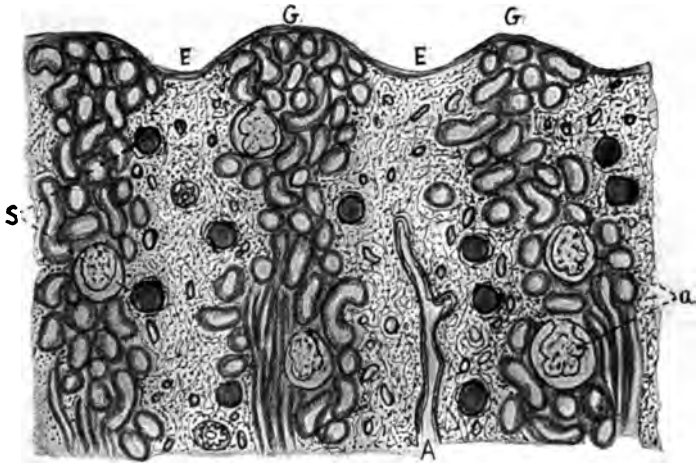

Fig. 355.

Schema der histologischen Verhältnisse einer Schrumpfniere. Schnitt senkrecht zur Oberfläche. Vergl. Fig. 351. *G G* die vorspringenden Granula, *E E* die Einziehungen zwischen ihnen. Von diesen Einziehungen gehen radiär in die Rinde Züge hinein, in denen die Glomeruli geschrumpft (bei *S*) und die Harnkanälchen durch das gewucherte Bindegewebe comprimirt sind. Die dazwischen liegenden Züge sind noch relativ normal mit erhaltenen Glomerulis *a*.

Alle diese Schrumpfungsprocesse verlaufen (Fig. 355) in demselben Sinne streifen- oder zugweise durch die Rinde, wie es die voraufgegangene zellige Infiltration und interstitielle Proliferation that (Fig. 351). Sie machen sich also in ziemlich regelmässigen Zwischenräumen geltend.

Zwischen den interstitiell veränderten Herden und Zügen bleiben nun die zunächst unbetheiligten Harnkanälchenabschnitte (die Tubuli contorti und recti) lange unverändert oder nur wenig erkrankt zurück. Auch viele Glomeruli können verschont bleiben. Manchmal sieht man dann die Kanäle und Glomeruli im Sinne einer compensatorischen Hypertrophie vergrössert.

Dieses relative Intactbleiben grösserer Nierenabschnitte macht es allein verständlich, dass die Individuen mit interstitieller Nephritis Jahre lang leben können.

Aber eine Heilung ist undenkbar. Die Schrumpfung der gewucherten Interstitien schreitet langsam, aber unaufhaltsam fort und erstreckt sich nach und nach auch auf die angrenzenden zunächst wenig erkrankten Abschnitte, die aber auch dadurch leiden, dass die Circulation in den geschrumpften Glomerulis aufhört, und dass nun die von den Vasa efferentia sonst versorgten Theile geschädigt werden. So versagt dann schliesslich die Niere.

In der Leiche finden wir die Niere erheblich verkleinert, geschrumpft: **Schrumpfniere.** Gleichzeitig zeigt sie ein ausgesprochen höckeriges Aussehen: **Granularniere** (Fig. 356). Die Granula sind in den regelmässigsten Fällen etwa stecknadelkopfgross und ganz gleichmässig vertheilt. Sie sind bald blassgrau, bald roth, bald durch fettige Degeneration des Epithel trübe und gelb. Sie entsprechen den von der Schrumpfung noch nicht ergriffenen Theilen (Fig. 355). Die zwischen ihnen befindlichen Einziehungen sind gewöhnlich injicirt. Sie entstanden durch die narbige Retraction der interstitiell veränderten Theile, deren Anordnung in gleichmässigen Abständen die regelmässige Vertheilung der Einziehungen und damit auch der Granula bedingt, welche dem Schrumpfungsprocess auch die Bezeichnung Granularatrophie eingetragen haben.

Fig. 356.
Typische Schrumpfniere. Die Oberfläche ist gleichmässig feinhöckrig. *Z* Abgezogene fibröse Kapsel.

Auf der Schnittfläche der Niere fällt vor Allem die hochgradige Verschmälerung der Nierenrinde auf. Sie kann von 6—8 auf 3, 2, ja auf einen Millimeter verringert sein. Dabei zeigt

sie natürlich nicht mehr die normale, sondern eine verwaschene undeutliche Zeichnung. Die Markkegel sind ebenfalls reducirt kleiner, schmaler und derber. Hierbei handelt es sich aber meist nur um einfach atrophische Zustände.

In den typischen Fällen von Schrumpfniere ist also die Nierenoberfläche gleichmässig granulirt. Es giebt aber auch andere Formen, in denen neben typisch veränderten Theilen auch etwas **grössere, unregelmässige** Narben bestehen oder in denen diese vorwiegen. Hier müssen dann die interstitiell erkrankten Herde eine grössere Ausdehnung erlangt haben (Fig. 357).

Daran hat in erster Linie eine Betheiligung der arteriellen Gefässe die Schuld. Da die entzündlichen Processe in der Umgebung der Arterien ablaufen, so sehen wir sehr oft deren Wand im Sinne einer Endarteriitis verdickt. Nicht selten wird dadurch das Lumen hochgradig verengt und oft ganz verschlossen. Dann muss die Circulation in den zugehörigen Gebieten erheblich leiden. Auch die von der Entzündung nicht ergriffenen Abschnitte der Harnkanälchen gehen zu Grunde, während das resistentere Bindegewebe noch eine Zeit lang wuchert. Je zahlreichere Arterien in dieser Weise betheiligt sind, um so ausgedehntere Gebiete verfallen einem Untergang der Harnkanälchen mit Schrumpfung des Bindegewebes. So entstehen die grösseren Einziehungen.

Fig. 357.

Theil einer Schrumpfniere. Die Oberfläche ist durch netzförmig verbundene flache narbige Einziehungen, zwischen denen unregelmässige Felder prominiren, uneben. Die schwarzen Fleckchen entsprechen ekchymotischen Blutungen.

Die Schrumpfniere verläuft unter oft beträchtlicher Vermehrung der Harnmenge. Diese Erscheinung ist meines Erachtens daraus abzuleiten, dass durch die interstitielle mit Verödung der Lymphbahnen einhergehende Wucherung, zumal um die sonst resorbirenden Schaltstücke (a. P. S. 81), die Aufsaugung des Wassers aufgehoben ist.

Mit der Schrumpfung verbindet sich ferner in einem noch nicht aufgeklärten Zusammenhange eine Hypertrophie des Herzens, in erster Linie des linken Ventrikels (s. o. S. 54).

Die Aetiologie der Nephritis ist nicht immer leicht auf-

zuklären. Die acuten Formen treten meist nach Infectionskrankheiten auf, nach Scharlach, Masern, seltener nach Diphtherie, nach Pneumonie u. s. w.). Es giebt aber auch solche, die ohne nachweisbare Infection sich einstellen. Die chronischen Formen, vor Allem die Schrumpfnieren, entwickeln sich wohl vorwiegend auch auf Grund dieser Aetiologie und zwar oft aus gelinden klinisch nicht festgestellten Anfängen. Aber nicht immer lässt sich eine voraufgegangene Infection nachweisen. Daneben kommt denn auch eine Intoxication mit nicht bacteriellen Giften in Betracht. Hier steht das Blei obenan. Alkohol ist nur in höchst seltenen Fällen mit Sicherheit zu beschuldigen.

Bei den Infectionen spielen zweifellos die Toxine eine grössere Rolle als die Bacterien. Diese kommen mehr für die herdförmigen Entzündungen in Betracht.

Ueber andere Narbenbildungen der Niere siehe unten S. 629.

b) Herdförmige Entzündungen.

Ausser der diffusen Nephritis giebt es nun noch eine Reihe anderer Nierenentzündungen, welche dadurch entstehen, dass verschiedenartige Bacterien sich in dem Organ festsetzen und von umschriebenen Stellen aus auf das Parenchym einwirken.

Die Zufuhr dieser Entzündungerreger kann durch das Blut oder vom Nierenbecken aus erfolgen. Nur selten greifen Processe der Umgebung auf das Organ über. Anfänglich lässt sich leicht auseinanderhalten, auf welchem Wege die Entzündungen zu Stande kamen, später verwischen sich die Verhältnisse und die Meinungen über die Genese können auseinandergehen. Es ist deshalb angezeigt, beide Entstehungsweisen gemeinsam zu besprechen, hier also auch schon vom Nierenbecken zu reden.

Wenn die Entzündungen in der Nierenrinde beginnen und dann nach abwärts steigend auf das Nierenbecken übergreifen, reden wir von einem descendirenden Process, im anderen Falle von einem ascendirenden.

Die descendirenden Entzündungen werden uns nur verständlich, wenn wir den anatomischen Erörterungen einige Bemerkungen über das Verhalten der Bacterien in der Niere vorausschicken.

Die mit dem Blutstrome ankommenden Organismen haften besonders gern in den Glomerulis, in deren Schlingen sie so wuchern können, dass sie die Capillarlumina wie eine Injections-

masse ausfüllen (a. P. Fig. 47). Sie können aber den Capillarknäuel passiren und erst in den intertubulären Gefässen zur Ansiedlung gelangen. Von den Glomerulis aus treten sie häufig in die Harnkanälchen über, um mit dem Harnstrom weiter und aus der Niere herausgespült zu werden. Finden sich auf diese Weise viele Bacterien im Harn, so spricht man von einer **Bacteriurie**. Staphylokokken, Streptokokken, Typhusbacillen (diese zuweilen in grossen Mengen) hat man im Harn nachgewiesen. Die Organismen können aber unterwegs in den Lumina der Harnkanälchen stecken bleiben und zwar schon in der Rinde oder besonders gern in den Sammelröhren des Markes (ORTH).

Man vergleicht den Uebergang der Bacterien in den Harn mit einer Secretion und spricht wohl von einer Bacterienausscheidung. Demgemäss bezeichnet man die von den Harnkanälchen aus hervorgerufenen Veränderungen als Ausscheidungerkrankungen.

Doch darf nicht vergessen werden, dass natürlich eine **eigentliche Secretion nicht vorliegt.** Körperliche Substanzen werden überhaupt nicht ausgeschieden. Es handelt sich immer um einen Austritt aus Capillaren, die in einer für uns nicht immer merkbaren Weise lädirt sind. Das gilt vor Allem für die Glomerulusgefässe, während Bacterien aus den intertubulären Gefässen in die Harnkanälchen nur dann gelangen können, wenn sie durch ihre Vermehrung die Tunica propria und das Epithel geschädigt hatten. Mikroskopisch kann man die Kapseln der Glomeruli (bezw. auch die Capillaren der Knäuel) und manche Theile der Harnkanälchen mit Bacterien gefüllt finden.

Bei den ascendirenden Entzündungen handelt es sich um den Eintritt bacterieller Erreger in die geraden Harnkanälchen der Markkegel. In ihnen wachsen sie gegen die Rinde hin und können bis zu ihrer Oberfläche gelangen. Unterwegs können sie freilich die Epithellager durchbrechen, in die Umgebung eindringen und dann auch im Bindegewebe weiter wuchern.

α. Eitrige Entzündungen.

Die ersten hier zu betrachtenden Entzündungsformen sind die **eitrigen**, unter denen wir die hämatogenen und die ascendirenden unterscheiden. Bei der hämatogenen Genese spielen vor Allem die Staphylokokken und Streptokokken (bei Pyämie, ulceröser Endocarditis) die wichtigste Rolle. Sie setzen sich in den

Glomerulis (oder den intertubulären Capillaren) fest und rufen in ihrer Umgebung Abscessbildung hervor (s. allg. Path. S. 374). Die Eiterungen erscheinen als stecknadelkopfgrosse, gelbe, auf der Oberfläche der Niere prominirende oder durch sie hindurch sichtbare, mit einem rothen Hof collateraler Hyperämie umgebene Herde (Fig. 358), die auf der Schnittfläche auch rund oder aber gern in radiärer Richtung streifenförmig angeordnet sind. Diese länglichen **Abscesse** entsprechen der Entwicklung der Bacterien in den geraden Harnkanälchen der Markstrahlen oder in den Lymphbahnen, die radiär gegen die Markkegel herunterziehen (vgl. oben S. 612). Die Markstrahlenabscesse finden ihre Fortsetzung oft in convergirend angeordneten Eiterungen der Markkegel, in deren Harnkanälchen auf dem oben angegebenen Wege die Bacterien eingeschwemmt wurden oder einwucherten. Auch in den Gefässen der Papillen können die Kokken sich primär festsetzen.

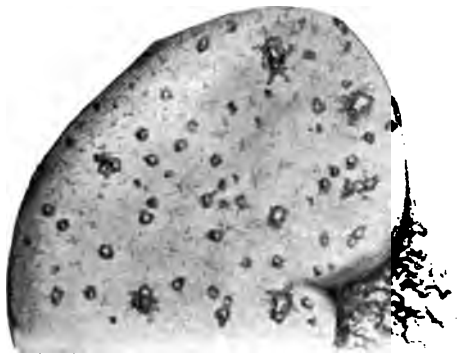

Fig. 358.

Multiple Abscesse der Nierenoberfläche. Die Abscesse haben eine helle Mitte und einen dunkeln hämorrhagisch-hyperämischen Hof.

Die anfangs kleinen Eiterherde können sich vergrössern und confluiren. Dann entstehen unter Umständen umfangreiche Abscesse, die, wenn sie der Oberfläche naheliegen, bei dem Abziehen der Kapsel angerissen werden und ihren Eiter entleeren, bei Entwicklung in den Markkegeln in das Nierenbecken durchbrechen können.

Die Niere kann durch die Eiterungen grösstentheils zerstört werden.

Die metastasische Abscessbildung combinirt sich zuweilen, wenn es sich um Embolie von kokkenhaltigen Thromben ulceröser Endocarditis handelt, mit **Infarktbildung**. Die nekrotischen Bezirke werden von breiten eitrigen Einschmelzungzonen umgrenzt.

Die ascendirenden Eiterungen entwickeln sich vom Nierenbecken aus bei Entzündungen, welche in ihm primär entstanden oder von der Blase herauf fortgeleitet wurden. Es ist dann also eine **Pyelitis** (Nierenbeckenentzündung) und eine Nephritis vorhanden, die wir gemeinsam als **Pyelonephritis** bezeichnen. Natur-

gemäss werden zuerst die Markkegel ergriffen, von denen dann die Entzündung durch Fortwuchern der Bacterien in den Harnkanälchen bis zur Nierenoberfläche aufsteigt. Das Epithel wird zerstört und das interstitielle Bindegewebe in Entzündung versetzt. Es handelt sich meist um eine eitrige Infiltration und Abscedirung, seltener um leichtere nicht zu Eiterung fortschreitende, in Proliferation und ev. in Schrumpfung ausgehende Processe.

Man sieht in den Markkegeln anfangs nur blasse oder trübe

Fig. 359.

Pyelonephritis bei Prostatahypertrophie. Schnittfläche der Niere. *B* Nierenbecken mit hyperämischen Gefässen. *F* Fettgewebe. Man sieht zwei Markkegel, in denen helle (der eitrigen Endzündung entsprechende) Streifen radiär zur Rinde ziehen und sich in sie fortsetzen. *n* ein breiterer nekrotischer Streifen.

Fig. 360.

Niere bei Pyelonephritis. Man sieht auf der Oberfläche gelbweisse rundliche knötchenähnliche Entzündungsherde, die in zwei grösseren Gruppen vereinigt sind, zum kleineren Theil einzeln stehen. Die Nierensubstanz ist in ihrer Umgebung und zwischen ihnen hyperämisch (dunkel gezeichnet). Die beiden Gruppen entsprechen dem Gebiet je eines Markkegels.

Streifen, während die Rinde nur geschwollen, weich, hyperämisch ist. Dann werden jene Streifen deutlicher, zahlreicher (Fig. 359), gelber, eitriger und breiter. Sie ziehen meist als leicht knollig aufgetriebene confluirende, von rother Randhyperämie begleitete Bänder bis zur Rinde aufwärts und in sie hinein. Auch in ihr behalten sie bis zur Kapsel ihren streifenförmigen Charakter bei, oder sie bilden rundliche oder sonstwie gestaltete Herde.

Betrachtet man die Niere nach Entfernung der Kapsel von der Oberfläche (Fig. 360), so sieht man die Abscesse, die einzeln ähnlich aussehen wie die hämatogenen, meist gruppenweise in

markstückgrossen oder grösseren prominenten Bezirken gestellt, deren jeder, wie man auf senkrechten Einschnitten erkennt, dem Gebiete eines Markkegels entspricht. Die Prominenz dieser Rindenabschnitte ist durch die Eiterung und durch die zwischen den Abscessen vorhandene interstitielle Entzündung bedingt.

Das ungleichmässige Ergriffensein der einzelnen Markkegelgebiete ist in den meisten Fällen charakteristisch. Einzelne Bezirke können hochgradig, andere kaum, wieder andere gar nicht erkrankt sein. Weshalb die Bacterien in die eine Papille leichter als in die andere vordringen, lässt sich meist nicht angeben.

Fig. 361.

Niere mit ausgedehnten Narben nach Pyelonephritis. Das Organ ist aufgeschnitten und mit beiden Schnittflächen nach unten gelegt, so dass man die Oberflächen beider Hälften sieht. *A* Arterie, *F* Fettgewebe des Hilus. *N* sehr grosse, fast die ganze Seitenfläche einnehmende feinkörnige Narbe, *n n* viele kleinere Narben der anderen Hälfte.

Bei langer Dauer der Erkrankung verwischt sich oft diese Ungleichheit der Entzündung. Die ganze Niere kann mehr oder weniger gleichmässig, doch auch dann noch in verschiedener Intensität ergriffen werden.

Die stärksten Veränderungen sieht man naturgemäss nur dann, wenn nicht beide Nieren, oder wenigstens nicht beide gleich stark afficirt wurden. Anderenfalls muss ja der Tod wegen Insufficienz der Organe eintreten, ehe die höchsten Grade der Eiterung erreicht sind.

Ist aber nur eine Niere afficirt, wie es bei einseitiger Pyelitis (s. diese) der Fall ist, dann können die Abscedirungen weit

grössere Ausdehnung erreichen. Es bilden sich umfangreiche Eiterherde, die übrigens auch in beiden Nieren zugleich dann denkbar sind, wenn nur einzelne Markkegel in Entzündung geriethen.

Die Eiterung kann auch die Nierenkapsel perforiren, im umgebenden Zellgewebe fortschreiten und ev. nach aussen perforiren. Ausserdem kann der Abscess in das Nierenbecken durchbrechen oder in ein Darmstück (meist Colon) oder in die Bauchhöhle. Nahm der Abscess die ganze Niere ein, so bleibt von ihr nach Ablauf des Processes ein mit eingedicktem Eiter und verkalkenden Concrementen gefüllter fächeriger Sack übrig.

Bei herdförmiger Eiterung entstehen nach Resorption des Eiters unregelmässige Narben.

Kommt die Entzündung in einem frühen Stadium, ohne dass umfängliche Abscessbildungen vorhanden waren, zur Ausheilung, so ist das Resultat ein Schrumpfungsprocess, der Aehnlichkeit hat mit demjenigen einer interstitiellen Nephritis. Die Niere kann in unregelmässiger Weise mit flachen oder tieferen Narben versehen, sie kann auch in ganzer Ausdehnung in Rinde und Mark hochgradig geschrumpft sein, so dass ihre Substanz auf ein Drittel und weniger vermindert ist. Sind nur einzelne Markkegel ergriffen gewesen, so entstehen breite, markstückgrosse, oft zusammenhängende flache Narben mit höckrigem Grund. Gerade sie sind für abgelaufene Pyelonephritis charakteristisch (Fig. 361).

Bei chronisch verlaufender Pyelonephritis, wie sie sich besonders gern an das Vorhandensein von Steinen im Nierenbecken (s. dieses) anschliesst, kann die Niere eine ausserordentliche Schrumpfung erfahren. Sie wird in allen Theilen um das Vielfache kleiner, ihre feinere Structur geht verloren (Fig. 362). Das Hilus- und Kapselfettgewebe nimmt dann gern durch Wucherung den Raum der Niere ein und bildet darüber hinausgehend grosse Fettgewebemassen, in denen das Organ versteckt liegt. Es kann darin schliesslich nur noch in unregelmässigen, kaum noch als Nierengewebe zu erkennenden Zügen vorhanden sein.

Das Vorkommen von **Bacterien** in den pyelonephritischen Herden ist lange bekannt. Aber erst durch neuere Untersuchungen (von Aschoff, M. B. Schmidt, Wunschheim u. A.) ist festgestellt, dass das Bacterium coli in erster Linie als Erreger zu gelten hat. Es kommt (nach Aschoff und Schmidt) oft in Reincultur vor. Neben ihm werden Staphylokokken und Streptokokken nachgewiesen. Die Reaction des Harns war bei reiner Coli-Infec-

tion sauer. In einer kleinen Zahl von Fällen wurde Proteus vulgaris (Hauser) bei ammoniakalischer Harngährung aufgefunden.

Fig. 362.
Hochgradig reducirte Niere (*N*) in sehr reichlich gewuchertes Fettgewebe eingebettet. *B* Theil des Nierenbeckens, *U* Ureter, *FF* Fettgewebe.

β. Tuberculöse Entzündungen.

Tuberculöse Processe der Nieren sind nicht selten. Sie kommen am häufigsten vereint mit anderweitiger Tuberculose der Harnwege und oft auch des Genitaltractus (wenigstens beim Manne) vor.

Fig. 363.
Wenig vorgeschrittene Miliartuberculose der Niere. Man sieht auf der Oberfläche viele blasse, nicht scharf begrenzte Fleckchen (beginnende Tuberkel) und einen grösseren blassen tuberculös-entzündlichen Herd. Kindliche Niere.

Bei allgemeiner **Miliartuberculose** wird auch die Niere befallen. Man sieht auf ihrer Oberfläche grauweisse, schärfer umgrenzte, mit Randhyperämie versehene oder verwaschene Knötchen, die theils

wenig, theils, wenn sie etwas tiefer in der Rinde liegen, gar nicht prominiren (Fig. 363). Sie stehen zuweilen gruppenweise, was wohl darauf hindeutet, dass ein Haufe zusammenhängender Bacillen in dem Gebiet eines Arterienastes ausgestreut wurde.

Auf der Schnittfläche sind sie ebenfalls vorhanden. Aber sehr oft sieht man (bei älterer Miliartuberculose), dass die auf der Oberfläche als Knötchen erscheinenden Gebilde auf dem Durchschnitt radiär angeordnete grauweisse Streifen darstellen, die bis zum Mark reichen und leicht knotig aufgetrieben sind. Zugleich können auch im Mark streifige tuberculöse Herde vorhanden sein.

Fig. 364.

Grössere Tuberkel der Nierenoberfläche. Man sieht 6 mässig prominirende Tuberkel verschiedener Grösse, mit ausgespochener Randhyperämie. Kindliche Niere.

Wenn wenig Bacillen im Blute kreisten und sich nur schwach vermehrten, so können die Individuen die von ihnen abhängigen tuberculösen Processe lange überleben. Dann entstehen, wie in anderen Organen, auch in der Niere und zwar in Rinde und Mark grössere (Fig. 364), theils mehrere theils vereinzelte erbsengrosse, nussgrosse oder umfangreichere bald verkäsende Herde, die gelegentlich die Formen anämischer Infarkte darbieten. Das kann daran liegen, dass die anfänglich entstandenen Tuberkel in eine Arterie hineinwucherten und dass dann die von dieser Stelle abgelösten Bacillen in dem Gebiet des Gefässes ausgedehnt verbreitet wurden.

Fig. 365.

Hämatogene Tuberculose eines Markkegels. In dem Markkegel sieht man einen gegen den Calix spitz zulaufenden hellen käsigen Herd *t*. *m* Spitze eines anderen Markkegels. Die übrigen Organe zeigten die Verhältnisse einer chronischen Miliartuberculose.

Handelt es sich nicht um eine allgemeine, auch im übrigen Körper sich ausdehnende Tuberculose, sondern localisirt sie sich (abhängig etwa von einer Lymphdrüsenverkäsung, s. o. S. 112 u. 454) hauptsächlich in der Niere, so sehen wir besonders oft zuerst die Markkegel ergriffen. In ihnen treten radiär gestellte streifen- oder bandförmige

verkäsende Herde auf (Fig. 365), deren Form von der Ansiedelung der aus der Rinde stammenden Bacillen in den Harnkanälchen abhängt.

Die käsigen Streifen (Fig. 366 bei b) confluiren und greifen allmählich auf die Rinde über, indem sie auch in ihr in radiärer Anordnung und sehr gern knötchenförmig aufgetrieben sich bis zur Kapsel ausdehnen. Sie erscheinen auf der Oberfläche wie käsige Knötchen und stehen hier gern (wie bei der Pyelonephritis die Abscesse) gruppenweise, dem Gebiete von Markkegeln entsprechend. Durch Vergrösserung der streifigen und durch Neubildung runder käsiger Processe kann immer mehr Nierensubstanz vernichtet werden. Aber besonders charakteristisch ist die an den Papillenspitzen beginnende und immer weiter um sich greifende Verkäsung. Die nekrotischen Theile zerfallen und werden in das Nierenbecken abgestossen, (Fig. 366 c), während in die Nierensubstanz hinein immer neue Tuberkel entstehen, die dann fortwährend wieder verkäsen. So werden die Markkegel langsam fortgefressen (**Phthisis renalis tuberculosa**). Es entstehen an ihrer Stelle Defecte, später Höhlen (Fig. 367), die mit käsiger Wand versehen sind und sich durch die Rinde hindurch bis an die Kapsel ausdehnen können. Manchmal geht dieser Process an allen Markkegeln, in gleicher oder verschiedener Schnelligkeit, manchmal nur an einzelnen vor sich. Im ersteren Fall stellt schliesslich die Niere nur noch einen vielbuchtigen, mit käsigen Wandungen versehenen Sack dar, der mit breiig-nekrotischem Material gefüllt sein kann, falls es nicht mit dem Harn fortgespült wurde. Doch ist dies oft deshalb unmöglich, weil der Ureter durch eine analoge Erkrankung verschlossen ist.

Fig. 366.

Käsige Tuberculose der Niere. Querschnitt. *N* Nierenbecken. Der Calix *C* ist unregelmässig erweitert durch Zerfall des ihn in breiter Zone umgebenden verkästen Gewebes *K*. Die über dem Käse gelegene Rinde ist reducirt und mit Tuberkeln durchsetzt. Der Markkegel *a* ist bei *b* in radiärem, aus Streifen zusammengesetztem Bezirk verkäst. Darüber in der Rinde Tuberkel. *d* normale Nierenrinde.

Die Tuberculose kann einseitig oder doppelseitig sein. In letzterem Falle ist sie beiderseits ziemlich gleichmässig oder sehr ungleich entwickelt, so dass dort hochgradige Zerstörungen, hier eben erst die Anfänge einer Erkrankung vorhanden sein können.

Einseitige Tuberculose kann unter Umständen lange ertragen werden. Es stellt sich dann schliesslich Schrumpfung des entzündlichen Nierenrestes oder des peripheren tuberculösen Gewebes bezw. der verdickten Kapsel ein. Dann findet man einen derbwandigen Sack mit trockenen, nicht selten mit Kalksalzen durchsetzten käsigen Massen ausgefüllt.

Fig. 367.

Hochgradige Tuberculose der Niere. 1/2 natürl Gr. *B* Nierenbecken, *U* Ureter, *C C* Calices. Becken und Kelche sind stark erweitert und vom Nierengewebe durch eine helle Zone verkäsenden Gewebes getrennt. Ihre Innenfläche ist uneben durch unregelmässige Abstossung des Käses. In der Nierensubstanz, zumal in den Markkegeln sieht man radiäre helle, käsige streifige Herde (bei *a a*).

Kleine tuberculöse Herde, die in geringer Zahl bei wenig disponirten Individuen entstehen, können zweifellos heilen. Heyn hat Narben beschrieben, die noch Bacillen enthielten.

Die Nierentuberculose entsteht in weitaus den meisten Fällen auf **hämatogenem Wege.** Ob sie überhaupt in einer nennenswerthen Zahl ascendirend, d. h. von tieferliegender Urogenitaltuberculose aus erzeugt wird, ist sehr fraglich. Dass sie in typischer Form hämatogen entstehen kann, ist in den Fällen klar, in denen weiter abwärts keine Tuberculose besteht, und ebenso in jenen, in denen diese anderen Processe offenbar jünger sind. Aber auch wenn sie älter sind, kann der Beweis nicht geführt werden, dass die Nierentuberculose von ihnen abhängt. Baumgarten sah im Experiment an Uretha- und Blasentuberculose niemals Nierentuberculose sich anschliessen. Bei älterer Miliartuberculose sämmtlicher Organe sieht man gelegentlich neben unzweifelhaft hämatogenen, z. B. erbsengrossen Käseknoten der Rinde auch in der Spitze der

Markkegel grössere Herde, die als Anfangprocesse der schwereren ascendirenden Veränderungen zu betrachten sind.

γ. Syphilitische Entzündungen.

Bei syphilitischen Individuen kommen entzündliche Processe in den Nieren vor, die deshalb aber doch nicht immer syphilitischer Natur sein müssen. Klinisch wird bei acuter Erkrankung Nephritis beobachtet. Auch ist anzunehmen, dass manche Amyloiderkrankungen der Niere mit Syphilis zusammenhängen. In wie weit aber narbige Processe, die an sich nichts Charakteristisches haben, wie es oft geschieht, mit Recht auf Syphilis zurückgeführt werden dürfen, lässt sich schwer entscheiden. Jedenfalls kann dieser Zusammenhang weder aus der Form noch Grösse, noch sonstigen Beschaffenheit der Einziehungen sicher begründet werden und wird meist per exclusionem angenommen. Unzweifelhafte gummöse Processe sind selten und aus ihnen könnten doch allein die fraglichen Narben hervorgehen. Wenn man aber etwa Verengungen oder Verschliessungen der Arterien auf Syphilis beziehen will, so könnten davon ja die Narben abhängig sein, aber dann wäre die Beziehung zur Syphilis doch nur eine indirecte.

Besser begründet ist die congenitale Syphilis der Nieren. Es handelt sich um diffuse oder herdförmige interstitielle Processe, durch welche die normale Ausbildung des Nierengewebes verhindert wird (Stroebe). Auch kleine Gummata werden beobachtet. Bleiben die Kinder am Leben, so werden aus den Herden Narben hervorgehen.

δ. Sonstige Entzündungen der Niere.

Auch ausserhalb der eitrigen, tuberculösen und syphilitischen Processe kommen bacterielle Entzündungen in den Nieren vor.

Bei Typhus (und anderen Infectionen) stellen sich zuweilen unter dem Einfluss der durch die Niere austretenden Bacillen oder nur ihrer Toxine Anschwellungen der normal kleinen lymphatischen Herdchen ein, so dass umschriebene zellige Infiltrationen zu Stande kommen. Bei Rotz bilden sich auch in der Niere ähnliche Knötchen wie in anderen Organen. Auch der Actinomyces kann metastatisch nach primärer Erkrankung an anderen Körperstellen in der Niere Herde erzeugen. Ferner wurde von Schmorl auch der Soorpilz in kleinen Abscessen nachgewiesen. Dass im Ueb-

rigen die Infectionskrankheiten gerne diffuse Nephritiden hervorrufen, wurde bereits betont.

ε. Narben der Niere.

Narbige und narbenähnliche Einziehungen der Nierenoberfläche sind ausserordentlich häufig. Viele von ihnen sind nach ihrer Genese leichtverständlich. So vor Allem die Einziehungen bei Schrumpfniere. Auch grössere in solchen Organen vorkommende Narben finden nach dem S. 617 Gesagten leicht ihre Erklärung. Ebenso ist die Entstehung der feinen, bei venöser Stauung (S. 602) und im Alter vorkommenden Vertiefungen ohne Mühe begreiflich.

In diesen Fällen handelt es sich um überall erkrankte Nieren. Es giebt aber auch Narben, die einzeln oder zu vielen in einem Organ vorhanden sein können, welches, von ihnen abgesehen, keine wesentliche Veränderung aufweist.

Solche Narben gehen erstens aus Entzündungsherden hervor. Es kann sich um Abscesse, um Tuberculose oder Syphilis (oder auch andere Processe) handeln. Aber alle solche Narben sind zweifellos selten. Die Tuberculose heilt nur ausnahmsweise aus (s. o. S. 627). Syphilitische Narben werden freilich von Manchen für häufig gehalten. Aber es fehlt in den meisten Fällen an genügenden Kriterien, um diese Aetiologie zu begründen (s. o. S. 628).

Häufiger sind dagegen Narben nach Pyelonephritis. Es unterliegt keinem Zweifel, dass bei vorübergehenden Harnstauungen (bei Blasenkatarrhen etc.) ascendirende Entzündungen auftreten, die heilen können (s. S. 623). Dann entstehen Narben verschiedener Grösse, die mit flachem, feinkörnigem Grunde versehen sind und manchmal dem Gebiete eines Markkegels entsprechen, der ebenfalls durch entzündliche Processe geschrumpft ist.

Zweitens können Narben entstehen, wenn der Abfluss des Harns aus umschriebenen Gebieten gehemmt ist. Wenn man experimentell (durch Einstich) in der Marksubstanz Unterbrechungen der geraden Kanäle erzeugt, so entstehen in der dazu gehörigen Rinde Einziehungen, die histologisch das Bild bieten, wie wir es bei Hydronephrose sehen. Beim Menschen sind aber analoge Verlegungen der Harnkanälchen für sich allein selten. Sie spielen aber bei der Schrumpfniere eine Rolle, wenn Tubuli recti in den Markstrahlen oder Markkegeln verlegt wurden.

Drittens kommen Circulationstörungen in Betracht. So gehen aus anämischen Infarkten tiefe, trichterförmig gestaltete

unregelmässige Narben hervor, in deren Grund man noch Reste von nekrotischem Gewebe antreffen kann und die sich oft in Gestalt weisser bingewebiger Keile in die Markkegel fortsetzen (Fig. 346).

Aber nicht nur der völlige Verschluss von Arterien macht Narben. Auch die allmählich fortschreitende Verengerung hat solche zur Folge. Aber sie entstehen nicht durch Nekrose, sondern durch eine von der zunehmenden Ernährungunterbrechung abhängige Degeneration und Atrophie des Epithels mit Schrumpfung der Glomeruli und Zunahme des Bindegewebes. Das Bild ist mikroskopisch dem der Schrumpfniere ähnlich. Derartige Vorgänge sind meist durch Arteriosklerose bedingt (Fig. 368). Es finden

Fig. 368.
Theil einer Niere mit unregelmässigen narbigen Einziehungen der Oberfläche bei Arteriosklerose.

sich kleinere und grössere, oft ausserordentlich zahlreiche Narben, welche die Niere im Ganzen verkleinern und zu der Bezeichnung arteriosklerotische Schrumpfniere Veranlassung geben. Besser ist es, damit die Bezeichnung „Schrumpfniere" nicht zu Missverständnissen führt, von arteriosklerotischer Narbenniere (Fig. 368) zu reden. Die Arteriosklerose ist meist eine Theilerscheinung der auf die Aorta und andere Gefässe ausgedehnten Erkrankung. Sie kann aber auch die Nierenarterien vorwiegend, selten allein betreffen. Der Hauptstamm und die Aeste sind rigide, klaffen und lassen schon mit blossem Auge die Verdickung der Intima erkennen. Diese ist meist am deutlichsten auf der Grenze von Rinde und Mark zu erkennen. Ich untersuchte einen Fall, in dem die Arteriosklerose nur die Nierenarterien und nur an jener Stelle ergriffen

hatte. Hier sah man besonders klar, dass die arteriosklerotischen Narbenbezirke der Form nach den anämischen Infarkten entsprechen, also besonders gern rechteckig oder viereckig auftreten (s. o. S. 601).

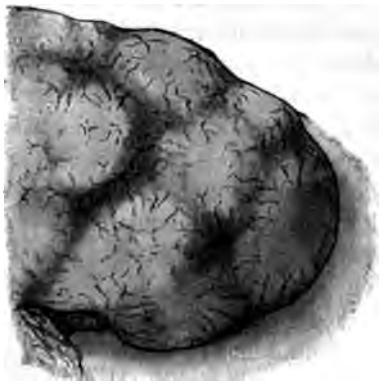

Fig. 369.
Narben der Niere, die sich im Grossen und Ganzen an die Grenzen der embryonalen Lappung halten.

Die meisten der Narben, die in sonst unveränderten Nieren auftreten, sind auf Embolie, Pyelonephritis oder auf Arteriosklerose zu beziehen. Aber nicht in allen Fällen kann man die Entstehung der Narben leicht verstehen. Es bleiben manche unklare Fälle übrig, weil eben nicht jeder Process immer charakteristische Narben hinterlässt. So ist es z. B. nicht leicht, die narbigen Einziehungen zu deuten, die sich nicht ganz selten an die Linien halten, in denen die embryonale Lappung verläuft (Fig. 369). Hier mag locale Circulationstörung oder Harnabflussbehinderung in Betracht kommen.

G. Geschwülste der Niere.

Die Niere ist häufig Sitz von primären Neubildungen, welche zum Theil wegen ihrer Malignität grosse klinische Bedeutung und meist für die allgemeine Geschwulstlehre nicht geringes Interesse haben.

In keinem anderen Gewebe tritt die selbständige Stellung der Tumoren gegenüber der Umgebung deutlicher hervor als in der Niere. Fast immer erkennt man schon makroskopisch, dass die Geschwulst als ein Knoten für sich in dem Organe sitzt, dessen Bestandtheile nur bei Seite drängt, also lediglich aus sich heraus wächst (s. allg. Path. S. 588). In den meisten Fällen findet man an der einen oder anderen Seite der Neubildung noch einen relativ gut erhaltenen Theil der Niere (s. Fig. 370 u. 371), während diese im Uebrigen von innen durch den wachsenden Tumor auf eine dünne Schicht abgeplattet wurde und in dieser Form den Knoten überzieht. Doch kann die Geschwulst auch unter Durchbrechung dieser peripheren Nierenschicht aus dem Organ herauswachsen oder von vorneherein subcapsulär entstanden sein.

Reine **Fibrome** der Niere sind selten. Sie erreichen allerdings gelegentlich den Umfang eines Kopfes und mehr.

Die Gebilde, die meist als Fibrome bezeichnet werden und als runde, höchstens erbsengrosse, weissliche, transparente, ziemlich derbe Knoten in der Marksubstanz sitzen, stellen nicht reine Fibrome dar. Man findet in ihnen bald mehr, bald weniger reichliche den Harnkanälchen ähnliche Bildungen. Es handelt sich also um Adenofibrome, die wohl auf Grund einer entwicklungsgeschichtlichen Störung entstehen. Sie haben keine Bedeutung, können nur gelegentlich mit Tuberkeln verwechselt werden.

Lipome sind ebenfalls nicht gerade oft anzutreffen. Sie wachsen entweder im Zusammenhang mit der Kapsel oder isolirt mit der Rinde, erreichen durchschnittlich die Grösse einer Haselnuss und haben keine klinische Wichtigkeit. Sie gehen aus abgesprengten Theilen der Fettkapsel hervor. Früher hielt man die Lipome für häufiger, aber man verwechselte mit ihnen bald zu besprechende fetthaltige andersartige Neubildungen.

Myome aus glatter Musculatur aufgebaut spielen ebenfalls nur eine geringe Rolle und werden nicht gross. Sie sind abzuleiten von der glatten Musculatur der Kapsel und aus Versprengungen von Theilen derselben hervorgegangen.

Quergestreifte Musculatur, Knorpel, Knochen, Gefässe bilden für sich keine Geschwülste, finden sich aber als Bestandtheile anderer Neubildungen, von denen gleich die Rede sein wird.

Die interessantesten und wichtigsten Nierentumoren bilden die **Hypernephrome** (Nebennierencarcinome), die **Mischgeschwülste** und die **Carcinome**.

Das Hypernephrom geht aus versprengten Nebennierenabschnitten hervor, die auf der Niere sehr häufig in verschiedener Grösse angetroffen werden. Sie sind stecknadelkopfgross und können andererseits hinter dem Umfang einer normalen Nebenniere kaum zurückstehen. Sie sind entweder der Niere nur aufgelagert oder ragen mehr oder weniger tief in sie hinein, wobei dann histologisch die Grenze beider Organe nicht immer scharf ist, die beiderseitigen Bestandtheile vielmehr durch einander gemischt sein können.

Gehen aus solchen Keimen Tumoren (Fig. 370) hervor, so behalten sie, mindestens im Anfang, die ungefähre Structur der Nebennierenrinde und auch ihren grossen Fettgehalt. Sie sehen deshalb gelb aus und wurden früher mit Lipomen verwechselt.

Erst Grawitz klärte uns über die wahre Natur der Neubildungen auf.

Die Geschwülste sind haselnuss- bis faustgross und grösser. Sie sind von leicht knolliger Beschaffenheit und gegen die Niere, bezw. den Nierenrest stets scharf, häufig durch eine Art bindegewebiger Kapsel abgegrenzt. Die Schnittfläche ist entsprechend der äusseren Knollenform felderförmig, zuweilen durch faserige Septa abgetheilt. Sie erscheint um so gleichmässiger gelb, schwefelgelb gefärbt, je jünger die Geschwulst ist, später kommen grauere weniger fetthaltige, ferner auch kleinere und grössere hämorrhagische Abschnitte hinzu. Auch finden sich oft ausgedehnte nekrotische Partien mit Erweichung bis zu Höhlen mit breiigem Inhalt.

Fig. 370.

Nebennierencarcinom der Niere. Durchschnitt. Natürl. Grösse. Der Tumor bildet einen scharf abgegrenzten, aus mehreren Knollen bestehenden hell aussehenden Körper, der sich von dem umgebenden Nierengewebe deutlich abhebt.

Unter dem Mikroskop bewahren die gelben Theile am deutlichsten die Nebennierenstructur, d. h. eine Zusammensetzung aus epithelialen Zellbalken, die in enger Beziehung zu den Gefässen stehen und parallel oder netzförmig angeordnet unter einander zusammenhängen. Die Zellen sind mit Fetttropfen so dicht vollgepfropft, dass man von dem Protoplasma nichts sieht. In den graueren Bezirken ist das Fett spärlich oder fehlt ganz. Selten kommt es vor, dass die Zellbalken nicht solide, sondern kanalförmig ausgehöhlt sind, eine Anordnung, die in der normalen Nebenniere des Menschen nur selten beobachtet wird, etwas häufiger schon in gutartigen Tumoren dieses Organs, die man Adenome nennt (s. die Nebenniere).

Ausser dem Fett findet man in den Tumoren häufig Glykogen (Lubarsch), welches auch vielen anderen aus embryonalen Absprengungsvorgängen entstandenen Tumoren zukommt.

Die Gefässe können manchmal eine ungewöhnlich starke Be-
theiligung an der Tumorbildung und gleichzeitige Erweiterun-g
zeigen. Dann kommen angiomähnliche Abschnitte und darau-s
gern Blutungen zu Stande, die sich ja aber auch sonst aus de-m
Gehalt der Neubildung an dünnwandigen Gefässen leicht erkläre-n.

Das Hypernephrom ist ein ausgesprochen maligner, zu de-n
Krebsen zu rechnender Tumor. Er wächst unaufhaltsam, durch-
dringt die Kapsel der Niere, soweit sie im Anfang noch vorhande-n
war, und wächst event. von vorneherein in das umgebende Gewe-be
hinein, zerstört die Niere durch Verdrängung bis auf kleine Res-te

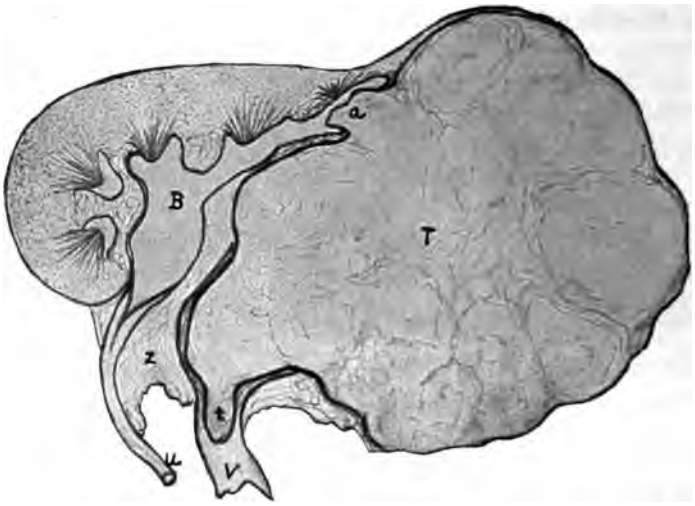

Fig. 371.

Halbschematische Darstellung eines Nebennierencarcinoms der Niere. *T* Sumor, der bei *a* in das Nierenbecken *B*, bei *t* in die Nierenvene *V* einwuchert. *U* Ureter, *Z* Zellgewebe im Hilus.

oder ganz und wuchert ferner in das Nierenbecken und in die
Nierenvenen (Fig. 371) hinein. Dort erzeugt es der Form des
dilatirten Beckens angepasste Knollen, hier das Lumen des Ge-
fässes ausfüllende Cylinder, welche continuirlich weiterwachsend in
die Vena cava inferior und von da aufwärts bis ins rechte Her-z
gelangen. Ich sah einen solchen Tumor hühnereigross mit einem
dem Tricuspidalostium entsprechenden halsförmigen Einschnürung
in den rechten Ventrikel hineinhängen. Ausserdem entstehen aus
abgelösten Zellen oft zahlreiche Metastasen in inneren Organen,
vor Allem naturgemäss in den Lungen.

Der zweite charakteristische Tumor der Niere, eine Misch-

geschwulst (s. allg. Path. S. 598), setzt sich aus mehreren Bestandtheilen zusammen, unter denen embryonales sarkomähnliches Bindegewebe, quergestreifte Muskelfasern und harnkanälchenähnliche epitheliale Elemente die bemerkenswerthesten sind. Ausserdem finden sich Fettgewebe, Knorpel, fibröses Bindegewebe. Die Mischung der einzelnen Gewebearten wechselt sehr. Die quergestreifte Musculatur kann so vorwiegen, dass man nur mit Mühe andere Gebilde findet. Dann kann man von einem Rhabdomyom reden (allg. Path. S. 460). Der drüsige Antheil ist ebenfalls sehr verschieden entwickelt. Er findet sich gewöhnlich in ein embryonales Bindegewebe, welches aber zugleich Musculatur enthalten kann, eingebettet. Dann darf die Bezeichnung Adenosarkom (Birch-Hirschfeld) oder Adenomyosarkom angewendet werden. Oder drittens, das sarkomatöse Gewebe überwiegt bei Weitem, so dass man glauben könnte, ein reines Sarkom vor sich zu haben. Darauf hat besonders Birch-Hirschfeld hingewiesen.

Ueber die Entstehung dieser Mischgeschwulst sowie über ihre genauere Zusammensetzung siehe allg. Path. S. 602 u. 605.

Die Neubildung ist ihrer Genese entsprechend meist schon congenital, stets aber im frühen Kindesalter vorhanden und kann mit Erfolg exstirpirt werden. Sie bildet scharf begrenzte Knoten, die mannskopfgross werden können und ihrer wechselnden Zusammensetzung entsprechend ein verschiedenes Aussehen darbieten. Sie ist bald mehr, bei Vorherrschen der quergestreiften Musculatur, aus faserig angeordneter Substanz aufgebaut, bald aus markig-graurothem Gewebe, welches hämorrhagisch durchsetzt sein kann.

In einzelnen Fällen wurde beobachtet (Ribbert), dass die Geschwulst in Gestalt zottiger Polypen in das Nierenbecken hineingewachsen war. Dann hatten diese Abschnitte hauptsächlich den Bau eines Adenosarkoms.

Die Mischgeschwulst wächst nicht sehr schnell, kann aber Metastasen machen, in denen auch Musculatur gefunden wurde.

Die in manchen Fällen vorwiegend sarkomatöse Structur der Mischgeschwulst leitet uns nun zum Sarkom im Allgemeinen über. Es sind Spindel- und Rundzellensarkome beschrieben worden. Auch von Angiosarkomen (allg. Path. S. 479) spricht man, wenn die Zellen in deutlicher Beziehung zu den Gefässen stehen und event. radiär von ihnen ausstrahlen. Manche sarkomatöse Tumoren gehören aber gewiss zu den Mischgeschwülsten, was ihr Verständniss erleichtern würde. Immerhin mögen andere unabhängig von jener Genese entstehen, aber sie sind zweifellos selten.

Zu den epithelialen Geschwülsten, deren Zellen meist von denen der Niere abgeleitet werden, gehören die Adenome und die Carcinome.

Erstere sind stecknadelkopf- bis etwa haselnussgrosse, meist unter der Nierenoberfläche sitzende und manchmal in Schrumpfnieren multipel vorkommende Neubildungen, die scharf begrenzt sind und aus dichtgedrängten, durch Septa eingetheilten und mit kubischem Epithel ausgekleideten Hohlräumen bestehen. In letzteren erheben sich oft papilläre Sprossen, soweit diese Bildungen nicht durch schräg getroffene Septa vorgetäuscht werden.

Diese Adenome beanspruchen keine klinische Bedeutung. Sie entstehen, wie ihr Vorkommen in Schrumpfnieren nahelegt, aus entzündlich oder sonstwie abgesprengten Harnkanälchenabschnitten, die in unregelmässiger Weise weiter wachsen. Man hat auch an ein Hervorgehen aus Urnierenresten gedacht.

Das Carcinom bildet umfangreiche Tumoren, die einem Mannskopf gleich kommen können. So lange sie klein sind, wachsen sie oft deutlich verdrängend, sie schieben das Nierengewebe bei Seite. Auch später kann diese Art der Vergrösserung bleiben. In anderen Fällen durchsetzt der Krebs das Organ durch infiltrirendes Wachsthum, wobei dann die Niere äusserlich ihre Form beibehalten, aber erheblich vergrössert sein kann. Eine Durchbrechung der Kapsel führt zum Vordringen in die Umgebung, ausserdem findet Einwuchern in die Gefässe mit Metastasenbildung statt. Der Nierenkrebs wächst meist nicht sehr schnell. Er kommt schon im jugendlichen Alter vor. Seine Consistenz ist bald härter, bald weicher, im letzteren Falle sind Blutungen in den Tumor zu beobachten. Unter dem Mikroskop findet sich bald die Structur eines Carcinoms mit soliden Alveolen, bald die eines Cylinderzellenkrebses.

Die Ableitung von den Epithelien der Niere geschieht wegen des Zusammenhanges der Krebsalveolen mit Nierenepithelien. Da aber die Zusammenhänge am Rande der Tumoren stets auf secundären Verwachsungen beruhen (allg. Path. S. 431), so hat diese Begründung keinen Werth. Es ist nicht unmöglich, dass auch das Carcinom aus embryonalen Keimen, etwa Urnierenresten hervorgeht. Doch wissen wir über seine Genese nichts Sicheres.

Erwähnt sei endlich, dass auch Endotheliome beschrieben wurden. Aber es ist sehr fraglich, ob die Ableitung berechtigt ist. Es wird sich um Hypernephrome oder Carcinome gehandelt haben. Der Ausgang von Endothel lässt sich nicht beweisen. (Vergl. allg. Path. S. 593).

Secundäre Tumoren sind in der Niere nicht entfernt so häufig wie in manchen anderen Organen, z. B. in der Leber. Aber sowohl Sarkome, Melanome wie Carcinome können gelegentlich in Gestalt einzelner oder vieler, meist rundlicher Knoten metastasiren, ohne aber für gewöhnlich in dem ganzen Krankheitsbild eine besondere Bedeutung zu beanspruchen.

In sehr ausgedehnter Weise können die Nieren von den leukämischen und pseudoleukämischen Neubildungen ergriffen werden. Die letzteren treten allerdings meist als knotenförmig abgesetzte Lymphosarkome auf, aber sie können auch, wie die leukämischen Producte, eine diffuse Infiltration der Nierenrinde, weniger auch des Markes veranlassen. Das Organ erscheint dann stark vergrössert, oberflächlich glatt, die Rinde sehr verbreitert, markig, ziemlich weich, von weissgrauer, mit rothen Flecken und Streifen untermischter Farbe. Mikroskopisch findet man die Interstitien durch Rundzellen verbreitet, welche auch das Epithel durchsetzen, vernichten und in das Lumen der Glomeruluskapseln und Harnkanälchen vordringen.

Fig. 372.
Congenitale Cystenniere. 1/3 der nat. Grösse.

H. Cystenniere und Cysten der Niere.

Unter **Cystenniere** (Fig. 372, 373 u. 375) verstehen wir einen congenital bereits ausgebildeten oder doch schon angelegten Zustand, bei welchem das Organ von ausserordentlich zahlreichen, meist dichtgedrängten Cysten eingenommen und dadurch beträchtlich vergrössert ist. Fast ausnahmslos sind beide Nieren befallen. Ihr Umfang kann so gross sein, dass die enorm dilatirte Bauchhöhle ein Geburtshinderniss bildet. Die Cysten sind stecknadelkopf bis apfelgross, springen aussen unregelmässig vor und geben dadurch dem Organ ein knolliges Aussehen. Den cystösen Charakter der Veränderung erkennt man aber sofort, weil die Wand der Hohlräume dünn ist und den klaren oder leicht trüben

wässrig enInhalt durchschimmern lässt. Manche Cysten enthalten auch einen dicklichen Brei oder colloide Massen. Bei dem Abziehen der Kapsel pflegen einzelne Räume einzureissen. Auf dem Durchschnitt sieht man (Fig. 373), dass die cystöse Beschaffenheit die ganze Nierensubstanz einnimmt, dass die einzelnen Cysten rundlich und durch schmale Septa von einander getrennt sind und dass zwischen Rinde und Mark nicht unterschieden werden kann. Auch ein Nierenbecken mit Calices fehlt oft bis auf einige dem Ureter zustrebende Bindegewebezüge, in denen kaum ein spaltförmiges Lumen nachgewiesen werden kann. In anderen Fällen ist

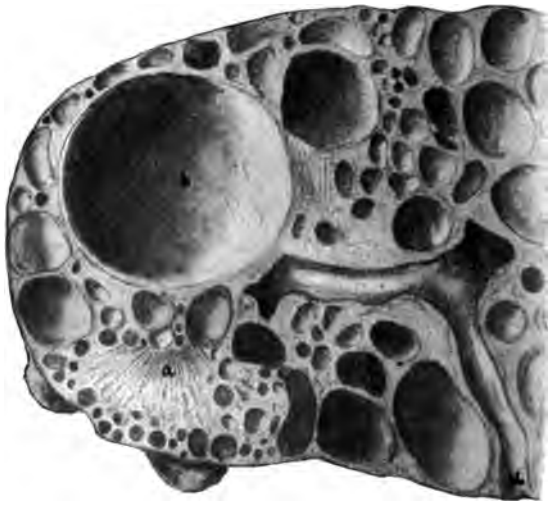

Fig. 373.

Schnittfläche der Hälfte einer Cystenniere. Nat. Grösse. *B* Nierenbecken, *U* Ureter. Man sieht sehr viele Cysten verschiedener Grösse, unter denen *b* die grösste ist. Bei *a* noch ziemlich erhaltener Markkegel.

die Abnormität weniger hochgradig, oder es finden sich neben grosscystischen auch solche, meist deutlich dem Gebiete eines oder mehrerer Markkegel entsprechende Abschnitte, in denen die Cysten nur stecknadelkopfgross und kleiner sind. Sie liegen dann vorwiegend in den äusseren Rindenschichten, können aber auch weiter nach innen und, in meist geringer Zahl, auch in den Markkegeln auftreten, welche deutlich kegelförmig wie sonst gestaltet oder leicht abgeplattet sind.

In solchen Fällen pflegen die zu den besser erhaltenen Theilen gehörenden Calices und ebenso das Nierenbecken, wenn auch enger als gewöhnlich, entwickelt zu sein.

Zuweilen kann man nachweisen, dass grössere Cysten durch gerade Harnkanälchen mit dem Nierenbecken zusammenhängen.

Die Cystenniere macht oft keine klinischen Erscheinungen. Auch bei älteren Leuten wird sie zuweilen erst bei der Section aufgefunden, ohne dass im Leben Erscheinungen auf eine Nierenerkrankung hingewiesen hätten. Andere Male bestehen die Beschwerden eines Tumors oder Störungen der Harnsecretion. Ueberraschend ist es immer, dass solche hochgradig veränderten Organe ohne Folgen Jahrzehnte lang ertragen werden können. Es erklärt sich aus dem Umstande, dass zwischen den Cysten noch Abschnitte functionirenden Nierengewebes vorhanden sind, die, wenn man sie aus dem umfangreichen Organ herausnehmen und zusammenlegen würde, immerhin eine mässig grosse Niere bilden könnten.

Die Entstehung der Cysten geht auf die Entwicklung der Niere zurück. Nach Virchow sollte eine Papillitis zum Verschluss der geraden Kanäle und so durch Harn-Stauung zur Cystenbildung führen. Aber eine solche Markkegelentzündung lässt sich nicht immer nachweisen. Neuere Untersuchungen machen es wahrscheinlich, dass die Cystennieren aus Entwicklungstörungen hervorgehen, welche darin ihren Ausdruck finden, dass die Vereinigung der aus dem Ureter hervorsprossenden Kanäle und der unabhängig von ihnen gebildeten Tubuli contorti nicht zu Stande kommt. Diese Störung dürfte auf entzündliche mit Bindegewebewucherung einhergehende Processe zurückzuführen sein. Aus den blind endenden geraden, besonders aber aus den völlig abgeschlossenen gewundenen Kanälen (und Glomeruluskapseln) entstehen dann durch Wachsthumvorgänge die Cysten. Ich konnte diese Genese an der kleincystischen Niere eines Neugeborenen demonstriren (s. Fig. 375).

Die anzunehmende Entzündung mag vielleicht vom Nierenbecken beginnen, so dass sich insofern Virchow's Anschauung mit der neuen Lehre verträgt.

Ist jene Vereinigung in grosser Ausdehnung ausgeblieben, so werden die Nieren so früh insufficient, dass die neugeborenen Kinder lebensunfähig sind. Bei weniger weitgehender Störung können die Individuen länger, ev. bis zum hohen Alter leben.

Manche haben versucht, die Cystenniere unter die Geschwülste als Adenokystom einzureihen. Nach dem eben Gesagten ist das nur in bedingtem Maasse möglich (s. allg. Path. S. 531).

Die Nieren können nun aber auch, abgesehen von der typischen

Cystenniere, nicht selten einzelne oder viele Cysten enthalten, während sie im Uebrigen frei davon sind.

Je zahlreicher diese Cysten sind, um so deutlicher ist damit ein Uebergang zu der eben besprochenen hochgradigen Veränderung gegeben und es ist höchst wahrscheinlich, dass manche Fälle isolirter Cystenbildung auf die gleiche Entwicklungstörung zurückzuführen sind. Doch lässt sich das nicht sicher nachweisen und gilt auch nicht für alle Fälle. Denn die Cysten kommen sowohl in völlig gesunden, wie in abnormen, wie in senilen Nieren vor. Nur auf die ersteren lässt sich vermuthlich jene Genese übertragen. Soweit sie, was nicht selten ist, in Schrumpfnieren zu finden sind, werden sie auch in diesen erst zur Entwicklung gekommen sein. In senilen Nieren bedeuten sie wohl eine Altersveränderung, die der gleich zu besprechenden analog ist.

Isolirte Cysten können kindskopfgross werden. Sie besitzen eine relativ dünne, mit einem ausgedehnten Gefässnetz versehene Wand und einen wässrigen Inhalt, der seinen ursprünglichen Gehalt an Harnbestandtheilen durch Diffusion eingebüsst hat. Multiple Cysten, zumal in Schrumpfnieren, sind meist wesentlich kleiner, nuss- bis erbsengross und oft mit colloiden Massen gefüllt. Sie pflegen, wenn sie oberflächlich sitzen und aussen prominiren, bei dem Abziehen der Kapsel gern einzureissen. Eine klinische Bedeutung kommt ihnen nicht zu.

Im Alter finden sich oft ausserordentlich zahlreiche, meist erst mikroskopisch auffindbare Cystchen, deren geronnener Inhalt gern verkalkt (Orth). Dann sieht man die Gebilde als kleinste weisse punktförmige Fleckchen auf der ganzen Oberfläche zerstreut. Man hielt sie früher für verkalkte Glomeruli, was aber nur insofern zutrifft, als ein Theil der Cystchen wohl aus Glomeruluskapseln hervorgehen kann.

I. Thierische Parasiten.

Unter den thierischen Parasiten der Niere ist der Echinococcus wesentlich seltener als in Leber und Lunge von Bedeutung. Es handelte sich in den beim Menschen vorgekommenen Fällen stets um den Echinococcus hydatidosus. Er kann bedeutende Grösse erreichen, zeigt selten Obsolescenz und Verkalkung. Durchbruch des Sackes kann nach verschiedenen Richtungen hin erfolgen so in das Nierenbecken mit Abgang von Tochterblasen durch den Urin und Ausgang in Heilung; ferner in das Peritoneum, in den Darm und in die Pleurahöhle.

Als seltener Befund ohne praktische Wichtigkeit ist das Vorkommen von Cysticercus cellulosae in der Niere zu erwähnen. Auch das Pentastomum denticulatum wurde in verkalktem Zustand in der Niere gefunden.

Die Filaria sanguinis (vergl. Bd. I. S. 27) führt zu charakteristischen ierenveränderungen, welche sich klinisch durch das Auftreten von Chylurie rrathen. Im chylösen Urin ist auch die Filaria zuerst entdeckt worden. isserdem finden sich Filarien in allen Theilen der Nieren, sowohl im ewebe als im Innern von Arterien und Venen.

II. Nierenbecken und Ureter.

1. Missbildungen.

Bei Fehlen einer Niere kann auch der Ureter fehlen oder eilweise in wechselnder Länge entwickelt sein. Nicht selten ist ne Verdoppelung des Ureters auf ner oder auf beiden Seiten (Fig. 374). abei ist das Nierenbecken entweder ein- ch oder auch doppelt. Die beiden Ure- ren münden jeder für sich oder meist ach vorheriger Vereinigung gemein- m in die Blase.

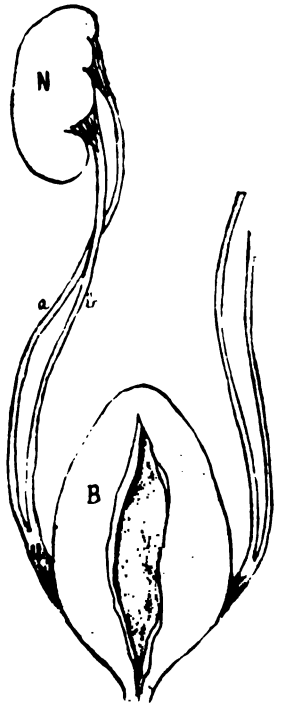

Fig. 374.

Beiderseitige Verdoppelung des Ureters. *B* Harnblase, *a*, *b* die beiden rechten Ureteren, die sich vor der Blase zu dem gemeinsamen Abschnitt *U* vereinigen, aber in die Niere *N* getrennt übergehen. Links die gleichen Verhältnisse.

Der einfache (oder doppelte) Ureter nn auch an abnormer Stelle in die ars prostatica urethrae oder in die agina ausmünden oder hier blind enden. uweilen ist das bei gleichzeitiger Miss- ldung der Geschlechtsorgane der Fall ig. 375).

Er kann auch in seinem Verlauf oder i seinem Durchtritt durch die Blasen- and verschlossen sein. Im letzteren alle wölbt sich das blinde Ende zuweilen asenförmig in die Harnblase vor (Fig. 376), nn sich beim Weibe durch die Urethra ndurchzwängen und aussen sichtbar sein. uch bei Verengerung der Oeffnung und i jener falschen Ausmündung kommt e Blasenbildung vor (Tobben).

Die Obliteration des Ureters im unteren heile hat seine, manchmal darmähnlich wundene Dilatation (Fig. 375) weiter erhalb, ferner Dilatation des Nieren- eckens (Hydronephrose) zur Folge. Jene rgewölbten Blasen können die Urethra verlegen und den Harn- fluss auch aus der Harnblase erschweren.

In einem Falle, in dem sich neben der Mündung des link Ureters ein grosses Divertikel fand (Fig. 383), sah ich in d

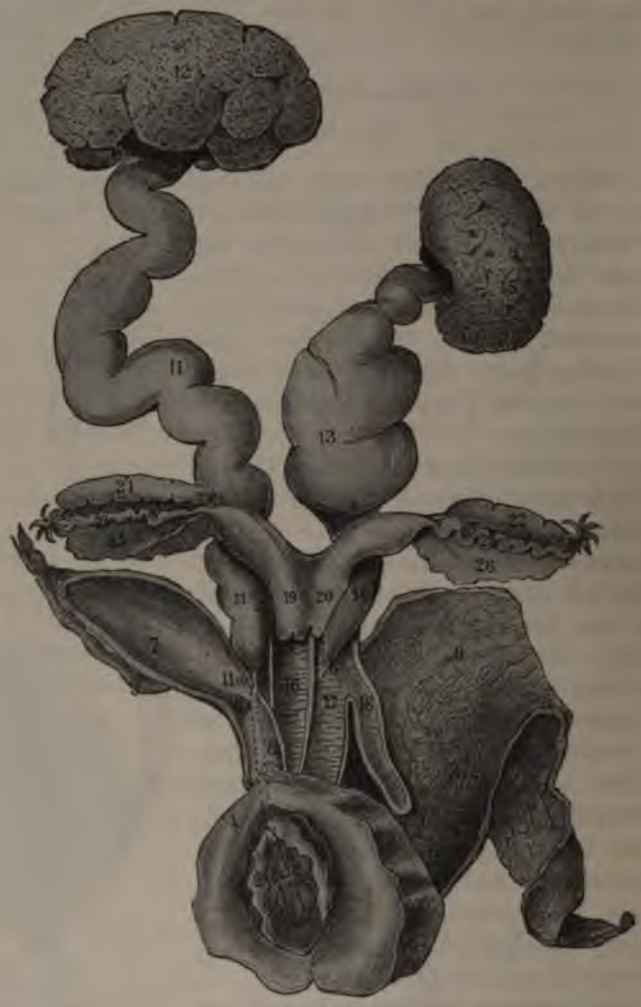

Fig. 375.

Zahlreiche Anomalien des Urogenitalsystem bei Atresia ani. Verdoppelung der Vagina *16* u. *17*, *18* ein Seitenkanal der l. Vagina, Verdoppelung des Uterus, *19,20,21*, *22* Ovarien, *23,24* Tuben, *25,26* Ligamenta lata, *4,5* Ausmündungen der beiden Vaginae. *6* Rectum, sehr stark dilatirt. Rechter Ureter *11*, ist bei *11a* stark verengt und mündet bei *3* in die Vulva aus. Die punktirten Linien entsprechen seinem nicht sichtbaren Verlauf. Linker Ureter *13* endet bei *b* in der Wand der l. Vagina blind. *7* Harnblase, *9* Arteria umbilicalis. Beide Ureteren sehr stark dilatirt und gewunden, beide Nieren *12* u. *15* hydronephrotisch und mit zahllosen Cystchen versehen.

Blasenwand durchsetzenden Theil des Harnleiters taschenförmige Schleimhautausbuchtungen, die den Harnabfluss behindert und Atrophie der Niere bedingt hatten.

Ein weiteres Hinderniss für die Wegsamkeit kann auch in einer congenitalen Knickung oder einer schiefen Insertion am Abgang aus dem Nierenbecken gegeben sein (Fig 377).

Fig. 376.

tikelförmige Ausstülpung des endigenden Ureters in die Harn- *B.* *D* Divertikel, *U* Ureter, dilatirt und gewunden. *N* Niere, ydronephrotisch verändert.

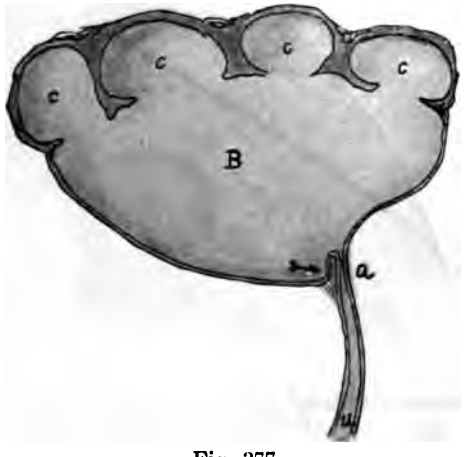

Fig. 377.

Schiefer Ansatz des Ureters am Nierenbecken. *B* Becken, *cc* Calices. Beide Theile beträchtlich dilatirt, hydronephrotisch. *U* Ureter, der bei *a* so schief ansetzt, dass der durch den Pfeil angedeutete Druck des Harns die Mündung zusammengepresst.

2. Hydronephrose.

Ausser den durch congenitale, eben genannte Missbildungen benen Abflussbehinderungen des Harns kommen in gleichem ıe in Betracht entzündliche Verengerungen der Ureteren und Urethra, Verlegungen durch Steine oder Geschwülste und Comsion von aussen (vor Allem durch Tumoren und narbige Retionen), ferner auch congenitale Anomalien (Verengerungen, ppenbildungen etc.) der Urethra. In allen diesen Fällen sind

charakteristische Erweiterungen des Nierenbeckens (und der Ureteren) **Hydronephrose**, die Folge (Fig. 377—379).

Der gestaute Harn sammelt sich im Nierenbecken an und dehnt es aus (Fig. 378). Die gleichzeitige Dilatation der Calices bewirkt eine Abflachung der Papillen, die schliesslich concav eingedrückt werden. Bei fortgesetzter Ausdehnung erscheint die Niere von aussen umfangreicher, ihre Substanz wird über einen grösseren Raum ausgedehnt und dadurch, sowie durch den von innen wirkenden Druck zunehmend verdünnt (Fig. 379). Am stärksten geschieht das an der Convexität der Calices, deren Dilatation sich an der Nierenoberfläche durch flach halbkugelige Vorwölbung (Fig. 377) geltend macht. Diese Verdünnung des Parenchyms

Fig. 378.

Beginnende Hydronephrose. Die Calices sind deutlich erweitert, die dazu gehörenden Markkegel sind abgeflacht und etwas concav eingedrückt. $\frac{1}{1}$

und die Erweiterung des Beckens schreitet bis zur Bildung eines dünnwandigen Sackes fort, der an Grösse die normale Niere stets weit übertrifft und über den Umfang eines Mannskopfes hinausgehen kann. In diesen höchsten Graden ist die Abgrenzung der einzelnen Calices, die anfänglich vom Nierenbecken aus gesehen, wie weite sackartige Ausbuchtungen erscheinen, unvollkommener geworden. Es springen nur noch niedrige Leisten als Andeutungen der früheren, die einzelnen Kelche trennenden, aus den comprimirten Columnae Bertini bestehenden Septa vor (Fig. 377). Aus der Niere ist also ein einziger grosser Cystenraum geworden.

In mittleren Graden der Hydronephrose wölbt sich häufig das Nierenbecken aus dem Hilus der Niere kugelig oder gegen den Ureteransatz pyramidenförmig vor.

Die Innenfläche des erweiterten Raumes ist bei einfacher, d. h. nicht durch Pyelitis complicirter Hydronephrose stets glatt.

Der Inhalt des Sackes ist ursprünglich selbstverständlich Harn. Aber er verliert durch Diffusion allmählich seine Salze, behält aber eine mässige Menge Eiweiss, welches mit dem Wasser aus den erkrankten Glomerulis ausgeschieden wurde.

Die histologischen Veränderungen sind selbstverständlich hochgradiger Art. In früheren Stadien findet man vorwiegend degenerative Veränderungen am Epithel, ferner in den wesentlichsten Punkten die Verhältnisse chronischer interstitieller Nephritis, starke zellige Infiltration des Bindegewebes und relative, weniger auch

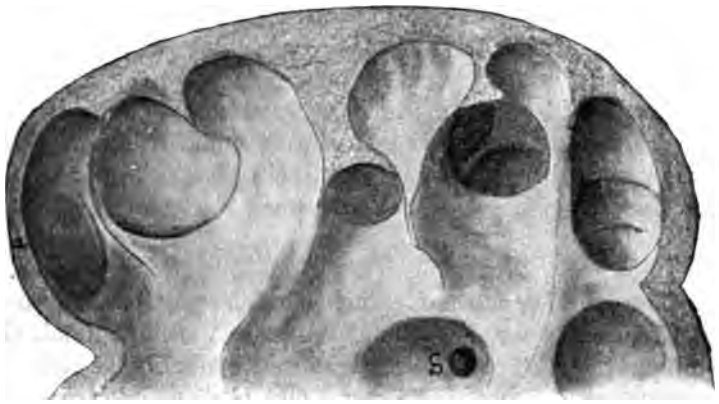

Fig. 379.

Hydronephrose höheren Grades. Das Nierenbecken und die Calices sind sehr stark dilatirt, die Nierensubsanz, zumal bei *a* reducirt. Bei *S* ist der Eingang des Ureters durch einen nur zum Theil sichtbaren Stein verlegt.

absolute Zunahme desselben, Schwund der Harnkanälchen bis auf geringe Reste und ausgesprochene Schrumpfung und hyaline Umwandlung der Glomeruli.

Anfangs zeigen die Harnkanälchen eine mässige Erweiterung. Sie werden aber niemals cystös ausgedehnt, wie man es erwarten sollte, wenn lediglich der Druck des Secretes die Dilatation des Drüsenlumens bedingte (s. a. P. S. 424).

Die untergehende Nierensubstanz ist stets anämisch.

Wenn das Hinderniss für den Harnabfluss nicht am Ausgang des Nierenbeckens, sondern weiter unten sitzt, so nimmt auch der Ureter ev. in ganzer Ausdehnung an der Hydronephrose Theil.

Er kann sich stark, ev. bis auf die Weite eines Dünndarms dilatiren und ist dabei geschlängelt oder vielfach ausgebuchtet (Fig. 375).

Die Hydronephrose kann doppelseitig sein. Das wird am häufigsten vorkommen bei Hindernissen, die in der Blase oder in der Urethra gelegen sind. Wenn aber beide Nieren leiden, muss bei Fortschreiten der Harnstauung der Tod eintreten.

Uebrigens braucht zum Zustandekommen einer Hydronephrose die Entleerung des Harns nicht absolut behindert zu sein. Eine erhebliche Verengerung der abführenden Kanäle kann ähnlich wirken.

Da der gestaute Harn oft Bacterien enthält (z. B. bei Cystitis S. 655), so kann sich mit der Hydronephrose eine Pyelitis und Pyelonephritis (S. 620) combiniren.

Bei congenitaler Harnstauung (durch Ureterenmissbildungen, s. oben) braucht eine Hydronephrose nicht einzutreten. Die Niere stellt, da die andere durch compensatorische Hypertrophie für sie arbeitet, ihre Function bald ein und atrophirt. Darauf findet man statt des normalen Organs ein kleines Läppchen, dem man auch histologisch seine Abkunft noch ansieht (Fig. 383).

3. Concremente im Nierenbecken.

Im Nierenbecken kommt es gelegentlich aus im Ganzen noch wenig gekannten Gründen, manchmal aber in Verbindung mit Gicht, zur Bildung von Concrementen, die entweder in Gestalt feiner Körner, als Gries oder in Form grösserer Steine auftreten. Wir nennen den Zustand **Nephrolithiasis** (Fig. 380 u. 381). Die Steine sind am häufigsten erbsen- bis bohnengross, können aber weit darüber hinausgehen und sogar in seltenen Fällen hühnereigross werden. Sie haben eine rundliche, ovale oder zackige Gestalt oder sie passen sich, wenn sie umfangreich sind, gern dem Lumen des Nierenbeckens und der Calices an (Fig. 380). Dann sind sie verästigt und manchmal korallenstockähnlich gebaut (Fig. 381). Ihre Oberfläche ist glatt oder rauh. Sie setzen sich ähnlich wie die noch zu besprechenden Blasensteine hauptsächlich aus Uraten oder Kalksalzen zusammen.

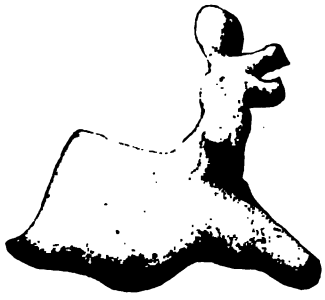

Fig. 380.
Verzweigter Nierenbeckenstein.

Die Concremente kommen einzeln oder zu mehreren, einseitig ıer doppelseitig vor. Ihre Bedeutung besteht einmal darin, dass e Entzündung des Nierenbeckens erregen mit Schwellung ıd späterer Induration seiner Wand und mit Blutungen in das Ge- ebe und in das Lumen des Beckens. Auch in der Niere ent- ehen chronische interstitielle Entzündungsprocesse und bei inzutritt von Bacterien bildet sich eine Pyelonephritis aus. Die ıtzündlichen Nieren schrumpfen später, ihr Parenchym wird er- ıblich reducirt (Fig. 381), sie legen sich den Steinen dicht an.

Fig. 381.

Mehrere grosse, korallenstockähnliche Steine im Nierenbecken. *N* Nierengewebe, reducirt, geschrumpft, *B* Nierenbecken, *S* Stein, der in der Tiefe in einem Calix festsitzt, *St* Stein mit zwei Aesten *a* u. *b*.

Eine zweite Gefahr der Nierenbeckensteine besteht in ihrem ineingelangen in den Ureter, in welchem sie sich, meist hon beim Eingang, festklemmen und so ein Hinderniss für den arnabfluss geben können. Bleibt dieser Verschluss dauernd, so ıtsteht Hydronephrose. Zuweilen aber geht der Stein nach niger Zeit und oft absatzweise vorwärts bis zur Blase. Das ge- hieht meist unter „Nierensteinkoliken". Die im Nierenbecken eibenden grossen Steine hindern den Harnabfluss meist nicht er- ıblich. Der Harn strömt neben ihnen ab.

Ueber die chemische Zusammensetzung der Concremente siehe ıter Harnblase. Hier sei nur erwähnt, dass an der Bildung kleiner

Concremente unter Umständen grosse Mengen von Bacterien betheiligt sind (Schmorl).

4. Circulationstörungen.

Hyperämie tritt in der Schleimhaut der Nierenbecken und der Kelche bei entzündlichen Processen hervor: häufig finden sich gleichzeitig feine Hämorrhagien, die ferner bei Purpura, dann namentlich bei gewissen Infectionskrankheiten, vor Allem den Pocken entstehen. Umfängliche Blutungen werden im Nierenbecken durch Concremente, durch gewisse Parasiten (Perforation von Echinokokken) und durch Geschwülste bedingt. Es gehen in solchen Fällen ausser flüssigem Blut oft cylindrische Blutgerinnsel, welche Abgüsse der Ureteren darstellen, mit dem Urin ab.

5. Entzündungen, Pyelitis.

Entzündungen des Nierenbeckens, der Kelche und der Ureteren werden bedingt durch Concremente, durch zersetzten gestauten Harn, durch Fortleitung von Processen der Blase durch die Ureteren nach aufwärts und durch Bacterien die mit dem Harn von der Niere ausgeschieden (oder in die Gefässe der Nierenbeckenwand embolisirt) werden.

Hyperämie und Schwellung der Schleimhaut machen die Einleitung. Sehr bald kommt es zu kleinen Ekchymosirungen und grösseren flachen Blutungen, die auch in das Lumen des Beckens austreten können.

Bei grösserer Intensität gesellen sich diphtherische Beläge hinzu, welche kleinfleckig oder in grösserer Ausdehnung auftreten, schmutzig grau oder graugrünlich oder schwarzgrün gefärbt sind. Nach ihrer Abstossung bleiben Geschwüre zurück, die aber auch durch Untergang des Epithels von vornherein ohne Vermittlung diphtherischer Processe sich bilden können.

Jene pseudomembranösen Bildungen können unter Aufnahme von Kalksalzen incrustirt werden. Dann fühlen sie sich rauh an.

Der Inhalt des Nierenbeckens ist ein trüber, manchmal breiiger oder eitriger, schmutzig verfärbter Harn, der auch kleine Concrementbildungen enthalten kann, die als Ausdruck der Harnzersetzung niedergeschlagen werden, soweit sie nicht schon vor Beginn der Entzündung vorhanden waren und zu ihrer Entstehung beitrugen.

Bei längerer Dauer der Pyelitis kommt es dann zu der bereits besprochenen **Pyelonephritis** (S. 620).

Auch die Ureteren können unter Verdickung ihrer Wand in den Entzündungsprocess hineingezogen werden. Ausserdem kommt

es zuweilen vor, dass die Markkegel von der Spitze an in wechselnder Ausdehnung nekrotisch werden.

Die **tuberculösen Entzündungen** des Nierenbeckens combiniren sich gern mit den bereits besprochenen, von innen her die Niere zerstörenden Processen (s. S. 626).

Die ersten Erscheinungen bestehen in dem Auftreten miliarer Knötchen in der Schleimhaut, die zugleich, zumal in der Umgebung der Tuberkel injicirt ist. Dann verkäsen diese, brechen auf und bilden kleine, aber in die Fläche und in die Tiefe sich ausbreitende Geschwüre, welche schliesslich die ganze Schleimhaut zerstören. Die Nierenbeckenwand ist dabei durch die tuberculöse Granulationswucherung stark verdickt und innen im Geschwürsgrunde ausgedehnt verkäst und durch dauernde unregelmässige Abstossung der nekrotischen Massen uneben, höckrig, fetzig.

Genau die gleiche Veränderung, also Verdickung der Wand, Verkäsung und Abstossung der inneren Schichten, geht in verschiedener, nicht selten ganzer Ausdehnung bis zur Blase, auf die Ureteren über, die dadurch in starre, über fingerdicke Kanäle umgewandelt werden können.

Das Lumen des tuberculösen Nierenbeckens enthält entweder trüben, molkigen Harn oder eine dickere breiige mit verkästen Bröckeln untermischte Flüssigkeit oder, wenn die Entleerung der nekrotischen Theile verhindert war, eine schmierige oder mehr trockene, in den höchsten Graden zerbröckelnde und nicht selten mit Kalksalzen imprägnirte, weissliche oder gelbliche Masse, welche das Lumen dicht ausfüllt. Ist die Niere ausgedehnt zerstört, so sind auch die erweiterten Calices in der gleichen Weise vollgepfropft.

Nieren- und Nierenbeckentuberculose sind nicht immer gleich entwickelt. In den älteren Stadien freilich sind Unterschiede nicht deutlich vorhanden. In früherer Zeit aber sind die Nierenbeckenveränderungen meist, entsprechend der oben erörterten Genese, weniger vorgeschritten. Neben hochgradig verkästen Markkegeln kann man in der angrenzenden Schleimhaut des Nierenbeckens nur die ersten miliaren Knötchen antreffen. Ueber die Ausdehnung der Tuberculose auf eine oder auf beide Seiten siehe oben S. 627.

a) Ureteritis cystica.

Als **Ureteritis cystica** wird eine im Nierenbecken und hauptsächlich im Ureter vorkommende, aber auch in der Blase anzu-

treffende Veränderung bezeichnet, bei welcher sich multiple hanfkorn- bis höchstens erbsengrosse meist wasserklare Cystchen bilden, welche über die Schleimhaut prominiren. Ob dieser Zustand mit Entzündung irgend etwas zu thun hat, ist sehr fraglich. Höchstens kann man annehmen, dass er durch eine Entzündung begünstigt wird.

Die Cystchen entstehen im Ureter aus den sogenannten v. Brunn'schen Epithelnestern, die von der Oberfläche in das Bindegewebe hineinragen und durch Zerfall der centralen Zellen und Ansammlung von Flüssigkeit hohl werden. In ihnen können, unter Beihilfe abgelöster Zellen und beigemischten Blutes allerlei Gerinnungsproducte entstehen, die irrthümlich für Parasiten angesprochen worden sind. In der Harnblasenschleimhaut um die Ureterenmündungen und in der Nähe der Urethra an der hinteren Wand bilden sich die Cystchen auf dieselbe Weise, oder aus dort vorhandenen Schleimdrüsen, oder, aber nur an der letztgenannten Stelle, aus kleinen in die Schleimhaut eingelagerten Prostatadrüsen, von denen schon bei der Hypertrophie dieses Organs die Rede war (S. 592). Diese dritte Art der Cystchen hat meist einen gelblichen oder braunen Inhalt und schliesst manchmal auch geschichtete Prostatakörperchen ein. Die Blasenschleimhaut kann hinter der Urethraöffnung dicht mit diesen Cystchen übersät sein.

6. Geschwülste des Nierenbeckens und der Ureteren.

Primäre Tumoren sind nicht häufig. Erwähnt wurde bereits, dass gewisse Nierengeschwülste in das Nierenbecken und den Ureter hineinhängen können. Auch kommt es im Zusammenhang mit ihnen zu einer gleichartigen Neubildung aus der Wand des Nierenbeckens.

Für sich allein sind Carcinome der genannten Theile möglich, aber äusserst selten. Bemerkenswerth sind ferner multiple zottige Tumoren, welche die ganze Schleimhaut des Nierenbeckens, der Ureteren und zum Theil auch der Harnblase bedecken, in das Lumen hineinwuchern, es beträchtlich erweitern und für den Harn undurchgängig machen. Sie bestehen aus einem bindegewebigen Grundstock mit Plattenepithelüberzug. An sich gutartig können sie aber zur Bildung eines Carcinoms (in einem Falle von Busse) Veranlassung geben. Ueber ihre Genese ist nichts Sicheres bekannt. Es kann aber wohl keinem Zweifel unterliegen, das wir es hier mit einer fötalen Anlage, der Folge einer Entwicklungstörung zu thun haben.

An dieser Stelle sei auch auf eine eigenartige Umwandlung des Epithels im Nierenbecken, Ureter und Blase hingewiesen, die in ausgedehnter Verhornung, Abstossung der Hornschuppen und Ansammlung im Lumen besteht und zur Bildung cholesteatomähnlicher Massen führt. Die Veränderung kommt auf tuberlöser Basis, aber auch ohne sie vor (siehe allg. Path. S. 528).

III. Harnblase.

1. Missbildungen.

Die wichtigste Missbildung ist die sogenannte **Ektopie, Ekstrophie** oder **Inversio** der Harnblase (Fig. 382). Die vordere Bauch-

Fig. 382.

Harnblasenspalte. Natürliche Grösse. Neugeborenes Kind. *O O* Oberschenkel, *S S* Scrotum, *B B* die wulstförmig freiliegende hintere Harnblasenwand. Bei *a* die linke Ureteröffnung. *P* der nicht geschlossene Penis mit offener Rinne (Epispadie).

und Harnblasenwand ist gespalten und zwar entweder nur im Bereich der unteren Bauchgegend oder zugleich bis zum Nabel hinauf und nach abwärts in der Weise, dass die Haut über der Symphyse und diese selbst nicht geschlossen und die Harnröhre rinnenförmig offen ist (Epispadie s. S. 509). Die hintere Blasenwand liegt frei zu Tage mit gewulsteter, intensiv gerötheter Schleimhaut, die ringsum continuirlich in die angrenzende Haut, bezw. unterhalb des Nabels in einen hier die Bauchhöhle abschliessenden Amnionbezirk übergeht. Im unteren Theil der Blasenwand münden die Ureteren frei nach aussen und lassen den Harn abfliessen. Manchmal zeigt auch der Dickdarm, ev. auch der Dünndarm eine oder mehrere Oeffnungen, durch die sich die Darmschleimhaut rüsselförmig über das Niveau der Harnblasenschleimhaut vorstülpen kann.

Die Erklärung der Missbildung ist auf verschiedenem Wege versucht worden, aber bei den schwierigen entwicklungsgeschichtlichen Verhältnissen ist eine einheitliche Auffassung noch nicht gewonnen worden.

Eine weitere Anomalie besteht in dem Offenbleiben des Urachus, der sich am Nabel nach aussen öffnet.

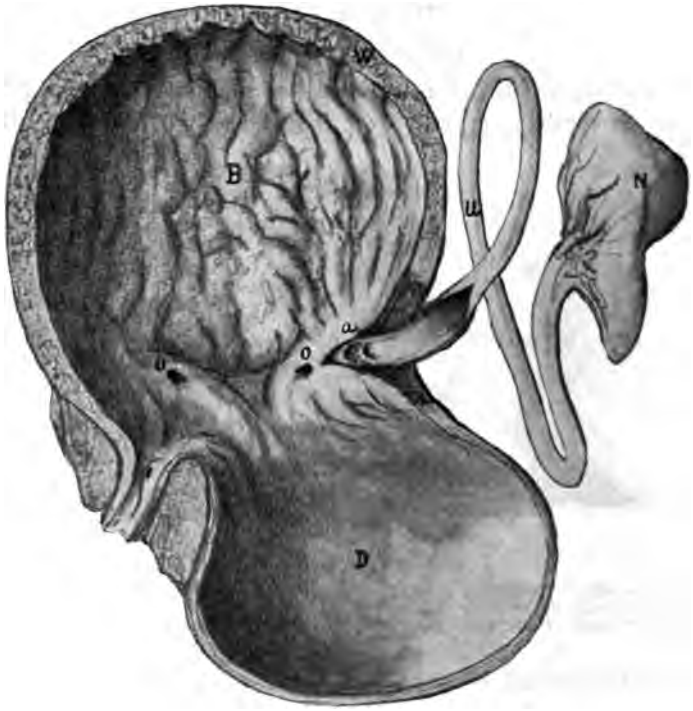

Fig. 383.

Grosses Divertikel *D* der Harnblase zwischen der Mündung des linken Ureters und der Urethra. *B* Harnblase, *o o* Ureterenmündungen, *W* verdickte Harnblasenwand, *U* Ureter, der kurz vor seiner Ausmündung bei *a* zwei Schleimhautklappen aufweist, welche den Harnabfluss hinderten, dadurch den Ureter mässig erweiterten und die Niere *N* zur Atrophie gebracht haben.

Der Urachus kann aber auch bei geschlossenem Nabel erhalten und anderseits gegen die Blase abgeschnürt sein. Dann bleibt er, was sehr häufig ist, in unmerklicher Weise als ein enger Kanal zwischen Blase und Nabel erhalten oder er dehnt sich beträchtlich cystös aus.

Ein völliges Fehlen der Blase bei Einmündung der Ureteren in die Urethra wurde sehr selten beobachtet.

Die Harnblase kann ferner durch eine vom Fundus zur Urethra sich erstreckende Scheidewand vollständig oder nur partiell in zwei Hälften getheilt sein (Vesica bipartita). Auch angeborene Ausbuchtungen (Divertikel) werden nicht ganz selten gefunden. Sie sitzen meist an der seitlichen Wand oder neben der Ureterenmündung (Fig. 383).

2. Hypertrophie.

Wenn die Entleerung des Harns auf irgend eine Weise dauernd erschwert ist, stellt sich im Zusammenhang mit verstärkten Contractionen eine Hypertrophie der Musculatur ein. Die

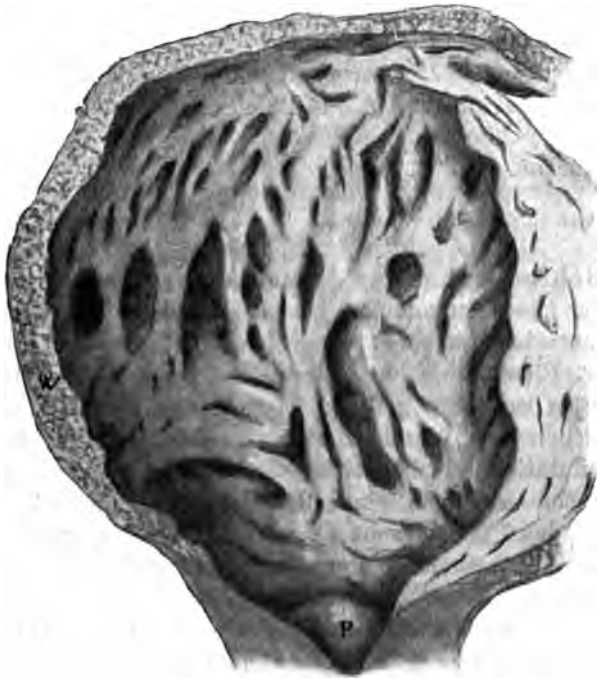

Fig. 384.

Grösster Theil einer stark hypertrophischen Harnblase. *W* verdickte Wand auf dem Durchschnitt, *P* vergrösserter mittlerer Prostatalappen. Die Innenfläche der Blase ist sehr ausgesprochen trabeculär.

Wand verdickt sich beträchtlich. Sie zeigt auf der Innenfläche eine ausgesprochene trabeculäre Beschaffenheit, weil die angeschwollenen Muskelbündel in netzförmiger Anordnung balkenförmig vorspringen (Fig. 384).

Zwischen den Balken liegt natürlich die Schleimhaut grubenförmig tiefer. Aber die Einsenkungen können bei zunehmendem Innendruck stärkere Ausbuchtungen der Art erfahren, dass sie sich über die Aussenfläche der Blase als **Divertikel** (Fig. 383) vorstülpen. Sie enthalten entweder ausser der Schleimhaut auch noch Musculatur in ihrer Wand oder nur Bindegewebe.

Nicht jede Stelle der Blasenwand ist für diese Divertikel gleich disponirt. Wenn sie auch gelegentlich überall vorkommen können, sitzen sie doch am meisten in den unteren seitlichen Abschnitten. Sie finden sich einzeln oder in grosser Zahl. Ihr Umfang erreicht durchschnittlich den einer Haselnuss, kann aber weit darüber hinausgehen und den der Harnblase selbst übertreffen. Der Eingang in das Divertikel ist stets halsförmig eingeschnürt.

Die Bedeutung der erworbenen und der angeborenen Divertikel (S. 653) liegt darin, dass die sogleich zu besprechenden Entzündungen und die Concrementbildungen sich gern in ihnen localisiren bezw. verstärken.

3. Dilatation.

Bei Behinderung des Harnabflusses sammelt sich der Harn in der Blase an und dehnt sie erheblich aus. Das kann schon intrauterin geschehen. Dann kommt es vor, dass die dilatirte Blase bezw. Bauchhöhle ein Geburtshinderniss bildet. Im extrauterinen Leben kann die gefüllte Blase bis zum Nabel aufsteigen, wobei natürlich ihre Wand erheblich verdünnt werden muss.

Die Dilatation ist aber nicht nur die Folge einer völligen Behinderung, sondern auch einer Erschwerung des Harnabflusses. Sie erreicht dann meist nicht jene hohen Grade. Sie stellt sich aber ferner bei Lähmung der Blasenmusculatur (in Folge von Rückenmarksaffectionen u. s. w.) ein.

Wenn die Erweiterung durch Erschwerung des Abflusses bedingt ist, combinirt sie sich bald mit Hypertrophie. Sie begünstigt ferner Zersetzung des Harnes und damit die Entzündungprocesse.

4. Verletzungen.

Bei übermässiger Dilatation der Blase kommt eine spontane Zerreissung kaum je zu Stande. Dagegen kann ein Stoss das gefüllte Organ am Fundus zum Platzen bringen. Auch bei geringerer Ausdehnung kann ein starkes Trauma eine Continuitäts-

trennung bewirken. Ferner sind bei Knochenbrüchen des Beckens Verletzungen der Blasenwand durch die Fracturfragmente möglich. Die Zerreissung kann an den vom Bauchfell bedeckten und den davon freien Abschnitten erfolgen. Gelangt der Harn in letzteren Fällen in das Beckenzellgewebe, so erfolgt Harninfiltration desselben und eitrige Entzündung, tritt er in die Bauchhöhle aus, so entsteht Peritonitis.

Besonders intensiv wirkt der Harn, wenn er aus entzündeter Blase stammt. Das ist bei einem zufälligen Zusammentreffen mit Trauma möglich, kommt aber häufiger bei geschwürigen Perforationen vor, von denen bald die Rede sein wird.

5. Circulationstörungen.

Active Hyperämie hat ausserhalb der Entzündung keine Bedeutung. Passive Hyperämie prägt sich in den tieferen Blasentheilen am stärksten aus. Blutungen werden als Ausdruck übermässiger Hyperämie, ferner bei Scorbut, Pocken u. s. w. angetroffen, sie entstehen ferner bei Entzündungen, Tumoren und aus pathologisch ezweiterten Gefässen, den sogenannten Blasenhämorrhoiden, die als umschriebene oder ausgedehntere blaue Prominenzen hauptsächlich in der Nähe des Urethraeinganges sitzen, aber auch über der ganzen Blasenwand zerstreut sein können. Sie bluten zuweilen beträchtlich, verengen auch wohl durch ihre Anschwellung die Oeffnung der Harnröhre (s. o. S. 84). Oedem der Harnblasenwand findet sich bei Stauungshyperämie und bei Entzündungen der Blasenwand und der Umgebung. Die Schleimhaut ist stark, meist wulstig vordickt.

6. Entzündungen, Cystitis.

Die Entzündungen der Harnblase entstehen meist unter der Einwirkung hineingelangter Bacterien, die entweder continuirlich von der Urethra aus einwanderten, oder mit dem Katheter eingeführt wurden, seltener von der Niere herunter kamen oder vom Blute aus in die Wand abgesetzt wurden. Begünstigend für die Entwicklung der Mikroorganismen ist Harnstauung und die Gegenwart reizender Fremdkörper (Blasensteine etc.). Auch chemische irritirende Substanzen (Canthariden u. a.) können **Cystitis** zur Folge haben.

Die in Betracht kommenden Bacterien sind in erster Linie das Bacterium coli und der Proteus vulgaris, ferner die pyogenen

Kokken, die Gonokokken und andere. Bei Gegenwart des Bacterium coli ist die Harnreaction gewöhnlich sauer (Schmidt und Aschoff), bei Anwesenheit des Proteus alkalisch.

Die Entzündung zeigt einmal Schwellung der Schleimhaut mit Faltenbildung und Hyperämie, die gern, zumal auf der Höhe der Vorsprünge, ekchymotische und grössere Blutungen mit sich bringt. Dazu gesellt sich Abstossung des Epithels und dadurch flache Geschwürsbildung, in deren Bereich die Schleimhaut ihren sonstigen Glanz verliert. Der Harn ist trübe durch beigemischte desquamirte Epithelien und Leukocyten. Je länger die Cystitis dauert, um so tiefer greifen die Entzündungsprocesse. Das Bindegewebe wird reichlicher und schliesslich derber, es vermehrt sich auch zwischen der Musculatur, so dass die ganze Wand dicker, fester, starrer oder geradezu sklerotisch wird. Aber auch die Musculatur kann an Masse zunehmen, doch ist das im Allgemeinen nur dann der Fall, wenn zugleich eine Erschwerung des Harnabflusses besteht. Immerhin mag auch durch die chronische, anhaltende Hyperämie der Blasenwand eine Grössenzunahme der einzelnen Muskelzellen bedingt werden können (s. allg. Path. S. 297).

Von der Schleimhaut gehen nun aber noch andere Veränderungen aus. In den Fällen, in denen Stagnation des Harns die hauptsächlichste Grundlage der Cystitis ist, in denen also die Einwirkung des zersetzten Harnes sehr intensiv ist, vor Allem bei Lähmungen entstehen diphtherische Processe (Fig. 385). Auf den Schleimhautfalten und von da unter Umständen diffus sich ausbreitend bilden sich flache, leicht unebene Pseudomembranen aus nekrotischem Oberflächengewebe und aus Exsudat. Diese Membranen sind trüb-graugelb oder gern schmutzig-grau, graubraun, grünlich oder schwärzlich-grünlich gefärbt. Stossen sie sich ab, so bleiben Geschwüre zurück. Die übrige Schleimhaut ist in wechselnden Graden hämorragisch infiltrirt.

Zuweilen werden die Pseudomembranen mit Kalksalzen incrustirt.

In anderen Fällen kommt es in den tieferen Schichten der Schleimhaut und in der übrigen Wand zu diffusen Infiltrationen mit Eiterkörperchen, zu phlegmonösen Processen, aus denen sich ausgedehntere oder umschriebene Eiterungen entwickeln können.

In solchen Fällen ist begreiflicherweise auch der Blaseninhalt reichlicher als sonst mit Eiterkörperchen untermischt. Bei Stehen des Harns in der Blase senken sich die Beimengungen in die Tiefe

und man findet hier den Harn fast rein eitrig, aber meist schmutzig verfärbt.

Die Abscesse können in das Blasenlumen durchbrechen und sich entleeren, sie können aber auch nach aussen fortschreiten und ev. auch hierher perforiren. Dann entsteht, wenn dieses Ereigniss in dem peritoneumfreien Theil der Blase erfolgt, eine eitrige Paracystitis, wenn es in das Peritoneum vor sich geht, eine eitrige Bauchfellentzündung.

Die gleiche Gefahr besteht aber auch bei der diphtherischen Cystitis. Durch tiefgreifende Nekrose und Abstossung des todten Gewebes kann eine Perforation zu Stande kommen. Das wird am leichtesten geschehen, wenn die Blasenwand verdünnt ist, weniger oft, wenn sich eine Hypertrophie ausgebildet hatte.

Ist die entzündete Blase mit Divertikeln versehen, so wird gerade in ihnen der Process sich besonders intensiv entwickeln und leichter als anderswo zur Perforation führen können.

Fig. 385.

Diphtherische Cystitis. *U* Urethra, *O* linke Ureterenmündung. *D* Eingang in ein Divertikel. Der grösste Theil der Blasenschleimhaut ist über den quer verlaufenden Falten mit schmutzig gelbgrauen, zum Theil graugrünen Pseudomembranen von körniger Oberfläche bedeckt. Bei *a* auch einzelne fleckige Beläge. Im oberen Theil der Blase noch unveränderte, etwas injicirte Schleimhaut.

Sehr häufig pflanzt sich die Cystitis in den Ureteren und durch sie in das Nierenbecken fort. Es entsteht dann Pyelonephritis.

Auf chronische Harnblasenentzündung pflegt auch die Cystitis cystica, jene Bildung miliarer Cystchen zurückgeführt zu werden, von denen oben die Rede war (S. 650). Aber auch hier besteht keine Berechtigung für die Annahme dieser Aetiologie.

Anders ist es mit einer bis zu einem gewissen Grade ähnlichen Ver-

änderung, bei der ebenfalls multiple prominirende miliäre Gebilde entstehen, die mit Cystchen auf den ersten Blick verwechselt werden könnten. Es sind aber angeschwollene lymphatische Follikel, die den Lymphdrüsen ähnlich bei chronischen Entzündungen an Grösse zunehmen. Nach abgelaufenen Entzündungen zeigen sie manchmal, auch ohne erheblich vergrössert zu sein, eine schwarzgraue Pigmentirung, die in ihren Randtheilen sitzt und deshalb in Form von ring- oder halbmondförmigen Figuren hervortritt (Fig. 386).

Die tuberculösen Processe der Harnblase beginnen hier wie auf anderen Schleimhäuten mit der Bildung miliarer Knötchen, welche verkäsen, aufbrechen und lenticuläre Geschwüre veranlassen. Diese vergrössern sich, fliessen zusammen und können grosse Theile der Blasenschleimhaut, unter Umständen die ganze, einnehmen. Ihr Rand ist zackig, buchtig, ihr Grund uneben durch in ihm entstandene Tuberkel oder in dünner oder dickerer Schicht verkäst. Selten sind die Geschwürränder unterminirt. Neben den Ulcerationen bestehen meist auch noch jüngere knötchenförmige Processe.

Fig. 386.

Theil der Harnblasenschleimhaut nach lange voraufgegangener abgelaufener Cystitis. *U* Ureter, *Ur* Ureterenmündungen. Die lymphatischen Follikel der Schleimhaut sind dadurch deutlich, dass sie von einem dunkelgekörnten Ring oder Halbmond umgeben sind, der einer Pigmentirung durch Blutfarbstoff entspricht.

Die Blasentuberculose ist eine Theilerscheinung anderweitiger Urogenitaltuberculose. Sie gesellt sich besonders zur Nierentuberculose, weil die von oben kommenden Bacillen sich in der Blasenschleimhaut festsetzen, sie kann aber auch im Anschluss an Prostata- und Samenblasentuberculose entstehen. Sie ist beim Manne ungleich häufiger als beim Weibe, bei dem sie nur selten beobachtet wird. Das erklärt sich daraus, dass der Harn beim Mann sich leichter in der Blase staut und unvollständiger entleert wird und dass bei ihm auch der für das Weib fehlende Infectionsweg von den Genitalien her in Betracht kommt.

Syphilitische Processe spielen in der Harnblase keine Rolle.

7. Concremente der Harnblase und des Nierenbeckens.

Die Harnblase enthält häufig Concremente, die aber zum Theil schon im Nierenbecken gebildet sind, jedoch in der Blase grösser werden (Fig. 387, 388, 389).

Meist findet sich nur ein **Blasenstein**, doch zuweilen, abgesehen von dem feinkörnigen Harngries, auch mehrere, bis zu Hunderten.

BIRCH-HIRSCHFELD fand einmal bei Strictur der Urethra 120 würfelartig geformte Phosphatsteine im Gesammtgewicht von 50 g.

Die Grösse wechselt zwischen der einer Erbse und eines Hühnereies. Doch kommen noch umfangreichere Steine vor. DESCHAMP sah einen von 1593 g und 325 mm Umfang.

Fig. 387.
Zwei Harnsteine (von dunkelgrauer Farbe) mit leicht abgeflachten Seiten.

Die Form ist meist länglich, eirund, aber auch völlig rund, walzenförmig, knollig oder durch die Form eines Fremdkörpers bestimmt, um den die Abscheidung erfolgte (s. u). Mehrfach vorhandene Steine bekommen meist Schliffflächen (Fig. 387). Die Oberfläche ist glatt, feinhöckrig oder stachelig.

Die Steine sind häufig geschichtet, durch zahlreiche concentrische Lagen von verschiedener Zusammensetzung. Sie sind überhaupt nur selten aus einer Substanz aufgebaut, doch trennt man sie nach den vorwiegenden Bestandtheilen in mehrere Gruppen. Harn- und Uratsteine sind häufig die primären Concremente, bilden demnach den Kern vieler Harnsteine.

Man unterscheidet:

1. Blasensteine, welche vorzugsweise aus Harnsäure und harnsauren Salzen bestehen.

a) Reine Harnsäuresteine sind meist klein, erbsen- bis taubeneigross, von rundlicher Form, wenn mehrere vorhanden facettirt, ihre Farbe ist gelblich, röthlich, mahagonibraun, ihre Oberfläche feinkörnig oder glatt. Das Gefüge ist meist sehr fest und dicht, die Schnittfläche glatt, mit concentrischer Schichtung, gewöhnlich sind die peripherischen Schichten dunkler als der Kern. Die Bildungsstätte ist wahrscheinlich in der Regel das Nierenbecken.

b) Aus harnsauren Salzen, meist harnsaurem Ammoniak und h. Magnesia, gebildete Steine (Uratsteine) (Fig. 388) sind seltener rein als die vorigen, namentlich häufig mit phosphorsauren Salzen gemischt, in der Weise, dass die Urate den Kern bilden, während die Schale aus oxal-

Fig. 388.

Harnstein, links von der Schnittfläche, rechts von aussen gesehen. Die Schnittfläche zeigt eine Zusammensetzung aus verschieden gefärbten concentrischen Schichten, die Oberfläche ist feinhöckrig.

saurem Kalk besteht. Auch kann sich noch eine äussere Schicht von phosphorsaurer Ammoniak-Magnesia bilden.

Die Steine aus harnsaurem Ammoniak sind meist klein, selten über taubeneigross, von rundlicher, doch oft etwas abgeplatteter Form, die Farbe ist mattgelb (lehmfarben), die Oberfläche feinhöckrig, das Gefüge brüchig, die Bruchfläche körnig. Steine, die vorwiegend aus harnsaurer Magnesia bestehen, zeigen aschgraue Färbung.



Fig. 389.

Harnstein, aus Phosphaten bestehend, von der Schnittfläche. Natürl. Grösse. Die Fläche ist weiss. Die dunkeln Fleckchen entsprechen kleinen Lücken und Spalten.

Die harnsäurehaltigen Steine entstehen besonders bei der sogenannten sauren Harngährung und bei überreichlicher Gegenwart der Harnsäure im Harn.

2. Blasensteine, welche vorwiegend aus phosphorsauren Salzen bestehen.

a) Steine aus phosphorsaurem Kalk sind meist klein, von rundlicher Form, ziemlich fest, von gelb- bis grauweisser Farbe, glatter Oberfläche, auf der Schnittfläche geschichtet.

b) Tripelphosphatsteine können bedeutende Grösse erreichen. sie sind häufig abgeplattet, zuweilen nierenförmig, von sehr lockerem, erdigem Gefüge, die Oberfläche rauh, die Farbe grauweiss.

c) Steine aus reinem kohlensaurem Kalk sind selten, meist sehr klein, von reinweisser Farbe und kreideartiger Bruchfläche.

Die Phosphatsteine (Fig. 389) bilden sich bei alkalischer Harngährung. Waren zunächst harnsäurehaltige Steine vorhanden und veranlassten sie einen Blasenkatarrh, so kann eine nun eintretende alkalische Harnbeschaffenheit zum Niederschlag neuer Schichten von Phosphaten auf den Harnsäurestein führen.

3. Steine aus oxalsaurem Kalk treten seltener rein auf. Häufiger ist eine Mischung dieses Salzes mit den anderen Steinbildnern.

Die Oxalatsteine können sehr gross werden. Sie sind ausgezeichnet durch bedeutendes specifisches Gewicht und Härte. Ihre Form ist rundlich, ihre Oberfläche mit stacheligen Erhebungen besetzt (Maulbeerstein), nur kleine Steine sind glatt. Die Farbe ist bräunlich bis schwärzlich, die Schnittfläche dicht, concentrisch gestreift.

Ebstein und Nicolaier konnten bei Hunden durch Oxamidfütterung die Bildung charakteristischer Oxalsäuresteine hervorrufen.

4. Cystinsteine sind selten, meist eiförmig, von mässiger Grösse. Ihre Consistenz ist wachsartig auf der Bruchfläche erkennt man glänzende Krystallplättchen. Die Farbe ist braungelb, häufig ins Grauliche spielend. Zuweilen wird der Cystinkern von einer Schale aus Phosphaten oder Harnsäure umgeben.

Virchow fand Cystinsteine auch im Nierenbecken. Ueber ihre Genese ist nichts bekannt.

Xanthinsteine sind ausserordentlich selten, von mässiger Grösse, gewöhnlich eiförmig, abgeplattet, glatt, zinnoberfarben. Die Schnittfläche ist geschichtet.

Als seltene Bestandtheile sind noch zu erwähnen: Kieselsäure, Benzoësäure, schwefelsaurer Kalk. Ein 40 g schwerer, theils brauner, theils schwarzblauer Indigostein wurde von Ord in einer cystisch degenerirten Niere gefunden. Chiari beschrieb im Nierenbecken bei Pyelitis ebenfalls Concremente mit reichlichen Indigomengen. Peiper fand ebendaselbst ein Concrement, welches aus centralem Harnsäurestein mit dickem Mantel aus homogenem Eiweiss bestand. Ich sah einen über taubeneigrossen reinen, klaren Eiweissstein im Nierenbecken.

Die Bildung der Harnsteine erfolgt nun aber nicht lediglich durch ein Ausfallen der verschiedenen Stoffe. Die Harn-

veränderungen, welche eine Ausfällung bewirken, sind nur die disponirenden Momente. Denn reichliche Sedimentbildung bewirkt an sich noch keine Entstehung von Steinen.

Ebstein hat gezeigt, dass die Concremente durch Abscheidung der Steinbildner in eine eiweissartige Grundsubstanz entstehen die man in Harnsäuresteinen leicht dadurch nachweisen kann, dass man sie in Formalin legt, welches die harnsauren Salze löst (Orth) Sie ist selbst structurlos, schliesst aber wohl Zellen und Zellenreste ein. Nach Lösung der Salze bleibt sie in concentrischen Lagen zurück. Man findet auch Concremente, die von einer weichen eiweissartigen Schale umgeben sind, in der beginnende Einlagerung von Salzen nachzuweisen ist. Die Harnsteine setzen also das Vorhandensein organischer Niederschläge voraus, die bei abnormer Beschaffenheit der Harnwege entstehen.

Der Zusammenhang zwischen Blasenkatarrh und Steinbildung bedingt einen Circulus vitiosus. Der Stein veranlasst Cystitis und diese wieder Niederschläge, besonders von Phosphaten. In demselben Sinne wirken Fremdkörper, welche in die Harnblase gelangten und manchmal als Kerne von Blasensteinen gefunden werden: Katheterstücke, Knochenfragmente, Haarnadeln, ferner aus dem Körper selbst stammende Substanzen, wie Parasiten, Blutcoagula, Tumorstücke, nekrotische Wandtheile etc. Auch Bacterienhaufen mögen in ähnlicher Weise in Betracht kommen können. Die Niederschläge um alle diese Fremdkörper sind meist Phosphate.

Die Steine bewirken verschiedene Störungen der Harnblase, so vor Allem Blasenkatarrh. Durch Verlegung der Urethra erschweren sie den Harnabfluss und veranlassen dadurch Hypertrophie der Blasenwand. Aber auch grosse Steine machen unter Umständen keine ernsteren Beschwerden. Kleine Steine können, besonders durch die weibliche Urethra, mit dem Harn entleert werden. Rauhe Steine erzeugen ferner Blutungen und Ulcerationen, die in seltenen Fällen eine Perforation der Wand herbeiführen.

Nicht selten sitzen Steine in Divertikeln, gelegentlich auch in offen gebliebenen Urachusabschnitten.

8. Fremdkörper der Blase.

Ausser den eben bereits genannten Fremdkörpern und anderen körperlichen Gebilden können nach Verwachsung mit dem Darm und nach geschwürigem Durchbruch Kothpartikel, mit einem Embryom des Ovarium

Zähne und Haare, mit einem Lithopädion Theile desselben in die Blase gelangen.

9. Thierische Parasiten.

Von den Ureteren aus kommen in die Blase Echinococcusblasen, Distomum haematobium, Filaria sanguinis, nach Verwachsung mit dem Darm und Perforation Ascariden und Oxyuren. Von Protozoen wird nach MARCHAND und MIURA Trichomonas vaginalis ohne besondere Folgen angetroffen.

10. Geschwülste.

Fibrome der Blasenwand sind selten. Kaum zahlreicher sind glattzellige Myome, die knollig nach innen vorspringen. Auch Sarkome sind nicht häufig. Sie bilden Knoten oder verbreiten sich diffus. Von besonderem Interesse sind **Mischgeschwülste**, die neben sarkomatösem Grundgewebe quergestreifte Musculatur, Knorpel und Knochen enthalten können. Sie sind auf embryonale Keime

Fig. 390.
Zottenpolyp der Harnblase. *H* Lumen der Blase, *B* Wand, *PP* Prostata. *Z* der Zottenpolyp, der sich bei *a a* aus der Blasenwand erhebt.

zurückzuführen (s. allg. Path. S. 603). Sie bilden knollig vorspringende, zuweilen multiple Tumoren und haben wie die Sarkome Blutungen und wie alle anderen Neubildungen, je nach ihrem Sitz, Verlegung der Urethra oder der Ureteren zur Folge.

Ein häufiger Tumor (Fig. 390) ist die **Zottengeschwulst**, das papilläre Fibrom, das Blumenkohlgewächs. Sie sitzt meist im unteren Theil der Blase als etwa wallnussgrosse Neubildung aus vielen schmalen verzweigten Zotten (allg. Path. S. 513), die aus

zarten Gefässen, wenig fibrillärem Stroma und einem Plattenepithelüberzug bestehen. Sie veranlassen häufige, bedeutende und direct lebensgefährliche Blutungen sowie Verlegung der Ureteren, event. mit Hydronephrose. Später entsteht meist Blasenkatarrh. Die Zotten sterben oben ab und incrustiren sich mit Kalksalzen oder lösen sich ab und werden im Harn wiedergefunden. Die Blutungen und andere Folgezustände lassen leicht den Gedanken an eine krebsige Neubildung aufkommen. Aber die Zottengeschwulst ist an sich nicht krebsig. Doch ist es möglich,

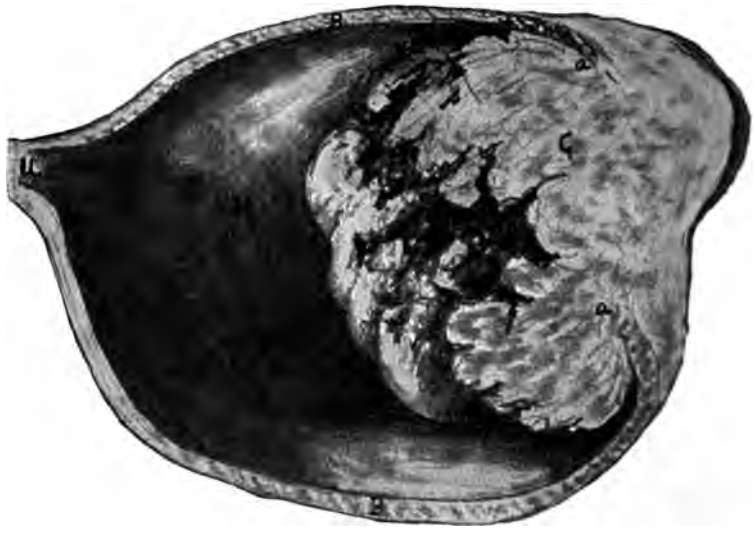

Fig. 391.

Harnblasen-Carcinom, Längsschnitt. *H* Harnblase, *U* Urethra, *BB* Blasenwand, *C* Carcinom welches in die Blase als knolliger, zerrissener Tumor vordringt, andererseits die Wand nach aussen durchwuchert, die zwischen *a* u. *a* zerstört und deshalb nicht mehr sichtbar ist.

dass sich an der Basis des Tumors ein wirkliches Carcinom entwickelt.

Im Uebrigen sind primäre Krebse (Fig. 391) der Harnblase selten, beim Weibe nur vereinzelt beobachtet. Sie bilden, meist in den tieferen Blasenabschnitten, mässig prominirende flachere Knoten, die sich ausbreiten und ulceriren können. Neben den Krebsen wurden zuweilen Blasensteine gefunden.

Häufiger sind secundäre Carcinome durch Uebergreifen von Prostatakrebsen (s. S. 594) oder von Uteruskrebsen (s. S. 549). Metastatische Krebse sind sehr selten.

IV. Harnröhre.

1. Missbildungen.

Manche Missbildungen der Harnröhre wurden bei den Geschlechtsorganen besprochen (S. 502), die Epispadie auf Seite 509.

Hier ist noch nachzutragen, dass im Verlauf der männlichen Urethra, meist im membranösen Theil, embryonale Klappenbildungen vorkommen, welche den Abfluss des Harns erschweren und unmöglich machen. Dann ist congenitale Harnstauung und Hydronephrose die Folge.

2. Verletzungen.

Verletzungen werden durch äusseres Trauma (Sturz und Stoss auf den Damm) oder durch den Katheter, seltener durch andere Fremdkörper oder durch hineingelangte Blasensteine hervorgerufen. Beim Weibe spielt Quetschung bei der Geburt (durch den Fötus oder durch Instrumente) eine Rolle. Im Allgemeinen sind die Verletzungen der männlichen Harnröhre gefährlicher als die der weiblichen. Von Wichtigkeit ist der Sitz der Läsion. Am bedenklichsten wirkt sie in der Pars membranacea und bulbosa. Die wichtigste Gefahr ist eine Urininfiltration, zumal wenn keine äussere zum Abfluss geeignete Verletzung der Haut vorhanden ist. Wenn es der Fall ist, kann eine Fistel bestehen bleiben. Nach der Heilung treten Verengerungen, Stricturen, der Urethra ein.

Der Katheter kann besonders schwere Schädigungen veranlassen. Er bohrt die sogenannten falschen Wege, am häufigsten an der Pars bulbosa, manchmal mehrere hinter einander. Die meisten enden blind, andere führen in die Urethra zurück. Der in sie eindringende Harn infiltrirt das Gewebe und erregt Entzündungen.

3. Entzündungen.

Die wichtigste Entzündung ist die infectiöse Blennorrhoe, **der Tripper**, die **Gonorrhoe**. Sie wird durch den Gonococcus (allg. Path. S. 49) bedingt.

Die gonorrhoische Entzündung ist in erster Linie in der Schleimhaut localisirt. In frischen Fällen sitzt sie namentlich in der Nähe des Orificium, kann aber rasch die ganze Urethra einnehmen, wobei die Crypten und Buchten intensiv geröthet und geschwollen sind. Die acute Gonorrhoe liefert ein reichliches, gelbliches bis grünliches Secret, welches aus Eiterzellen, Epithelien und rothen Blutkörperchen besteht. Die Gonokokken liegen vorwiegend in den Eiterzellen.

Die Entzündung im Bereich der Pars pendula, des Bulbus und der Pars membranacea wird als Urethritis anterior bezeichnet, in der Pars prostatica heisst sie Urethritis posterior.

Die Kokken dringen in das Plattenepithel nur wenig, in das Cylinderepithel tiefer bis in das Bindegewebe vor und sind dabei manchmal mit anderen Kokken vergesellschaftet. Dasselbe gilt ausser für die Harnröhre auch für den weiblichen Genitalkanal.

Fig. 392.

Strictur der Urethra nach Gonorrhoe. *U* Urethra, *M* Pars membranacea, *C* cavernöses Gewebe. *S* verengte Stelle mit narbiger, ausstrahlender Schleimhaut, *B B* Narbengewebe in das cavernöse Gewebe hineingehend. In der verengten Stelle eine in die Weichtheile am Damm führende, durch eine Sonde bezeichnete Perforationsöffnung.

Die acute Gonorrhoe kann unter Vermittlung der gleichfalls erkrankenden Samenwege durch das Vas deferens auf den Nebenhoden übergreifen und eine Epididymitis (S. 580) erzeugen. Seltener ist eine eitrige Prostatitis (S. 589).

Von der Gonorrhoe können auch metastatische Entzündungen abhängen, so eitrige Gelenkprocesse, Sehnenscheidenentzündungen und Endocarditis.

Ziemlich oft geht aus der acuten Gonorrhoe eine chronische hervor (Nachtripper), die verschiedene Grade zeigt. In leichten Fällen handelt es sich um eine meist in der Pars prostatica und membranacea sitzende Schwellung mit mässiger Secretion und Desquamation. Intensivere Formen bewirken stärkere Exsudation, zellige Infiltration des Bindegewebes, Erosionen des Epithels und Geschwüre, deren Heilung sehr gern von narbigen Schrumpfungen, Verengerungen und **Stricturen** gefolgt ist (Fig. 392). Ihnen kommt eine grosse klinische Bedeutung zu.

Ihr Sitz ist am häufigsten das Anfangstück der Pars membranacea urethrae. In manchen Fällen finden sich mehrere Stricturen. Ihre Ausdehnung wechselt in ziemlich weiten Grenzen.

Die Folgen der Strictur sind natürlich von dem Grade der

Verengerung abhängig. Aber da die narbige Zusammenziehung im Laufe der Jahre zunehmen kann, so werden auch anfänglich weitere Stricturen im Laufe der Zeit sehr eng werden müssen. Dann hindern sie die Entleerung des Harns in hohem Maasse. In den früheren Stadien überwindet allerdings die hypertrophisch (S. 653) werdende Blase das Hinderniss, später aber vermag sie es nicht mehr oder nicht in ausreichendem Maasse.

Natürlich müssen alle auf andere Weise entstehenden Verengerungen der Urethra die gleiche Folge haben. Vor Allem gilt das für die nach Trauma (S. 665) entstehenden Stricturen. Auch Tumoren in der Urethra und solche, die von aussen drücken, haben dieselbe Wirkung.

Es entsteht neben der Blasen-Hypertrophie bald auch eine Dilatation, die sich durch die Ureteren auf's Nierenbecken fortsetzt. Der stagnirende Harn zersetzt sich, wird inficirt und veranlasst Cystitis und Pyelonephritis.

Geschwürige Processe, die sich zwischen Blase und Strictur in der Urethra unter dem Einfluss des zersetzten Harns ausbilden, können die Wand der Harnröhre durchfressen, so dass der Harn in das Zellgewebe austritt und **Urininfiltration** und Abscedirung veranlasst. Die Eiterung kann sich in den Weichtheilen in verschiedener Richtung, nach dem Damm, dem Scrotum, der Inguinalgegend, dem Oberschenkel fortsetzen und schliesslich nach aussen durchbrechen. Dann entsteht eine **Harnfistel.**

Die unabhängig von der Gonokokkeninfection entstandenen Entzündungen der Urethra haben keine selbständige Bedeutung. Beim weiblichen Geschlecht greifen, vor Allem puerperale, Entzündungen der Vulva und Vagina nicht selten auf die Harnröhre über. Auch kommen im Zusammenhang mit gleichartigen Affectionen der Vulva secundäre Entzündungen bei Infectionskrankheiten vor (so bei Typhus, Scharlach, Masern, Pocken, Cholera).

Eine croupöse Urethritis mit Bildung einer fibrinösen Pseudomembran, die vom Orificium bis zur Pars protatica sich erstrecken kann, wurde vereinzelt bei Männern beobachtet. Die Aetiologie ist dunkel; in einzelnen Fällen war ein ursächlicher Zusammenhang mit voraufgegangener Injection ätzender Flüssigkeit wahrscheinlich.

Tuberculöse Processe entstehen als Fortleitung von der Blase oder Prostata und unter Umständen in der ganzen Urethra, beim Weibe (als Lupus) von den äusseren Genitalien.

Syphilitische Initialsklerosen wurden zuweilen gesehen.

4. Geschwülste.

Papilläre multiple Wucherungen werden gelegentlich beim Manne und Weibe angetroffen. Sie können die Urethra beträchtlich verengen. Auch grössere gestielte fibröse Tumoren kommen beim Weibe vor. Die Papillome können so gefässreich sein, dass sie nach Art erectiler Tumoren an- und abschwellen. Auch reine Gefässknoten nach Art der Hämorrhoiden werden gefunden.

Von epithelhaltigen Neubildungen sind zunächst seltene Drüsenpolypen zu erwähnen, die auch kleine Cystchen enthalten können.

Das Carcinom ist primär sehr selten. Secundär kann es von der Umgebung auf die Urethra übergreifen (vom Uterus und der Vulva, von der Prostata und dem Penis).

Cysten kommen als Dilatationen der Urethralgänge vor (s. weibl. Geschlechtsorgane).

5. Cowper'sche Drüsen.

Die Cowper'schen Drüsen können an **Entzündungen** der Urethra theilnehmen und ev. vereitern, sie können sich cystisch erweitern und primären Krebsen als Ursprungsstätte dienen.

V. Anhang. Die Nebennieren.

1. Missbildungen.

Die Nebennieren fehlen bei normalem Organismus äusserst selten. Sie sind aber zuweilen mangelhaft ausgebildet. Regelmässig sieht man das als Theilerscheinung der schweren Missbildungen des Grosshirns (Anencephalie etc.). Die Organe sind dann oft erheblich verkleinert oder nur als kleine Rudimente vorhanden.

Eine weitere Bildungsanomalie besteht in der Abtrennung kleiner, zuweilen multipler Theile vom Hauptorgan. Es entstehen dann die **„accessorischen Nebennieren"**. Sie finden sich sehr gern auf der Oberfläche der Niere (s. S. 632), ferner neben dem Plexus solaris, im Ligamentum latum (Marchand), neben dem Samenstrang (Ajutolo, Schmorl), an der Unterfläche der Leber (rechts). Diese versprengten Nebennierenabschnitte sind als gelegentliche Ausgangspunkte für Carcinome von Bedeutung (s. allg. Path. S. 402 und Niere S. 633).

2. Circulationstörungen.

Unter den Circulationstörungen sind allein die Blutungen erwähnenswerth. Sie kommen nach Trauma, nach hämorrhagischer

Diathese, nach Infection vor, finden sich aber hauptsächlich und in grösstem Umfange bei Verschluss (Thrombose oder Geschwulstentwicklung) der Vene. Das Organ (Fig. 393) kann über hühnereigross anschwellen (Infarkt der Nebenniere). Die Hämorrhagie erfolgt hauptsächlich in die inneren Theile, die Rinde wird nach aussen verdrängt. Das Blut gerinnt und giebt der vergrösserten Nebenniere eine prall elastische Consistenz. Auch bei Neugeborenen kann man Blutungen in die Nebennieren und deren Umgebung beobachten.

3. Entzündungen.

Eitrige Entzündungen sind selten beobachtet worden.

Bei infectiösen Allgemeinerkrankungen wurden neuerdings

Fig. 393.
Metastatisches Carcinom der Nebenniere mit umfangreicher hämorrhagischer Infarcirung. *C C* Carcinomknoten, *J* Infarkt.

(R. Oppenheim und Löper) in den Nebennieren Blutungen, herdförmige Ansammlungen von Leukocyten und Lymphocyten in der Form kleiner lymphatischer Bezirke (allg. Path. S. 323) angetroffen.

Am wichtigsten sind die **tuberculösen** Processe. Selten ist das Auftreten miliarer Knötchen. Meist handelt es sich um erbsengrosse, bohnengrosse, kirschgrosse, weniger häufig um noch umfangreichere, zuweilen mehrfache käsige Knoten (Fig. 394), welche confluiren und das sonst platte Organ diffus oder knollig auftreiben können. Bestand der Process lange, so kann der Käse in schwieliges Gewebe eingehüllt werden und partiell verkalken. Er wird auch wohl grösstentheils resorbirt und durch derbes Bindegewebe ersetzt. Die Nebenniere wird in manchen Fällen völlig zerstört, so dass man mikroskopisch zuweilen keine Reste mehr von ihr findet.

Syphilitische Entzündungen sind weit seltener. Bei Neugeborenen sieht man gelegentlich gummöse Knoten von unregelmässiger Gestalt, in der bekannten Weise aus centraler Nekrose und einem Hofe von Granulationsgewebe gebildet (Fig. 395). Bei Erwachsenen sind die Gummata noch weniger häufig. Aeltere derartige Herde pflegen sich durch derbe schwielige Umwandlung der peripheren Theile auszuzeichnen.

4. Regressive Veränderungen.

Die Rinde enthält in der Norm reichliche Mengen von Fett. Ihr Reichthum daran kann beträchtlich zunehmen, ohne dass darin aber eine regressive Metamorphose zu sehen wäre.

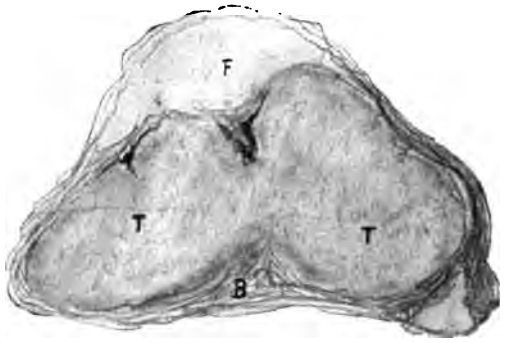

Fig. 394.

Verkäsung der Nebenniere. Von dem Organ ist nichts mehr zu sehen, es ist durch den Käse *T T* ersetzt, der rings von Bindegewebe *B* umgeben ist. *F* Fettgewebe.

Fig. 395.

Congenitale Gummata der Nebenniere. *S S* Gummata, in Nekrose begriffen. *R* Nebennierenrinde.

Amyloidentartung ist bei allgemeiner derartiger Erkrankung nicht selten. Das Organ hat dann eine grössere Dicke, eine festere Consistenz und eine glasige Schnittfläche. Die amyloide Substanz liegt hauptsächlich an der Aussenfläche der Blutgefässe.

5. Lymphangiektasien.

Cystische Erweiterungen von Lymphgefässen wurden einige Male beschrieben. Es handelte sich um einzelne oder viele Cysten mit wässrigem Inhalt. Ich sah einen solchen Fall, den BOSSARD in seiner Dissertation (Zürich, 1900) beschrieb. Das Organ war kleinapfelgross.

6. Geschwülste.

Von Tumoren der Bindegewebereihe kommt das Lipom (BRÜCHANOW) und das Sarkom vor. Letzteres bot die Structur

eines Spindelzellen- oder Fibrosarkoms, oder eines Myxosarkoms oder Lymphosarkoms. Die befallene Nebenniere wird ganz zerstört.

Virchow beschrieb in der Marksubstanz kleine Knoten von dem Bau der Gliome. Weichselbaum und Brüchanow fanden je einen Tumor aus marklosen Nervenfasern und Ganglienzellen.

Häufig trifft man in der Nebenniere kleine, stecknadelkopf- bis kirschgrosse und etwas umfangreichere Adenome, die im Bau mit der Rinde übereinstimmen, aber eine nicht parallele, unregelmässige Anordnung der meist fetthaltigen Zellstränge zeigen.

Seltener sind wiederum (abgesehen von den Tumoren der versprengten Nebennieren s. Niere S. 633) die carcinomatösen Neubildungen. Es handelt sich um oft umfangreiche (kopfgrosse) weiche gelbe, weil meist ausgedehnt fetthaltige, zuweilen theilweise nekrotische und verkalkte Neubildungen, die auch Metastasen (in die Lungen) machen können. Sie kommen schon angeboren oder in den ersten Monaten, aber auch im hohen Alter, in einzelnen Fällen doppelseitig vor. Der histologische Bau stimmt in der Hauptsache mit dem der Nebennierenadenome überein, oder weicht dadurch ab, dass die Zellen mehr diffus, nicht so deutlich strangförmig angeordnet sind. Auffallend sind manchmal ungewöhnlich grosse Zellen, die nach E. Fränkel auf eine Abkunft von der Marksubstanz hindeuten sollen.

7. Die Bedeutung der Nebennierenerkrankungen.

Ueber die Function der Nebennieren sind wir noch nicht ausreichend unterrichtet. Man nimmt einerseits (Boruttau) an, dass das Organ Substanzen liefere, welche den Blutdruck reguliren und so eine schädliche Erweiterung einzelner Gefässgebiete, Hyperämie (z. B. der Musculatur) auf Kosten anderer (z. B. des Gehirns) verhindern. Andererseits denkt man (Huismans) daran, dass die Nebennieren die Aufgabe haben, giftige, im Darm oder bei der Muskelaction entstandene Stoffe unschädlich zu machen. Im ersteren Falle würde der Ausfall der Function der Nebennieren Anämie einzelner Theile (wie des Gehirns) zur Folge haben können, im anderen eine Autointoxication herbeiführen. Aus solchen Gesichtspunkten sucht man das Auftreten des **Morbus Addisonii** verständlich zu machen, einer hauptsächlich bei Nebennierentuberculose vorkommenden mit Abmagerung und hochgradiger Muskelschwäche verbundenen fortschreitenden Anämie, zu der eine charakteristische, zu schmutzig-bräunlicher Verfärbung führende Pigmentirung der Haut und manchmal auch der Mundschleim-

haut hinzutritt. Die Färbung wird mit dem Aussehen der Bronze verglichen. Daher die Bezeichnung Bronzekrankheit (bronced skin). Ueber die inneren Zusammenhänge der verschiedenen Erscheinungen wissen wir nichts Sicheres. Man hat auch wohl die Bedeutung der Nebennieren bei der Addison'schen Krankheit geleugnet und an eine primäre Anomalie des Sympathicus gedacht. In diesem Sinne hat man wohl den Umstand verwerthet, dass hochgradige Veränderungen der Nebennieren ohne Morbus Addisonii verlaufen können. Aber hier kommt erstens in Betracht, dass kleinere Reste des Organs zur Erhaltung der Function ausreichen können und dass andererseits, wenn es sich um Tumoren handelt, deren Zellen noch im Stande sein können (v. HANSEMANN), die normale Thätigkeit der Nebennieren auszuüben.

Siebenter Abschnitt.

Bewegungsorgane.

A. Das Knochensystem.

1. Das Skelet mit Ausschluss der Gelenke.

a) Missbildungen und Wachsthumstörungen.

Missbildungen des Knochensystems treten einmal auf als Theilerscheinungen complicirterer Abnormitäten. Sie haben dann keine primäre, selbständige Bedeutung und sollen uns deshalb hier nur kurz beschäftigen.

Wir erwähnen zunächst den **Zwergwuchs** (die Nanosomie), der aber nur in einem kleinen Theil der Fälle eine selbständige, von anderen Erkrankungen unabhängige Affection darstellt und dann abgesehen von der Kleinheit aller Körpertheile ein normales Verhalten bieten kann. Seine Aetiologie ist unbekannt. Meist aber handelt es sich bei dem Zwergwuchs um die Folgen einer mangelhaften durch bestimmte Erkrankungen (vor Allem Rhachitis, s. u.) bedingten Skeletentwicklung. Eine scharfe Grenze scheint aber zwischen der pathologischen und der selbständigen Nanosomie nicht zu bestehen. Vielleicht ist letztere auch durch analoge, nur nicht nachgewiesene Einflüsse bedingt.

An zweiter Stelle steht der **Riesenwuchs**, der ebenfalls zum Theil eine von anderen Anomalien unabhängige Wachsthumerscheinung darstellt und den Körper weiter nicht benachtheiligt. In vielen Fällen aber ist er mit sonstigen pathologischen Processen combinirt, ohne dass sich der causale Zusammenhang immer nachweisen liesse.

An den totalen reiht sich der partielle Riesenwuchs an, der ebenfalls auf einer embryonalen Anlage beruht, aber zuweilen erst nach einer Reihe von Jahren (manchmal durch Trauma u. a. veranlasst) bemerkbar wird. Einzelne Extremitäten, Finger, Zehen zeigen sammt den Weichtheilen ein übermässiges Wachsthum.

Zu den Missbildungen gehören ferner die mannigfachen Anomalien der Extremitäten, so die Sympodie oder Sirenenbildung, die Peromelie, soweit sie nicht eine Theilerscheinung der sogen. fötalen Rhachitis (s. diese) ist, das Fehlen von Extremitäten (Amelie, Abrachie, Apodie), die Polydaktylie (a. P. S. 401), ferner der Defect einzelner Extremitätenknochen, am häufigsten derjenige der Tibia. Es handelt sich in allen diesen Fällen wohl meist um die Folgen mechanischer, etwa durch Uterusenge bedingter Wachsthumstörungen. Der Tibiadefect kann mit anderen Missbildungen, in einem Falle von F. Steinhaus mit Anomalie des Oberarms und mit Spina bifida, combinirt sein.

Reine Knochenerkrankungen liegen ferner auch nicht vor bei den (S. 136 ff.) bereits besprochenen Schädel- und Wirbelsäulenmissbildungen (Acranie, Mikrocephalie, Hydrocephalie, Spina bifida), ferner bei der Agnathie und Mikrognathie (S. 213) etc.

Anzureihen ist hier weiterhin die Trichterbrust, jene congenitale Missbildung, bei welcher der untere Theil des Sternums sammt den anstossenden Rippen trichterförmig vertieft erscheint. Es handelt sich wohl meist um eine durch den Druck des Kinnes bei enger Uterushöhle zu Stande gekommene Abnormität.

Zu den auf das Skelet beschränkten Wachsthumstörungen gehören alle jene Erkrankungen, welche durch primäre Abweichungen von der normalen endochondralen, periostealen und myelogenen Knochenentwicklung bedingt sind und gewisse Veränderungen an den Weichtheilen secundär mit sich bringen. Hier handelt es sich bald mehr um locale, bald um allgemeine das ganze Skelet betreffende Affectionen. Zu den ersteren gehören einmal die vorzeitigen Nahtobliterationen am Schädel, welche zu einem mangelhaften Wachsthum der platten Knochen senkrecht zur verstrichenen Naht, daneben aber zu einem verstärkten, compensatorischen, dem Gehirn Platz gewährenden Wachsthum in anderen Richtungen führen. Daraus ergeben sich je nach den verknöcherten Nahtabschnitten vielfache **Schädeldeformitäten**, die Virchow in folgender Weise zusammengestellt hat.

1. Einfache Makrocephalie (Hydrocephalus) (s. o. S. 170).

2. Einfache Mikrocephalie (Nanocephalie).

3. Dolichocephalie (Langköpfe).

A. Obere mittlere Synostose.

a) Einfache Dolichocephalie (Langköpfe), Synostose der Pfeilnaht (Fig. 396).

Fig. 396.

Dolichocephaler Schädel. Er ist lang und schmal, die Sagittalnaht ist verstrichen. 1/2 nat. Grösse.

b) Sphenocephalie (Keilköpfe), Synostose der Pfeilnaht mit compensirender Entwicklung der Gegend der grossen Fontanelle.

B. Untere seitliche Synostose.

a) Leptocephalie (Schmalköpfe), Synostose der Stirn- und Keilbeine.

b) Klinocephalie (Sattelköpfe), Synostose der Scheitel-, Keil- oder Schläfenbeine.

4. Brachycephalie (Kurzköpfigkeit).

A. Hintere Synostose.

a) Pachycephalie (Dickköpfigkeit), Synostose der Lambdanaht.

b) Oxycephalie (Spitzköpfigkeit), Synostose der Scheitelbeine mit Hinterhaupts- und Schläfenbeinen, compensatorische Entwicklung der vorderen Fontanellengegend.

B. Obere, vordere und seitliche Synostose.

a) Platycephalie (Flachköpfigkeit), Synostose von Stirn- und Scheitelbeinen.

b) Trochocephalie (Rundköpfigkeit), theilweise Synostose von Stirn- und Scheitelbeinen, in der Mitte der Hälfte der Kranznaht.

c) Plagiocephalie (Schiefköpfigkeit), halbseitige Synostose von Stirn- und Scheitelbeinen (Fig. 397).

C. Untere mittlere Synostose.

Einfache Brachycephalie, frühzeitige Synostose von Grund- und Keilbein.

Ausser den Nahtanomalien sind am Schädel des Neugeborenen mangelhafte Verknöcherungen einzelner oder mehrerer platter Schädelknochen zu erwähnen. Es finden sich kleinere und grössere in der Nähe der Nähte gelegene Defecte, die durch fibröses Gewebe geschlossen sind und manchmal eine zum Tuber radiäre Anord-

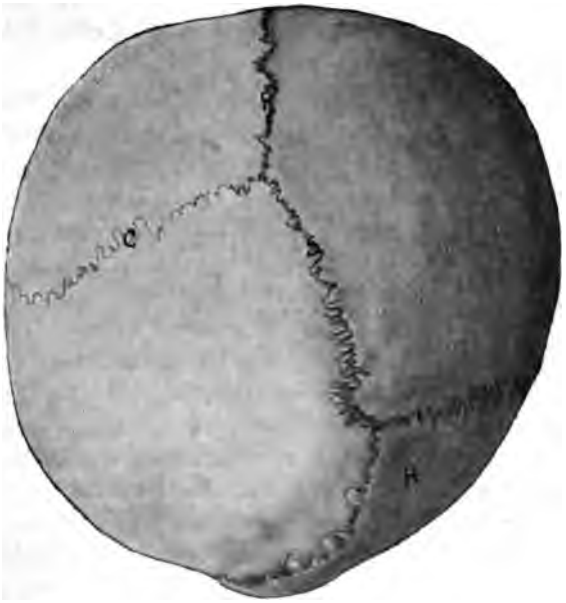

Fig. 397.

Plagiocephalie. *F* erhaltene Frontalnaht, *C* linke Coronarnaht, die rechte fehlt, *S* Sagittalnaht. *H* Hinterhauptschuppe.

nung zeigen. Nicht selten sind ähnliche Anomalien an congenital hydrocephalischen Schädeln vorhanden (s. S. 171).

Weitere Wachsthumstörungen kommen durch Verknöcherungen von Synchondrosen zu Stande. So kann ausser der S. spheno-occipitalis (s. u. S. 685) auch die S. sacro-iliaca aufgehoben sein. Diese im fötalen oder kindlichen Alter eintretende einseitige Synostose bedingt das von NAEGELI sogenannte schräg verengte Becken. Kreuz- und Darmbein sind verschmolzen und mangelhaft entwickelt.

Durch doppelseitige Synostose der S. sacro-iliaca entsteht das quer verengte Becken. Beide Kreuzbeinflügel sind verkümmert, die Hüftbeine gestreckter als sonst, die Schambeine unter spitzem Winkel vereinigt.

Andere Anomalien des Beckens entstehen, wenn die Knorpelzugen, die im Bereiche der Hüftpfanne zusammenstossen, durch Entzündung (Coxitis) in ihrer Knochenbildung behindert werden. Dann entsteht Verziehung des Beckens nach der ankylotischen Seite. Die Hüftbeine können atrophiren. Auch durch veraltete Luxation des Femur nach hinten und oben bildet sich Atrophie der betreffenden Beckenseite und Verengerung und Schiefheit des Beckens.

In analoger Weise muss auch sonst überall da eine Entwicklungsstörung zu Stande kommen, wo die das Wachsthum besorgenden Knorpel beeinträchtigt oder zerstört sind.

So entstehen vor Allem an den Extremitäten Verkürzungen, wenn die Epiphysenknorpel durch Trauma (Fractur), durch Entzündungen und Geschwülste geschädigt sind. Allerdings kann die Verkürzung durch compensatorisches Wachsthum des anderen Knochens theilweise ausgeglichen werden.

So kommt es auch bei mangelhafter Entwicklung der Rippen zu einer Verkürzung der Rippen und damit zur Bildung des engen Thorax. Das betrifft vor Allem die erste Rippe, deren Knorpel oft abnorm früh verkalkt oder verknöchert. Darauf beruht auch für die Lungenspitze eine Raumbeschränkung, aus der weiter eine mangelhafte respiratorische Function und damit eine Disposition für die Ansiedelung der Tuberkelbacillen ableiten zu können glaubt (s. S. 454). Die abnorme Ausbildung des Thorax wird in diesem Zusammenhang in der Bezeichnung Habitus phthisicus ihren Ausdruck.

b) Rhachitis.

Zu den im Entwicklungsalter auftretenden Erkrankungen des wachsenden Knochensystems gehört die **Rhachitis**. Der Name leitet sich ab von ἡ ῥάχις, die Wirbelsäule, welche Verkrümmungen der Rhachitis. Die erste genaue Beschreibung des Krankheitsbildes rührt von Glisson (1650) her.

Die Rhachitis befällt meist Kinder im ersten und zweiten Lebensjahr, wird von da ab bis zum siebenten Jahre immer seltener und nach diesen kaum noch angetroffen.

Wir schicken kurz die klinischen Befunde voraus. Die Kinder zeigen eine mangelnde Gehfähigkeit, Verkrümmungen der unteren Extremitäten, Auftreibung der Epiphysengegenden der Röhrenknochen („doppelte Glieder"), Weichheit der Knochen, die besonders an der eindrückbaren Hinterhauptschuppe auffällt, schlechte Zahnentwicklung und mancherlei Verdauungstörungen.

Das Hervorragendste dieser Erscheinungen ist die Erkrankung des gesammten Knochensystems, an welchem am meisten die Verbiegungen und Verdickungen auffallen.

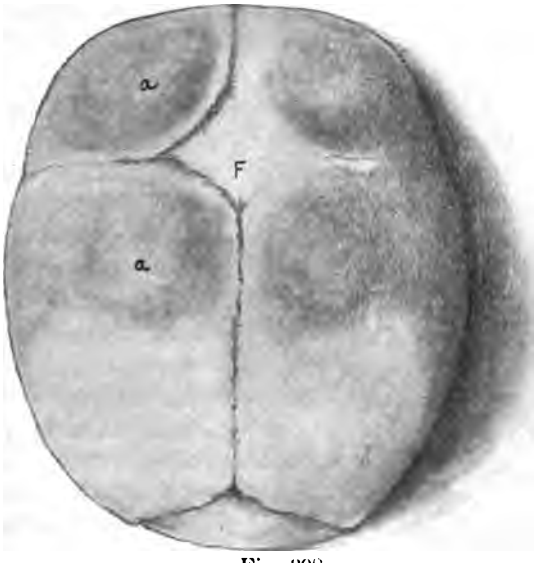

Fig. 398.

Rhachitische Osteophystenbildung des Schädels. *F* grosse Fontanella. *a a* und die entsprechenden dunkeln Stellen rechts entsprechen den dicken Lagen osteophytärer Neubildung. Vergl Fig. 399.

Die Verbiegungen beruhen auf einer abnormen **Weichheit**, die Verdickungen auf einer abnorm starken **Wucherung** der beim Kinde ohnehin lebhaft thätigen knochenbildenden Theile.

Daraus aber ergiebt sich ohne Weiteres, dass die Weichheit nicht davon abhängt, dass im Ganzen zu wenig Knochensubstanz vorhanden ist. Sie findet vielmehr ihre Erklärung darin, dass der neugebildete Knochen nur unvollkommen verkalkt. Trotzdem könnten, da ja bei Beginn der Erkrankung schon eine normale Festigkeit des Skelets vorhanden war, die einzelnen Knochen nicht durchweg abnorm biegsam sein, wenn nicht mit der lebhaften Neu-

bildung zugleich eine beim wachsenden Individuum stets gegebene, jetzt aber gewöhnlich erheblich verstärkte Resorption verbunden wäre.

Betrachten wir nun einzelne Körperstellen genauer. Auf der

Fig. 399.

Rhachitisches Osteophyt des Schädels. *S S* Schädel, *O* Osteophyt, welches eine dicke beiderseitig sich abflachende Schicht bildet. Sie besteht aus weiss gehaltenen Knochenbälkchen und aus dunkelgehaltenen Markräumen. Vergl. Figur 398.

Aussenfläche des Schädels und zwar besonders auf den Stirn- und Seitenwandbeinen fallen rothe flache Vorwölbungen auf (Fig. 398), welche einen grossen Theil der Oberfläche dieser platten Knochen einnehmen und sich als weich und schneidbar erweisen. Sie sind in der Mitte einige Millimeter bis über einen halben Centimeter dick und fallen allmählich zum normalen Niveau ab. Sie sind mit dem darunter gelegenen eigentlichen Schädel fest verbunden und bestehen aus einem hyperämischen Mark und neugebildeten Knochenbälkchen (Fig. 399), welche an ihrer Basis, wo sie auf dem Schädel aufsitzen, breit sind, nach oben aber gegen das Periost sich erheblich verjüngen und nur in dem breiteren Theil, aber auch hier nur in der Art unvollkommen verkalkt sind (Fig. 400), dass die axialen Theile mit den Kalksalzen imprägnirt, die peripheren Theile aber frei von ihnen sind. Daher die Schneidbarkeit, welche mit der Tiefe abnimmt. Wir reden bei den Knochenneubildungen von rhachitischen Osteophyten.

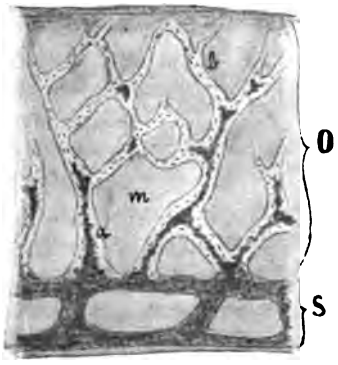

Fig. 400.

Rhachitisches Osteophyt des Schädels. *S* Schädel, *O* Osteophyt. Die Knochenbälkchen d. Osteophyt sind bei *a* central dunkel, verkalkt, bei *b* ganz kalkfrei und dünn, *m* Markräume (vergl. Fig. 399).

Aber auch abgesehen von dieser neuen Substanz ist der Schädel verändert, der alte Knochen ist reducirt, kalkärmer, daher weich und, wie vor Allem die Hinterhauptschuppe, einknickbar, ähnlich wie Pappe. Diese Erscheinung heisst **Craniotabes**. Also Neubil-

dung unvollkommen verkalkten Knochens und Resorption des alten gehen am Schädel Hand in Hand.

Analoge Processe finden wir überall dort, wo Knochen aus Knorpel hervorgeht, also auch bei der endochondralen Ossification. Sehr gut eignet sich zur Darstellung dieser Verhältnisse die Uebergangstelle vom Rippenknorpel zum Knochen. Sie zeigt (Fig. 401) gegenüber der Norm eine sehr erhebliche rundliche Auftreibung, welche auf einer beträchtlichen Wucherung des Knorpels beruht. Während wir auf dem normalen Längsschnitt zwischen dem weissen Knorpel und dem rothen Knochen nur eine schmale transparente Zone eingeschoben finden, welche einer mässigen Proliferation des Knorpels entspricht, ist diese Zone bei der Rhachitis um das Vielfache breiter und dicker, und unter dem Mikroskop sieht man eine ungewöhnlich lebhafte Vermehrung der Knorpelzellen, welche in grossen tonnenförmigen Haufen zusammenliegen (s. folg. Seite).

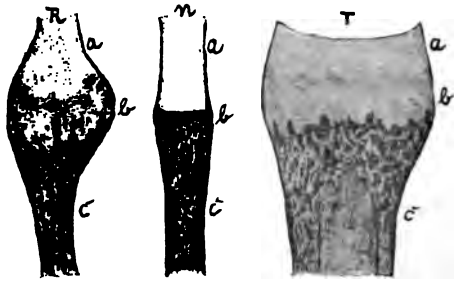

Fig. 401.

Durchschnitte durch die Uebergangstellen vom Knorpel zum Knochen. *R* rhachitische Rippe, *T* rhachit. Tibia, *n* normale Rippe zum Vergleich. *a a a* normaler Knorpel, *b b b* Knorpelwucherungzone, in *R* u. *T* stark verbreitert, in sie dringen vom Knochen *c c c* aus Markräume in unregelmässiger zackiger Linie vor.

Aber eine zweite Abnormität fällt uns auf. Der normale Längsschnitt zeigt eine geradlinige scharfe Grenze zwischen Knorpel und Knochen, das rhachitische Präparat aber eine durchaus unregelmässige zackige Grenzlinie. Die vom Knochen in den Knorpel hineinwachsenden Markräume dringen eben nicht in gerader Linie, sondern in sehr ungleicher Ausdehnung vor, so dass einzelne weit, andere weniger weit in die verdickte Zone vorspringen.

Eine dritte Eigenthümlichkeit der knöchernen rhachitischen Rippe ist durch die Weichheit, die leichte Schneidbarkeit gegeben. Diese Erscheinung findet ebenso wie am Schädel ihre Erklärung in der mangelhaften, lediglich axialen Kalkablagerung in den neuen Knochenbälkchen. Die ungenügende Imprägnirung mit Kalksalzen ist ferner auch in jener an den Knochen angrenzenden Knorpelzone ausgesprochen, welche in der Norm eine präparatorische Verkalkung zeigt. Sie ist bei der Rhachitis ganz oder fast frei von Kalk.

Dieselben Befunde wie an den Rippen erheben wir aber auch an jeder Stelle endochondraler Ossification, so auch an allen Epiphysenlinien der Röhrenknochen. Die lebhafte Knorpelwucherung führt auch hier zur Verdickung und damit zu starker Auftreibung der Gelenkenden am Lebenden. Man redet dann von **Doppelgelenken**, von **Zwiewuchs.**

Die Verdickung der Röhrenknochen ist aber nicht nur durch die Knorpelwucherung bedingt. Auch eine mehr oder weniger lebhafte periosteale Neubildung findet in ähnlicher Weise wie auf dem Schädel statt, auch hier im Sinne einer Steigerung der normalen Ossification.

Gleichzeitig erfahren aber auch alle diese Knochen in der früher vorhandenen Substanz eine Rareficirung wie die platten Schädelknochen. Am deutlichsten ist diese Einschmelzung da, wo die Zone der kalkarmen Knochenneubildung übergeht in den festen Abschnitt der Rippe bezw. der Diaphysen. Diese sind ja wesentlich dünner als jene Zone und können es natürlich nur werden durch eine lebhafte periosteale Resorption.

Die histologischen Verhältnisse der rhachitischen endochondralen Ossification gestalten sich folgendermaassen (Fig. 402).

Der normale Knorpel (a) setzt in scharfer Grenze gegen die Wucherungszone ab, in welcher die Zellen sich so lebhaft vermehren, dass aus jeder ein grosser tonnenförmiger Haufen von Tochterzellen hervorgeht (b). Diese Haufen, von denen in der Längsrichtung des Knorpels viele hinter einander folgen, lösen sich weiterhin in die einzelnen Zellen auf. In die so lebhaft gewucherte Substanz (c) dringen nun die Markräume (x) in unregelmässiger Gestalt vor. Sie lösen den Knorpel fortschreitend auf. Zwischen ihnen aber bleiben säulen- bezw. septenförmige Knorpelreste stehen, die zum Theil wesentlich breiter sind als in der Norm. Sie können später durch Verkalkung direct, also metaplastisch in Knochen übergehen. Doch spielt diese Art der Ossification nur eine geringe Rolle. In der Hauptsache erfolgt die Knochenneubildung auch hier durch eine von Osteoblasten vermittelte Auflagerung junger osteoider Substanz auf jene Knorpelreste (d). Die so entstandenen Knochenbälkchen bleiben nun lange kalkfrei oder verkalken (e) nur axial.

Die Rhachitis ist also anatomisch gekennzeichnet durch lebhaft gesteigerte Knorpelwucherung, durch unregelmässiges Vordringen der Markräume und durch die myelogene und periosteale Bildung überreichlicher (unverkalkt bleibender) osteoider Substanz.

Aus diesen Grundlagen ergeben sich nun mancherlei Formabweichungen am Skelet.

Der Schädel ist meist ungewöhnlich gross, die grosse Fontanelle, die sich sonst im zweiten Jahr schliesst, bleibt lange über

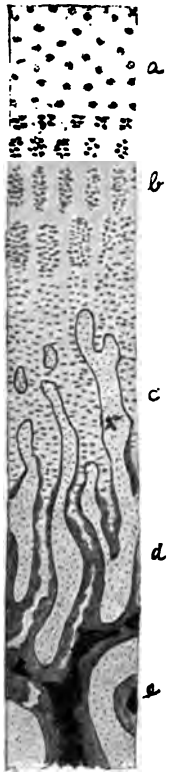

Fig. 402.

Schema der histologischen rhachitischen Veränderungen der Rippe. *a* normaler Knorpel, *b* Knorpelwucherungzone, *c* Eindringen von Markräumen *x* in den Knorpel, *d* Ablagerung von dunkel gehaltener osteoider Substanz auf die hellen zackigen Knorpelreste, *e* central verkalkte Knochenbälkchen.

Fig. 403.

Innenfläche der einen Thoraxhälfte mit rhachitischem Rosenkranz. Die Uebergänge vom Knorpel zum Knochen sind (bei *a a*) stark verdickt. *C* Clavicula, *b* Schnittfläche einer Rippe, zeigt die Verdickung und unregelmässige Grenze (vergl. Fig. 401).

diesen Zeitraum hinaus offen, die Nahtränder greifen nicht in einander. Die platten Knochen, zumal das Hinterhaupt, erleiden jene hochgradige event. mit lückenförmiger Durchbrechung verbundene

Verdünnung, die **Craniotabes** genannt wird. Die Schädelvergrösserung ist oft verbunden mit Hydrocephalus (S. 171). Heilt die Rhachitis, so bleibt der Schädel meist grösser und hat häufig eine viereckige Form.

Die Wirbelsäule zeigt mannigfache Verkrümmungen, besonders oft eine flache Krümmung nach hinten (**Kyphose**) und seitliche Verbiegungen (**Skoliosen**). Diese Deformitäten bleiben häufig nach Ablauf der Erkrankung und verstärken sich, wie vor Allem die Skoliosen.

Der Thorax erfährt zunächst eine Formveränderung durch das Vorspringen der verdickten Uebergangstellen nach innen. Da diese reihenförmig beiderseits unter einander liegen, so redet man von einem **rhachitischen Rosenkranz** (Fig. 403). Die Verunstaltung wird aber bedeutender, wenn jene Uebergangstellen bei den Athembewegungen nach innen vorgetrieben werden, wobei dann der Knorpel sich schief gegen den Knochen verschiebt und aussen eine entsprechende rinnenförmige Vertiefung entsteht. Dadurch springt dann das Sternum mit angrenzenden Knorpeltheilen kielförmig vor (Kielbrust, Pectus carinatum, Hühnerbrust). Andeutungen davon können später bestehen bleiben.

Das Becken wird durch die Compression, welche es zwischen dem Rumpf und den unteren Extremitäten erfährt, platter als sonst (**plattes rhachitisches Becken**), oder es wird von den Gegenden der Gelenkpfannen her zusammengedrückt und dann mehr oder weniger dreieckig oder gar durch die Schenkelköpfe tiefer eingedrückt, so dass die Symphysengegend schnabelartig vorspringt und eine der osteomalacischen (s. u.) ähnliche Form entsteht. Diese Beckendeformitäten haben, da sie nach der Heilung bleiben können, eine grosse geburtshilfliche Bedeutung.

Die Röhrenknochen endlich, zumal die der unteren Extremitäten, erleiden gewöhnlich Verbiegungen, die meist so verlaufen, dass die Tibia und Fibula nach aussen, der Femur nach innen convex sind. Dann entstehen die Säbel- oder O-Beine. Aber auch die entgegengesetzten Krümmungen kommen vor (Fig. 404 und 405). Sie können sich durch geeignete Resorption einerseits und Apposition andererseits wieder verlieren, sie bleiben aber manchmal in verschiedenen Graden bestehen.

Der geringe Kalkgehalt sämmtlicher Knochen kann natürlich auch leicht zu Infractionen und Fracturen führen, die langsamer als sonst wieder consolidirt werden.

Die Heilung der Rhachitis führt gewöhnlich zu einer ab-

normen Härte der Knochen. Das lebhaft gewucherte Mark erzeugt entsprechend vielen dicht gefügten Knochen.

Ueber das Wesen der Rhachitis sind wir nicht unterrichtet. Von den zahlreichen Theorien, die zu ihrer Erklärung aufgestellt worden sind, hat sich keine bewährt. Man hat naturgemäss an zu geringen Kalkgehalt der Nahrung gedacht. ZWEIFEL ist

Fig. 404.
Rhachitische Verkrümmung der Tibia und Fibula.

Fig. 405.
Rhachitische Krümmung des Femur. *a* scharfe hohe Leiste an der Concavität.

dafür neuerdings eingetreten. Aber der Körper der Kinder ist, abgesehen vom Skelet, nicht abnorm kalkarm und experimentelle Kalkentziehung macht zwar selbstverständlich ein weiches Knochensystem, aber keine typische Rhachitis. Es wurde auch eine Ueberladung des Blutes mit Milchsäure angenommen, die von den die Erkrankung begleitenden Darmkatarrhen herrühren sollte. Diese

Theorie musste aufgegeben werden. Man fasste ferner die Möglichkeit einer Infection ins Auge, aber man konnte dafür bis jetzt keine sichere Grundlage gewinnen. Von STOELTZNER wurde weiterhin die Meinung vertreten, dass die Rhachitis von primärer Erkrankung der Nebenniere abhängig sein könnte, ähnlich wie Entwicklungstörungen des Skelets durch Abnormitäten der Schilddrüse hervorgerufen werden. Auch diese Auffassung schwebt völlig in der Luft.

Fig. 406.
Skelet eines Foetus mit sogenannter fötaler Rhachitis.

c) Fötale „Rhachitis".

Bei Neugeborenen und Embryonen kommt echte Rhachitis, wenn überhaupt, so doch nur sehr selten und nur in geringen Graden vor. Dagegen findet sich bei ihnen eine in einzelnen Punkten ähnliche Erkrankung (Fig. 406), die deshalb, aber nicht glücklich, fötale Rhachitis genannt wurde. Der Schädel ist gross, die Nasenwurzel eingezogen, die Extremitäten plump, die Weichtheile relativ zu weit, daher in Falten gelegt. Es handelt sich um eine mangelhafte Entwicklung des ganzen Skeletsystems. E. KAUFMANN spricht von Chondrodystrophia, und zwar hypo- und hyperplastica und malacica je nach dem Verhalten des Knorpels. Aber VIRCHOW hat betont, dass diese Hervorhebung der Knorpelveränderungen nicht berechtigt ist. Es handelt sich in der That um eine allgemeine Störung des Knochenwachsthums. Denn nicht nur der Knorpel ist erkrankt, auch die periosteale Knochenbildung leidet und das Knochenmark ist ebenfalls gleichwerthig betheiligt. Zwischen Knorpel und Knochen schiebt sich an den Röhrenknochen manchmal ein beide Theile trennender Periostausläufer ein. Die mangelhafte Knochenenwicklung macht sich

an der Schädelbasis in einer ausgesprochenen Verkürzung des Os tribasilare geltend.

Die Aetiologie ist unbekannt. Zusammenhang mit Syphilis ist unwahrscheinlich. VIRCHOW betont die nahe Beziehung zu der als Phokomelie bezeichneten Missbildung.

Die Kinder werden meist todt geboren oder sterben bald. Zuweilen leben sie bei relativ geringgradiger Erkrankung, zeichnen sich dann aber durch geringe Grösse und plumpe Knochenbildung aus.

Mit der Chondrodystrophie wird sehr gern der **Cretinismus** zusammengestellt, jene endemisch vorkommende schwere Allgemeinerkrankung, die vor Allem durch mangelhafte Intelligenz, Kleinheit und abnorme Bildung des Schädels und durch Wachsthumstörung des Skelets ausgezeichnet ist. Das Gesicht ist relativ gross, die Nasenwurzel eingezogen, die Stirn klein und zurückliegend, das übrige Skelet ist nicht immer abnorm gebaut, meist plump und mit verbogenen Extremitäten versehen. Die Aetiologie des Cretinismus ist nicht aufgeklärt, wird aber in Verbindung mit einer Erkrankung der Schilddrüse gebracht (S. 496), die nicht selten hochgradig atrophisch, aber auch im Sinne einer Struma vergrössert sein kann. VIRCHOW hat zuerst auf eine frühzeitig eintretende Synostose der Synchondrosis spheno-occipitalis aufmerksam gemacht. Es hat sich aber herausgestellt, dass diese Anomalie durchaus nicht zur Regel gehört.

Dass Erkrankungen der Schilddrüse, insbesondere ihre völlige Functionslosigkeit, Wachsthumstörungen des Skelets machen können, wissen wir aus Versuchen, in denen Thiere nach Exstirpation des Organs abnorme Bildung des Schädels und plumpe Extremitäten bekamen (S. 497).

d) Barlow'sche Krankheit.

Der Rhachitis nahestehend ist die sogenannte BARLOW'sche Krankheit. Bei ihr handelt es sich um eine an den Epiphysenknorpeln localisirte mit Blutungen in den Knochen, in das Periost und in die Musculatur einhergehende Affection, die in ihren reinen Formen von der Rhachitis nach SCHMORL (NAEGELI) dadurch verschieden ist, dass nirgendwo eine über das normale Maass hinausgehende Anbildung osteoider Substanz vorhanden ist. Es findet sich aber Knorpelwucherung, unregelmässiges Vordringen der Markräume und mangelhafte Knochenentwicklung. Diese Kriterien sind wohl verwerthet worden, um die BARLOW'sche Krankheit als eine modificirte Rhachitis hinzustellen. Aber man wird wohl nur sagen

dürfen, dass beide Processe, die in denselben Lebensaltern vorkommen, einander verwandt, aber nicht identisch sind, dass sie indessen in demselben Individuum combinirt auftreten können.

e) Osteotabes infantum.

Unter der Bezeichnung Osteotabes infantum beschrieb E. ZIEGLER eine Erkrankung des Skelets, die mit der Rhachitis das von ihr befallene Lebensalter gemein hat, die aber von ihr verschieden ist und in einer zunehmenden Umwandlung des lymphoiden in Gallertmark und gleichzeitig in einem von innen heraus erfolgenden Knochenschwund besteht.

f) Verkrümmungen und abnorme Stellungen des Skelets.

Am Skelet kommen zahlreiche und häufige Verkrümmungen und abnorme Stellungen der verschiedenen Abschnitte vor, deren Genese zum weitaus grössten Theil in die intrauterine oder extrauterine Entwicklungszeit fällt und die hier im Zusammenhang besprochen werden sollen. Auch die abnormen Stellungen der Gelenke schliessen sich hier an, da sie sich von denen des übrigen Skelets nicht trennen lassen.

α. Verkrümmungen der Wirbelsäule.

1. Die häufigste und wichtigste Verkrümmung der Wirbelsäule ist die seitliche, die als **Skoliose** (Fig. 407) bezeichnet wird und sich in höheren Graden stets auch mit einer nach hinten convexen Biegung verbindet **(Kyphoskoliose)**. Meist weist die Wirbelsäule zwei nach entgegengesetzten Seiten gerichtete Krümmungen auf. Die Wirbel sind hauptsächlich in der Weise missgestaltet, dass sie an der convexen Seite der Skoliose hoch, an der concaven niedriger sind, also eine ungefähre Keilform besitzen (Keilwirbel). Ihre Entstehung wird verschieden aufgefasst, aber durch die von mir mit der Schwanzwirbelsäule der Kaninchen angestellten Versuche (Arch. f. Ent.-Mech. Bd. 6 u. allg. Path. S. 290) verständlich. Die Rippen sind an der Convexität hinten neben der Wirbelsäule stärker als sonst gebogen, so dass sie winkelig nach hinten vorspringen und den zu ihnen gehörenden Theil des Thorax erheblich einengen. Sie können so stark geknickt sein, dass sie mit ihrer Innenfläche den Wirbelkörpern nahezu anliegen. Es giebt verschiedene Veranlassungen zur Skoliose, so Erkrankungen des Knochensystems (Rhachitis, Spätrhachitis, Osteomalacie etc.), einseitige Lähmungen u. a. Hauptsächlich aber kommt die habituelle Skoliose in Betracht, die vor Allem bei Schulkindern, besonders bei Mädchen, auftritt und auf eine allgemeine Muskel-

müdung zurückgeführt, aber doch wohl durch eine krankhafte ichte Veränderlichkeit des Knochens unterstützt wird.

2. Eine zweite Verkrümmung ist die **Kyphose**, die in einer ch hinten vortretenden Biegung (Buckel) besteht. Die häufige

Fig. 407.
Hochgradige Skoliose.

nkelige Kyphose soll bei der Tuberculose angeführt werden. er reden wir nur von der flachen, bogenförmigen Kyphose, theils nach Rhachitis, theils nach Osteomalacie, theils im Alter s Folge von Knochenatrophie und Muskelschwäche), theils auch der Jugend aus den gleichen Gründen wie die Skoliose und zu- mmen mit ihr eintritt. Sie kann sehr hohe Grade erreichen.

3. Die dritte Biegung ist die **Lordose**, bei der die Biegung nach vorn convex ist. Sie findet sich am häufigsten an der Lendenwirbelsäule, compensatorisch bei der durch Rhachitis, durch Luxation der Schenkelköpfe (s. u.) hervorgerufenen falschen Beckenstellung, ferner als Ausgleich für die Kyphose der oberen Abschnitte der Wirbelsäule, selten primär.

β. Verkrümmungen der Extremitäten.

Die unteren Extremitäten zeigen ungleich häufigere und charakteristischere Verbiegungen und abnorme Stellungen als die Arme. Wir unterscheiden an den Füssen mehrere Formen:

Pes varus (Klumpfuss) (Fig. 408), Abweichung des Fusses mit der Sohle nach innen, so dass der Rücken nach aussen der äussere Fussrand

Fig. 408.
Skelet eines Klumpfusses.

nach unten gekehrt ist. — **Pes valgus** (oder planus) (Plattfuss), Abweichung des Fusses mit der Sohle nach aussen, so dass der Fussrücken nach innen, der innere Fussrand nach unten gekehrt ist. — **Pes equinus** (Pferdefuss, Spitzfuss), Abweichung des Fusses mit der Sohle nach hinten, der Rücken ist nach vorn gerichtet, der Fuss berührt beim Stehen den Boden mit den Zehen und den Vorderenden der Metatarsusknochen. Durch Combination mit den vorerwähnten Abweichungen entsteht der Pes varo-

equinus und valgo-equinus. — **Pes calcaneus** (Hackenfuss), Fussspitze erhoben, nur die Ferse tritt auf, sie ist wie eine Stelze abwärts gerichtet und ragt nicht nach hinten vor. — An der Hand kommen entsprechende Verkrümmungen vor.

Diese Deformitäten können angeboren (mit Ausnahme des Pes equinus) und erworben sein. Die angeborenen beruhen auf einer abnormen Lagerung und dadurch bedingter abnormer Entwicklung der Füsse im Uterus, die erworbenen finden sich überwiegend bei Lähmungen der Musculatur, der Pes valgus ausserdem bei Individuen, die bei leicht ermüdender Musculatur lange dauernd zu stehen gezwungen sind. Die Körperlast flacht dann die normale Wölbung des Fusses ab.

Die falschen Fussstellungen sind aber nicht nur von Verschiebungen in den Gelenken abhängig. Denn auch die Form der angrenzenden Knochen, zumal des Talus und des Calcaneus, ist abnorm und wird es um so mehr, je länger der Fuss in seiner regelwidrigen Gestalt benutzt wird. So ist z. B. bei dem Pes varus der Talus abgeplattet und nach hinten zugeschärft. Auf weitere Einzelheiten können wir nicht eingehen, müssen ihre Besprechung vielmehr den chirurgischen Lehrbüchern überlassen.

Auch das Kniegelenk kann abnorme Stellung zeigen. Wir unterscheiden hier das **Genu valgum,** bei welchem das Gelenk nach innen abweicht (X-Bein, Bäckerbein), das **Genu varum,** bei welchem die Abweichung nach aussen stattfindet (Säbelbein) und das **Genu recurvatum** mit Verbiegung nach hinten.

Das Genu valgum und varum beruht theils auf rhachitischer Erkrankung des Skelets, theils und vor Allem auf Schlaffheit der Musculatur und des Bandapparates bei Individuen, die dauernd zu stehen und Lasten zu tragen gezwungen sind, bei dem Genu recurvatum kommt vor Allem Schlaffheit des hinteren Bandapparates in Betracht.

Auch bei den Knieabnormitäten handelt es sich nicht nur um abnorme Gelenkstellung, sondern ebenfalls um Knochenverbiegungen. Die Diaphysen von Femur, Tibia und Fibula sind gegen die Epiphysen in einer der Gelenkstellung entsprechenden Weise winkelig gestellt.

Bei dem Genu valgum und varum hat fast nur ein Condylus bezw. die entsprechende Fläche der Tibia die Last zu tragen. Hier ist dementsprechend der Knorpel von normaler Dicke, während er sammt dem darunterliegenden spongiösen Knochen über dem anderen Condylus atrophisch ist (s. allg. Path. S. 293).

Bei dem Genu valgum ist gewöhnlich zugleich auch Plattfuss vorhanden.

Ausser den bis jetzt besprochenen abnormen Stellungen der Gelenke giebt es noch sogenannte Contracturen, bei denen die Abnormität durch pathologische Verkürzung von Muskeln, Fascien und Bändern bedingt ist. Solche Zustände stellen sich besonders bei gelähmten Individuen ein. Hier atrophirt der knöcherne Antheil des Gelenkes und ebenso der Knorpel, soweit die einander gegenüberliegenden Flächen nicht in functionelle Berührung mit einander kommen. Wo diese bestehen bleibt, behält der Knochen seine Structur und der Knorpel seine Dicke.

g) Regressive Veränderungen.

1. Atrophien.

a) Die senile Atrophie betrifft das ganze Skelet. Die Knochensubstanz vermindert sich, die Markräume erfahren eine

Fig. 409.
Senile Atrophie des Schädeldaches. Auf beiden Seitenwandbeinen je eine flache Grube *GG*.

Erweiterung. Am Schädel kommen, ausser dass er dünner und leichter wird, auf der Aussenfläche grubige flache Vertiefungen

(Fig. 409) zu Stande, die zumal neben dem Tuber der Seitenwandbeine auftreten und in sehr seltenen Fällen bis zur Perforation fortschreiten können. Die Alveolarabschnitte der Kiefer (Fig. 410) schwinden unter Ausfall der Zähne. An den grossen Röhrenknochen tritt eine Verdünnung der Compacta der Diaphysen ein durch subperiostale (concentrische) Einschmelzung der Knochensubstanz und durch Erweiterung der Markräume (Fig. 411). Man redet demgemäss von **concentrischer** bezw. **excentrischer Atrophie**. Die Compacta kann durchscheinend werden. Die spongiösen Knochenabschnitte werden rareficirt (Osteoporose). Aus allen diesen Veränderungen erklärt sich die leichte Brüchigkeit der senilen Knochen, besonders des Schenkelhalses.

Die senile Atrophie kommt nach Pommer nicht durch gesteigerte Resorption, sondern durch verminderte Apposition bei gleichbleibender Einschmelzung zu Stande. Damit steht der Umstand gut im Einklang, dass im Alter das Mark meistens ein Fettmark, also zur Apposition wenig geeignet ist.

Fig. 410.
Senile Atrophie des Unterkiefers.

b) Die **Inactivitätsatrophie** (s. allg. Path. S. 202) findet sich bei Nichtgebrauch von Knochenabschnitten nach Amputation, Gelenkerkrankungen, Lähmungen etc. Sie kann zumal an der Tibia und Fibula beträchtlich werden, die Compacta in der Nähe der Epiphyse auf Papierdünne einschmelzen und sogar multiple Perforationen herbeiführen.

c) **Druckatrophie** stellt sich überall da ein, wo dauernd ein zunehmender Druck auf dem Knochen lastet, also bei andrängenden Tumoren, Aneurysmen, Echinokokken etc. Die Knochen, z. B. die platten Schädelknochen, können in ihrer ganzen Dicke zerstört werden.

Alle atrophischen Knochen zeigen natürlich eine grössere Brüchigkeit, **Osteopsathyrosis**. In seltenen Fällen kommt diese aber auch als selbständige Erkrankung schon bei jüngeren Individuen vor, ohne dass sich immer bestimmte Knochenveränderungen nachweisen liessen. Die Individuen brechen bald diesen, bald jenen Knochen bei leichten traumatischen Einflüssen. Die Aetiologie ist

nicht bekannt. Syphilitischer Marasmus, an den man wohl gedacht hat, lässt sich meist nicht nachweisen.

2. Osteomalacie.

Eine charakteristische, schwere Allgemeinerkrankung des Knochensystems ist die **Osteomalacie**, die Knochenerweichung. Sie tritt nur bei Erwachsenen auf und zeichnet sich klinisch aus durch eine Neigung zu hochgradigen Verkrümmungen des Skelets, welche

Fig. 411.

Hochgradige Atrophie des Femur. Die Compacta der Diaphyse ist auf eine dünne Lamelle reducirt. Die Spongiosa des Kopfes und Halses ist stark reducirt.

auf einer abnormen Biegsamkeit und Weichheit der Knochen beruhen. Die Extremitäten können in den hochgradigsten Fällen beliebig gebogen werden.

Die anatomische Untersuchung ergiebt einmal einen ausgiebigen

Knochenschwund, der besonders an den grossen Diaphysen auf-
ällt, zweitens aber auch an manchen Stellen eine oft ausgedehnte
Neubildung von Knochensubstanz. Beide Umstände aber können
ie ungewöhnliche Weichheit des Skelets, die bis zur leichten
chneidbarkeit auch der sonst sehr festen Theile gehen kann,
icht erklären. Das vermag aber der weitere Befund, nämlich die
Kalkarmuth aller vorhandenen Knochenabschnitte, die überall
ort, wo sie an die Markräume angrenzen, in mehr oder weniger
reiten Säumen kalklos sind.

Fig. 412.
Osteomalacisches oberes Femurende. Die normale Architectur (vergl. Fig.137, a. P.) ist ganz verloren gegangen. Man sieht eine theils dichtere, theils rareficirte netzförmig angeordnete Substanz.

Nehmen wir irgendwo aus einem Skelettheil ein Knochen-
älkchen heraus und untersuchen es unter dem Mikroskop, so
nden wir es am Rande ringsum hell, kalkfrei, osteoid, wäh-
end die Mitte dunkel, verkalkt ist. Die osteoide Zone erscheint
m so breiter, je weicher das Bälkchen ist. In den höchsten
raden enthält es gar keine Kalksalze, sieht also ähnlich aus, wie
enn es künstlich decalcinirt wäre. In dieser Hinsicht verhält
ch der alte Knochen ebenso wie der etwa neugebildete.

Durch den Schwund, die Neubildung und den theilweisen
Kalkgehalt werden die einzelnen Knochen in mannigfacher Weise
mgestaltet.

Die grossen Röhrenknochen haben eine verdünnte Compacta, bei erweiterter Markhöhle. Sie knicken leicht ein, ähnlich wie Pappe, oder sie sind biegsam wie festes Leder, oder sie stellen gar einen schlaffen Schlauch dar, der aller Kalksalze entbehrt. Hier muss also in erster Linie ein Schwund des Knochens bei vermindertem oder fehlendem Kalkgehalt des noch vorhandenen

Fig. 413.

Oberes osteomalacisches Ende des Femur. Die Knochensubstanz ist rareficirt, im Hals aber so geschwunden, dass eine grosse Höhle entstanden ist (vergl. Fig. 412).

eingetreten sein. In den Epiphysen treffen wir manchmal sehr dichte Substanz, die aber grobbalkiger ist als sonst und eine völlig andere Architectur aufweist (Fig. 412, vergl. Figur 137 S. 289 der allg. Path.). In anderen Fällen oder an gewissen Stellen sehen wir meist auch eine starke Reduction, so z. B. im Halse des Femur, dort, wo auch bei seniler Atrophie lebhafte Einschmelzung stattzufinden pflegt (Fig. 413).

So lange die Diaphysen noch nicht zu weichen Schläuchen geworden sind, können sie leicht Fracturen oder Infractionen

erleiden, die in ähnlicher Weise wie bei normalen Knochen ausheilen (s. u.), d. h. Callus von oft grosser Mächtigkeit bilden. Aber er bleibt auch theilweise kalkfrei, kann aber doch nicht selten wesentlich fester werden als die anderen Skeletabschnitte.

In sehr typischer Weise pflegt das Becken verändert zu sein. Es wird sehr weich, wie Kautschuk biegsam **(Kautschukbecken, Gummibecken)** und zeigt eine durch den Druck der Rumpflast und den Gegendruck der Femurköpfe bedingte Formveränderung,

Fig. 414.
Osteomalacisches Becken. Die Symphyse springt in Folge einer Einknickung der horizontalen Schambeinäste schnabelförmig vor.

die in einem Einsinken der Pfannengegenden in das Beckenlumen hinein und in einem davon direct abhängigen schnabelförmigen Vorspringen der Symphyse besteht **(Schnabelbecken,** Fig. 414). Seine Knochensubstanz ist theils rareficirt, theils, zumal an den stärker gebogenen Stellen, wie in der Symphysengegend, sehr dicht (Fig. 415).

Die Wirbelsäule zeigt die mannigfachsten Verbiegungen, die Wirbelkörper (Fig. 416) sind theils poröser als sonst, theils nur mit engen Markräumen versehen, abnorm geformt und gern oben und unten leicht eingedrückt.

Das Sternum ist gern S-förmig gekrümmt und ebenfalls an den am meisten gebogenen Stellen von dichtem Gefüge (Fig. 417).

Die Rippen sind besonders durch Fracturen und Infractionen

ausgezeichnet, die in grosser Zahl, auch an jeder einzelnen Rippe auftreten können.

Der Schädel und die Gesichtsknochen sind im Ganzen wenig betheiligt, aber auch nicht unverändert.

Fig. 415.

Horizontalschnitt durch ein osteomalacisches Becken, welches wie Kautschuk beweglich ist (Gummibecken). *J* Intervertebralscheibe, *P P* Hüftpfannen, *K* Kreutzbein. *a* verdichtete, *b b* rareficirte, *S S* verdichtete (an die Symphyse angrenzende) Knochensubstanz.

Das Knochenmark ist sehr verschieden. In frischen Fällen, bei noch nicht lange dauernder Erkrankung ist es roth, pulpös, blut- und zellreich (Osteomalacia rubra). Später wird es gern gallertig, gelblich, ödematös (O. flava). Dabei bilden sich oft kleinere und grössere mit gelblicher oder brauner Flüssigkeit gefüllte cystöse Hohlräume.

Die Veränderungen im übrigen Körper sind lediglich abhängig von den Knochendeformitäten, die z. B. die Athmung wesentlich schädigen müssen.

Die Osteomalacie tritt am häufigsten bei weiblichen Individuen und zwar im Zusammenhang mit Schwangerschaft und Puerperium, seltener ausserhalb derselben und bei Männern auf. Sie kommt daher sehr oft als eine die Geburt störende oder verhindernde Erkrankung in Betracht und zwar nicht selten mehrere Male, da ihr Verlauf sich über viele Jahre erstrecken kann. Die ausgesprochene Verengerung des Beckens, zumal in den höheren Graden des Schnabelbeckens macht die Geburt unmöglich und den Kaiserschnitt nothwendig.

Fig. 416.
Wirbelkörper bei Osteomalacie. Der Körper ist biconcav geformt, in seinen mittleren Theilen stark rareficirt, am Rande verdichtet.

Aber auch abgesehen von dieser Bedeutung für den Geburtverlauf ist die Osteomalacie eine sehr schwere Affection. Sie gelangt nur selten zur Heilung, führt also meist durch allgemeine Kachexie in Folge Störung der Organfunctionen zum Tode. Die Heilung vollzieht sich unter allmählicher Consolidirung des Skelets, welches schliesslich fester werden kann, als es vorher war.

Fig. 417.
Sternum bei Osteomalacie. Das Sternum ist S-förmig gebogen, bei *a* ist seine Substanz rareficirt, bei *b* an einer Knickungstelle verdichtet.

Ueber die Entstehung der osteomalacischen Knochenveränderungen ist noch nicht in jeder Hinsicht völlige Klarheit erzielt.

Jene Kalklosigkeit ausgedehnter Skeletabschnitte kommt auf zwei Wegen zu Stande. Der eine ist die Entkalkung, **Halisteresis**, vorher kalkhaltig gewesener Theile, der andere das Kalklosbleiben neugebildeter osteoider Substanz.

Die Halisteresis vermittelt den Schwund der Knochensubstanz. Die zunächst vom Markraum aus decalcinirten Theile, also die zurückgebliebene Grundsubstanz, werden nachher völlig aufgelöst, während die Entkalkung zugleich weiter fortschreitet. Aber diese Auffassung ist mehrfach (v. Cohnheim, Hanau) besonders deshalb

angefochten worden, weil sich mit Rücksicht auf die verschiedenen Lamellensysteme der Knochensubstanz der Bau der osteoiden Säume sehr oft nicht mit der Annahme einer Decalcination vorher normalen Knochens vereinigen lässt. Man ist zu besonderen Erklärungen gezwungen (RIBBERT, Bibl. med. C. H. 2), auf die wir hier nicht genauer eingehen können. Aber diese Schwierigkeiten gaben Veranlassung zu der Behauptung, dass alle osteoide Substanz neugebildet sei. Doch widerspricht dem einmal die feinere Structur der Säume in den unzweifelhaft schwindenden Abschnitten. Denn sie deckt sich in der Hauptsache mit dem Aussehen entkalkten Knochens. Zweitens aber steht jener Meinung der Umstand entgegen, dass in den dem Schwunde unterliegenden Theilen die Knochensubstanz an der Grenze gegen die Markräume überall und ausnahmslos kalkfrei ist, so dass gar keine Möglichkeit besteht, wie denn die Auflösung des Knochens anders als durch primäre Entkalkung zu Stande kommen sollte.

Für die Halisteresis spricht aber auch die von v. RECKLINGHAUSEN betonte Bildung der sogen. Gitterfiguren, die dadurch entstehen, dass von den Interfibrillärspalten aus die Decalcination beginnt und dass dann die in den Schnitten in sie eindringende Luft unter dem Mikroskop dunkle gitterförmige Figuren entstehen lässt.

Neubildung von kalklos bleibender Knochensubstanz findet sich also nicht überall, sondern nur an bestimmten Stellen.

Die Aetiologie der Osteomalacie ist noch dunkel. Wir wissen nicht, auf welche Weise die Kalksalze aufgelöst werden und wie deren Einlagerung in die neue osteoide Substanz verhindert wird. Kalkarmuth in der Nahrung und Vorhandensein von Säuren kommen nicht in Betracht (vergl. die Rhachitis). Dagegen dürfte eine starke dauernde Hyperämie des Knochenmarkes eine Rolle spielen. Wie sie aber zu Stande kommt, ob durch Infection oder reflectorische vasamotorische Einflüsse oder auf andere Weise, ist unbekannt. Eine etwaige reflectorische Hyperämie hat man (FEHLING) aus einer primären Erkrankung der Ovarien abgeleitet, an denen aber bestimmte anatomische Veränderungen bisher nicht gefunden wurden. Für diese Annahme liesse sich aber der Umstand verwerthen, dass nach Castration Besserung der Erkrankung oder gar Heilung beobachtet wurde.

3. Ostitis deformans.

Unter Ostitis deformans (PAGET) verstehen wir eine von STILLING und v. RECKLINGHAUSEN u. A. untersuchte seltene Knochen-

erkrankung, die der Osteomalacie nahe steht und sich durch ausgedehnte Einschmelzungsvorgänge und lebhafte Neubildung von Knochensubstanz auszeichnet, die lange unverkalkt bleibt. Die befallenen Individuen stehen meist im höheren Alter. Ergriffen sind besonders gern, zuweilen allein, die Femora, ferner die Unterschenkel, die Wirbelsäule, der Schädel. Besonders auffällig ist die oft beträchtliche unregelmässige Verdickung der erkrankten Knochen, die platten Schädelknochen können mehrere Centimeter dick werden. In den veränderten Skelettheilen kommt es manchmal zur Bildung von Cysten. Die Aetiologie ist unbekannt.

h) Die Knochenbrüche.

Die Knochen, zumal die grösseren Röhrenknochen, brechen nicht selten, sei es durch indirecte, sei es durch directe Gewalt. Zugleich wird das Mark und das Periost in ganzer oder in wechselnder Ausdehnung zerrissen. Der **Bruch**, die **Fractur**, kann ein querer, horizontaler oder schräger, gradliniger oder gezackter sein. Nicht selten werden von den Bruchenden einzelne oder mehrere Stücke abgesprengt: Splitterbruch. Die Stellung der Röhrenknochen wird durch den Bruch meist verändert. Es tritt eine winkelige Knickung (Dislocatio ad axin) ein (Fig. 418), oder eine horizontale Verschiebung (D. ad latus), ev. bis zur Trennung der Enden und deren Längsverschiebung gegen einander (D. ad longitudinem, Fig. 419 u. 420). Dabei bohren sich die Bruchenden in die Weichtheile ein. Durchbrechen sie auf diese Weise die Haut, so liegt ein complicirter Bruch vor. Auch die spongiösen Knochen können auf mannigfache Art brechen. Die platten Schädelknochen zeigen gern sehr lange spaltförmige Fracturen, die auch Fissuren (Spalten) genannt werden, wenn die Ränder dicht an einander liegen bleiben. Sie erstrecken sich oft über mehrere Schädelknochen zugleich, so z. B. quer über die Basis von einer Seite zur anderen. Auch hier kommt es oft zur Lostrennung kleinerer und grösserer Splitter.

Die Fractur führt nicht immer zur völligen Continuitätstrennung. Manchmal findet sie sich nur auf der einen Seite als eine Einknickung, während die andere Seite mehr oder weniger intact ist. Dann sprechen wir von Infraction. Sie kommt vor Allem bei weichen Knochen, also bei Osteomalacie und Rhachitis vor.

Die Heilung von Brüchen erfolgt stets in der Weise, dass

zunächst eine im Ueberschuss gebildete junge Knochensubstanz die Bruchenden allseitig umgiebt und dadurch fixirt. Die neue Knochenmasse heisst **Callus** (s. Figur 122 S. 261 d. allg. Pathol.). Der Vorgang ist am leichtesten an einem einfachen durch einen Verband in der alten Stellung fixirten Querbruch eines Röhrenknochens zu verfolgen (s. allg. Path. S. 261). Die Hauptmasse des Callus wird vom Periost gebildet, geht nach oben und unten eine längere Strecke auf die Bruchenden über und schwillt allmählich ab. So entsteht eine im Ganzen etwa spindelige Verdickung (Fig. 422). Sie ist bedingt durch den äusseren Callus. Zugleich wird die Markhöhle in meist geringerer Ausdehnung durch einen inneren Callus ausgefüllt und zwischen den Bruchenden bildet sich ein an Masse geringer, aus eingedrungenen Periost- und Markzellen erzeugter intermediärer Callus, der aber nach völliger Heilung die Vereinigung der Bruchenden allein bewirkt, da der äussere und innere Callus nach einigen bis vielen Wochen der Resorption anheimfallen. (Ueber die Histologie des Callus s. allg. Path. S. 260.)

Fig. 418.
Doppelte Fractur des Femur, bei *a* u. *b* in Winkelstellung geheilt.

Der Umfang des Callus hängt hauptsächlich von der Stärke des gebrochenen Knochens ab. Er ist z. B. besonders dick am Femur. An den platten Schädelknochen ist er an den freien Flächen wenig ausgedehnt. Wird ein Callus ungewöhnlich umfangreich und bleibt so zu lange bestehen, so reden wir von Callus luxurians.

Die Dauer der Heilung schwankt ebenfalls je nach den verschiedenen Skelettheilen. Sie beträgt 2—12 Wochen.

In der Hauptsache verlaufen die Fracturen mit Dislocation,

vorausgesetzt, dass sie nicht durch den Arzt beseitigt wird, ebenfalls nach dem eben gegebenen Schema. Nur ist der Callus umfangreicher. Er bleibt oft dauernd. Die Heilung nimmt mehr Zeit in Anspruch. Die Dislocation muss nach der Heilung natürlich in der Hauptsache bestehen bleiben. Dann kommen die in

Fig. 419.

Geheilte Fractur des Femur mit Verschiebung ad longitudinem. Die beiden Fragmente sind durch eine quere Knochenbrücke mit einander verwachsen.

Fig. 420.

Geheilte Fractur mit Verschiebung ad longitudinem. Die Markräume der beiden Fracturenden sind getrennt.

Figur 418, 419 u. 420 wiedergegebenen abnormen Stellungen zu Stande. 418 zeigt den Ausgang einer doppelten Fractur, 419 die durch Callus fixirte longitudinale Verschiebung, 420 einen Längsschnitt durch eine ähnliche Fractur. Hier sind die beiden Markräume von einander getrennt. In anderen Fällen können sie sich durch Resorption der trennenden Knochenmasse vereinigen.

Bei starken Verschiebungen, Winkelstellungen und Splitterungen

bleiben oft umfangreiche Callusmassen bestehen (Fig. 421), zwischen denen dann zuweilen bindegewebig begrenzte, mit Flüssigkeit gefüllte Hohlräume auftreten. In diesen Callusmassen bilden sich manchmal functionell angepasste Structuren (Fig. 421 a, b; s. allg. Path. S. 288).

Fig. 421.

Unvollkommen geheilte Fractur des Femur. *C C* Condylen. Zwischen oberes und unteres Bruchstück ist eine unregelmässige neugebildete Knochenmasse *K* eingeschoben, in der sich eine platte von weissem Bindegewebe begrenzte mit wässriger Flüssigkeit gefüllte Höhle *H* befand. Bei *a* und *b* geht aus dem unteren Bruchstück eine mit radiärer Architectur versehene, functionell angepasste periosteale Knochenbildung hervor.

Erleiden zwei neben einander befindliche Knochen einen Bruch in gleicher Höhe, so tritt eine Verbindung durch Callusmassen, eine Synostose ein (Fig. 422).

Wenn Splitter noch vorhanden sind, so können sie, zumal wenn sie mit dem Periost in Verbindung blieben, einheilen oder resorbirt werden, oder dauernde Störungen im Sinne von Fremdkörpern machen.

Die Heilung der Brüche bis zur völligen Fixation setzt eine genügend lange dauernde Ruhigstellung der Fracturenden voraus. Fehlt sie, bewegen sich also die Bruchenden gegen einander, so wird die Heilung verzögert und zuweilen dauernd unvollständig. Es entsteht eine sogenannte **Pseudarthrose** (Fig. 423), wie besonders bei Clavicularfracturen. Das Gleiche tritt ein, wenn die Fractur zu weit klafft, z. B. bei Patellarfracturen, ferner wenn Weichtheile zwischen die Enden eingeschoben sind und wenn die

Callusbildung (bei schwerer Periostzerreissung oder bei Greisen) ungenügend ist. In allen diesen Fällen tritt am häufigsten eine lediglich bindegewebige Vereinigung ein, so z. B. der Fracturstücke der Patella, des Schenkelhalses. Oder aber die Bruchenden bleiben gänzlich getrennt und werden nur durch das umgebende Binde-, bezw. Periostgewebe, welches sich gelenkkapselartig verdickt, zusammengehalten (Fig. 423). Durch die dauernde Bewegung können sich die Enden abschleifen, abrunden und sogar mit einem dünnen Knorpelüberzug bedecken. Dann entsteht eine gelenkähnliche Vereinigung, eine **Nearthrose**, die z. B. mitten in der Humerusdiaphyse liegen kann.

Fig. 422.

Geheilte Fractur der Tibia und Fibula, Synostose. Tibia an der Fracturstelle stark verdickt und durch knöcherne Brücke mit der Fibula vereinigt. Letztere hat einen exostotischen Auswuchs *e*.

Als eine mehr oder weniger bedeutungsvolle Complication einer Fractur stellt sich Fettembolie ein. Aber sie kommt nicht durch Aufnahme des Fettes aus der Bruchstelle, sondern aus dem gesammten durch das Trauma erschütterten Knochenmark zu Stande (vergl. a. Path. S. 124).

Bei **Knorpelfracturen** (besonders der Rippen) erfolgt eine Vereinigung durch perichondrales, ev. verknöcherndes Gewebe, nicht durch Knorpel (s. allg. Path. S. 261). Die Verschiebungen der Bruchenden sind denen der Knochenbrüche ähnlich (Fig. 424).

i) Entzündung des Knochensystems.

α. Allgemeines.

Die Entzündungen des Knochens können am Periost und im Knochenmark (der grossen Markräume, der spongiösen Substanz und der Havers'schen Kanäle) ablaufen. Die eigentliche Knochensubstanz ist an den Entzündungen nicht anders betheiligt als durch

eine leichte Schwellung ihrer Zellen. Sehr gewöhnlich tritt fettige Degeneration dieser angrenzenden Knochenkörperchen ein.

Die Entzündungsprocesse zeigen zunächst alle die Verschiedenheiten, die wir auch in anderen Geweben beobachten. Sie können unter vorübergehender Hyperämie und Schwellung durch leichte Exsudation rasch ablaufen (z. B. nach einfachem Trauma), sie können aber intensiver sein und sehr häufig bis zur Eiterung fortschreiten. Dann reden wir von Periostitis purulenta, bei der sich der Eiter meist zwischen Knochen und Periost unter Ab-

Fig. 423.

Alte Fractur des Femurhalses mit Pseudarthrose geheilt. *K* Kopf, *D* Diaphyse, *P* der einem Pseudogelenk entsprechende Spalt, der durch oberhalb und unterhalb gelegene Knochenauswüchse *a a* einigermassen fixirt ist.

hebung des letzteren ansammelt, von Osteomyelitis purulenta und von Ostitis purulenta, wenn eine compactere Knochensubstanz in den engen Markräumen in Entzündung geräth. Zuweilen entsteht statt eines eitrigen ein mehr wässriges albuminreiches Exsudat (Periostitis albuminosa) von fadenziehender Beschaffenheit.

Dauert eine Entzündung längere Zeit an, so bildet sich allein für sich oder unter Betheiligung einer Eiterung ein granulirender Process an Periost und Mark aus. Ersteres wird dadurch verdickt und kann in den späteren Stadien aus dem anfänglich zellreichen Zustand in einen zellarmen, derben, fibrösen übergehen: Periostitis fibrosa. Das harte, verdickte Periost hängt dann meist

fest mit dem Knochen zusammen. Damit kann die Entzündung völlig abgelaufen sein. Nicht selten aber entsteht die fibröse Entzündung in der Umgebung anderer fortschreitender Periostitiden. Das Knochenmark kann unter analogen Bedingungen ebenfalls derb, fibrös werden.

Die Granulationswucherung führt aber sehr gewöhnlich nicht zur fibrösen Umwandlung, sondern zu mehr oder weniger ausgedehnten Zerstörungen am Knochen. Dieser wird in wechselndem Umfang durch das vordringende Granulationsgewebe unter Mitwirkung von Osteoklasten eingeschmolzen. Eine glatte Knochenoberfläche wird dadurch rauh und mit zahllosen kleinen Gruben besetzt, die den einzelnen Knöpfchen des Granulationsgewebes entsprechen. Sehr deutlich sieht man das, zumal an den Bälkchen spongiösen Knochens, unter dem Mikroskop. Statt der glatten Conturen sieht man unzählige Grübchen, Lacunen (Howship'sche Lacunen), die vorwiegend den eindringenden Riesenzellen entsprechen.

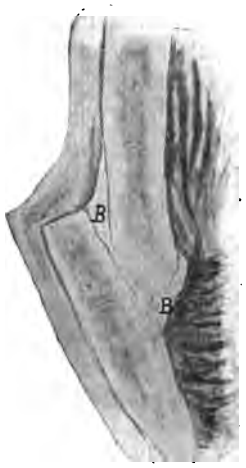

Fig. 424.

Geheilte Knorpelfractur. Die beiden winkelig und ad longitudinem gegeneinander verschobenen Knorpelabschnitte sind durch Bindegewebe *BB* mit einander vereinigt.

Ist der Knochen auf diese Weise nur leicht oberflächlich rauh geworden, so reden wir von Usur, geht der Process tiefer, ist also reichlicher Knochen zerstört, so liegt Caries vor. Wurden die Bälkchen eines spongiösen Knochens ausgedehnt zerstört und verschmälert oder wurden in compacter Knochensubstanz die Markkanäle, die Haversischen Kanäle durch die Wucherung erheblich erweitert, so liegt eine Rareficirung, eine Osteoporose vor.

Nicht selten verläuft der granulirende Process in bestimmten Richtungen, z. B. von der Markhöhle durch die Compacta bis zum Periost. Dann entstehen engere oder weitere Kanäle, Fisteln.

Zu allen bisher geschilderten Vorgängen tritt nun aber noch Neubildung von Knochensubstanz hinzu. Sie verläuft entweder von Anfang an im ganzen entzündeten Gebiet (z. B. nach Trauma), oder sie gesellt sich zur Eiterung und Granulation, in deren Umgebung sie dann auftritt. So sprechen wir von Periostitis ossificans. Die neugebildete Substanz bildet flache, zu-

nächst poröse, später dichte Verdickungen, die zuweilen elfenbeinhart werden: Hyperostosis eburnea. Oder sie erzeugt zackige, höckrige Auswüchse: Osteophyten. Nicht selten entstehen so beträchtliche unregelmässige Vorsprünge, dass man versucht ist, von Geschwülsten zu reden und sie Exostosen zu nennen.

Findet die Knochenneubildung von Markräumen spongiösen Knochens oder von den Haversischen Kanälen aus statt, so werden die Lumina verengt, der Knochen wird dichter und fester: Ostitis ossificans, condensans, Osteosklerose.

Entwickelt sich endlich der junge Knochen von den grossen Markhöhlen aus, so liegt eine Osteomyelitis ossificans vor. Alle diese Neubildungsprocesse können mit einander combinirt sein.

Die verschiedenen Entzündungsprocesse des Knochensystems führen nicht selten zu einem mehr oder weniger umfangreichen Absterben von Knochentheilen, zur

β) Nekrose.

Sie ist die Folge einer Ernährungunterbrechung und kann demgemäss durch Verschluss von Knochenarterien zu Stande kommen. Weit häufiger aber ist sie die Folge einer durch Eiterung bedingten Periostabhebung oder einer eitrigen Zerstörung des Knochenmarks (in den grossen Röhrenknochen wie in spongiösen Abschnitten). Auch kann die bacterielle Giftwirkung (z. B. von Tuberkelbacillen) Nekrose herbeiführen. Ferner spielt traumatische Ablösung des Periosts und Zerstörung des Marks eine Rolle.

Am häufigsten ist ein Entzündungsprocess die Veranlassung zur **Nekrose.**

Ihre Ausdehnung wechselt sehr. Sie kann kleine, z. B. bohnengrosse Bezirke, aber auch eine ganze Diaphyse betreffen.

Das abgestorbene Stück sieht zunächst makroskopisch kaum verändert aus, man kann seine Grenzen nicht deutlich erkennen. Bald aber stellt sich in der anstossenden noch lebenden Substanz eine entzündliche Hyperämie, eine Wucherung und Einschmelzung des Knochens ein, so dass der todte Abschnitt ringsherum durch einen rareficirenden Process demarkirt wird, der mit der völligen Loslösung des todten Stückes vom lebenden Knochen endet. Dann ist der nekrotische Abschnitt beweglich geworden und kann eventuell herausgehoben werden. Wir nennen ihn nun einen **Sequester** (Fig. 425, s. auch Fig. 113 d. allg. Path.).

Beschränkt sich das Absterben auf einen subperiostal gelegenen Bezirk, so handelt es sich um eine periphere Nekrose, oder nach Lösung derselben um einen peripheren Sequester (Fig. 425). Entsprechend giebt es auch eine centrale Nekrose, bezw. einen centralen Sequester. Umfasst der Process aber die ganze Dicke eines Knochens, so haben wir es mit einer totalen Nekrose oder einem totalen Sequester zu thun.

Wenn eine Eiterung die Nekrose bewirkte, dann schwimmt nachher der Sequester im Eiter, bezw. in einer mit Eiter versehenen, aber mit Granulationsgewebe ausgekleideten Höhle. Bei einem peripheren Sequester stellt sich oft eine ossificirende Periostitis der Umgebung ein. Es entsteht ringsherum ein mehr oder weniger vorspringender Knochenwall, der aber weiterhin auch über den Sequester hinauswächst und ihn so in grossem Umfange, aber niemals ganz überdeckt. Der Sequester liegt dann in einer „**Todtenlade**", von der man auch bei centralem Sequester dann reden kann, wenn sich um die Höhle eine abschliessende Schicht dichten Knochengewebes bildet. Wird innerhalb der Todtenlade der Sequester von reichlichem Eiter umspült, der durch zahlreiche Fisteln nach aussen abfliessen kann, so spricht man wohl von **Cloake**.

Fig. 425.
Grosser Sequester des Humerus. *A* die Oberfläche des Knochens, *H* die Markhöhle.

Die Form des Sequesters ist natürlich eine ausserordentlich verschiedene. Am meisten charakteristisch sind die peripheren Sequester, weil sie eine glatte, die periosteale Aussenfläche haben, und die totalen, weil sie die ganze Knochenform behalten.

Die Sequester sind natürlich stets kleiner als die Höhle, in der sie liegen, aber nur deshalb, weil der angrenzende gesunde Knochen eingeschmolzen wurde, nicht weil das abgestorbene Stück selbst peripher aufgezehrt wurde. Resorptionsvorgänge am Sequester selbst sind sehr selten. Andererseits ist auch eine Einheilung nach Ablauf der Entzündung nicht zu erwarten. Ein Sequester wird also so lange als ein todter Fremdkörper liegen bleiben und schädlich wirken, bis er durch den Chirurgen entfernt wird.

γ) Die einzelnen Entzündungsformen.

Die Aetiologie der Knochenentzündungen ist eine vielfache und, von einfachen Traumen abgesehen, fast ausnahmslos eine bacterielle. Die Mikroorganismen gelangen in die Knochen entweder und am häufigsten mit dem Blutstrom, oder von umgebenden Entzündungen oder aus der Aussenwelt bei Verletzungen.

1. Periostitis ossificans.

Leichtere nicht eitrige, ossificirende Periostitis kommt aus mancherlei Veranlassungen vor. Sie wird einmal durch ein directes Trauma (Stoss, Schlag) hervorgerufen und stellt sich andererseits unter der Wirkung eines oft wiederholten, länger dauernden Druckes (z. B. Stiefeldruckes) ein. Sie entwickelt sich ferner im Anschluss an entzündliche Processe benachbarter Weichtheile, z. B. unter einem Ulcus cruris, welches baldmehrplattenförmige, bald (Fig. 426) zackige, unregelmässige, gelegentlich weit über den Bereich des Geschwürs hinausgehende Verdickungen hervorruft. An den Kiefern entsteht Periostitis nach Zahnentzündungen. Auch auf dem Blutwege können Periostitiden veranlasst werden. So finden sich in der Schwangerschaft und zuweilen auch unter anderen Bedingungen auf der Innenfläche des Schädels, zumal des Stirnbeins verschieden gestaltete flachere oder zackige Auswüchse. Auch bei Infectionskrankheiten kann am Knochensystem hier oder dort eine ossificirende Periostitis angeregt werden.

Fig. 426.

Theil einer Fibula mit dichtgedrängten kleinen und höheren zackigen Exostosen; bei lange bestandenem Ulcus cruris.

2. Eitrige Ostitis, Periostitis und Osteomyelitis.

Die schwersten Knochenentzündungen sind eitriger Natur. Sie werden meist durch die pyogenen Kokken veranlasst. Unter ihnen beansprucht die meist kurzweg als **acute Osteomyelitis** bezeichnete, aber gegen andere eitrige Processe nicht scharf begrenzte Erkrankung besondere Beachtung. Bei ihr handelt es

sich meist um Staphylokokken, die zuerst hier aufgefunden wurden (Becker), weniger oft um Streptokokken und Pneumokokken. Der Infectionsweg ist der hämatogene, oft deutlich im Anschluss an primäre anderweitige Eiterungen oder durch Eiterkokken

Fig. 427.

Osteomyelitis der Tibia, Längsschnitt. Der Knochen ist von vielen mit pyogener Membran ausgekleideten Abscessen durchsetzt, einem grossen (*A*) und vielen kleinen (*a a*). Bei *b* und *d* Durchbruch nach aussen, bei *n* ebenfalls Durchbruch mit periostealem Osteophyt. Die Abscesshöhle *a b* führt in das Gelenk.

erregte Entzündungen (Panaritien, Anginen). Der Process beginnt (klinisch unter Fieber und heftigen Schmerzen) mit Hyperämie der befallenen Theile, an welche sich schnell eine eitrige Exsudation und Durchtränkung des Markes anschliesst, welches dadurch trübgelb oder, da meist zunächst noch hyperämische und hämorrhagische Stellen frei bleiben, zugleich dunkelroth gefleckt erscheint.

Unter dem abgehobenen Periost kann der Eiter zusammenfliessen, im Marke entstehen kleinere und grössere Abscesse (Fig. 427). Dazu gesellen sich hier oder dort auftretende Nekrosen, periphere, centrale und totale Sequester. Zuweilen wird so die ganze Diaphyse, z. B. des Humerus, ausgestossen. Mit allen diesen Processen verbindet sich eine oft ausgedehnte ossificirende Periostitis, welche den Knochen unregelmässig durch ein bald mehr poröses, bald dichteres Gewebe verdickt und um die Sequester Todtenladen bildet. Durch sie kann der Knochen auch nach Entfernung grosser Sequester, z. B. auch einer ganzen Diaphyse ausreichende Festigkeit wiedergewinnen. Es bildet sich eben eine Art neuer dicker, plumper, unregelmässiger Diaphyse. Da aber die Eiterung währenddem fortschreitet, so wird sowohl der noch vorhandene alte, wie auch der neugebildete Knochen vielfach, zumal über Sequestern perforirt und oft von zahlreichen weiten Fisteln durchbrochen (Fig. 428).

Fig. 428.

Osteomyelitis der Tibia. Die Tibia ist stark verdickt, porös und zeigt viele Fistelöffnungen, die in die Markhöhle führen. Bei *a* ist ein grosser auf die Gelenkfläche führender Durchbruch sichtbar.

Die Eiterung localisirt sich manchmal gern in der Gegend der Epiphysen, kann diese von den Diaphysen lösen, aber auch in sie hineindringen und unter Zerstörung des Knorpels in die Gelenke übergehen (Fig. 427).

Die Entzündung ergreift einen oder mehrere Knochen, z. B. alle grossen Röhrenknochen der unteren Extremität in wechselndem Umfange. Sie führt oft in früheren oder späteren Stadien durch Erschöpfung oder Pyämie mit Abscessbildung in inneren Organen (besonders Niere und Herz) zum Tode. Sie heilt aber oft auch aus oder nimmt einen über Jahre sich erstreckenden, in Intervallen nachlassenden und wieder intensiver werdenden Verlauf. Es können auch lange völlig symptomenfreie Pausen eingeschaltet sein. Die Erkrankung beginnt meist an den Beinen und gewöhnlich im jugendlichen Alter.

Ausser dieser bis zu einem gewissen Grade typischen acuten Osteomyelitis giebt es auch im engeren Sinne metastatische

Eiterungen. So treten gelegentlich bei Typhus, und zwar durch die Typhusbacillen veranlasst, im Knochensystem umschriebene Abscesse auf. Ferner giebt es Eiterungen, die sich im Anschluss an voraufgegangene allgemeine pyämische Infectionen einstellen, hauptsächlich die Gelenke befallen und dort besprochen werden sollen.

Andere eitrige Entzündungen werden durch Wundinfection veranlasst. Dahin gehörte früher weit häufiger als jetzt die von Amputationsstümpfen ausgehende Osteomyelitis, die durch das Eindringen von Mikroorganismen veranlasst wird. Das Mark er-

Fig. 429.

Sequester von einem Amputationstumpf. Am unteren halbringförmigen Rande ist eine Zone von periostealem Knochen, im Uebrigen nur die an den Markraum grenzende Schicht nekrotisch.

Fig. 430.

Phosphornekrose des Unterkiefers (nach der Natur gez., verkleinert). Der nekrotische Unterkiefer ist von einer Kapsel vom Periost aus neugebildeter Knochenmasse umgeben.

scheint geröthet, ragt an den Knochenstümpfen oft pilzartig vor. Daran schliesst eine zunächst auf die Nähe der Amputation beschränkte, oft aber weitergehende Eiterung an, die unter Umständen einen jauchigen Charakter annimmt. Damit verbindet sich dann eine centrale Nekrose, die zur Bildung eines halb- oder ganz röhrenförmig gestalteten Sequesters führt (Fig. 429). Dieser umfasst in der Nähe der Amputationsfläche zuweilen auch die Peripherie des Knochens.

Vielgestaltiger und im Einzelnen nicht zu schildern sind natürlich die Processe, welche bei sonstigen Verletzungen des Knochen, bei complicirten Fracturen u. s. w. entstehen. Auch bei ihnen spielt die Sequesterbildung eine grosse Rolle.

3. Phosphornekrose.

Eine eigenartige eitrige Entzündung entsteht bei Arbeitern in Fabriken, in denen der gelbe Phosphor verarbeitet wird (Zündholzfabriken). Die Erkrankung localisirt sich an den Kiefern (Fig. 429), zumal am Unterkiefer. Sie beginnt mit entzündlichen Erscheinungen. Frühzeitig schliesst sich periosteale Eiterung an, die zu Periostabhebung, zu Verbreitung in die Umgebung und zu Durchbruch in die Mundhöhle oder nach aussen führt. In der Umgebung der Eiterung und von Seiten des abgehobenen Periostes wird reichlicher junger Knochen gebildet, der den Unterkiefer zum Theil schalenartig umgiebt. Der Kiefer selbst stirbt in grösserer oder geringerer Ausdehnung ab. Zuweilen wird eine ganze Unterkieferhälfte oder noch mehr nekrotisch. Die Zähne fallen aus, die Eiterung nimmt oft jauchigen Charakter an. Der Oberkiefer wird meist weniger befallen. Die Erkrankung führt nach längerer Zeit durch Erschöpfung oder, vom Oberkiefer aus, durch Meningitis zum Tode. In früheren Stadien ist die Heilung möglich, später nur schwer zu erzielen.

Die Genese der Phosphornekrose wurde durch v. Stubenrauch eingehend studirt. Der Phosphor allein ist nicht verantwortlich zu machen. Es handelt sich um die Folgen einer Infection mit Eiterkokken, die auf dem Boden einer durch den Phosphor bedingten Periostitis zu Stande kommt. Sie kann noch eintreten, nachdem die Arbeiter dem Einflusse des Phosphor längst entzogen sind.

4. Tuberculöse Entzündungen.

Tuberculöse Knochenprocesse kommen zum weitaus grössten Theil durch Zufuhr der Bacillen auf der Blutbahn zu Stande. Seltener wird ein Uebergreifen aus der Umgebung oder eine von aussen erfolgende Wundinfection in Betracht kommen. Der Process ist fast immer secundärer Natur, er entsteht im Anschluss an eine anderweitige tuberculöse Herderkrankung. Eine hämatogene primäre Knochentuberculose wäre nur bei placentarer Uebertragung der Tuberkelbacillen denkbar (s. die allgemeinen Auseinandersetzungen über die Genese der Tuberculose S. 452).

Die Knochentuberculose ist hauptsächlich eine Erkrankung des jugendlichen Alters. Sie kann in einem oder in vielen Herden auftreten, die in den Röhrenknochen meist in der Gegend der Epiphysen gelegen sind, wahrscheinlich, weil die hier vorhandene Wachs-

thumhyperämie die Ansiedelung der Bacillen begünstigt. Doch handelt es sich nicht immer nur um einzelne Bacillen. Es können auch grössere mit Tuberkelbacillen inficirte, aus primär erkrankten Lungen stammende Pfröpfe in eine Knochenarterie embolisirt werden.

Die miliare Form der Knochentuberculose, die in Gestalt multipler miliarer Knötchen des Markes auftritt, spielt in dem ganzen Krankheitsbilde der Miliartuberculose keine besondere Rolle.

Die herdförmigen Erkrankungen beginnen wie anderswo mit kleinen, bald confluirenden und verkäsenden Tuberkeln, die bei weiterer Ausdehnung immer grössere Theile des Markes der grossen und kleinen Markräume einnehmen. Die von dem tuberculösen absterbenden Gewebe eingeschlossenen Knochentheile werden ebenfalls nekrotisch. Macht nun der Process vorübergehend oder dauernd Halt, so bewirkt eine anstossende rareficirende Ostitis eine Lösung der Nekrose, die Bildung eines Sequesters von sehr wechselndem Umfange. Weiterhin wird die Höhle, in welcher das abgestossene Knochenstück liegt, durch ein mit Tuberkeln durchsetztes Granulationgewebe ausgekleidet, welches manchmal eine fibröse Umwandlung erfährt und den Sequester eng umschliesst. Weiter aussen kann sich condensirende Ostitis oder bei peripherer Lage ossificirende Periostitis anschliessen. In den meisten Fällen dehnt sich allerdings der Herd immer weiter auf die Umgebung aus und wird also nicht in der angegebenen Weise begrenzt.

Gewöhnlich hat die Erkrankung nicht allein die hier zunächst vorausgesetzte käsig-nekrotische trockene Beschaffenheit. Vielmehr tritt meist schon früh Eiterung hinzu, welche naturgemäss die Ausbreitung in die Umgebung, die Zerstörung des Knochenmarkes und die Sequesterbildung begünstigt.

Diese vereiternde Tuberculose führt, wenn sie im Innern der Knochen sitzt, gern zu einzelnen oder multiplen Fistelbildungen. Sie greift ferner auf das Periost und die angrenzenden Weichtheile über. In ihnen entwickelt sich ein tuberculöses Granulationgewebe, welches central käsig erweicht und eitrig zerfällt, so dass sich an die Knochentuberculose mehr oder weniger ausgedehnte Abscesse anschliessen, die durch tuberculöses Granulationgewebe begrenzt werden, aber unter fortschreitendem Zerfall desselben sich weiter ausdehnen können. Man bezeichnet diese Eiterungen als kalte Abscesse. Breiten sie sich in bestimmten Richtungen (S. 716) weiter aus, so redet man von Congestionsabscessen. Sie brechen nicht selten durch die Haut nach aussen durch.

In wieder anderen Fällen tritt die Wucherung eines tuberculösen knochenzerstörenden Granulationgewebes der Nekrose und Eiterung gegenüber in den Vordergrund. Man kann dann von fungöser Knochentuberculose, tuberculöser Caries reden.

Die cariöse Zerstörung macht sich stets dann am deutlichsten geltend, wenn die Tuberculose peripher sitzt und in die Oberfläche des Knochens unregelmässige Defecte hineinfrisst.

Der Verlauf der Knochentuberculose ist ein wechselnder. Im Allgemeinen wird sie sich fortschreitend ausbreiten. Sie kann aber auch ohne und mit chirurgischer Hilfe ausheilen. Die Sequester werden spontan oder künstlich entfernt, der Eiter wird entleert und bildet sich nicht wieder neu, das Granulationgewebe schwindet oder macht einem fibrösen narbigen Gewebe Platz. Die Lücken in der Knochensubstanz können theilweise oder ganz durch ossificirende Processe ausgefüllt werden.

Auch multiple Tuberculosen können auf diese Weise ausheilen.

Die Gefahren der Knochentuberculose bestehen in der bei dauerndem Fortschreiten eintretenden allgemeinen Ernährungstörung, in der metastatischen Ausbreitung auf innere Organe und in der Möglichkeit einer ausgedehnten Amyloidentartung (allg. Path. S. 228).

Die Knochentuberculose bevorzugt bestimmte Skeletabschnitte und zeigt dabei mancherlei Verschiedenheiten.

In den grossen Röhrenknochen sitzt sie gern in den spongiösen Epiphysen, von denen sie auf die Gelenke übergreift.

Ein Lieblingsitz sind die Fusswurzel-, seltener die Handwurzelknochen.

Eine eigenartige Beschaffenheit nimmt oft die Tuberculose der Fingerphalangen, namentlich im frühen Kindesalter an. Der Process localisirt sich im Mark und zerstört von hier aus die umliegende Compacta, während gleichzeitig das Periost neue Knochensubstanz auflagert, die immer wieder von innen resorbirt wird. So entstehende spindelige Auftreibungen der Phalangen. Am macerirten Knochen umgiebt eine dünne, meist mit kleinen Perforationsöffnungen versehene Schale die weite Markhöhle. Man nennt den Zustand **Spina ventosa.**

Nicht selten ist die Localisation an der Wirbelsäule. Hier werden meist die unteren Brust- und oben Lendenwirbel, aber gelegentlich auch die anderen (und auch die Bögen und Fortsätze)

ergriffen. Die Entzündung beginnt meist in der Corticalis der Wirbelkörper und breitet sich durch cariöse Zerstörung auf den grössten Theil derselben ev. auf die ganzen aus. Dabei entstehen einzelne kleine oder auch grössere Sequester. Zuweilen werden

Fig. 431.

Tuberculose der unteren Brustwirbelsäule. Zwei Wirbelkörper *a* u. *b* sind völlig nekrotisch losgelöst. Sie lagen in einer mit Eiter gefüllten Höhle, die jetzt eröffnet ist und deren Ränder *P P* weit klaffen. *S S* kleinere nekrotische abgelöste Knochenstücke, *W W* obere und untere angrenzende Wirbelsäule.

die Körper fast in ganzer Ausdehnung sequestrirt (Fig. 431). Die Veränderung kann mehrere neben einander liegende Wirbel umfassen. Die Zwischenwirbelbänder werden ebenfalls angegriffen und unter Umständen ganz vernichtet. Da die zerstörten Wirbelkörper den Druck der Rumpflast nicht mehr aushalten, werden sie

zusammengepresst und die Wirbelsäule wird winkelig geknickt. So entsteht die **Pott'sche Kyphose** (Fig. 432 und 433), das Malum Pottii, der Gibbus. Diese Folge kann, ev. unter Mitwirkung eines Trauma, unter Umständen plötzlich eintreten. Werden mehrere aufeinanderfolgende Wirbelkörper ergriffen, so kann die Wirbelsäule eine flache Kyphose darbieten.

Die Tuberculose der Wirbelsäule kann einerseits nach hinten auf den Wirbelkanal übergreifen (s.o.S. 206), andererseits vorn und seitlich zu Bildung von Abscessen führen, die sich der Schwere folgend neben der Wirbelsäule und dann dem Psoas entlang nach abwärts ev. unter dem Ligamentum Pouparti hindurch bis auf den Oberschenkel fortsetzen. Man nennt sie **Senkungsabscesse, Psoasabscesse.**

Fig. 432.

Spitzwinkelige Kyphose der Wirbelsäule.

Von den übrigen Knochen sei noch der Schädel erwähnt. An ihm kommen im Bereich der platten Knochen tuberculöse Processe nicht allzu oft, am häufigsten im Kindesalter vor. Sie bilden flache cariöse Veränderungen (Fig. 434) unter Betheiligung kalter Abscesse in den Weichtheilen des Kopfes, oder sie perforiren den Knochen an einer oder an mehreren Stellen. Besonders gern wird ferner das Felsenbein befallen, in welchem die Tuberculose das Mittelohr ergreift und auf das Felsenbein und den Processus mastoideus übergeht. Diese Erkrankung führt nicht selten zum Durchbruch in den Schädel und zu Meningitis oder zu einer Thrombose des Sinus transversus.

5. Syphilitische Entzündungen.

Die **syphilitischen** Entzündungen des Skeletes schwanken zwischen leichten periostitischen und schweren gummösen Processen mit ausgedehnten Zerstörungen.

Die Periostitis äussert sich in Verdickung des Periosts durch anfängliche Hyperämie mit mässiger Exsudation, hauptsächlich aber durch daran anschliessende Proliferation der fixen Elemente. Zuweilen steigert sich die Exsudation bis zur Bildung

Fig. 433.

Spitzwinkelige Kyphose nach abgelaufener tuberculöser Caries der Wirbelsäule. *RR* Rückenmark, *FF* Stücke eines Wirbelkörpers durch Bindegewebe zusammengehalten, *W* Wirbelkörper, *a* comprimirtes Rückenmark, *D* Dornfortsatze.

eines dünnen schleimigen subperiostealen Eiters, der nach aussen durchbrechen kann. Der Knochen wird in verschiedener Weise betheiligt. Er kann usurirt, rareficirt, partiell nekrotisch, kann aber auch, und das ist für diese Formen am meisten charakteristisch, durch aufgelagerte, anfangs poröse, später sklerotische Knochensubstanz verdickt werden. Letzteres kommt hauptsächlich an den nahe der Haut gelegenen Diaphysen (Tibia, Clavicula, Ulna) und an den Schädelknochen vor. Die scharfen Kanten runden sich ab, doch kommt es auch zu ausgedehnteren, glatteren

oder höckrigen, unregelmässigen, manchmal beträchtlichen Verdickungen, zu umfangreichen Hyperostosen. Seltener entwickeln sich einzelne höhere Auswüchse, Exostosen.

Die gummöse Knochenerkrankung ist durch die Bildung umschriebener Granulationen, der Gummata, ausgezeichnet, die meist am Periost auftreten und theils nach aussen prominiren, theils sich in den Knochen hineinfressen und Zerstörungen von grossem Umfange herbeiführen können. Der Knochen wird dabei im Sinne einer Caries resorbirt oder in wechselnder Ausdehnung nekrotisch und sequestrirt.

Am ausgedehntesten sind die Veränderungen meist an den platten Schädelknochen. Hier pflegen die entzündlichen Wucherungen zunächst den Gefässkanälen zu folgen, die sich erweitern und dem Knochen eine gleichsam wurmstichige Beschaffenheit verleihen. Durch Fortschreiten dieser Processe entstehen perforirende Defecte in Gestalt kleiner Oeffnungen oder grosser unregelmässiger Lücken, die multipel auftreten und hier oder dort confluiren können. So ist der Schädel zuweilen derartig zerstört, dass an der Convexität die platten Knochen insgesammt zu einem Drittel und mehr defect sind, während die noch vorhandenen Abschnitte allerlei cariöse Veränderungen zeigen (Fig. 435). Auch am Sternum, der Scapula, Clavicula kommen ähnliche Processe vor, weniger häufig, wenn auch zuweilen in sehr grossem Umfange an den Extremitätenknochen, welche ausgedehnte Caries und Nekrosen zeigen können.

Fig. 434.

Schädel mit einer umschriebenen tuberculösen Caries bei *T*. Das Knochenstück *T* sieht wie wurmstichig aus und ist von der Umgebung durch eine cariöse Furche abgesetzt.

Mit den regressiven Veränderungen verbinden sich mehr oder weniger ausgedehnte Knochenneubildungen, die entweder und hauptsächlich in der Umgebung der Defecte auftreten oder nach Beendigung der Entzündung auch zur theilweisen Ausfüllung der cariösen Vertiefungen und zur Verkleinerung der Lücken dienen. Doch wird der zerstörte Knochen nur zum geringsten Theile er-

etzt. Es bleiben grubenförmige flachere Vertiefungen (Fig. 436) rück und die grösseren Perforationen schliessen sich nicht ieder. Sie werden wohl am Rande etwas verengt, im Uebrigen ber nur durch ein derbes narbiges Bindegewebe ausgefüllt.

Die Neubildung macht sich entweder nur durch Osteoskle- ose oder häufiger und charakteristischer durch Verdickung der

Fig. 435.

Ausgedehnte syphilitische Zerstörungen des Schädels. Im Stirnbein ein grosser unregelmässiger perforirender Defect.

ngrenzenden Knochenabschnitte geltend. Es bilden sich ltener höhere, zackige osteophytäre Hervorragungen, häufig achere, abgerundete Erhebungen, die elfenbeinhart zu werden legen. Sie sind, zumal auf der Aussenfläche des Schädels, manch- al strahlig angeordnet und setzen sich in dieser Form nach der usheilung auch wohl in die grubigen Vertiefungen fort. Das ild sieht dann ähnlich aus wie bei bindegewebigen radiär ange- rdneten derben Narben (Fig. 437). An den Extremitäten können

zu den Zerstörungsprocessen ausgedehnte unregelmässige zackige oder flachere plumpe Verdickungen hinzutreten, so dass die Knochen

Fig. 436.
Alte Syphilis des Schädels. Von vorn gesehen. In der Fläche des Stirnbeins sieht man zwei unregelmässige Defecte mit derben, abgerundeten, etwas prominirenden Rändern.

oft in hohem Maasse missgestaltet werden. Da die Knochenneubildungen schon während des Bestehens der cariösen und nekrotisirenden Vorgänge auftreten, so werden sie oft selbst auch wieder hier und dort, an einzelnen oder vielen Stellen eingeschmolzen und perforirt. Von innen heraus erfolgt der Untergang von Knochensubstanz natürlich dann am stärksten, wenn die Gummata sich im Mark entwickeln. Die Weichtheile über den afficirten Skelettheilen sind entzündlich verdickt, von Fistelgängen durchsetzt, geschwürig verändert und zuweilen elephantiastisch aufgetrieben.

Fig. 437.
Knochennarben nach gummöser Ostitis des Hinterhaupts und der Scheitelbeine ($^1/_2$ der natürl. Grösse).

Von der Tuberculose, die in der Umgebung der zerstörten Theile nur kleinere, unregelmässige, oft freilich zahlreiche, zackige poröse Osteophyten oder, zumal am Schädel, osteoporotische Veränderungen erzeugt, unter-

scheidet sich die Syphilis durch die ausgesprochene Neigung zu Sklerose des neugebildeten Knochens.

Bei syphilitischen Neugeborenen findet sich häufig und für die Diagnose anderweitig nicht erkennbarer hereditärer Syphilis mit Sicherheit verwerthbar eine an der Grenze der Diaphyse gegen den Epiphysenknorpel localisirte Veränderung, die von G. WEGNER entdeckt wurde und **Osteochondritis syphilitica** genannt wird. Es handelt sich um eine mehr oder weniger schwere Störung der Ossification, die sich durch Unregelmässigkeit der Verkalkungszone, der Knocken- und Markraumbildung auszeichnet. Die Verkalkungszone des Knorpels erscheint nicht wie normal geradlinig begrenzt, sondern als eine nach beiden Seiten leicht oder ausgesprochen gezackte und mit dem Grade der Erkrankung zunehmend verbreiterte weisse oder blassgelbe Schicht. Der zackigen Beschaffenheit entspricht an der Knochenseite ein regelloses Vordringen ungleichmässiger breiterer oder schmälerer Markräume, zwischen denen nur schmale Knochenbälkchen in Bildung begriffen, zugleich abweichend gestaltet und im Ganzen viel weniger zahlreich sind als in der Norm. Diese Markraumzone hebt sich makroskopisch durch ihre graue oder graugelbe Farbe ab. Ihre Beschaffenheit erklärt die Leichtigkeit, mit der sich die Diaphyse von der Epiphyse bei Herausnahme der Knochen löst. Die Bruchfläche ist uneben, höckrig, während sie bei normalen Knochen, an denen jene Lösung sich zwar ebenfalls, aber weit schwerer bewirken lässt, fast glatt, nur sehr fein warzig ist.

Unter dem Mikroskop ist das wuchernde Markgewebe zellreich, mit fettig degenerirenden Zellen versehen, einem zerfallenden Granulationsgewebe ähnlich.

Die Osteochondritis ist meist am deutlichsten am Femur und zwar an dem unteren Ende sichtbar, findet sich aber auch an der Tibia und, wenn auch weniger ausgesprochen, an den anderen Röhrenknochen.

Seltener als die Osteochondritis ist bei Neugeborenen eine gleichzeitig auftretende ossificirende Periostitis, die den Knochen im Bereich der Diaphyse durch ein an Markräumen reiches spongiöses Knochengewebe verdickt und, wie v. RECKLINGHAUSEN hervorhob, dem alten Knochen zuweilen nicht in voller Continuität aufsitzt, sondern von ihm durch eine fast nur aus Markgewebe gebildete Zone getrennt ist.

Die höchsten Grade der congenitalen syphilitischen Knochen-

erkrankungen finden sich im Allgemeinen nur bei nicht lebensfähigen und besonders bei todtgeborenen Kindern. Wenn Individuen mit geringeren Graden der Veränderung am Leben bleiben, wird eine Behinderung des Längenwachsthums der Knochen eintreten können.

6. Actinomykose.

Die durch den Strahlenpilz verursachten Knochenentzündungen greifen vom Periost aus an und zerstören den Knochen durch cariöse, weniger durch nekrotisirende Processe in wechselnder Ausdehnung. Sie finden sich an den Kiefern, den Wirbelknochen und gelegentlich auch anderswo. Knochenneubildung spielt nur eine geringe Rolle.

7. Lepra.

Die Lepra kann sich auch im Knochensystem localisiren. Sie bewirkt durch Bildung eines grosszelligen bacillenreichen Granulationsgewebes cariöse Zerstörungen. Geschwürige lepröse Processe, welche sich bei den Kranken an den Extremitäten, zumal den Fingern, finden, können auf die Knochen übergreifen, Caries und Nekrose an ihnen hervorrufen und sie unter Umständen quer durchtrennen, so dass Ablösung von Fingern u. s. w. eintritt (Lepra mutilans).

k) Exostosen.

Knöcherne Auswüchse sind am Skelet in mannigfacher Form sehr häufig. So weit es sich um Tumoren handelt, sollen sie bald besprochen werden. Hier ist nur von entzündlichen und verwandten Exostosen, von denen manche bereits erwähnt wurden, noch einmal im Zusammenhange die Rede. Exostosen bilden sich einmal in Folge einer selbständigen Periostitis ossificans (s. o. S. 708). In einzelnen Fällen kann es dabei zu tumorähnlichen Neubildungen kommen. So kennen wir den durch Anschlagen des Gewehres an den Ansatzstellen des Deltoides entstehenden Exercirknochen und den durch das beständige Aufschlagen des Sitzhöckers von Reitern auf den Sattel bedingten in die Oberschenkelmusculatur hineinreichenden Reitknochen. Aehnliche Knochenbildungen kommen gelegentlich auch an anderen Stellen ohne nachweisbare Veranlassung vor (Fig. 438).

Nicht selten beobachten wir ferner Exostosen an Amputationsstümpfen (Fig. 439), in der Umgebung von Entzündungen (Tuberculose, Syphilis, Osteomyelitis; s. diese) und von schief oder

sonstwie schlecht geheilten Fracturen (Fig. 422) als Ausdruck eines nicht resorbirten überschüssigen Callus. Hier können sie recht beträchtliche Auswüchse darstellen.

Auf der Innenfläche des Schädels, zumal des Stirnbeins, entstehen nicht ganz selten (während der Schwangerschaft und ohne bekannte Veranlassung) zackige Auswüchse, zuweilen auch mehr halbkugelig abgerundete Prominenzen (Fig. 440).

Ueber Exostosen in der Umgebung entzündeter Gelenke s. diese.

Fig. 438.
Grosse zackige Exostose *E* des Femur *F*.

l) Hyperostosen.

Ausser den durch die verschiedenen entzündlichen Processe bedingten diffusen Knochenverdickungen, Hyperostosen, giebt es andere, zumal am Schädel auftretende, deren Aetiologie nicht weiter aufgeklärt ist.

Fig. 439.
Amputationstumpf mit zackiger Exostose *E*.

Die Knochen, besonders die des Gesichts, können, diffus oder knollig, unförmlich aufgetrieben werden. Die knolligeForm nähert sich den geschwulstartigen Neubildungen.

Man nennt den Zustand **Leontiasis ossium**. Er tritt bei jugendlichen Individuen unter langsamem Fortschreiten auf und führt zu grossen Verunstaltungen des Gesichtschädels. Der verdickte Knochen ist meist dicht, elfenbeinhart. Es entsteht Verengerung der Schädel-, Augen- und Nasenhöhle und der Knochenkanäle mit Druckatrophie der durch sie hindurchtretenden Nerven. Der Ver-

lauf ist ein allmählicher, erstreckt sich über Jahrzehnte. Die Krankheit endet durch Marasmus tödtlich. Es sind kaum mehr als ein Dutzend Fälle bekannt.

m) Akromegalie.

Akromegalie nannte man eine Art von krankhaftem Riesenwuchs, bei der vor Allem die peripheren Theile der Extremitäten, besonders Hände und Füsse, ferner die Gesichtknochen (Unterkiefer, Jochbeine) nicht verlängert, aber in wechselndem Maasse verdickt und zuweilen (wie in einem von ARNOLD untersuchten Falle) mit neugebildeter, periostealer, in zackiger Form aufgelagerter Knochensubstanz bedeckt sind. Neben den Knochen

Fig. 440.
Innenfläche des Stirnbeins mit einer halbkugelig prominenten Exostose *a* und einer flachen Verdickung *b*.

nehmen auch die Weichtheile, besonders die Zunge, an dem Wachsthum Antheil.

Die Aetiologie ist noch unklar. Nach v. RECKLINGHAUSEN ist die Erkrankung neurotischen Ursprungs. Man hat zuweilen am Rückenmark (Syringomyelie) und an peripheren Nerven Veränderungen gefunden. Unzweifelhaft besteht ferner eine freilich noch nicht aufgeklärte, vielleicht nur indirecte Beziehung zur Hypophysis (s. diese S. 166), die in den meisten Fällen erheblich, durch Tumorbildung vergrössert gefunden wurde.

In anatomischer Hinsicht ist der Akromegalie verwandt die Ostéo-arthropathie hypertrophiante pneumique, eine aus verschiedener primärer Veranlassung (Herzfehlern mit stärkerer

Stauung, verschiedenen Lungenerkrankungen etc.) auftretende Affection des Skelets, die in osteophytären Verdickungen an den Enden mancher Röhrenknochen, besonders der Ulna und des Radius besteht. Die bei Stauungen etc. zu Stande kommenden Trommelschlägerfinger sollen zum Theil auch auf einer Verdickung der Endphalangen beruhen. Die Erkrankung soll durch die Einwirkung von schädlichen im Blute kreisenden Stoffen abhängig sein.

n) Geschwülste.

Das Knochensystem ist häufig der Ausgang von primären Tumoren, vor Allem von Chondromen, Osteomen und Sarkomen. Secundäre Geschwülste finden sich weniger oft.

Die primären Neubildungen bieten wichtige Gesichtspunkte für die Entstehung der Tumoren überhaupt (vergl. darüber die allg. Path. S. 451, 457). Bemerkenswerth ist nach dieser Richtung vor Allem die sehr häufige räumliche Beziehung zu den Epiphysenlinien. Die Neubildungen entstehen also gern an den Enden der Röhrenknochen und zwar bald im Knochen, bald an seiner Oberfläche. Sie finden auch an der festesten Knochensubstanz keinen dauernden Widerstand, sie zerstören sie nach und nach, indem sie dieselbe unter Mitwirkung von Osteoklasten einschmelzen. Der Gelenk- und andere Knorpel wird weniger leicht zerstört. Wachsen sie aus dem Innern des Knochen heraus, so drängen sie das Periost vor sich her und veranlassen es in den Fällen, in denen sie es nicht rasch durchwuchern, zu einer Knochenneubildung, die über dem vordringenden Tumor eine dünne Knochenschale bildet. Diese ist anfänglich continuirlich, bei weichen Neubildungen pergamentartig eindrückbar, wird aber schliesslich auch durchbrochen.

Fibrome gehen im Allgemeinen vom Periost aus. Gelegentlich überall vorkommend finden sie sich mit besonderer Vorliebe an den Kiefern, wo sie meist bei älteren Leuten unter dem Zahnfleisch sitzend sich knollig in die Mundhöhle vorwölben (als „Epuliden") und in den älteren Theilen gern verknöchern. Das wichtigste Fibrom ist der Nasenrachenpolyp, der an der Unterfläche der Schädelbasis beginnt (s. o. S. 233).

Das Lipom bedarf keiner Besprechung. Wichtig ist aber das **Chondrom**, welches in Form meist kleiner Auswüchse („Ekchondrom") an den Rippen, selten an den Gelenkknorpeln auftritt, als Enchondrom eine besonders charakteristische Neubildung darstellt (allg. Path. S. 449).

Der Sitz des **Enchondroms** zeigt eine enge Beziehung zu den endochondralen Ossificationspunkten.

An den Röhrenknochen findet es sich an der Epiphysenlinie und in deren Nähe. Es bildet knollige, auf der Schnittfläche lappige, subperiosteal sich entwickelnde oder im Innern entstandene Tumoren (periosteales, centrales E. Fig. 441,), welche Neigung zeigen, von den älteren Partien aus unter Bildung von Knochenbälkchen und Mark zu verknöchern. Die Consistenz der nicht verknöcherten oder verkalkten Abschnitte ist fester oder geringer, der Tumor kann schleimig erweichen oder sich theilweise verflüssigen. Die weicheren Formen wachsen rascher und führen zuweilen zu Metastasen. Das Enchondrom kommt solitär oder gern multipel vor, befällt mit Vorliebe und manchmal in sehr grosser Zahl die Phalangen der Zehen und Finger, an denen es bis apfelgross und darüber werdend, ausgedehnte Verunstaltungen hervorruft. Es nimmt an den anderen Extremitätenknochen gegen den Rumpf hin an Menge ab. Sonst ist noch die Scapula und das Becken bevorzugt, an welchem es besonders umfangreiche Massen bildet. Der Tumor ist auf embryonale oder extrauterine (rhachitische) Entwicklungsstörungen der endochondralen Ossification, auf Knorpelabsprengung zu beziehen, kommt angeboren vor und bevorzugt jüngere Individuen. Seine Gegenwart kann die normale Ausbildung des Skelets hemmen, so dass z. B. die Extremitäten ungleich lang werden. (Ueber das nur auf dem Clivus Blumenbachii vorkommende Chondrom siehe allg. Path. S. 453.)

Fig. 441.

Chondrom des Metacarpus des Daumens. Makroskopisch. Links der Knochen, aus dem sich nach rechts das knollige, homogen aussehende Chondrom entwickelt.

Das **Osteom** hat in einer Form, der Exostosis cartilaginea (s. allg. Path. S. 457), nahe Beziehungen zum Chondrom. Es kann wie dieses multipel und congenital (auch erblich) auftreten, wird ebenfalls auf Entwicklungstörungen der endochondralen Ossification bezogen, verräth seine Abkunft durch einen meist nur dünnen und theilweise vorhandenen Knorpelüberzug, befällt jüngere Individuen und kann das Skelet im Wachsthum ungünstig

beeinflussen. Es unterscheidet sich von dem multiplen Chondrom durch seine meist zackige, nicht knollige Form und dadurch, dass



Fig. 442.
Theil der Schädeloberfläche, mit Stirnbein und den beiden Seitenwandbeinen. Auf letzteren, zumal auf dem rechten 6 linsenförmige Exostosen verschiedener Grösse.

es nicht die Phalangen, sondern die grossen Röhrenknochen bevorzugt. Exostosen und Enchondrome können aber neben einander vorkommen.

Andere Osteome werden am Schädel beobachtet. Auf dessen Aussenfläche entwickelt sich (Fig. 442) die linsenförmige flache, wenige bis höchstens 20 mm im Durchmesser haltende Exostose, am häufigsten auf dem Stirnbein und nicht selten multipel. Klinisch ist sie ohne Bedeutung. Viel ernster sind rundliche oder unregelmässig knollige Osteome (Fig. 443), welche die Grösse eines Apfels und mehr erreichen können, gewöhnlich in die Schädelhöhle, aber an den platten Schädelknochen auch nach aussen oder nach beiden Seiten zugleich prominiren und eine sehr harte Consistenz haben. Sie entstehen auch in der Orbita oder in den Stirnhöhlen, wo sie als Enostosen bezeichnet werden. Der Name soll die Bildung eines Osteoms im Innern des Knochens wiedergeben.

Fig. 443.
Osteom *O* an der Oberfläche des Felsenbeins.

Zu den knöchernen Tumoren stellt man ferner die sogenannte **Myositis ossificans progressiva.** Von ihr soll bei der Musculatur die Rede sein.

Angiome sind am Knochensystem selten. Der wichtigste Tumor des Skelets ist das **Sarkom,** welches periosteal oder peripher und central oder myelogen entstehen kann. Es ist, wie besonders das periosteale, aus Spindelzellen oder, wie vor Allem das myelogene, aus rundlichen oder polymorphen Elementen zusammengesetzt, zwischen denen wechselnde Mengen von Riesenzellen liegen können. Finden diese sich in grosser Zahl in der Form vielkerniger den Osteoklasten ähnlicher Gebilde, so dass sie einen auffallenden, charakteristischen Bestandtheil ausmachen, so haben wir es mit einem **Riesenzellensarkom** zu thun (allg. Path. S. 488), welches auf der Schnittfläche meist eine braunrothe Farbe hat und gern Hämorrhagien zeigt, aus denen ein jene Färbung mitbedingendes Pigment hervorgeht (Fig. 446).

Fig. 444.

Periostales Sarkom *T* des Femur, unteres Ende. *C* Condylus, *D* Diaphyse. Der Tumor ist um den Knochen herumgswachsen, aber auf der einen Seite *T* gross, auf der anderen *b* wenig umfangreich. Bei *a* ist er in die Spongiosa der Epiphyse hineingewachsen.

Die peripheren **Osteosarkome,** seltener die centralen, zeigen gern osteoide Umwandlung durch Abscheidung homogener Grundsubstanz (Osteoidsarkom, oder wenn die Metamorphose sehr ausgedehnt eintritt, Osteoidchondrom). Durch Kalkablagerung kann ausgedehnte Verknöcherung eintreten.

Das centrale Osteosarkom (vergl. Fig. 446 u. Fig. 250 d. allg. Path.) zerstört den Knochen von innen her und bildet knollige, meist weiche, markige Massen, die gewöhnlich anfänglich nur nach einer Seite herauswachsen und gern von dem Periost aus mit einer Knochenschale überdeckt werden.

Die peripheren Sarkome (Fig. 444) haben an den Röhrenknochen gewöhnlich eine kolben- oder keulenförmige Gestalt, umgreifen nach längerer Dauer den Knochen ringsum und sind manchmal grösstentheils verknöchert, so dass nach Maceration ein unregelmässiges, oft vielzackiges Gerüst stehen bleibt (Fig. 445). Beide Sarkomformen dringen gegen die angrenzenden Weichtheile, anfangs expansiv, später infiltrirend vor, sind makroskopisch meist ziemlich gut begrenzt und machen Metastasen in die benachbarten Theile und in innere Organe.

Das Riesenzellensarkom (Fig. 446) kommt in charakteristischer Form einmal an den Kiefern vor, wo es in Gestalt kleinerer und grösserer Knoten das Zahnfleisch (als Epulis im

Fig. 445.
Knöchernes zackiges Gerüst eines peripheren Osteosarkoms vom unteren Ende des Humerus.

engeren Sinne) in den Mund hinein vorwölbt oder auch die Knochen von innen auftreibt. Sonst findet es sich noch an den grossen Röhrenknochen, zumal am unteren Femurende, wo es grosse Auftreibungen bildet, die gern hämorrhagisch-nekrotisch erweichen und völlig cystös werden können.

Die Genese des Osteosarkoms ist noch wenig aufgeklärt. Die Vorliebe für jugendliche Individuen und für die Enden der Röhrenknochen lässt an Entwicklungstörungen als Grundlage denken. Selten entsteht ein Sarkom von einer Fractur aus.

Zu den seltensten Neubildungen gehört das wegen seiner grünen Farbe sogenannte **Chlorom** (allg. Path. S. 501) und das **Myelom** (ib.), welches gelegentlich mit Osteomalacie gemeinsam vorkommt.

Cystische Tumoren des Knochensystems haben verschiedene Bedeutung. Sie können erweichte, vorher solide Geschwülste sein,

von denen manchmal nur noch kleine Reste in der Wand des mit Flüssigkeit oder nekrotischem Brei gefüllten Hohlraumes vorhanden sind. Es handelt sich meist um Enchondrome oder Riesenzellensarkome.

Andere an den Kiefern sitzende Cysten entstehen von vornherein als solche aus Resten der epithelialen Zahnanlagen. Sie können nuss- ja apfelgross werden und die Kiefer von innen auftreiben.

Primäre Carcinome des Knochensystems sind selten, weil sie nur auf Grund einer in das Skelet erfolgenden Epithelverlagerung zu Stande kommen können. Am häufigsten finden sie sich noch in den Kiefern, wo sie aus jenen eben erwähnten Zahnepithelresten hervorgehen können. Einzelne Fälle, in denen nach Fractur Carcinome aus dem Knochen hervorgingen, dürfen auf die Absprengung und Dislocirung von Epidermiskeimen bezogen werden.



Fig. 446.

Riesenzellensarkom des Unterkiefers. Der runde Tumor hat den Unterkiefer (*u u*) zum Theil zerstört. Die Schnittfläche ist theils hell, theils (am Rande) dunkel (dunkelbraunroth).

Fig. 447.

Metastatisches Carcinom einer Rippe *R R*. Längsschnitt. Die Tumorschnittfläche ist hell gehalten.

Secundäre Tumoren sind weniger häufig als die primären. Sie zerstören den Knochen oft ausgedehnt, indem sie ihn unter Mitwirkung von Osteoklasten oder ohne solche einschmelzen. Sarkome kommen gelegentlich nach irgendwo in den Weichtheilen entstandenen Tumoren in Gestalt einzelner oder multipler Knoten vor, die meist im Mark sitzen.

Secundäre Carcinome (Fig. 447) werden nicht ganz selten, besonders nach primären Mamma-, Magen- und Prostatakrebsen beobachtet.

Es entstehen meist multiple den Knochen ausgiebig zerstörende Knoten, welche gern zu Fracturen Veranlassung geben. Sie bedingen vor Allem an kleineren Knochen, wie den Rippen, knollige oder spindelige Auftreibungen. Zuweilen durchsetzen sie einen Knochen, z. B. das Sternum in grosser Ausdehnung, schmelzen ihn ein, ersetzen ihn grösstentheils, indem sie ihn verdicken, machen ihn biegsam und veranlassen so das Bild der Osteomalacia carcinomatosa (v. RECKLINGHAUSEN). Oder sie rufen ausgedehnte Knochenneubildung hervor (osteoplastisches Carcinom).

Eine besondere Art der Metastasenbildung ist von der Schilddrüse abhängig. Von einfachen Adenomen dieses Organs oder von strumösen, aber nicht eigentlich carcinomatösen Knoten gehen secundäre, multiple, meist ausserordentlich blutreiche Tumoren aus, welche den Bau eines gewöhnlichen Schilddrüsengewebes haben können.

Die Metastasen können in den Knochen zuweilen auftreten, ohne dass der primäre Tumor bemerkt wurde oder doch wesentliche Beschwerden machte. Das ist bei den Prostatacarcinomen (s. S. 594) und bei den Strumametastasen am häufigsten der Fall.

o) Parasiten.

Von Parasiten ist das sehr seltene Vorkommen des Cysticercus cellulosae zu erwähnen. Etwas häufiger sind die Beobachtungen des Echinococcus im Knochen. Es handelt sich um eine, durch eine secundäre fibröse Membran abgekapselte Muttercyste und endogene Tochterblasen. RÉCZEY (Zeitschr. f. Chir. VII) stellte 33 Fälle von Knochenechinokokken zusammen, die sich folgendermassen auf die Skeletknochen vertheilten: Schädel 4, Wirbelsäule 4, Becken 5, Oberarm 7, Oberschenkel 4, Schienbein 8, Fingerphalangen 1.

II. Gelenke.

1. Verletzungen.

Fracturen der knöchernen Gelenkenden verlaufen wie die übrigen Brüche. Knorpelfracturen heilen fibrös oder knöchern, oder es kommt durch völlige Absprengung zu freien Gelenkkörpern (s. u.). Zerreissungen des Bandapparates kommen zumal bei **Luxationen** vor.

Diese bestehen in mehr oder weniger weitgehender Verschiebung der das Gelenk bildenden Knochen gegeneinander. Bei völliger Aufhebung ihrer Berührung liegt eine vollständige Luxation,

bei theilweiser Verschiebung eine Subluxation vor. Durch die Risslücke der Gelenkkapsel und des Bandapparates tritt der Kopf aus. Auch die angrenzende Musculatur kann zerrissen werden. Kommt keine Reposition zu Stande, so heilen die Risse und die betheiligten Gewebe schrumpfen. Der luxirte Kopf wird durch Bindegewebe und, falls dieses ossificirt, durch Knochen abgekapselt.

Fig 448.
Bildung einer neuen Hüftpfanne nach Luxation des Femur in Folge tuberculöser Coxitis. *A* alte, reducirte, *P* neue rundliche Pfanne.

Oder er veranlasst bei Anlagerung an eine Knochenfläche auf dieser die Neubildung eines Knochenrings und damit eines mehr oder weniger vollständigen neuen Gelenkes (Fig. 448).

Eine spontane Luxation entsteht nach Zerstörung der Gelenkenden und Bänder durch entzündliche Processe, unter Mitwirkung des Muskelzuges oder eines Trauma.

2. Circulationstörungen.

Die Anämie und die nicht entzündliche Hyperämie erfordern keine Besprechung.

Blutung in die Gelenkhöhle (Haemarthros) entsteht meist durch traumatische Einwirkungen, Quetschungen, Luxation, Fractur, Bandzerreissung, ausserdem bei Entzündungen. Das Blut wird grösstentheils rasch resorbirt. Zum kleineren Theil giebt es zur Bildung von Pigment Veranlassung, welches man in den Synovialmembranen wiederfindet.

Oedem der Gelenkapparate und wässriger Erguss in die Gelenkhöhlen findet sich selten bei den Allgemeinkrankheiten, die im übrigen Körper Wassersucht veranlassen. Es handelt sich fast ausnahmslos um die Complicationen von Entzündungen.

3. Entzündung, Arthritis.

a) Allgemeines.

Entzündliche Hyperämie und Exsudation kann nur an dem Bandapparat des Gelenkes, bezw. der Synovialis auftreten. Denn der Knorpel ist ja gefässlos. Etwaiges Exsudat tritt zum kleineren Theil in die Spalten der Weichtheile, zum grösseren Theile in die Gelenkhöhle aus. Die entzündlichen Wucherungsprocesse gehen ebenfalls weitaus vorwiegend am Bandapparat vor sich. Der Knorpel proliferirt hier wie überall nur wenig. Stärker betheiligt sich unter Umständen das Knochenmark und das Periost der an die Gelenke anstossenden und an ihrer Bildung theilnehmenden Knochenenden. Knorpel und Knochen erleiden aber andererseits oft ausgedehnte Zerstörungen.

b) Die serösen, serofibrinösen und eitrigen Entzündungen.

Manche Gelenkentzündungen sind vorwiegend durch Bildung eines Exsudates ausgezeichnet, welches sehr verschiedene Beschaffenheit haben kann.

Wenn es wässrig ist, reden wir von Synovitis serosa (entzündlicher Hydrarthros). Der Erguss kann reichlich, klar oder trübe sein. In anderen Fällen enthält er mehr oder weniger reichliche weisse oder gelbliche Fibrinausscheidungen, welche auf den Gelenkmembranen aufliegen können. Dann liegt eine Arthritis fibrinosa vor, die selten ohne wässrige Ausscheidung verläuft.

Die seröse und die fibrinöse Entzündung, die auch hämorrhagisch sein kann, ist theils durch Trauma, theils durch Uebergreifen einer Entzündung der benachbarten Weichtheile bedingt, theils der Ausdruck eines acuten Gelenkrheumatismus, einer auch Polyarthritis acuta genannten Erkrankung, die einzelne oder viele Gelenke nach einander befällt und einen bald serösen, bald fibrinösen, zuweilen auch einen eitrigen Erguss zeigt.

Die serösen und serofibrinösen Entzündungen treten meist acut auf und heilen entweder glatt oder gehen in einen chronischen Zustand über. Dann liegt ein chronischer entzündlicher Hydrarthros vor, der aber auch von vornherein schleichend entstehen kann. Bei dieser meist das Knie befallenden Veränderung findet man neben reichlicher seröser Flüssigkeit Trübung, Schwellung, zottige Wucherung, Wulstungen der Synovialis. Weiterhin können sich auch andere Entzündungsformen anschliessen.

Den serösen und serofibrinösen Entzündungen stehen die seropurulenten, die sero-fibrinöspurulenten und die rein eitrigen Entzündungen gegenüber, welche metastatisch bei Pyämie, bei Pneumonie, Typhus, Diphtherie, Scharlach, Gonorrhoe und local durch Trauma, meist mit Gelenkeröffnung und durch Uebergreifen angrenzender eitriger Processe (besonders der acuten Osteomyelitis) entstehen. Das Gelenk ist mit den eitrig untermischten oder rein purulenten Exsudatmassen prall angefüllt.

Die Gelenkserosa ist stark angeschwollen, mit Exsudat, besonders mit Leukocyten infiltrirt.

Diese Arthritis kann ebenfalls glatt heilen. Andererseits kann die stark entzündete und gewucherte Gelenkkapsel sich nach Ablauf der acuten Erscheinungen narbig retrahiren und so die Beweglichkeit des Gelenkes schwer beeinträchtigen. Dieser Ausgang wird verstärkt durch Fortschreiten der Eiterung auf das periarticuläre Bindegewebe, welches ebenfalls einer Schrumpfung unterliegt.

Die grösste Gefahr der eitrigen Gelenkentzündung besteht in einer in wechselnder Ausdehnung erfolgenden Zerstörung des Gelenkknorpels, dessen Grundsubstanz erweicht und sich nach und nach unter Mitwirkung der Eiterkörperchen ganz auflöst. So wird der Knochen in grösserer oder geringerer Ausdehnung zuweilen ganz freigelegt, sein Mark geräth in Entzündung, liefert ebenfalls Eiter und rareficirt die Spongiosa. Beachtenswerth aber ist es, dass die Knorpelzerstörungen durchaus nicht in allen Fällen von Arthritis purulenta eintreten. Sie können übrigens insofern auch ganz oder theilweise primär sein, als bei Fortschreiten einer Osteomyelitis auf das Gelenk der Knorpel von unten her, vom Knochen aus zerstört wird, so dass nun der Eiter in die Gelenkhöhle durchbrechen kann.

Zuweilen (nach Trauma und nach Osteomyelitis) nimmt die Entzündung einen jauchigen Charakter an.

Eine Wiederherstellung des früheren Zustandes des Gelenkes

ist nach Knorpelzerstörungen nicht möglich. Kleinere flachere Defecte werden dauernd als solche bestehen bleiben. Ist dagegen der Knochen ausgedehnt freigelegt, so kommt es zu verschiedenartigen Verwachsungen der Gelenkflächen (s. u. Ankylose).

Die eitrige Gelenkentzündung setzt naturgemäss acut ein, kann aber gelegentlich in chronischen Verlauf übergehen. Es kommt dann zu langdauernden Knorpelzerstörungen und bei Heilung stets zu Ankylose.

c) Tuberculöse Gelenkentzündung.

Die Tuberkelbacillen greifen die Gelenke entweder von der Synovialis aus an, in die sie mit dem Blutstrom gelangen, oder vom Knochen aus, in welchem sie zunächst einen Herd erzeugten. Das letztere wird für häufiger gehalten, doch ist die Feststellung des Ausgangspunktes bei vorgeschrittener Tuberculose meist nicht mehr mit ausreichender Sicherheit möglich.

Die Menge der in den erkrankten Gelenken nachweisbaren Bacillen ist durchschnittlich nicht gross, ja meist ungewöhnlich gering. Ihre Wirkung ist aber die gleiche wie anderswo. Sie erregen vor Allem Wucherung eines durch die Gegenwart von Tuberkeln ausgezeichneten, hauptsächlich aus der Synovialis herauswachsenden Granulationsgewebes, in vielen Fällen auch Eiterung und bewirken Nekrose in verschiedener Ausdehnung.

Charakteristisch ist also einmal das Granulationsgewebe, dessen Gehalt an Tuberkeln zuerst von Koester nachgewiesen wurde. Es kleidet die Innenfläche des Kapselapparates nach und nach vollständig aus und prominirt nach innen, indem es wulstförmig, zottig und membranartig in die Höhle hineinwächst. Es ist bald von festerer, elastischer Consistenz, bildet eine dicke Schicht von blasser, grauer oder graurother Farbe und lässt in dem durchschimmernden Grundgewebe die zahllosen Tuberkel als kleinste, eben sichtbare oder als deutlicher wahrnehmbare trübgelbe Knötchen hervortreten. Bald ist es weicher, zellreicher, weniger deutlich mit Knötchen versehen, bald ebenfalls schlaff und weich und durch ausgedehntere klein- und grossfleckige Verkäsung gekennzeichnet. In allen Fällen aber, in denen das Granulationsgewebe reichlich entwickelt ist, reden wir von **fungöser Gelenkentzündung** (Fig. 449).

Unter der Wucherung der fungösen Massen leiden Knorpel und Knochen. War der primäre Herd im letzteren vorhanden, so breitet sich das Granulationsgewebe unter dem Knorpel aus,

löst ihn von der Unterlage, so dass er leicht abgehoben werden kann oder bei Eröffnung des Gelenkes bereits in grösserer

Fig. 449.

Fungöse Tuberculose des Ellenbogengelenkes. Man sieht in das eröffnete Gelenk, von dessen Knorpelfläche nur bei *Kn* von der Trochlea, bei *K* von dem Radiusköpfchen noch Reste bestehen. Im Uebrigen ist das Gelenk mit tuberkelhaltigem Granulationsgewebe ausgekleidet. *O* Olecranon, *H* Humerus.



Fig. 450.

Tuberculose des Kniegelenks. Die Knorpelflächen sind ausgedehnt zerstört, ihre Reste *KK* am Rande ausgezackt. Ringsum das tuberculöse Granulationsgewebe *G G*.

oder geringerer Ausdehnung in Gestalt unregelmässiger Fetzen frei liegt. In anderen Fällen bleibt er zunächst haften, wird aber von

lande her zerstört (Fig. 450), oder hier oder dort, in kleineren der grösseren, nach und nach zusammenfliessenden Oeffnungen urchbrochen. Das Granulationsgewebe kommt dann innen in othen Knöpfchen oder beetförmigen Feldern zum Vorschein.

Dasselbe tritt ein, wenn das synoviale Granulationsgewebe vom ande der Gelenkflächen zunächst unter den Knorpel wuchert.

Meist freilich zerstört es diesen schon vom Rande her, indem ihn, auf der Knochenfläche weiter wachsend, in unregelmässiger renze, bald buchtig, bald zackig immer weiter auflöst. Oder aber entwickelt sich in den Gelenkspalt hinein, legt sich auf den norpel und schmilzt ihn von oben her ein.

Fig. 451.

Caries des Hüftkopfes bei Coxitis tuberculosa. *K* der seines Knorpelüberzuges beraubte und verkleinerte, mit cariöser Oberfläche versehene Kopf, bei *a* tiefer greifende Zerstörungen. *T* Trochanter major, *E* entzündliche zackige Osteophyten.

Immer aber wird der Knorpel fortschreitend zerstört. den hochgradigsten Fällen trifft man ihn nirgendwo mehr an. eist aber sieht man noch hier oder dort kleinere oder grössere regelmässige Abschnitte erhalten, aber doch allseitig bereits an-nagt.

Der Knochen wird nach Abstossung des Knorpels nicht ohne eiteres freigelegt, da ja das Granulationsgewebe ihn zunächst ch bedeckt. Wenn es aber nekrotisch zerfällt, ist der rauhe riöse Knochen ohne Weiteres sichtbar. Er wird aber dauernd rtschreitend rareficirt. Die Spongiosabälkchen werden dünner d vielfach ganz aufgelöst, so dass man ein Messer mit Leichtig-

keit in den Knochen einstechen kann. Vielfach finden sich auch, zumal wenn die Tuberculose als Knochenherd begann, grössere mit tuberculösem Granulationsgewebe gefüllte bezw. ausgekleidete Höhlen. Haben alle diese Processe lange Zeit bestanden, so wird der Knochen oft erheblich reducirt. So kann z. B. der Schenkelkopf (Fig. 451, 452) bis zum Halse weggefressen und andererseits die Pfanne in das Becken hinein perforirt werden.

Mit den bisher besprochenen Processen verbindet sich nun häufig eine Eiterung. Die Gelenkhöhle ist mit einem meist dünnen, oft flockigen Eiter gefüllt und durch ihn ausgedehnt. Dadurch und durch die Wucherung, welche sich auch auf das periarticuläre Gewebe ausdehnen kann, erfährt die Gelenkgegend eine oft beträchtliche Anschwellung. Die Haut ist gespannt und blass. Dann gebraucht man die Bezeichnung **Tumor albus**. Aber damit ist die Erkrankung sehr oft noch nicht zu Ende. Das Granulationsgewebe dringt gern in die umgebenden Weichtheile vor und zwar nicht gleichmässig, sondern zugförmig mit grösserer Schnelligkeit. So erreicht es hier oder dort die Haut, durchbricht auch sie und kommt aussen zum Vorschein. Indem es dann vom Gelenk aus central zerfällt, bildet es einen in mehr oder weniger ausgesprochenen Windungen oder auch mehr gerade verlaufenden Kanal, durch den der Eiter sich nach aussen entleeren kann. Solcher Gänge, **Fisteln**, bilden sich manchmal mehrere oder viele an allen Seiten eines Gelenkes aus.

Fig. 452.

Cariöse Zerstörung des Femurkopfes bei Coxitis tuberculosa. Der Kopf fehlt ganz, der Hals ist bei *a* unregelmässig cariös abgesetzt. *T* Trochanter, *O* entzündlich neugebildete, zackige Osteophyten.

Aber auch in den Weichtheilen kann sich die Granulationswucherung mit Eiterung weit ausdehnen und z. B. am Kniegelenk sich weit in den Unterschenkel, von der Hüfte aus zwischen die Musculatur des Oberschenkels herabsenken.

An den periostealen Knochenflächen in der Umgebung der erkrankten Gelenke finden sich häufig osteophytäre Verdick-

ungen und zackige exostotische Wucherungen, die grosse Ausdehnung erreichen können (Fig. 451, 452).

Seltener als die bisher besprochenen fungösen Zerstörungsprocesse der Gelenke sind die Formen, in denen nur ein spärliches Granulationsgewebe die Knorpelflächen zerstört und cariöse Knochenprocesse ohne Eiterung bedingt. Hier hat es einige Mühe gemacht, den tuberculösen Charakter festzustellen. Die Fälle führen die Bezeichnung **Caries sicca.**

Bei langsam verlaufender, durch mässige Granulationswucherung ausgezeichneter, nicht eitriger tuberculöser Arthritis treten gelegentlich **freie Körper** in den Gelenkhöhlen auf, die linsen- bis kirschgross, platt, melonenkernartig und rundlich oder unregelmässig begrenzt sind, eine pralle Consistenz, blassgraues Aussehen und eine glatte Oberfläche besitzen. Sie entstehen durch Ablösung auf der Synovialis gewachsener Zotten und polypöser Excrescenzen, die eine hyaline Umwandlung erfahren haben. Ganz analoge Vorgänge finden sich auch in den Sehnenscheiden und sollen bei diesen genauer besprochen werden (s. S. 755). Die freien Gebilde werden hier wie dort auch **Reiskörper, Corpora oryzoidea** genannt.

Die Gelenktuberculose befällt meist nur ein Gelenk, vor Allem die Hüfte, das Knie, die Fusswurzel, zuweilen aber auch zwei und mehrere zugleich.

Eine Heilung ist nur in frühen Stadien möglich, kann dann aber eine völlige Wiederherstellung herbeiführen. Später schreitet der Process entweder dauernd fort oder wenn er zum Stillstand kommt, endet er mit Ankylose des Gelenks, die in verschiedenen Stellungen eintreten kann (S. 745).

d) Syphilitische Gelenkentzündung.

Charakteristische syphilitische Gelenkprocesse sind selten. Zuweilen setzt sich die Osteochrondritis der Neugeborenen (S. 721) unter Knorpelzerstörung auf das Gelenk fort und erzeugt eine eitrige Arthritis. Bei Erwachsenen sind als bestimmt hierhergehörend nur die Fälle anzusprechen, in denen sich in dem Gelenkapparat, in den Bändern und auch auf den Knorpel und Knochen übergreifend gummöse Neubildungen finden. Als Reste solcher Processe können, wie man annimmt, narbige Veränderungen zurückbleiben. Virchow beschrieb solche strahligen und unregelmässigen Gruben des Gelenkknorpels, die durch scharfe Umrandung und durch das Auftreten eines derben fibrösen Narbengewebes im Grunde der Gruben gekennzeichnet sind. In gewissen Fällen treten

diese narbigen Knorpeldefecte so zahlreich auf, dass die Gelenkfläche, an welcher zwischen den confluirenden Narben noch Knorpelreste sitzen, eine unregelmässige Form annimmt. In der Peripherie finden sich schwielige Verdickungen und Verwachsungen der Synovialis.

e) Arthritis deformans.

Zu den Gelenkentzündungen werden auch mehrere Gelenkveränderungen gestellt, die nur in geringem Umfange oder kaum noch einen entzündlichen Charakter an sich tragen. Dahin gehört die unter hochgradigen Zerstörungen einhergehende und deshalb **Arthritis deformans** genannte Erkrankung.

Fig. 453.

Arthritis deformans des Femurkopfes. Der Kopf *K* ist unregelmässig umgestaltet, theils grubig defect, theils durch Knochenneubildung am Rande deformirt. Bei *E* exostotische Wucherung des Halses.

Sie beginnt mit einer mässigen Wucherung der Knorpelzellen, einer Auffaserung, zottigen Umwandlung und schliesslichen Zerstörung der Knorpelgrundsubstanz sammt den vermehrten Zellen. So entstehen fleckweise, zumal an den Reibungstellen localisirte, später auf die ganze Gelenkfläche übergreifende Knorpeldefecte. Der freigelegte Knochen (Fig. 453) kann sklerosirt sein und dann durch die andauernde functionelle Reibung zu einer braungelblichen spiegelglatten Fläche abgeschliffen werden. Häufiger ist er bereits vor der Knorpelzerstörung rareficirt und hat grössere markerfüllte Höhlen bezw. Cysten bekommen, die sich nachher in den Gelenkraum öffnen. Nach Entfernung des Knorpels liegt dann rauher oder mit Gruben versehener Knochen frei, der andauernd weiter zerstört wird. So schwindet (Fig. 454) z. B. der Hüftkopf ganz (Fig. 455), die Pfanne vertieft sich. Gleichzeitig aber laufen oft am Rande der Gelenkflächen Neubildungen von Knorpel

oder hauptsächlich von Knochen ab, der in höckriger, warziger oder wulstförmiger Anordnung prominirt. Dadurch bildet sich eine

Fig 454.

Arthritis deformans des Femurkopfes, Sägeschnitt. Vom Kopf fehlt der grösste Theil, der Rest setzt bei *a* in ziemlich gerader Linie ab. Am unteren Rande bei *b* ein neugebildeter knöcherner Auswuchs.

Verbreiterung der zugleich in Zerstörung begriffenen Fläche aus, die Ränder springen von der gleichen Ebene oder, zumal am Hüftkopf pilzförmig umgelegt und unregelmässig begrenzt vor, die ohnehin ausgeschliffenen Pfannen (der Hüfte, der Tibia) werden durch leistenartig erhöhte Ränder erheblich vertieft (Fig. 456). Wenn sich die Wucherung hauptsächlich an der Unterfläche des Femurkopfes und -Halses localisirt, während der Kopf und der Hals selbst zerstört wird, so kann es den Anschein gewinnen, als

Fig. 455.

Hochgradige Arthritis deformans des Femur. Der Kopf ist bis auf einen kleinen Rest *a* geschwunden.

seien diese Theile an eine tiefere Stelle des Femurs herabgesunken.

Der Bandapparat der Gelenke nimmt ebenfalls Theil und zwar durch **Wucherung, Verdickung und Retraction**, welche die Beweglichkeit noch mehr beschränken, als es die Knorpel- und

Fig. 456.
Arthritis deformans des Hüftgelenkes. *P* Pfanne, die vertieft und mit stark prominentem, unregelmässig höckrigem Rande *R R* versehen ist.

Knochenveränderungen ohnedies thun. Es bilden sich ferner nach innen zottige Erhebungen, die fibrös sind oder Fettgewebe enthalten, verknorpeln und verknöchern, breit aufsitzen oder an Stielen hängen und sich ablösen können. So entstehen **freie Gelenkkörper** verschiedener Grösse und Gestalt. Bald sind sie rundlich, bald unregelmässig, bald glatter, bald zackig u. s. w.

In besonderer Weise wird die Wirbelsäule betheiligt. An ihr bilden sich Exostosen der Wirbelkörper, meist in der Nähe der Intervertebralscheiben (Fig. 457). Sie ragen über die letzteren herüber und vereinigen sich von beiden Seiten, so dass spangenförmige Verbindungen entstehen, welche die Biegung der Wirbelsäule unmöglich machen.

Fig. 457.

Synostose zweier Wirbelkörper. Die beiden Körper *a* u. *b* sind durch mehrere Knochenspangen *S S* fest mit einander vereinigt.

Aehnliche Wirbelsäulenveränderungen treten auch als selbständige, aber seltene Erkrankungen auf, ohne dass die Gelenke befallen wären. Nach Strümpell nennt man den ätiologisch unaufgeklärten Vorgang **ankylosirende Wirbelsäulenentzündung.**

Die deformirende Arthritis ist am häufigsten am Hüftgelenk (Malum coxae), danach am Knie, den Finger- und Fussgelenken, dem Clavicular-gelenk, den Synarthrosen der Wirbelsäule (Spondylitis deformans). Oft werden viele Gelenke befallen. Die Arthritis trifft oft zusammen mit Arteriosklerose. Ihr ähnliche Gelenkveränderungen entwickeln sich nach Infectionskrankheiten auch schon bei Kindern.

f) Arthritis ulcerosa sicca.

Die Arthritis ulcerosa sicca wird eingeleitet durch Fettentartung der Zellen und Auffaserung der Grundsubstanz, die Gelenkkapsel verdickt sich. Der Knorpel schwindet zuerst an den Rändern, dann auch auf der Fläche, der freigelegte Knochen wird auch eingeschmolzen. Von der deformirenden Arthritis unterscheidet sich der Process durch langsamere Zerstörung und das Ausbleiben intensiverer Knochenwucherung. Er ist am häufigsten im hohen Alter (**Malum senile**). Meist wird das Hüftgelenk befallen, nächstdem die Schulter, der Ellbogen und die Clavicula.

g) Vom Nervensystem abhängige Gelenkerkrankungen.

Bei Tabes und Syringomyelie kommt es manchmal zu hochgradigen Gelenkveränderungen, die theils in ausgedehnten Zerstörungen der Gelenkknorpel und der Knochen bestehen, theils eine grosse Aehnlichkeit mit den beiden zuletzt besprochenen Erkrankungen haben können. Der Schenkelkopf und -Hals kann ganz schwinden. In anderen Fällen tritt neben Knorpelschwund eine schwächere oder stärkere Neubildung am Knorpel und Knochen ein.

h) Die Arthritis adhaesiva.

Unter Arthritis chronica adhaesiva verstehen wir Gelenkprocesse, bei denen sich zwischen den Gelenkflächen bindegewebige, zugförmige Verbindungen herstellen. Das kann geschehen, nachdem eine Arthritis ulcerosa sicca voraufgegangen war, oder der Process schliesst sich an einen acuten Gelenkrheumatismus an, oder er entsteht von vorneherein als Ausdruck einer chronischen rheumatischen Arthritis, deren Aetiologie (Erkältungen, Traumen) nicht genauer gekannt ist, die aber am häufigsten bei Frauen im mittleren Alter vorkommt, meist viele und vorwiegend kleine Gelenke befällt. Die Gelenkkapsel ist sehnig verdickt, das umgebende Gewebe sklerosirt. Der Knorpel fasert sich auf und wird oft in grosser Ausdehnung durch gefässhaltiges Bindegewebe ersetzt (pannöse Arthritis). Durch ausgedehntere Knorpelzerstörung und Wucherung des Knochens können Uebergänge zur Arthritis deformans gegeben sein. Jene Verwachsungen der Gelenkflächen erschweren die Bewegung und machen sie schliesslich unmöglich (s. u. Ankylose).

i) Arthritis uratica, Gicht.

Die Arthritis uratica, die Gicht, beruht auf einer Abscheidung harnsaurer Salze in die Gelenkhöhle, die Gelenkbänder, die Knorpel und die Knochen. Es handelt sich um harnsauren Kalk und harnsaures Natron. Im Knorpel sind die Zellhöhlen oder und vorwiegend auch die Grundsubstanz die Ablagerungsstätten der Salze, die nadelförmige Gestalt haben und gern in büschel- und drusenförmiger Anordnung auftreten. Auch das Bindegewebe in der Umgebung des Gelenkes, der Sehnen, ja auch der Subcutis wird mit ihnen infiltrirt. Das ergriffene Gewebe ist bei stärkerer Ablagerung nekrotisch und zwar in Folge der Harnsäureeinwirkung, nicht wie man früher (Ebstein) annahm, a

primäre Grundlage für den Niederschlag der Salze. Sind diese in grossen Mengen vorhanden, so sehen die Gewebe wie mit Gyps infiltrirt aus. Dann tritt die Nekrose ausgesprochen in den Vordergrund, es kann sich Caries und Vereiterung, Durchbruch durch die Haut, Fistel- und Geschwürbildung anschliessen.

Die Abscheidung der harnsauren Salze erfolgt in der Regel schubweise unter heftigen entzündlichen Erscheinungen (Gichtanfall). Es bilden sich hochgradige Hyperämie der Synovialis und Oedem der Umgebung. Der Process tritt hauptsächlich auf an den kleinen Gelenken des Fusses (**Podagra**) und der Hand (**Chiragra**), seltener in den Cubitalgelenken, der Schulter, häufiger im Knie.

Die Harnsäureablagerung ist die Folge einer primären Stoffwechselstörung (harnsaure Diathese), die sich vorzugsweise bei Individuen mit überreichlicher Ernährung (Gicht der Reichen im Gegensatz zu der Arthritis adhaesiva, die Gicht der Armen genannt wird) einstellt. Doch kommt neben diesem ätiologischen Factor die Erblichkeit sehr wesentlich in Betracht. Die Gicht tritt ferner nicht selten bei chronischer Bleivergiftung auf.

4. Ankylosen.

Im Vorhergehenden war, bei den Gelenkentzündungen, bereits mehrfach von Verwachsungen der Gelenkflächen die Rede. Die Beweglichkeit muss dadurch in hohem Maasse beschränkt oder völlig aufgehoben sein. Wir reden dann von **Ankylose** (incompleter und completer). Eine Feststellung des Gelenkes kann aber auch durch Verdickung und narbige Retraction des Kapselapparates, ev. auch durch partielle Verkalkung desselben bedingt sein. Dann liegt eine (incomplete oder complete) **Pseudoankylose** vor.

Uns interessirt hier die echte Ankylose. Die Verwachsung der Gelenkflächen kann bei erhaltenem, wenn auch verändertem Knorpel durch Bindegewebe zu Stande kommen (s. o. S. 744): Ank. fibrosa intercartilaginea. Das Bindegewebe kann aber auch nach Zerstörung des Knorpels zwischen den knöchernen Abschnitten gebildet werden: A. f. interossea.

Selten ist es, dass zwischen den Knorpel- oder Knochenflächen die Verwachsung ganz oder partiell durch Knorpel hergestellt wird, der sich durch Umwandlung zunächst entstandenen Bindegewebes bildet: Ank. cartilaginea.

Häufig ist drittens die Ankylosis ossea (Fig. 458), welche das ganze Gelenk einnehmen oder spangenförmig sein kann. Bil-

dete sich der Knochen zwischen den theilweise oder ganz erhaltenen Knorpelflächen, so haben wir es mit einer Ankylosis ossea intercartilaginea zu thun, entstand er aber, wie es besonders oft geschieht, zwischen den knorpelfreien Knochenflächen, so liegt eine Ankylosis ossea im engeren Sinne oder eine **Synostose** vor (Fig. 459).

Die echten Ankylosen können sich mit Verknöcherungen der Bänder verbinden, die dann als Knochenspangen von einem Gelenkrande zum anderen ziehen.

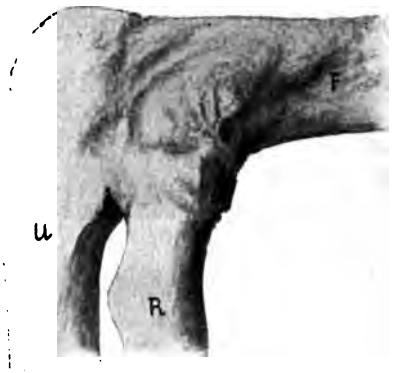

Fig. 458.
Ankylose des Ellbogens. *F* Humerus, *U* Ulna. *R* Radius. Die Knochen sind an Stelle des Gelenkes rechtwinkelig fest mit einander durch Knochenmasse verbunden.

Die Stellung der Gelenke ist bei der Ankylose und Pseudoankylose verschieden. Das Gelenk kann in Streck- und Beugestellung ankylosirt werden.

Die Fixirung ist direct beabsichtigt in vielen Fällen, in denen eine Resection (besonders wegen Tuberculose) vorgenommen wurde, zumal am Kniegelenk. Hier bilden sich dann fibröse Verwachsungen oder Synostosen.

Die knöchern mit einander verbundenen Knochen erleiden einen Umbau ihrer Architectur, der sich den neuen fixirten mechanischen Bedingungen möglichst anpasst. Davon war in der allgemeinen Pathologie S. 28 (Fig. 138 u. 139) die Rede.

5. Freie Gelenkkörper.

Die Gelenke enthalten nicht selten völlig **freiliegende Körper**, die aus Bindegewebe (Fettgewebe), Knorpel und Knochen bestehen können. Die bindegewebigen Gebilde sind abgelöste hypertrophische Gelenkzotten oder sonstige polypöse, vor Allem tuberculöse Wucherungen (s. o. S. 742 (und Reiskörper) S. 739) oder auch Gerinnsel. Die harten Körper, die **Gelenkmäuse** (Fig. 460), entstehen einmal in pathologischen Gelenken, vor Allem bei Arthritis deformans durch Abreissen der (S. 742) erwähnten knorpeligen und verknöcherten Auswüchse. Charakteristischer sind die Gelenkmäuse in sonst nicht wesentlich veränderten Gelenken. Sie finden sich hier auf Grund einer traumatischen Absprengung

von Knorpel und Knochenabschnitten oder, nach KÖNIG, auf Grund eines Processes, den er Osteochondritis dissecans nennt und der in der Lösung von knorpeligen und knöchernen Stücken durch einen dissecirenden Einschmelzungsprocess besteht. Die traumatische Genese ist jedenfalls weitaus die häufigste. Die abgetrennten Stücke (Fig. 461) haben eine wechselnde Grösse und Gestalt, können aber an Umfang zunehmen und passen dann nicht mehr in die Lücke hinein, die sich ihrerseits inzwischen ausserdem verkleinert haben kann. Das Wachsthum, an welchem Knorpel und Knochen betheiligt ist, kann, wie man behauptet, an dem freiliegenden Körper erfolgen, der dann seine Nahrung aus dem flüssigen Gelenkinhalt entnehmen muss, oder es geht erst vor sich, nachdem sich der Körper an den Bandapparat anlegte und mit ihm verwuchs. Er kann sich später wieder ablösen. Die Absprengung muss aber auch nicht von Anfang an eine vollständige sein. Das Stück kann an einem Perioststiel hängen bleiben, durch ihn so ernährt werden, dass es wächst und dann erst allmählich durch Atrophie des Stieles abgetrennt werden. Das freigewordene Gebilde ist gewöhnlich scheibenförmig, rundlich, oder auch knollig und zackig. Es ist oft auf allen Seiten von Knorpel überzogen und umschliesst dann einen Knochenkern, auf dessen Unterseite sich demnach neuer Knorpel gebildet haben muss. Die

Fig. 459.

Knöcherne Ankylose des Kniegelenkes nach Resection wegen Tuberculose. Femur und Tibia sind mit Ausnahme eines bei *a* befindlichen Spaltes knöchern mit einander verwachsen.

Fig. 460.

Freier Körper aus dem Kniegelenk. Natürl. Grösse. Der Körper ist ringsum knorpelig, mit kleineren und gröberen Höckern versehen. Innen ist er knöchern.

Grösse der Gelenkmäuse wechselt naturgemäss. Sie können thalergross sein. Auch zwei und mehrere werden zugleich angetroffen.

6. Geschwülste.

Ueber die Neubildungen der Gelenke ist nicht viel zu sagen. Von primären Tumoren erwähnen wir nur die geschwulstähnlichen Wucherungen der Gelenkzotten, die als gestielte fibröse Tumoren oder, wenn sich in ihnen vorwiegend Fettgewebe entwickelt, als Lipome in die Gelenkhöhle hineinhängen. Wenn sie sich dabei vielfach verzweigen, so entstehen baumförmig angeordnete, den Gelenkraum ausfüllende Neubildungen: das **Lipoma arborescens**, welches meist im Kniegelenk mit gewöhnlich wenig ausgeprägter Tuberculose vergesellschaftet ist.

Fig. 461.

Freier Körper des Kniegelenkes, entstanden durch Absprengung eines Stückes des Condylus. *G* Gelenkfläche des Condylus, *S* freier Körper, in einer Grube liegend, die durch die frühere Absprengung entstanden war.

Secundäre Tumoren können von der Nachbarschaft auf die Gelenke übergreifen, vor Allem Sarkome, die ja meist in der Epiphysengegend sitzen. Es verdient aber Beachtung, dass der Gelenkknorpel derartigen Neubildungen lange Widerstand leistet, so dass die Geschwulst gern, den Kapselapparat durchsetzend, um die Gelenkhöhle herumwächst, ohne in sie einzubrechen.

In der nächsten Umgebung der Gelenke, oder auch im Bandapparate kommen gelegentlich Myxome zur Entwicklung.

B. Muskeln.

1. Circulationstörungen.

Anämie und Hyperämie der Muskeln erfordern keine besondere Besprechung.

Blutungen entstehen vor Allem bei traumatischen Einwirkungen. Sie erfolgen hauptsächlich in das interstitielle Bindegewebe und sind manchmal combinirt mit der sogen. Wachsdegeneration (s. u. S. 752). Auch mit Entzündungen und Degenerationen kann sich Blutung vergesellschaften.

2. Entzündungen.

Die Entzündungen der Muskeln verlaufen im intermusculären Bindegewebe. Die functionellen Elemente selbst nehmen daran keinen wesentlichen Antheil. Abgesehen von mässiger Kernvermehrung erfahren sie durch die Entzündung lediglich regressive Veränderungen. Der Ausdruck Myositis sagt also strenge genommen nichts Anderes, als das im Bereich des Muskels, in seiner Bindesubstanz eine Entzündung eingetreten ist.

Die Myositis ist wohl meist infectiösen Ursprunges. Sie entsteht bei hämatogener Zufuhr der Entzündungerreger oder durch Fortleitung aus der Nachbarschaft oder auf unbekannte Weise.

Es giebt erstens einen Process, den man als entzündliches Muskelödem bezeichnen kann. Es bildet sich sulzige Anschwellung des Bindegewebes mit zelliger Infiltration, während der Muskel selbst körnige Trübung, Quellung und Vacuolenbildung aufweist. Aetiologisch kommen Trauma, thierische Parasiten (Trichinen), Milzbrandbacillen in Betracht. Wahrscheinlich besteht auch bei manchen Formen sogenannter acuter hämorrhagischer Myositis eine ähnliche Veränderung.

Eine besondere Stellung nimmt die seltene sogenannte Polymyositis acuta (E. Wagner) ein. Es handelt sich um eine ätiologisch nicht aufgeklärte Erkrankung, welche viele Muskeln zugleich ergreift. Mikroskopisch findet man kleinzellige Infiltration in unregelmässiger Vertheilung und degenerative Muskelveränderungen. Die Muskeln sind im Ganzen geschwollen und schmerzhaft. Leichtere Fälle heilen. Schwerere führen durch Functionslähmung der Schluck- und Athemmusculatur zum Tode.

Andere Muskelentzündungen entstehen bei Typhus, zumal in den von Wachsdegeneration (S. 752) ergriffenen Bauchmuskeln, bei Pocken, in der Regel mit Blutungen einhergehend, ferner durch Uebergreifen diphtherischer Entzündungen auf die Halsmusculatur (besonders bei Tracheotomie), endlich auch bei Puerperalfieber. Die Veränderungen bestehen in Exsudation und Emigration in das Muskelbindegewebe.

Die eitrige Myositis kann aus den eben genannten hervorgehen. Sie entsteht im Allgemeinen vorwiegend durch Zufuhr von Eitererregern mit dem Blut, zumal bei Pyämie. Dann finden sich einzelne oder viele in der Längsrichtung des Muskels sich ausbreitende und die functionellen Elemente zerstörende Abscedirungen,

die nach aussen aufbrechen können. Aehnliche Zustände entwickeln sich durch Uebergreifen eitriger Processe aus der Umgebung. Auch gangränöse Zerstörungen sind auf diese Weise, z. B. bei fauliger Diphtherie oder nach Verletzungen möglich.

So weit bei allen diesen Entzündungen Muskelelemente zu Grunde gingen, müssen bei der Heilung Narben entstehen. Denn eine Regeneration der Muskelfasern findet nur in sehr beschränktem Maasse statt (s. a. P. S. 268). Die Narben stellen sich dar als weisse derbe bindegewebige Einsprengungen oder Unterbrechungen des Verlaufes.

Zu bindegewebiger Wucherung bei Untergang der Muskelelemente führen auch chronisch verlaufende proliferirende Processe, die in der Nachbarschaft anderer Entzündungen (z. B. tuberculöser Knochen- und Gelenkprocesse), nach acuter Myositis, bei chronischer Bleivergiftung und im Anschluss an primären Schwund der functionellen Substanz entstehen.

Tuberculöse Myositis, in Form interstitieller Granulationswucherung, besonders aber in Gestalt von Verkäsung und Eiterung, die zur Bildung sogen. kalter Abscesse führen, schliesst sich am häufigsten an Tuberculose der Knochen und des Periostes, ferner an verkäste Lymphdrüsen und an Schleimhauterkrankungen (des Mundes, des Kehlkopfes) an.

Hämatogene Muskeltuberculose ist selten. Bei Miliartuberculose sind die Muskeln meist frei.

Die Syphilis tritt als chronische, interstitielle Myositis oder in Form von Gummata auf. Durch erstere können die Muskeln in wechselnder Ausdehnung in schwielige, zu Contracturen führende Stränge umgewandelt werden. Meist sind nur einzelne oder wenige Muskeln befallen. Bemerkenswerth ist die häufige Localisation in den Armmuskeln (besonders im Biceps) und im Masseter.

Die Gummata haben den bekannten Bau (a. P. S. 381), sitzen hauptsächlich in der Nähe von Sehnen und Fascien und kommen zwar in allen Muskeln, am meisten aber wohl in den grossen Extremitätenmuskeln vor.

Die Rotzinfection erzeugt kleinere und grössere, meist zahlreiche Knoten mit Neigung zu puriformer Erweichung. Sie kann durch Fortschreiten von Schleimhauterkrankungen (des Pharynx und Gaumens), oder durch metastatische Localisation bei Allgemeinerkrankung bedingt sein.

3. Regressive Veränderungen.

Eine wichtige und oft sehr ausgedehnte regressive Muskelerkrankung ist die aus sehr verschiedener Veranlassung vorkommende Atrophie, die in einem zunehmenden Schwunde der functionellen Elemente besteht. Die Muskelfasern werden dabei, unter Verlust der Querstreifung entweder nur einfach schmaler, bis sie nur noch feinste, schliesslich ganz verschwindende Fibrillen darstellen, oder sie zeigen eine der Längsrichtung nach erfolgende Auffaserung, oder sie zerlegen sich in seltenen Fällen in quere Scheiben (elementare Zerklüftung nach FRIEDREICH, discoider Zerfall nach ZENKER). Mit der Atrophie ist aber gewöhnlich eine Zunahme der Muskelkerne verbunden, die zu vielen in Reihen hinter einander liegen oder so reichlich sein können, dass sie den Sarkolemmschlauch fast allein ausfüllen („Muskelzellenschläuche"). Manchmal nimmt die Muskelfaser eine hohle, röhrenförmige Beschaffenheit an. Dann liegen die Kerne sammt dem Sarkoplasma in diesem Hohlraum. Die Muskelfaser sieht so wieder einer embryonalen ähnlich, es ist eine Rückbildung eingetreten (allg. Path. S. 310). Die Stelle der untergehenden Muskelfaser wird nur theilweise oder ganz durch entsprechend wucherndes Bindegewebe ausgefüllt, oder es bildet sich reichliches Fettgewebe (s. folg. S.).

Die Muskelatrophie findet sich einmal in Fällen, in denen man den Process als einen progressiven bezeichnet, weil er sich dauernd weiter entwickelt und sich auf immer neue Muskelgruppen ausdehnt.

Diese **progressive Muskelatrophie** kommt in zwei Gruppen zur Beobachtung.

Die erste umfasst die durch spinale Veränderungen hervorgerufene Atrophie, die zweite den Muskelschwund, bei dem weder an den Nerven noch im Rückenmark primäre pathologisch-anatomische Veränderungen nachweisbar sind (primäre myopathische Form der progressiven Muskelatrophie).

Die **spinale** progressive Muskelatrophie (progressive Muskelatrophie des Typus DUCHENNE-ARAN) ist ein langsam fortschreitender Muskelschwund, der meist zuerst die kleinen Fingermuskeln, dann Vorderarm oder auch zunächst die Schulter, dann Rumpf und Zwerchfell, weniger die unteren Extremitäten ergreift. In den peripheren Nerven und den vorderen Wurzeln besteht Atrophie der motorischen Fasern. Die Vorderhörner des Rückenmarkes, besonders des den oberen Extremitäten ent-

sprechenden Halstheiles sind, wie CRUVEILHIER, LUYS und CLARKE zeigten, verschmälert. Das Stroma ist gewuchert, die Ganglienzellen sind im Schwund begriffen, zuweilen fettig entartet.

Die **primäre progressive Muskelatrophie** entsteht auf Grund hereditärer Anlage meist schon im Kindesalter und beginnt gewöhnlich zugleich an mehreren Muskeln der Beine und des Rückens, seltener an der Schulter. Charakteristisch ist eine Fettgewebewucherung im Perimysium internum. Sie kann hohe Grade erreichen, so dass der Muskel nicht nur denselben Umfang behält wie vorher, sondern sogar weit darüber hinaus geht. Dann machen die Muskeln am Lebenden den Eindruck einer beträchtlichen Zunahme, die zu der Bezeichnung **Pseudohypertrophie** führte. Daneben kommt hier und da auch eine wirkliche, aber vorübergehende Verbreiterung von Fasern vor.

Ausser den progressiven Muskelatrophien giebt es andere, die sich auf bestimmte von Anfang an ergriffene Gebiete beschränken. Hier kommen vor Allem vom Nervensystem abhängige Erkrankungen in Betracht.

Primäre oder secundäre von anderen Rückenmarksaffectionen abhängige Erkrankungen der grauen Vorderhörner mit Untergang der Ganglienzellen führen zu Atrophie der zugehörigen Muskeln. So schliesst sich Muskelschwund an Seitenstrangerkrankungen (amyotrophische Lateralsklerose), an Syringomyelie, an secundäre Degeneration bei Herderkrankungen des Gehirns (hemiplegische Muskelatrophie) an.

Ferner haben Läsionen peripherer Nerven (Neuritis) oder deren Verletzungen die gleichen Folgen. Die veränderten Muskeln verhalten sich wie bei den progressiven Atrophien.

Eine weitere Atrophie ist die senile. Die Muskeln sind verschmälert, bräunlich gefärbt und trocken, die einzelnen Fasern dünner oder geschwunden. Auch bei chronischen schweren Ernährungstörungen findet sich eine ähnliche Atrophie, ebenso auch bei lange Zeit (durch Verbände, durch Feststellung der Gelenke etc.) unthätigen Muskeln.

Ausser der Atrophie sind noch folgende regressive Veränderungen hervorzuheben.

Die wachsartige Degeneration der Muskeln, die meist von ZENKER in der Bauchmusculatur bei Typhus abdominalis entdeckt wurde, zeichnet sich makroskopisch in hohen Graden durch eine Aehnlichkeit mit Fischmusculatur aus, während in geringen Graden die Muskeln mit blassen, wachsartigen Streifen durchzogen

sind. Unter dem Mikroskop findet man die Muskelfasern anfänglich trübe, später unter Verlust der Querstreifung in homogene glänzende Schollen zerfallen (s. allg. Path. S. 241). Es handelt sich also um einen Untergangsprocess, um eine Art Nekrose, bei der aber die Muskelzellen erhalten bleiben und durch ihre Proliferation zu einer unvollständigen Regeneration führen können.

Die wachsartige Degeneration beruht auf primärer Schädigung, die zum Absterben der quergestreiften Substanz, zu einer Zerreissung und Schollenbildung führt. Die Veranlassung ist eine verschiedene. Am häufigsten ist sie bei Typhus abdominalis in den Bauch- und anderen Muskeln. Hier sind jedenfalls die Typhustoxine an der Erkrankung betheiligt. Auslösend wirken aber die kräftigen Muskelcontractionen, die besonders im Rectus abdominis stattfinden. Die Zerreissung der Musculatur hat häufig und manchmal erhebliche Blutungen im Gefolge. Die Entartung kommt aber auch bei Tuberculose, Variola, Meningitis, Delirium potatorum, Trichinose zu Stande. Ferner ist sie eine Folge directer Erfrierung, Verbrennung, Quetschung etc.

Auch postmortal sollen noch ähnliche Muskelveränderungen entstehen können. Für eine intravitale Genese spricht aber unzweifelhaft die eventuell vorhandene Blutung und die Wucherungserscheinungen an den Muskelzellen und theilweise auch im Bindegewebe.

Eine fettige Degeneration ist an den Skeletmuskeln selten hochgradig, in geringem Grade aber bei allerlei toxischen Einwirkungen (z. B. bei Diphtherie) und bei Ernährungstörungen oft zu beobachten. Starke Entartung sieht man am häufigsten bei Phosphorvergiftung.

Unter ähnlichen Bedingungen kommt eine körnige Trübung vor.

Eine Lipomatosis der Muskeln, d. h. eine Umwandlung des interstitiellen Bindegewebes in reichliches Fettgewebe findet sich bei allgemeiner Adipositas und in Verbindung mit Atrophie (s. oben S. 751).

Amyloidentartung wurde in localer Verbreitung im Bereich von Entzündungsherden nachgewiesen, namentlich in den Muskeln der Zunge und des Kehlkopfes, in Gestalt harter knotiger Einlagerungen.

4. Hypertrophie.

Die nicht selten zu beobachtende Hypertrophie der Muskeln beruht auf einer Verdickung der Muskelfasern. Sie ist meist abhängig von nachweisbarer verstärkter Thätigkeit (bei Turnern, Arbeitern). Bei der zuerst von THOMSEN beschriebenen ererbten, meist congenitalen Erkrankung, für die besonders krampfhafte Muskelcontractionen bei beabsichtigten Bewegungen charakteristisch sind, fand ERB (u. A.) eine erhebliche Hypertrophie der Muskelfasern (60—140 μ Durchmesser gegen 15—75 μ in der Norm). Es besteht auch Vermehrung der Muskelkerne und des Bindegewebes. Das Wesen der Krankheit ist noch nicht bekannt.

5. Neubildungen.

In dem interstitiellen Bindegewebe der Musculatur entwickeln sich gelegentlich Fibrome und Lipome. Chondrome und Osteome sind primär selten. Doch giebt es eine Osteombildung, die von Bedeutung ist: die sog. **Myositis ossificans progressiva** (allg. Path. S. 458). Bei ihr wandelt sich das interstitielle Gewebe in Knochensubstanz um und verdrängt die functionellen Elemente so, dass an ihrer Stelle schliesslich ein die Form des Muskels ungefähr wiedergebender Knochen entsteht. Der Process geht meist von der Kiefergegend aus und greift dann auf den Hals, den Nacken, Rücken und endlich auch auf die Extremitäten über. Der Körper wird schliesslich ganz unbeweglich, die Kranken sterben an Unmöglichkeit zu schlucken und zu athmen. Die Affection ist ätiologisch unaufgeklärt. Beachtenswerth ist aber das jugendliche Alter der Patienten und die zuweilen vorhandene Combination mit Missbildungen und Exostosen. Daher darf auf eine primäre Entwicklungstörung geschlossen werden.

Eine ähnliche Muskelumwandlung in umschriebener Form giebt es als sogenannten Exercirknochen im Deltoides und als Reitknochen in den Adductoren des Oberschenkels (allg. Path. S. 458 u. oben S. 722).

Angiome (als Cavernome) werden nicht gerade häufig im Muskel gefunden, können aber recht gross werden.

Oefter kommen Sarkome (und Myxome) vor. Es sind meist rundzellige Formen.

Echte Muskeltumoren, Rhabdomyome, sieht man in der Skeletmusculatur selten. Sie wurden einige Male in der Orbita angetroffen.

Secundäre Tumoren können durch Uebergreifen aus der Nachbarschaft (bei Knochensarkomen, bei Zungencarcinomen etc.)

und als echte Metastasen auftreten. Sie zerstören die Muskelfasern durch fortschreitendes Wachsthum, rufen aber in ihrer Umgebung zuweilen Vermehrung der Muskelzellen hervor und haben dadurch hier und da zu der irrthümlichen Auffassung Veranlassung geboten, als gingen Muskelzellen in Geschwulstzellen über.

6. Thierische Parasiten.

Von den im Muskel auftretenden Parasiten kommt der Trichine die grösste Bedeutung zu (allg. Path. S. 26).

Ferner wird der Cysticercus cellulosae häufig gefunden. Die Finne hat durch den seitlichen Druck der Muskelbündel eine spindelförmige Gestalt.

Echinokokkenblasen sind nicht häufig, nach TAVEL kommen 5% der Fälle auf die Musculatur.

C. Sehnenscheiden, Schleimbeutel, Ganglien.

1. Sehnenscheiden.

Entzündungen der Sehnenscheiden treten auf nach Verletzungen, auch fortgeleitet von Phlegmonen (besonders der Hand und des Vorderarmes), ferner selten ohne nachweisbare Veranlassung. Sie sind durch ein seröses, fibrinöses oder eitriges Exsudat oder auch durch Bindegewebewucherung mit Verdickung der Sehnenscheiden und ev. mit Anlöthung der Sehnen ausgezeichnet.

Tuberculose der Sehnenscheiden ist secundär im Anschluss an Knochen- oder Gelenkerkrankung selten, am häufigsten noch am Vorderarm, primär. Sie verläuft als fungöse, gern mit Eiterung einhergehende Entzündung unter Verdickung der Sehnenscheide.

In solchen tuberculösen Sehnenscheiden bilden sich häufig sogenannte **Reiskörper, Corpora oryzoidea** (s. o. S. 739 u. vergl. Fig. 462). Der Spaltraum wird ausgefüllt durch viele, oft Hunderte kleinster körniger Gebilde, oder durch zahlreiche grössere platte oder rundlich-ovale Körper oder durch unregelmässige, manchmal bandförmige Massen.

Sie gehen aus zottigen und polypösen Wucherungen der Wand hervor, die sich in grosser Zahl bilden und aus einem zellreichen proliferirenden Bindegewebe bestehen, welches meist nicht deutlich die histologischen Charaktere der Tuberculose an sich trägt. Die Umwandlung der Polypen in Reiskörper erfolgt unter hyaliner „fibrinoider" Umwandlung, die vor Allem den Stiel betreffen

kann und seine schliessliche Ablösung herbeiführt. Die abgetrennten Körper zeigen manchmal noch partielle Gewebstructur, ev. auch mit Riesenzellen. Die platten bandartigen Gebilde entstehen durch Hyalisirung und Loslösung grösserer Oberflächenschichten des wuchernden Sehnenscheidengewebes.

2. Schleimbeutel.

Die Entzündung der Schleimbeutel verhält sich analog denen der Gelenke. Bei langsamem Verlauf entsteht das Hygrom. Die Wand ist verdickt, die Innenfläche rauh und zottig, der Inhalt ist flüssig, dicklich, schleimig, später oft elastisch homogen, gallertig, durch Blutbeimischung gefärbt. Am häufigsten beobachtet man die Entzündung des Schleimbeutels der Patella (Hausmädchenknie) oder des Olecranons. Selten ist Eiterung.

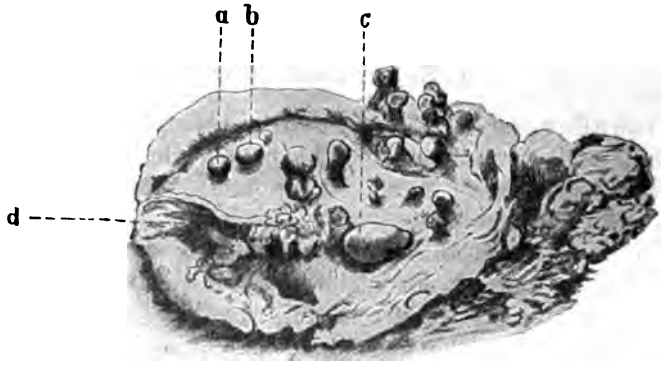

Fig. 462.

Reiskörper aus einem Schleimbeutel, auf dessen Innenfläche man sieht. Man bemerkt viele Reiskörper, die theils noch polypös an der Wand festsitzen, theils (*a*, *b*, *c*) in dem Raum lose lagen. *d* zottige Wucherungen der Innenfläche.

Auch in den Schleimbeuteln entstehen zuweilen (ob auch hier nur bei Tuberculose?) aus fibrösen, polypösen Wucherungen der Wand Gebilde, die den Reiskörpern der Gelenke (S. 739) und Sehnenscheiden durchaus entsprechen (Fig. 462).

3. Ganglien.

Im Bindegewebe um das Handgelenk, auf dem Rücken der Hand, seltener auch des Fusses kommt das sogen. **Ganglion** (Ueberbein) vor. Es sind nuss- bis taubeneigrosse, die Haut vorwölbende runde Knoten, die aus einer mit schleimigem, colloidem Inhalt gefüllten und durch ein verdicktes Bindegewebe ab-

geschlossenen Höhle bestehen. Man sah sie früher für Ausstülpungen von Sehnenscheiden und Schleimbeuteln an, weiss aber jetzt (durch LEDDERHOSE u. A.), dass es sich um eine durch traumatische Momente bedingte schleimige Umwandlung eines umschriebenen Bindegewebebezirkes handelt.

Achter Abschnitt.

Die Haut.

1. Missbildungen.

Die Haarentwicklung kann mangelhaft sein oder, sehr selten, ganz fehlen. Andererseits giebt es auch eine angeborene übermässige Haarentwicklung, zumal am Kopf. Auch an sonst haarlosen Stellen kann Behaarung angeboren sein oder sie kann sich über die ganze Körperfläche erstrecken; Hypertrichosis universalis.

Allgemeiner angeborener Pigmentmangel wird als Albinismus universalis bezeichnet. Es fehlt das Pigment im Rete Malpighi und im Schaft und Bulbus der Haare. Bei Negern kommt partieller Pigmentmangel, Albinismus partialis vor. Angeborene abnorm starke Pigmentirung findet sich bei den später zu erwähnenden pigmentirten Naevi.

2. Circulationstörungen.

Active Hyperämien haben ausser als Vorläufer von Entzündungen keine Bedeutung. Die häufige passive Hyperämie verräth sich durch blaurothe Hautfarbe. Oedem ist oft zu beobachten. Es findet sich bei venösen Stauungen, bei Nephritis, in der Umgebung von Tumoren und Entzündungsherden und sitzt hauptsächlich in der Subcutis, die eine gallertige Beschaffenheit annimmt. In hohen Graden kann die Haut einreissen und Flüssigkeit nach aussen durchtreten lassen.

Hämorrhagien in der Haut treten auf nach Traumen, besonders nach Quetschungen, bei infectiösen Allgemeinerkrankungen, die unter Umständen eine Embolie von Mikroorganismen in die Hautgefässe zur Folge haben und so den Blutaustritt veranlassen, bei schweren Ernährungstörungen. Sie können einen sehr wechselnden Umfang haben. Die kleineren punktförmigen bis stecknadelkopfgrossen heissen Petechien oder Vibices, die grösseren, unregelmässig begrenzten Ekchymosen.

Bei den oberflächlichen Blutungen liegt das Blut zwischen den Epithelien der unteren Epidermisschichten.

Das Blut kleinerer Ergüsse verliert sich in der Regel bald durch Resorption, ohne Spuren zu hinterlassen. Grössere Hämorrhagien schwinden langsam unter mannigfachen Farbenveränderungen durch Braun, Blau, Grün und Gelb. Mikroskopisch findet man dann eine Umwandlung des Blutfarbstoffes in Pigmentkörnchen (a. P. S. 185), die meist auch mit dem Lymphstrom zu den Lymphdrüsen fortgeführt werden oder zum Theil dauernd liegen bleiben.

3. Regressive Veränderungen.

Atrophie der Haut findet sich bei einem von der Cutis aus auf sie einwirkenden Druck, bei ihrer von dort aus z. B. über Tumoren erfolgenden Spannung. Die Epidermis wird verdünnt, die Papillen verstreichen.

Bei starker und relativ rasch ansteigender Dehnung kommt es, besonders deutlich in der Bauchhaut bei Schwangerschaft, zu multiplen umschriebenen Auseinanderdrängungen der Cutisfasern. Nachher schliesst sich narbige Umwandlung der gedehnten Stellen an (Schwangerschaftsnarben). Oedeme, Tumoren u. A. wirken ebenso.

Charakteristisch ist auch die senile Atrophie. Die Cutis wird dünner, die Papillen werden kleiner oder schwinden, die Epidermis wird trocken und spröde. Die Schrumpfung der Cutis bewirkt Furchung und Faltung der Haut. Die elastischen Elemente verfallen dem Untergang.

Nekrose der Haut findet sich nach Ernährungsunterbrechung, zumal an den Füssen bei Greisen (vergl. S. 67 und allg. Path. S. 244). Ferner wird die Haut durch Druck, besonders bei gleichzeitigen Lähmungen nekrotisch. Es entstehen die Decubitalnekrosen, die vor Allem über dem Kreuzbein auftreten. Die todten Massen werden gangränös-faulig, missfarben. Nach ihrer Abstossung bleiben die Decubitalgeschwüre zurück.

4. Abweichungen der Pigmentirung.

Von congenitalen abnormen Pigmentirungen wird bei den Naevi die Rede sein.

Erworbene Pigmentflecke sind einmal die sogenannten **Sommersprossen** (Epheliden), gelbbräunliche, an unbedeckten Hautstellen entstehende Flecken.

Das **Chloasma** umfasst grössere gelbliche oder bräunliche Flecken, welche fast nur beim weiblichen Geschlecht am Hals, Brust und Gesicht während der Schwangerschaft auftreten (Chloasma uterinum). Bei schwerer Kachexie stellt sich eine ähnliche Verfärbung als Chloasma cachecticorum ein. Als Melasma bezeichnet man dunkle, schwärzlichgraue an verschiedene Veranlassungen (Entzündungen) sich anschliessende Färbungen durch Blutpigment. Bei Morbus Addisonii (S. 671) entsteht die Bronzefärbung der Haut, bei Aufnahme von Argentum nitricum in den Körper (vom Darm aus) eine schwärzlichgraue Pigmentirung durch Ablagerung von Silberkörnchen (Silberoxyd) in Gefässwänden und Zwischensubstanz (Argyrie, allg. Path. S. 177).

Pigmentmangel der Haut kommt angeboren (Abinismus totalis und partialis [S. 757]) und erworben vor (Vitiligo), letzteres vor Allem bei Negern. Aus kleinen Anfangen können, manchmal symmetrische, grosse Körperflächen betheiligt werden.

Ferner bleiben nach Ablauf von mancherlei entzündlichen Zuständen weisse Stellen der Haut zurück. Unter ihnen sind die als Leucoderma syphiliticum bezeichneten Veränderungen die wichtigsten. Sie finden sich an stärker pigmentirten Hautstellen besonders deutlich, sind das Resultat abgelaufener syphilitischer Processe und diagnostisch verwerthbar.

5. Entzündungen.

a) Entzündungen durch thermische Einwirkungen.

1. Verbrennung (Combustio) der Haut.

Die Folgen einer **Hautverbrennung** sind abhängig von der Höhe der Temperatur und der Dauer ihrer Einwirkung. Man pflegt drei Grade der Verbrennung zu unterscheiden. Ein Erythem, gekennzeichnet durch Hyperämie und geringe Schwellung, charakterisirt den ersten Grad. Bei dem zweiten Grade ist Blasenbildung die hervorstechende Erscheinung. Zwischen die auseinandergedrängten Zellen des Rete Malpighi ergiesst sich eine seröse, blutig gefärbte Flüssigkeit, die Leukocyten und isolirte gequollene Epithelien enthält. Die Blasen können klein und sehr umfangreich sein. Sie wölben sich oft beträchtlich vor. Reissen sie ein und geht die zerrissene Epidermisdecke verloren, so liegt der geröthete Papillarkörper frei, der sich weiterhin durch Eintrocknung des entzündlichen Exsudates mit einer Borke bedeckt. Heilung erfolgt durch Regeneration des Epithels vom Rande oder von stehen ge-

bliebenen Resten des Rete, oder von erhaltenen Drüsengängen aus. Bei dem dritten Grade der Verbrennung ist eine Nekrose das Charakteristische. Die verbrannten Theile zeigen einen trockenen braunschwarzen Schorf, der je nach der Intensität des Processes in wechselnde Tiefe ev. bis auf den Knochen reicht. Heilung ist nach Abstossung der Schorfe, aber nur mit ausgesprochener Narbenbildung möglich.

Ausgedehntere Hautverbrennungen bringen schwere Folgen für den übrigen Körper mit sich. Wenn sie mehr als ein Drittel der Oberfläche umfassen, tritt im Allgemeinen der Tod, jedoch in verschiedener Zeit, manchmal rasch im Collaps, manchmal erst nach längerer Zeit unter Betheiligung innerer Organe ein. So kennen wir eine Trübung und feine Fettentartung von Herz, Leber, Nieren, ferner schwerere Nierenerkrankungen, Pneumonien und septikämische Processe. Besonders bemerkenswerth sind Magen- und Duodenalgeschwüre, die aus hämorrhagischen Schleimhautabschnitten hervorgehen. Im Magen sitzen sie in der Pars pylorica (s. o. S. 258).

Die Allgemeinwirkung der Verbrennung auf den übrigen Körper wird verschieden aufgefasst. Gewöhnlich denkt man an multiple Thrombenbildungen, die in Folge der durch die Hitze bedingten Veränderungen des Blutes eintreten sollen. Doch haben manche Beobachter diese Thromben nicht auffinden können. Daher kommt auch einmal Verminderung der respiratorischen Fähigkeit des Blutes und zweitens eine Vergiftung mit Substanzen in Betracht, welche bei der Schädigung des Blutes entstehen sollen.

2. Erfrierung der Haut (Congelatio).

Die **Erfrierungen** der Haut sind meist weniger ausgedehnt als die Verbrennungen. Sie betreffen besonders die vorspringenden und die vom Herzen entfernteren und deshalb leichter Circulationstörungen ausgesetzten Körpertheile, also die Zehen, Fingerspitzen und die Nase.

Starke Kälte macht zunächst durch Gefässcontraction Blässe der Haut. Lässt sie dann nach, so treten Folgen ein, die nach der Intensität und Dauer der Kälte wechseln. Man kann wie bei der Verbrennung 3 Grade unterscheiden, die auch hier erstens durch entzündliche Hyperämie (Frostbeulen), sodann durch Blasenbildung und drittens durch Nekrose gekennzeichnet sind.

Der übrige Organismus kann ebenfalls betheiligt werden. Er kann so kalt werden, dass seine Lebensthätigkeit beträchtlich vermindert wird. Das hat ev. den Tod zur Folge unter Umständen erst nach Ueberführung in höhere Temperatur. Ferner kommt es manchmal zu septischen und pyämischen Affectionen und selten auch zu Duodenalgeschwüren.

b) Infectiöse durch bekannte Mikroorganismen bedingte Entzündungen.

1. Leicheninfectionen, Furunkel.

Die häufigsten Infectionen der Haut werden durch die Eiterkokken bedingt. Dahin gehören die Processe, die nach Verletzungen an der Leiche bei Anatomen, Leichendienern, Metzgern entstehen. Es sind anfänglich entzündlich geröthete Stellen, in deren Mitte sich eine mit Eiter gefüllte Pustel entwickelt. Der weitere Verlauf ist wechselnd, meist gutartig, aber auch zu schwereren grossknotigen Veränderungen führend, die dem sogleich zu besprechenden Furunkel entsprechen. Auch kann durch Endringen der Bacterien in das tiefere Zellgewebe Lymphangitis und ausgedehnte Phlegmone (a. P. S. 342) entstehen. Die Disposition der Individuen ist verschieden. Bei dem einen bleibt die Entzündung umschrieben, bei dem anderen greift sie rasch weiter, betheiligt die cubitalen und axillaren Lymphdrüsen und führt zur Allgemeininfection, die tödtlich werden kann. Man findet dann starke Milzschwellung, parenchymatöse Trübungen und auch wohl Abscesse innerer Organe.

Ueber den Leichentuberkel siehe Seite 767.

Analoge Entzündungen treten aber auch bei andersartigen Verletzungen auf. Sie sind aber nicht immer durch eine Wunde bedingt. Die hier hauptsächlich in Betracht kommenden **Furunkel** entstehen durch ein insensibles Eindringen der Eitererreger in die Drüsenöffnungen. Dann bilden sich umschriebene fest infiltrirte, prominente dunkelblaurothe Entzündungsknoten, die auf der Höhe nekrotisch werden, während im Innern durch die Kokken eine eitrige Einschmelzung des unter ihrer Einwirkung absterbenden Gewebes zu Stande kommt. Manche Individuen sind besonders disponirt. Sie neigen zu Furunkulose, die in multiplen, sich wiederholenden Knotenbildungen auftritt. Besonders empfänglich sind Diabetiker. Garré konnte durch Einreiben von Staphylokokken in seine Haut Furunkel erzeugen. Von den Furunkeln kann Lymphangitis und Phlegmone ausgehen.

Besonders intensive derartige Entzündungsherde mit hochgradiger Nekrose werden als Carbunkel bezeichnet. Sie zeigen tiefgreifenden, schmierigen Gewebezerfall. Ihre Oberfläche ist manchmal von vielen Oeffnungen, aus denen nekrotisches Gewebe herausragt, siebartig durchbrochen. Von den Carbunkeln geht gern

eine umfangreiche, meist jauchige Phlegmone aus, die zu tödtlicher Allgemeininfection führen kann.

2. Erysipelas, Rothlauf, Rose.

Das **Erysipel** wird hervorgerufen durch die in die Haut eingedrungenen Streptokokken. Das hat Fehleisen zuerst durch geschlossene Beweisführung gezeigt. Der Streptococcus erysipelatis unterscheidet sich aber nicht principiell von dem Streptococcus pyogenes.

Die Entzündungsprocesse sind ausgezeichnet durch ihre rasche Verbreitung über ausgedehnte Hautpartien und durch fieberhafte Allgemeinerkrankung.

Die Haut erscheint roth und angeschwollen. Die Veränderungen beruhen auf starker Hyperämie, auf Bildung eines entzündlichen Exsudates und auf lebhafter, besonders perivasculärer Zellinfiltration. Alle diese Processe können sich rasch zurückbilden. Sie können aber auch in ausgedehntere phlegmonöse Eiterung oder in Bildung multipler Abscesse, in umschriebene Nekrose und ev. in Blasenbildung ausgehen, welche ihren Sitz wie bei der Verbrennung im Rete Malpighi hat. Je nach diesem verschiedenen Verhalten unterscheidet man ein erythematöses, ein phlegmonöses und ein bullöses Erysipel. Von einem Erysipelas migrans spricht man, wenn die Entzündung sich in manchen Richtungen immer weiter ausdehnt, während es von den zuerst ergriffenen Theilen aus fortschreitend abheilt.

c) Phlegmonöse Entzündungen.

Phlegmonöse Processe können sich an Furunkel, Carbunkel, Erysipel, Lymphangitis, Phlebitis anschliessen. Sie können aber auch in Folge von Verletzungen selbständig für sich auftreten.

Die **Phlegmone**, manchmal auch Pseudoerysipel genannt, zeichnet sich durch eine zumal im lockeren Zellgewebe rasch fortschreitende und ev. eine ganze Extremität durchsetzende Eiterung mit Schwellung aus. Das ergriffene infiltrirte Gewebe wird nekrotisch erweicht. Zuweilen ist mit der Phlegmone oder als Einleitung zu ihr ein ausgedehntes Oedem verbunden, welches rasch in Nekrose des Gewebes übergeht (malignes Oedem). In anderen Fällen tritt vor Allem eine faulige Zersetzung, eine Gangrän in den Vordergrund, die wieder häufig durch Gasentwicklung charakterisirt ist (**Gasgangrän**). Die in Betracht kommenden Bacterien sind theils Streptokokken, theils der Bacillus des

malignen Oedems, bei der Gasphlegmone ein von E. FRAENKEL aufgefundener Bacillus sowie das Bacterium coli commune und das Bacterium lactis aërogenes.

d) Hauterkrankungen durch Fadenpilze.

Wir kennen drei hierher gehörende Erkrankungen.

1. Der **Favus** (Erbgrind) tritt hauptsächlich an der behaarten Kopfhaut auf und bildet rundliche, trockene, schwefelgelbe Scheiben (Scutula) von der Grösse eines Stecknadelkopfes bis eines Pfennigstückes. Sie können aber, wenn sie an einander stossen, zu grossen Borken confluiren und bestehen aus den Fäden des Achorion Schönleinii (allg. Path. S. 29) genannten Pilzes, aus Sporen und Zerfallsmassen. Die Scutula liegen in den oberen Epidermischichten. Nach ihrer Ablösung bleibt oft eine nässende Fläche zurück. Die in ihrem Bereich befindlichen Haare, in deren Wurzel die Pilzfäden vordringen, lassen sich leicht ausziehen und schwinden später ganz.

2. Die durch verschiedene Trichophytonarten hervorgerufenen Erkrankungen zeigen manche Variationen.

Der **Herpes** tonsurans vesiculosus bildet mit Schuppen bedeckte Flecke, in deren Peripherie immer neue Bläschen auftreten, die wiederum nach der Mitte hin eintrocknen. Die Affection befällt vor Allem die mit feinen Haaren bedeckten Theile (Gesicht, Nacken, Handrücken). Der Herpes tonsurans capillitii tritt auf dem behaarten Kopf auf und bildet rundliche geröthete, mit Schüppchen bedeckte Stellen, die ausgedehnt confluiren können und in deren Bereich die Haare abbrechen und nicht wieder wachsen.

Die Sycosis parasitaria befällt die Bartgegend und veranlasst tiefgreifende entzündliche Processe, die mit Bildung kleiner Abscesse verbunden sein können.

Das Eczema marginatum ist eine die Scham- und Inguinalgegend befallende Affection. Es bilden sich Kreise mit zackigem, infiltrirtem Rand, der mit kleinen Knötchen und Bläschen besetzt ist, während die dem Kreis angehörende Haut bräunlich pigmentirt und manchmal mit Borken bedeckt ist.

3. Die **Pityriasis** versicolor (allg. Path. Fig. 31) bildet gelbliche bis bräunliche confluirende Flecke mit feiner Abschuppung. Es werden fast nur bedeckte Körperstellen, meist die Haut der Brust, des Bauches, des Rückens ergriffen.

e) Acute Exantheme.

1. Pocken.

Nach einem fieberhaften Vorstadium und nicht selten nach prodromalen scharlachähnlichen Exanthemen tritt am vierten Krankheitstage das eigentliche **Pockenexanthem** auf in Gestalt hirsekorngrosser mit einem hyperämischen Hof umgebener Knötchen, Papeln, welche zuerst im Gesicht, dann am übrigen Körper erscheinen. Bis zum siebenten Tage wandelt sich das Knötchen in eine anfangs mit hellem dünnflüssigen, später eitrigen Inhalt versehene Pustel um. Die periphere Hyperämie steigt, die Haut und das subcutane Bindegewebe werden ödematös. Gegen den zwölften Tag beginnt, wieder zuerst im Gesicht, eine Eintrocknung der Pustel, an deren Stelle bräunliche sich allmählich lockernde Schorfmassen treten. Viele Pusteln platzen, ehe sie eintrocknen, der Inhalt trägt dann zur Schorfbildung bei. Nach Abstossung der Schorfe bleiben rothe, bräunlich pigmentirte Flecke zurück, die in leichteren Fällen allmählich schwinden. Nach tiefer greifenden Pusteln restiren rundliche Narben, besonders im Gesicht, namentlich an den Nasenflügeln.

Unter dem Mikroskop ist die Papel durch Anschwellung der Zellen des Rete, die Pustel durch Ansammlung von Flüssigkeit zwischen den auseinandergedrängten Epithelien derselben Schicht bedingt. Die Spalten im Epithel sind zahlreich und von den zu langen Fäden gedehnten Zellen durchspannt. Sie bilden ein Maschenwerk von wechselnder Weite, dessen trennende Septen bei stärkerer Exsudatansammlung immer mehr einreissen, so dass die Pustelräume grösser werden. Die in ihnen befindliche Flüssigkeit ist anfangs wässrig, später mit vielen Eiterkörperchen durchsetzt. Das unter der Pustel liegende Bindegewebe ist hyperämisch und von emigrirten Leukocyten infiltrirt. Ist die Pustel zum Schorf geworden, so schiebt sich von der Seite her eine neue Epitheldecke unter ihn und löst ihn so von der Unterlage.

Variationen im Verlauf entstehen einmal in leichten Fällen durch Eintrockung der Pustel vor Eintritt der Eiterung, zweitens durch Confluiren der einzelnen Pusteln bei ihrer sehr reichlichen dicht gedrängten Entwicklung, ferner durch tiefer greifende Eiterung und Nekrose mit sehr ausgesprochener Narbenbildung. Eine besonders charakteristische Abweichung ist durch Blutungen (hämorrhagische Pocken) gegeben, welche zur Ausfüllung der im Epithel liegenden Pustelräume mit Blut führt. Eine besonders in-

tensive Wirkung des unbekannten Pockengiftes ist hierbei Voraussetzung.

2. Masern.

Bei den **Masern** (Morbilli) treten rundliche, flach erhabene, bis linsengrosse Flecken auf, die auch Bläschenbildung und kleine Blutungen zeigen können. Betheiligt sind vor Allem die Blutgefässe, die erweitert und mit emigrirten Zellen umgeben sind. Das Epithel ist gewöhnlich unverändert.

3. Scharlach.

Der **Scharlach** (Scarlatina) ist gekennzeichnet durch das Auftreten unzähliger dichtstehender, meist nicht über stecknadelkopfgrosser rother Pünktchen, die am Rumpf, Hals, Oberarmen und Oberschenkeln am stärksten entwickelt und meist nur wenig hervorragend sind. Später fliessen die Fleckchen gewöhnlich zu einer nahezu gleichmässigen Röthung der dann meist deutlich geschwollenen Haut zusammen. Mikroskopisch findet man Emigration. Die Leukocyten dringen auch zwischen die Epidermiszellen vor. Manchmal sind in der Cutis Blutungen vorhanden.

f) Hautkrankheiten unbekannter Aetiologie.

Die Darstellung der hier zu betrachtenden Hautkrankheiten fällt in erster Linie dem Kliniker zu, der Anatom beschäftigt sich mit ihnen nur selten. In einem Lehrbuch der pathologischen Anatomie wird man daher eine genauere Erörterung nicht suchen, zumal auch die feineren histologischen Merkmale nur für den Dermatologen von Fach Interesse haben. Wir fassen uns daher möglichst kurz.

Bei manchen Hautkrankheiten finden sich Bläschen: vesiculöse Entzündungen.

Bei dem **Herpes**, der Bläschenflechte, finden sich durchsichtige in Gruppen stehende aus kleinen Knötchen hervorgehende und schliesslich eintrocknende Bläschen, die zwischen den Zellen des Rete liegen. Ihre Verbreitung folgt stets der Verbreitung von Hautnerven, die selbst bis zu den Ganglienzellen entzündliche Veränderungen zeigen. Man unterscheidet einen Herpes facialis, progenitalis, zoster.

Die **Miliaria** (Sudamina, Frieselausschlag) ist durch hirsekorngrosse, isolirte oder confluirende Bläschen ausgezeichnet, die

mit starker oder geringer Röthung (M. rubra bezw. alba) verlaufen und nach heftigen Schweissen auftreten. Die durch sehr klare Bläschen gekennzeichnete M. crystallina findet sich bei Infectionskrankheiten am Rumpf.

Das häufige **Eksem** ist ätiologisch eine nicht einheitliche, nach mancherlei mechanischen, chemischen, thermischen Einwirkungen auftretende Hautkrankheit, bei der sich haufenweise stehende Knötchen und Bläschen bilden, die sich manchmal in Pusteln umwandeln. Durch Platzen und Eintrocknen der Bläschen und Pusteln entstehen Krusten und Schuppen, unter welchen geröthete, nässende oder auch trockene Flächen vorhanden sind.

Der **Pemphigus** ist durch die Bildung grösserer Blasen, die aber auch im Rete sitzen, charakterisirt. Sie sind linsen- bis handgross. Der Inhalt ist klar, eitrig oder blutig. Man unterscheidet den P. acutus, der nach fieberhaftem Vorstadium bei Kindern auftritt, binnen Kurzem gutartig verlaufen, aber auch nach Wochen tödtlich enden kann, den P. neonatorum, der in der ersten Lebenswoche auftritt, kleinere Bläschen hat und epidemisch sein kann, den P. syphiliticus, der sich bei Neugeborenen neben anderweitiger Syphilis, vor Allem an den Fusssohlen und am Handteller findet, den P. chronicus, bei dem hier oder dort Blasen in mehrfachen Schüben erscheinen und zuweilen ein ulceröser oder diphtherischer Charakter hinzukommt, den P. foliaceus, bei dem in der Umgebung der ersten Blasen stets neue entstehen, während jene vertrocknen, ohne dass sich neue Epidermis bildet. Die Erkrankung endet nach längerem Verlauf tödtlich.

Bei der als **Lichen** bezeichneten Hautkrankheit bilden sich Papeln, Knötchen (Knötchenflechte). Der Lichen scrophulosorum zeigt stecknadelkopfgrosse bräunliche Knötchen mit leichter Abschuppung. Er befällt scrophulöse Kinder. Der Lichen ruber acuminatus ist durch derbe, braunrothe oder blassere, schuppende Knötchen ausgezeichnet, die an Zahl zunehmen, confluiren und die Haut verdicken. Durch Erschöpfung kann der Tod eintreten. Der Lichen ruber planus zeigt anfänglich kleine Pünktchen, dann Knötchen, in deren Peripherie immer neue auftreten, so dass kreisförmige Anordnungen zu Stande kommen.

Prurigo ist eine mit heftigem Jucken begleitete Hautkrankheit, bei der sich stecknadelkopfgrosse Knötchen bilden, die durch Kratzen wund und dann mit Borken bedeckt werden. Die Haut wird verdickt, die Lymphdrüsen schwellen an.

Psoriasis (Schuppenflechte) verräth sich durch Efflorescenzen

mit Anhäufungen weisslicher Schuppen. Zunächst bilden sich stecknadelhopfgrosse Vorragungen, die sich weiterhin vergrössern. Man unterscheidet nach der Art der Ausbreitung verschiedene Formen. Mit Vorliebe sind die Streckseiten der Extremitäten befallen.

g) Tuberculose.

Die **Tuberculose der Haut** kann durch directe Einimpfung von Bacillen oder durch Uebergreifen benachbarter, subcutaner oder am Skeletsystem sitzender Processe, oder durch Zufuhr der Bacillen mit dem Blutstrom entstehen.

Unzweifelhaft durch Impfung entsteht die Hauttuberculose, die sich der Obducent bei Section tuberculöser Leichen zuziehen kann. Es entstehen, meist auf dem Handrücken, die sogenannten Leichentuberkel, die sich als derbe bläuliche, mit Hornschichten oder Schorfmassen bedeckte Knoten darstellen, sich nur langsam vergrössern und manchmal ohne weitere Behandlung heilen.

Analoge Veränderungen entstehen bei Individuen, die mit tuberculösem Fleisch von Thieren in Berührung kommen (Fleischern, Köchinnen). Riehl und Paltauf beschrieben papilläre tuberculöse Hauterkrankungen, die sie Tuberculosis verrucosa cutis nennen.

Gelegentlich kommen ferner bei Verletzung an bacillenhaltigen Geräthen (Spucknäpfen), bei der Tätowirung, bei dem Aussaugen von Wunden, bei der Beschneidung etc. tuberculöse Hautprocesse zur Beobachtung.

Weitaus wichtiger und häufiger als diese Wundinfectionserkrankungen ist die charakteristische chronische, genetisch nicht völlig aufgeklärte Form der Tuberculose, der **Lupus**. Er hat seinen Sitz am häufigsten im Gesicht, seltener an den Extremitäten, am seltensten am Rumpf. Es bilden sich bräunliche Fleckchen (L. maculosus), die sich allmählich zu Knötchen erheben (L. tuberculosus) und confluiren, während aussen neue entstehen. Starke Wucherung des Bindegewebes bedingt den Lupus hypertrophicus. Geschieht diese Proliferation warzenartig, so bildet sich der L. verrucosus (Fig. 463). Die Knötchen können sich unter Bildung flacher narbenartiger Einziehungen zurückbilden (L. exfoliativus). Häufiger kommt es zu fortschreitenden, zerstörenden Ulcerationen.

Der Lupus kann lange ohne secundäre sonstige Tuberculose bestehen, selten kommt es zu Miliartuberculose. Histologisch lassen sich die bekannten Befunde der Tuberculose in den lupösen Erkrankungsherden nachweisen.

In der Umgebung der Lupusherde sehen wir oft eine grosse Unregelmässigkeit und Länge der Papillen, der ein entsprechend weites Kanälchenreichen und eine Unregelmässigkeit der Epithelleisten entspricht. Man nennt das in der irrigen Voraussetzung, dass es sich um eine primäre Proliferation der Epidermis handle, „atypische Epithelwucherung". In Wirklichkeit geht diese Umgestaltung von dem cellulären Granulationsgewebe aus, dem sich das mitwachsende Epithel anpasst. Mit Carcinomentwicklung hat diese Erscheinung direct nichts zu thun. Aber durch Isolirung von Epithelien

Fig. 463.

Papillärer Lupus der Hand (nach der Natur auf $^1/_3$ verkleinert.)

und ihre Absprengung in das Bindegewebe kann auf dem Boden des Lupus ein Carcinom entstehen (s. allg. Path. S. 548).

Ausser dem Lupus giebt es auch solitäre tuberculöse Geschwüre der Haut. Sie kommen meist in der Nähe von Schleimhautostien (auch am Penis) vor, breiten sich langsam aus und können, zumal wenn die Ränder prominent und derb sind, mit Carcinomen, einiger leicht mit syphilitischen Ulcerationen verwechselt werden.

Als Scrophuloderma bezeichnet man ferner eine bei scrophulösen Kindern auftretende Hauterkrankung in Gestalt grösserer

Herde, die derbe Knoten bilden. Diese erweichen, brechen auf und hinterlassen tiefe, buchtige Geschwüre mit fungösen Granulationen.

Endlich giebt es auch eine unzweifelhaft hämatogene Hauttuberculose, die bei allgemeiner Miliartuberculose, freilich nur selten, zu Stande kommt. BAUMGARTEN sah dabei kleine papillomartige Auswüchse. Häufiger entstehen flache Geschwürchen mit gelblichem Grund. HALL sah in einem Falle typische miliare Tuberkel.

b) Syphilis.

An der Eintrittpforte der **syphilitischen** Infection entsteht eine sogenannte Initialsklerose (Primäraffect, harter Schanker). Sie kommt am häufigsten an der Corona glandis, seltener an der Vorhaut, in der Harnröhre, in der Vulva vor und stellt eine umschriebene knorpelharte Anschwellung von blasser Farbe dar. In ihr findet man Verdickung der Gefässwand, mässige Wucherung der fixen Bindgewebezellen, eine sehr ausgedehnte fleckige, besonders in den tieferen Lagen befindliche zellige, um die Gefässe angeordnete Infiltration und eine hyaline Aufquellung der Fibrillen. Die Oberfläche der Sklerose ist meist gar nicht, in anderen Fällen nicht hochgradig ulcerirt.

Die secundären syphilitischen Exantheme zeigen manche Aehnlichkeiten mit anderen Hautkrankheiten, aber auch manche Eigenthümlichkeiten.

Die frühzeitig auftretende Roseola syphilitica bildet linsengrosse, blassrothe oder leicht bräunliche Flecken.

Das papulöse Syphilid zeigt linsengrosse halbkugelige Knötchen, am reichlichsten im Gesicht (Corona Veneris der Stirn) und am Rücken.

Das squamöse Syphilid weist schuppen- und borkenbedeckte Flecken und Papeln, die Psoriasis bräunlichrothe Flecken mit hornartigen Epidermisauflagerungen, besonders charakteristisch an Hohlhand und Fusssohle (Ps. palmaris und plantaris) auf.

Das pustulöse Syphilid ist durch Bildung von Bläschen ausgezeichnet, nach deren Eintrocknung und Abstossung Geschwüre zurückbleiben (Rupia syphilitica).

Der Pemphigus syphiliticus findet sich hauptsächlich bei Neugeborenen (s. o. S. 766).

Auch Gummata kommen in den späteren Stadien der Erkrankung in der Haut vor. Es bilden sich bis wallnussgrosse Knoten, die anfangs fester sind, später unter Fett- und Schleimmetamorphose

oft auch unter Eiterung erweichen. Sie enthalten dann eine grützähnliche gelatinöse, eitrige Masse. Nach Aufbruch des Knoten bleibt ein Geschwür mit gummös infiltrirtem Rande. Die Heilung erfolgt unter Narbenbildung.

i) Ulcus molle.

Zur Syphilis wurde früher auch das **Ulcus molle** gerechnet. Es hat aber mit ihr nichts zu thun, beruht vielmehr auf einer eigenartigen noch nicht sicher gekannten Infection. Es stellt einen rundlichen Substanzverlust dar, der durch speckigen, reichlichen Eiter secernirenden Grund und durch scharf abgeschnittene zackige oder auch unterminirte, gelblich oder grau belegte Ränder charakterisirt ist. Der Grund reinigt sich allmählich und nach mehreren Wochen ist seine Vernarbung vollendet. Das Ulcus molle kommt meist an der Vorhaut, am Frenulum etc. vor und führt zu ausgedehnten Schwellungen und Vereiterungen der Inguinaldrüsen.

k) Die Lepra (der Aussatz).

Die **Lepra** ist eine durch die den Tuberkelbacillen ähnlichen Leprabacillen hervorgerufene von der Haut ausgehende entzündliche Erkrankung, die sich durch eine grosse Ausdehnung ihrer Granulationswucherung auszeichnet. In der Haut entstehen theils knotige, geschwulstartige Verdickungen (Lepra tuberosa, Fig. 464), theils fleckige Eruptionen (L. maculosa). Ausserdem werden sehr gern die peripheren Nerven durch Granulationsknoten (Leprome) ergriffen. Durch die Nervenerkrankung ist die nach ihren klinischen Symptomen sogenannte Lepra anaesthetica gekennzeichnet.

Die Lepra der Haut macht verschiedene Entwicklungstadien durch. Aus rothen Flecken entwickeln sich Knoten bis zu Wallnussgrösse, die einzeln oder gruppenweise stehen. Sie bestehen aus einem neugebildeten an grossen Zellen reichen Bindegewebe. Die Zellen enthalten in erster Linie die massenhaft vorhandenen Bacillen.

Die Lepraknoten können geschwürig zerfallen, bleiben aber in der Regel lange als solche bestehen.

Die Lepra beginnt meist im Gesicht (an der Nase, den Lippen), ferner tritt sie früh am Handrücken, nicht am Handteller auf. Im Gesicht werden auch die Augenlider und die Conjunctiva ergriffen. Durch grosse Ausdehnung der Knotenbildung wird das Gesicht sehr verunstaltet. Auch Scrotum und Präputium werden oft intensiv ergriffen.

Ausser der Haut werden auch die Schleimhäute befallen. Hier bilden sich gern Geschwüre, an deren Rändern hochgradige Epithelverdickungen auftreten. Im Kehlkopf können durch die Knoten und durch Vernarbung der Geschwüre Verengerungen, Stenosen entstehen.

Fig. 464.

Lepra tuberosa des Gesichts, nach einer Photographie.

An der Lepra nehmen auch die regionären Drüsen durch lebhafte Schwellung Antheil.

Ferner werden die Nerven betheiligt. In ihrem Verlauf bilden sich Knoten, welche die Nervenfasern ausgedehnt zerstören.

Auch in vielen innern Organen (s. diese) werden Lepraknoten beobachtet.

l) Der Rotz.

Der hauptsächlich beim Pferde vorkommende **Rotz** wird gelegentlich auf den Menschen übertragen. Er kommt in acuter und chronischer Form vor.

Die Infection erfolgt durch die Haut oder die Schleimhaut (vermittelst Wunden oder auch ohne nachweisbare Continuitätstrennungen). Wirken die Rotzbacillen gleich an der Eintrittpforte,

so entstehen Geschwüre in hochgradig entzündlich anschwellender Umgebung. Sie fressen um sich und haben einen schmutzigen Grund. Zuweilen gehen sie aus anfänglicher Blasenbildung hervor. An diese Hautaffectionen schliessen sich umschriebene oder diffuse Infiltrationen des subcutanen und des intermusculären Bindegewebes an. Sie können aber auch ohne primäre Geschwürbildung der Hautoberfläche entstehen und stellen phlegmonöse, hämorrhagisch eitrige Entzündungen dar. Bei chronischem Rotz verläuft die Entwicklung der Geschwüre langsamer, in den Muskeln bilden sich Abscesse.

Ueber den Rotz der innern Organe siehe diese.

m) Rhinosklerom.

An der Haut der Nasenflügel oder auf der Nasenschleimhaut entsteht selten das durch bestimmte stäbchenförmige Bacterien ausgezeichnete **Rhinosklerom.** Die ergriffenen Theile, die Nase, die Lippen werden plattenartig oder wulstig verdickt und ausserordentlich hart. Der Process kann die Nasenöffnungen hochgradig verengen und auf die Mundweichtheile bis zum Rachen fortschreiten. Die Verdickung und Verhärtung ist bedingt durch eine sehr dichte zellige Infiltration und theilweise bindegewebige Wucherung.

n) Sklerodermie.

Unter **Sklerodermie** verstehen wir eine chronische, in narbige Schrumpfung ausgehende Entzündung der Cutis. Die Haut einzelner Körpertheile oder auch des ganzen Körpers schwillt an, wird hart, später vielfach dünn, atrophisch. Sie schrumpft und hindert die Bewegungen, an den Gelenken treten Contracturen auf. Die Aetiologie ist unbekannt.

Unter **Skleroderma, Sklerema** der Neugeborenen begreift man eine in den ersten Lebenstagen, selten später einsetzende Erkrankung zuerst der unteren Extremitäten, dann auch der anderen Theile. Die anschwellende Haut wird pergamentartig. Nicht selten tritt der Tod in den ersten Lebenswochen ein. Das erkrankte Gewebe zeigt Infiltration mit Rundzellen.

o) Molluscum contagiosum.

Unter **Molluscum contagiosum** versteht man weiche, warzenartige, nicht über erbsengrosse geschwulstähnliche Bildungen, die sich aus lappenartig angeordneten rundlichen Haufen von Epithelien zusammensetzen, welche denen von Talgdrüsen ähnlich sind. Diese

Neubildung tritt oft multipel auf und ist contagiös. Es ist demnach das Vorhandensein von Parasiten anzunehmen, und Viele glauben sie in rundlichen, fettglänzenden im Epithel liegenden Körperchen, die für Coccidien gehalten werden, gefunden zu haben. Andere halten diese Dinge, wie es auch mir wahrscheinlich ist, für Producte regressiver Veränderungen der Epithelien.

p) Darier'sche Krankheit.

Bei der nach Darier genannten chronischen Krankheit entwickeln sich in der Haut kleine verhornende Verdickungen und Auswüchse, in deren Bereich das Rete pigmentirt und die Cutis zellig infiltrirt ist. In Epithel fand Darier homogene intracelluläre Einschlüsse, die er als Psorospermien ansah (Psorospermose folliculaire). Es handelt sich aber auch hier jedenfalls um regressive Veränderungen der Epithelien.

6. Thierische Parasiten.

Unter den thierischen Parasiten nimmt die **Krätzmilbe** (Sarcoptes hominis, Acarus scabiei, allg. Path. S. 25), welche die als **Scabies** (Krätze) bezeichnete Hauterkrankung hervorruft, die erste Stelle ein.

Das befruchtete Weibchen bohrt im Rete Malpighi 1—3 cm lange Gänge, in denen es Eier ablegt. Aus diesen entsteht die sechsbeinige Larve, die neue Gänge bohrt. Das Männchen ist an der Gangbildung nur wenig betheiligt. Der von den Milben ausgehende Reiz veranlasst heftiges Kratzen und dadurch allerlei entzündliche Hautveränderungen: Excoriationen, Borken, Hämorrhagien etc. Der Sitz der Erkrankung ist hauptsächlich an den Seitenflächen der Finger, an den Streckseiten des Ellbogens und des Knies, an den Achselfalten etc.

Der **Acarus folliculorum** (a. P. S. 25) lebt gelegentlich in erweiterten Talgdrüsen und Haarbälgen. Ueber die sonstigen schmarotzenden Arthropoden siehe a. P. S. 25.

Der **Cysticercus cellulosae** kommt nicht so ganz selten, zuweilen in zahlreichen Finnen in der Haut vor. Sie sind selten mehr als erbsengross. Auch der Echinococcus kommt vor und kann recht umfangreich werden.

7. Geschwüre.

Ein **Geschwür** ist ein mindestens die Epidermis umfassender Substanzverlust der Haut, der nicht wie ein traumatisch gesetzter

Defect glatt zur Heilung gelangt, sondern kürzere oder lange Zeit bestehen bleibt und in seinem Grunde entzündlich wachsendes Gewebe, meist typisches Granulationsgewebe enthält, welches oberflächlich beständig zerfällt und Eiter liefert. Also Wucherung im Grunde und beständiger, die Heilung hindernder Zerfall der obersten Schichten ist das Charakteristische.

Besondere Eigenthümlichkeiten der Geschwüre selbst und ihr wechselndes Verhalten zur Umgebung liessen das fungöse, hämorrhagische, gangränöse, diphtherische, phagedänische, serpiginöse Geschwür unterscheiden.

Geschwüre entstehen aus den verschiedensten Veanlassungen. Meist handelt sich um die Folgen einer Bacterieneinwirkung. Demgemäss lernten wir bereits tuberculöse, syphilitische, lepröse etc. Ulcerationen kennen.

Andere Geschwüre beruhen auf dauernden mechanischen (Reibung, Druck) oder chemischen Einwirkungen, oder gehen aus primären Nekrosen oder aus Hautgangrän hervor (s. unten).

Wieder andere, von denen hier die Rede sein soll, bilden sich bei ungünstigen Circulationsverhältnissen der Haut oder bei Allgemeinkrankheiten, die mit localen Ernährungstörungen einhergehen.

Das bekannteste und häufigste Geschwür ist das Ulcus cruris (Fig. 465), welches aus kleinen Anfängen beginnend handtellergross werden und weit darüber hinausgehen, den Unterschenkel grösstentheils oder ganz gürtelförmig umfassen kann und oft tief in die Weichtheile hinein, auch wohl bis auf den Knochen greift. Es sitzt meist in der unteren Hälfte des Unterschenkels. Sein Secret bezw. der von ihm producirte Eiter erleiden gern eine faulige Zersetzung unter dem Einfluss der verunreinigenden Bacterien. In älteren Geschwüren sitzen die Granulationen auf entzündlich verdichtetem Bindegewebe, die Ränder sind fest, hart, indurirt, durch Blutfarbstoff bräunlich pigmentirt. Die weitere Umgebung, der Fuss und die oberhalb des Ulcus gelegene Haut ist nicht selten elephantiastisch verdickt (Fig. 465). Die Tibia und Fibula zeigen gern Hyperostosen oder ausgedehnte zackige Periostitis ossificans (Fig. 426, S. 708). Das Ulcus cruris kommt meist bei Individuen mit venösen Circulationstörungen, insbesondere mit Varicen vor und heilt aus diesem Grunde schwer. Eine etwa eintretende Ueberhäutung ist meist wenig widerstandfähig. Es kommt also leicht wieder zu erneuter geschwüriger Veränderung.

Eine besondere Geschwürsform stellt das sogenannte perfo-

rirende Fussgeschwür, das **Malum perforans pedis** dar. Es kommt nur äusserst selten an der Hand vor.

An der Fusssohle entsteht ein rundlicher scharf begrenzter Substanzverlust, der tiefer in die Weichtheile hineingreift und bis auf Knochen und Gelenke vordringt. Das Geschwür hat derbe callöse

Fig. 465.

Grosses, um den Unterschenkel ringförmig herumgehendes Unterschenkelgeschwür *G*. Die angrenzende Haut ist, besonders bei *E* elephantiastisch verändert.

Ränder. Seine Aetiologie ist keine einheitliche, aber in der grössten Mehrzahl der Fälle in Zusammenhang mit Erkrankungen des Rückenmarks, mit Tabes, mit Syringomyelie, mit angeborenen Missbildungen (Spina bifida, besonders occulta). Das causale Verhältniss ist darin zu suchen, dass traumatische Einwirkungen (Druck, Verletzung) an den nicht genügend innervirten (oft völlig an-

ästhetischen) Hauttheilen nicht beachtete, nicht genügend behandelte und wegen des mangelnden Nerveneinflusses schlecht heilende Defecte nach sich ziehen. Ausser dieser Aetiologie kommt wohl auch Arteriosklerose sowie Diabetes in Betracht.

8. Uebermässige Wucherungen der Hautbestandtheile, sogen. Hypertrophien der Haut.

Bei den Hypertrophien der Haut kann bald die Epidermis, bald das Bindegewebe in den Vordergrund treten. Immer aber sind beide Gewebe, doch die Epidermis oft nur secundär betheiligt. Sie muss ja mitwachsen, wenn das unter ihr befindliche Corium proliferirt.

Die als Schwielen bezeichneten Epidermisverdickungen seien nur erwähnt.

Das **Hühnerauge** (Leichdorn, Clavus) ist ein verhornter Epidermisvorsprung, der aber auch nach unten in das Bindegewebe convex hineinreicht. Letzteres ist comprimirt, manchmal entzündlich infiltrirt.

Es giebt ferner verschiedenartige sogenannte **Warzen**, die sich als halbkugelige, meist nicht über linsengrosse Auswüchse mit glatter oder zerklüfteter Oberfläche darstellen. Sie lassen sich gegen die Geschwülste im engeren Sinne nicht scharf abgrenzen (s. u. S. 778). Es handelt sich stets um eine übermässige Ausbildung des Papillarkörpers und eine entsprechende Vermehrung, Verdickung des Epithels. Wenn die einzelnen Papillen mit Epidermisüberzug für sich sehr lang heraustreten, gewinnt die Warze eine zottige Beschaffenheit, wenn aber das verhornte Epithel die einzelnen Erhebungen zusammenhält und überdeckt, so gewinnt die Warze ein mehr zusammenhängendes, aber immerhin rauhes Aussehen. Am häufigsten ist die gewöhnliche Warze (Verruca vulgaris) die, zumal an den Händen, gern multipel auftritt, deren Contagiosität oft behauptet, deren Erreger aber nicht gefunden wurde. Der Umstand, dass die Warzen unter Dauerverbänden rasch schwinden, macht es wahrscheinlich, dass sie chronischen localen Reizungen ihre Entstehung verdanken.

Die grossartigsten Hypertrophien der Haut liefert die **Pachydermie**, die **Elephantiasis acquisita, E. Arabum**. Sie betrifft in erster Linie das Hautbindegewebe, aber auch die Epidermis, die sehr ausgedehnte Verhornungen zeigen kann.

In der Cutis ist das eigentliche Bindegewebe vermehrt, während

das Fettgewebe untergeht. Die Gefässwandungen sind verdickt. Manchmal findet sich perivasculäre Zellinfiltration. Ausserdem trifft man oft, zumal bei der tropischen Form, eine ausgedehnte Erweiterung der Lymphgefässe.

Die Pachydermie ist bei uns häufig die Folge chronischer (oder rascher verlaufender) entzündlicher Processe. Sie findet sich besonders bei langdauernder venöser Stauung der unteren Extremitäten, zumal bei gleichzeitigem Bestehen von Unterschenkelgeschwüren (s. S. 84 u. 775). Auch an Erysipel schliesst sie sich nicht selten an. Die Beine werden dick, unregelmässig warzig und höckrig aufgetrieben und fühlen sich härter an als sonst.

Die ausgedehntesten Pachydermien liefert die tropische Erkrankung, die oft auf der Anwesenheit eines thierischen Parasiten, der Filaria (S. 88 u. allg. Path. S. 27), beruht, die in den Lymphbahnen lebt und dauernd Entzündung hervorruft. Doch giebt es auch zahlreiche Fälle, in denen sich eine bestimmte Aetiologie nicht nachweisen lässt, in denen aber eine congentiale Anlage zu der oft erst spät eintretenden Hypertrophie angenommen werden muss. Befallen werden vor Allem die Unterextremitäten, zumal Unterschenkel und Fuss, die so enorm verdickt und plump werden, dass die Bezeichnung **Elephantiasis** daraus verständlich wird. Umfangreiche diffusere oder geschwulstähnlich umschriebene Pachydermien kommen ferner am Scrotum, Präputium und an den weiblichen äusseren Genitalien, selten auch an der Mamma vor.

Eine hauptsächlich durch Betheiligung der Epidermis ausgezeichnete Affection ist die **Ichthyosis** (Fischschuppenkrankheit, Keratosis), eine meist in den ersten Lebensjahren auftretende, manchmal durch Generationen vererbbare Krankheit. Hochgradig erkrankte Kinder gehen meist rasch zu Grunde. Die auffälligste Erscheinung ist eine verstärkte Abschuppung oder eine Bildung grösserer horniger, rissiger Schuppen, oder schüsselförmiger Platten (I. scutellata) oder stachelförmiger warziger Fortsätze (I. acuminata, Hystricismus, Stachelschweinmenschen). Die erhöhte Epidermiswucherung ist mit starker Entwicklung der Cutis und des Papillarkörpers verbunden. Die Ichthyosis befällt meist die Streckseiten der Extremitäten, kann sich aber über den ganzen Körper ausdehnen. Zuweilen ist sie auf Handteller und Fusssohlen beschränkt.

9. Naevi.

Unter **Naevus** verstehen wir, ohne Rücksicht auf die histologische Zusammensetzung, umschriebene, embryonal angelegte und oft hereditäre abnorm gebaute Hautbezirke, die sich meist durch

Fig. 466.

Congenitaler behaarter dunkel schwarzbraun gefärbter Naevus der Haut. Natürl. Grösse, etwa ein Viertel der ganzen Fläche ist wiedergegeben.

abweichende Farbe und Prominenz von der Umgebung abheben. Die kleineren Naevi werden auch wohl Warzen genannt, die grösseren Mäler, Pigmentmäler, Muttermäler, Feuermäler.

Die weichen Naevi sind warzenförmige Gebilde mit meist brauner Farbe und unebener Oberfläche. Sie sollen bei den Melanomen (S. 783) besprochen werden (allg. Path. S. 506). Sie sind meist etwa

erbsengross und kleiner, können aber auch umfangreicher werden und sind dann gern wieder lappig oder warzig abgetheilt (Naevus verrucosus). Die kleineren und grösseren Naevi sind manchmal mit Haaren besetzt (Naevus pilosus, Fig. 466). Gerade in dieser Form erreichen die Naevi zuweilen einen sehr erheblichen Umfang, dehnen sich über grosse Körperflächen, z. B. den ganzen Rücken aus.

Alle diese Naevi sind als Missbildungen der Haut aufzufassen. Auf Entwicklungsstörungen beruhen jedenfalls auch die Feuermäler, d. h. jene aus Gefässen aufgebauten Naevi, die sich durch rothe Farbe auszeichnen und manchmal recht gross werden, z. B. grosse Theile der Gesichtshaut einnehmen können. Es handelt sich um Gebilde vom Bau der Teleangiektasien (s. diese S. 781).

10. Geschwülste.

Die äussere Körperoberfläche ist ein Lieblingsitz mancher Tumoren. Aber nicht alle hier vorkommenden Neubildungen sind von der Haut abzuleiten. Sie können auch in den tiefer liegenden Geweben entstehen und die Haut vor sich hertreiben. Da sie aber von ihr bedeckt bleiben, imponiren sie uns oft als Hauttumoren.

Fig. 467.

Gelapptes Fibrom der Haut, etwas verkleinert.

Die Bedeckung kopfgrosser und grösserer Tumoren durch unverletzte Haut ist ein ausgezeichnetes Beispiel für den Einfluss mechanischer Dehnung auf das Wachsthum. Die Haut wächst nur mit, weil sie von innen her über eine an Grösse zunehmende Fläche herübergespannt wird (vergl. den Uterus bei Myomen S. 544).

a) Fibrome.

Die von der Haut ausgehenden, anfänglich kleinen **Fibrome** können eine beträchtliche Grösse erreichen, z. B. mannskopfgross

werden. Sie hängen gern gestielt (Fig. 208 allg. Path.) aus der Oberfläche heraus, sind glatt oder gerunzelt, bilden einen gleichmässigen Knoten oder sind mehr oder weniger deutlich gelappt (Fig. 467). Meist sind sie weich, oft ödematös, aus locker geflochtenem Bindegewebe zusammengesetzt und werden dann als **Fibroma molluscum** (Fig. 468) bezeichnet. Es giebt aber auch sehr derbe, dichte Hautfibrome.

Die Fibrome kommen nicht selten multipel vor, zuweilen zu Tausenden auf der ganzen Körperoberfläche zerstreut, in sehr verschiedener Grösse. v. Recklinghausen hat nachgewiesen, dass sie dann in enger Beziehung zu den Hautnerven stehen. Er hat die Tumoren deshalb **Neurofibrome** genannt (s. a. P. S. 477 u. Nerven oben S. 210).

Fig 468.
Multiple weiche Fibrome der Haut.

Die Fibrome stossen nicht bis dicht an die Epidermis. Zwischen beiden ist stets noch eine Lage subepithelialen Bindegewebes übrig, welches nicht zur Neubildung gehört, sondern sammt der Epidermis über sie herübergespannt wurde und mitwuchs. Die Papillen werden dabei gewöhnlich abgeflacht und verstreichen ganz, so dass die Epidermis in gleichmässiger Dicke über den Tumor hinwegzieht. Durch diese Beziehungen zur Epidermis lassen sich die Fibrome von den unten zu besprechenden fibroepithelialen Geschwülsten abgrenzen, bei denen Epidermis und Bindegewebe gemeinsam wächst.

Eine besondere Art von Fibrom ist das durch seine Härte und narbenähnliche Structur ausgezeichnete **Keloid** (allg. Path. S. 443), welches in Gestalt flacherer, unregemässiger mit glatt gespannter Haut überzogener Knoten meist auf der Haut des Rumpfes auftritt. Es kommt als ein ohne nachweisbare Veranlassung („spontan") auftretender und als ein als hypertrophische Narbe sich entwickelnder Tumor vor, der nicht eigentlich maligne wird, aber doch gern recidivirt. Nicht selten ist er multipel.

b) Lipome.

Die meisten im Körper vorkommenden **Lipome** haben ihren Sitz in bezw. unter der Haut und wölben sie knollig vor (Genaueres s. allg. Path. S. 445). Sie haben die Gestalt rundlicher, meist etwas abgeplatteter, häufig mit groben oder feineren oder fingerförmigen Lappungen (Fig. 469) versehener Knoten, die eine beträchtliche Grösse erreichen können. Sie kommen manchmal multipel, ausserdem erblich und angeboren vor. Ueber ihre Genese ist nicht viel Sicheres bekannt. Gelegentlich sitzen sie auf beiden Körperhälften symmetrisch.

Die Haut ist über die prominirenden Tumoren herübergespannt wie beim Fibrom. Selten wird sie durch den Druck nekrotisch oder entzündet sich und wird geschwürig.

Fig. 469.

Lipom der Haut. Der Tumor setzt sich aus vielen einzelnen in der Mitte vereinigten Lappen zusammen.

c) Chondrom. Osteom.

Primäre Chondrome und Osteome gehören in der Haut zu den Seltenheiten.

d) Myome.

Glattzellige **Myome** der Haut sind nicht häufig und erreichen meist nur eine geringe Grösse. Gewöhnlich treten sie multipel auf, so in der Haut des Gesichtes (Hess), an den Armen (Jadassohn). Es ist anzunehmen, dass unter den in der normalen Haut vorhandenen glatten Muskelzellen einzelne Gruppen auf irgend eine Weise relativ selbständig wurden und so in Wucherung geriethen.

d) Angiome.

Gefässgeschwülste sind in der Haut häufig. Vor Allem charakteristisch ist das Angioma simplex, die **Teleangiektasie,** die aus Gefässen besteht, welche den Capillaren ähnlich, aber viel weiter sind und in gegeneinander abgegrenzten zu einem Arterienast gehörenden Gruppen angeordnet sind. Daher hat der Schnitt

durch die Neubildung einen felderförmigen Bau. Die weitere Ausbreitung des Tumors geschieht vor Allem im Fettgewebe. Makroskopisch bilden der Tumor flache, hell- bis bläulichrothe beetförmige Erhebungen. Er kommt meist im Gesicht und am Hals, aber auch anderswo und zwar, wenigstens in der Anlage, stets congenital vor. Da er sich gern dort findet, wo fötale Spalten sich geschlossen haben, spricht man wohl von fissuralem Angiom.

Die Neubildung ist abzuleiten von Gefässbezirken, die sich beim Fötus aus unbekannten Gründen, besonders bei dem Schluss jener Spalten, nicht organisch in das Gewebe einfügten, sondern zu selbständige Wucherung eingingen. Daraus erklärt es sich, dass die Gefässe der Teleangiektasie mit denen der Nachbarschaft nicht zusammenhängen. Es führen nur Arterien hinein und Venen heraus.

Die Teleangiektasien wachsen dauernd, wenn sie nicht exstirpirt werden, und können so grosse Flächen, z. B. des Gesichtes bedecken. Sie prominiren dann manchmal stärker und unregelmässiger, als sie es bei geringerem Umfange thun.

Zu den Angiomen gehören ferner warzenartig vorspringende, blau durchscheinende, von glatter Haut überzogene Neubildungen, die in der Grösse eines Insektennadelkopfes bis einer Erbse einzeln oder besonders gern multipel, zu Dutzenden auftreten oder auch die ganze Haut übersäen können. Sie bestehen aus capillarähnlich gebauten, aber venenähnlich weiten Gefässen, die mit sehr langsam fliessendem und deshalb venösem Blute versehen sind. Daher sehen sie dunkelblau aus. Sie entstehen jedenfalls in analoger Weise wie die Teleangiektasien, bleiben aber in jüngeren Jahren nur klein und werden erst bei älteren Leuten grösser. Sie finden sich gern gemeinsam mit den pigmentirten Naevi, von denen bald die Rede sein wird.

Weiterhin kommen in der Haut, aber oft zunächst in den tieferen Abschnitten, besonders intermusculär, die sogenannten cavernösen Angiome, **Cavernome**, vor, die aus weiten, maschenförmig anastomosirenden Bluträumen bestehen und die von ihnen befallenen Theile, z. B. die Lippen, die Wangen stark auftreiben können.

Lymphangiome sind ebenfalls bisweilen in der Haut anzutreffen. Sie bilden meist nur kleine, kaum prominirende, selten umfangreichere Geschwülste.

f) Sarkome.

Primäre **Hautsarkome** sind nicht gerade selten. Sie bilden Knoten von wechselnder Consistenz, über denen die Haut, so lange sie klein sind, meist noch continuirlich hinwegzieht, während sie später gewöhnlich von den andrängenden infiltrirend wachsenden Geschwulstelementen durchsetzt und zerstört wird. Dann liegt das hyperämische Tumorgewebe in Defecten von wechselndem Umfange frei und wuchert aus ihnen pilzförmig heraus. Es handelt sich entweder um Spindelzellensarkome, in denen die spindeligen Zellen sich vorwiegend und ausgesprochen perivasculär anzuordnen pflegen, oder um Rundzellen-(Lympho-)sarkome. Im letzteren Falle sehen sie gleichmässig markig, grauweiss aus, im ersteren sieht man auf der Schnittfläche einen geflechtartigen Bau, weil die sich in mannigfacher Weise durchkreuzenden Zellzüge ein verschiedenes Aussehen haben, je nachdem sie quer, oder schräg oder der Länge nach durchschnitten wurden.

In einer besonderen Form wird ein aus rundlichen Zellen aufgebautes Sarkom als Mycosis fungoides bezeichnet. Es bildet relativ langsam wachsende, flachere, knollige in der Haut oft auf grosse Strecken sich verbreitende Tumormassen, die in den älteren Abschnitten ulceriren und auch Metastasen machen können. Kaposi nannte die Neubildung Sarkomatose der Haut.

Secundäre Sarkome kommen in der Haut nicht oft vor. Nur bei allgemeiner Lymphosarkomatose können sich multiple Knoten auf der Körperoberfläche entwickeln.

g) Myxome.

Die Sarkome der Haut haben zuweilen in kleinerer oder grösserer Ausdehnung den Charakter von Myxomen (allg. Path. S. 492), sehen also gallertig durchscheinend aus, haben eine weiche, fadenziehende Consistenz und eine hellgelbliche Farbe.

h) Melanom, Chromatophorom.

Eine charakteristische Geschwulst der Haut ist das **Melanom** (a. P. S. 501). Es zeichnet sich durch seine Farbe aus. Denn es ist in typischen Fällen tief dunkelschwarzbraun, oder wenigstens ausgesprochen braun gefärbt und zwar entweder gleichmässig oder so, dass hellere und dunklere Abschnitte abwechseln. Es giebt aber auch Melanome, die grösstentheils weiss, und gleichwerthige Tumoren, die nirgendwo pigmentirt sind.

Das Melanom ist eine bindegewebige Geschwulst, aber durch seine besondere Zellart gekennzeichnet. Denn es entsteht durch Wucherung von Zellen, welche mit den in der normalen Haut vorkommenden Pigmentzellen genetisch identisch sind. Allerdings bestehen die Tumoren selten lediglich aus derartigen typischen, dicht mit braunen Pigmentkörnchen durchsetzten, durch lange Ausläufer ausgezeichneten Chromatophoren. Meist finden sich daneben, und zwar vorwiegend, weniger charakteristische Zellen mit kürzeren Fortsätzen oder solche von rundlichen Formen. Aber auch sie sind in den braunen Tumoren pigmentirt und zeigen dadurch und durch Uebergänge, dass sie den eigentlichen Pigmentzellen gleichwerthig sind.

Am besten studirt man die Zellen an frischen Zupfpräparaten, in denen man auch, bei schwach gefärbten Geschwülsten, völlig pigmentfreie lang verästigte Zellen finden kann. Die nicht pigmentirten Elemente sind als Jugendstadien oder als nicht voll entwickelte anzusehen.

Die Chromatophorome entwickeln sich aus angeborenen pigmentirten Naevi, die als kleine prominente Knötchen in der Haut sitzen, beim Neugeborenen kaum hervortreten, nur langsam wachsen und über die Grösse einer Erbse kaum hinausgehen. Die Knötchen setzen sich hauptsächlich aus Haufen von Zellen zusammen, die mehr oder weniger pigmentirt sind, dadurch und durch Uebergänge verrathen, dass sie mit den ebenfalls stets vorhandenen, meist unter der Epidermis gelegenen Chromatophoren dem Wesen nach übereinstimmen. Sie sind lediglich deren unentwickelte im Uebermaass gebildete embryonale Jugendformen.

Die Zellhaufen in den Naevi grenzen oft dicht an die Epidermis und drängen sich auch bei ihrem Wachsthum in sie hinein. Auch einzelne Zellen wuchern analog den normalen Chromatophoren in das Epithel hinein, vermehren sich hier und bilden kleine das angrenzende Epithel verdrängende Haufen (a. P. Fig. 267).

Diese engen Beziehungen haben mehrere Untersucher (zuerst Unna) dazu geführt, die Naevuszellen für abgelöste Epithelien zu erklären. Aber auch die neuesten Mittheilungen über diese Frage vermögen mich nicht zu überzeugen. Ich bin nach wie vor der Meinung, dass es sich um eine Verwechslung des Nebeneinander mit dem Auseinander handelt.

Eine gute Stütze für meine Auffassung liegt in dem Umstande, dass genau die gleichen Melanome von der Chorioidea ausgehen, deren Chromatophoren unzweifelhaft bindegewebiger Natur sind. Ein neuerdings ge-

machter Versuch, auch ihnen eine epitheliale Natur zuzuschreiben, ist aussichtslos.

Die Melanome bilden Knoten von wechselnder Grösse. Die anfangs von Epidermis bedeckten Tumoren durchbrechen bald die Haut, indem sie die Epitheldecke durchwuchern. Das Geschwulstgewebe liegt dann frei zu Tage und proliferirt weiter (Fig. 470).

Die Neubildung kann auf der Körperoberfläche überall vorkommen. Die Entwicklung aus den pigmentirten Naevi erfolgt entweder ohne besondere Veranlassung oder auf Grund von häufig wiederholten Reizungen (Aetzungen etc.).

Die Exstirpation ist nur selten von dauerndem Erfolg. Locale Recidive oder metastatische Knoten in der näheren Umgebung

Fig. 470.

Melanomknoten der Haut *a* mit Einrissen. Neben ihm bei *b* ein kleiner secundärer Knoten.

bilden sich gern (Fig. 470). Sehr frühzeitig pflegt auch eine Metastase in die regionären Lymphdrüsen und in innere Organe (s. Herz, Gehirn, Leber etc.) einzutreten. Die secundären Tumoren sind entweder ebenso oder stärker oder schwächer pigmentirt als der primäre. Auch wenn dieser schwarz ist, sind sie oft zum Theil weiss.

1) Epitheliale Tumoren.

1. Fibroepitheliale Tumoren.

Im Gegensatz zu dem Fibrom der Haut, bei welchem Epidermis sammt einer subepithelialen Bindegewebelage nicht zum Tumor

[illegible] sondern ihn lediglich überzieht, giebt es nicht selten Neubildungen, in denen Bindegewebe und Epidermis gemeinsam wachsen, wie in der normalen Haut. Ich nenne diese Neubildungen **fibroepitheliale.** Sie treten in Form einzelner oder zu vielen mit einander verbundener **warzenähnlicher** oder polypöser gestielter Wucherungen auf, die baumförmig mit einander verbunden sein und so Neubildungen von grossem Umfange bilden können. Oder sie haben mehr eine **zottige Form** und sind dann entweder flach ausgebreitet oder erheben sich als grössere Gebilde, in denen die einzelnen Zotten gern mit einander durch verhorntes Epithel zusammengehalten werden, oder sie erzeugen grössere Hervorragungen, an denen man die Zusammensetzung aus einzelnen spitzen Zotten ohne Weiteres sieht (hierher gehören z. B. die **spitzen Condylome**). Jeder zottigen Hervorragung entspricht im Innern eine bindegewebige Papille oder ein System von solchen. Der Epidermisüberzug ist gewöhnlich sehr dick.

Hierher sind auch die **Hauthörner** (Cornu humanum) zu rechnen, die dadurch zu Stande kommen, dass die zottigen Erhebungen sehr lang und schmal sind, durch reichliches verhorntes und zu harten Massen verklebtes Epithel zusammengehalten werden und dass die sich nicht abstossenden Hornmassen durch stets neu sich bildendes Epithel immer mehr verlängert werden. So können sich fingerlange, zuweilen gewundene hornähnliche Auswüchse entwickeln.

Ausser den fibroepithelialen Neubildungen, die dem Bau der Epidermis entsprechen, giebt es auch solche, die den Hautdrüsen analog gebaut sind. Durch Wucherung (Vergrösserung und Sprossung) von Talgdrüsen sammt dem dazugehörenden Bindegewebe kommt das **Talgdrüsenadenom** (Adenoma sebaceum) zu Stande, welches im Gesicht und am Kopf vorkommt, aber im Ganzen nicht häufig ist und selten eine nennenswerthe Grösse erreicht. Aus Schweissdrüsen geht das Adenoma sudoriparum hervor, ebenfalls keine häufige Geschwulst von meist geringem Umfange.

2. Das Carcinom.

Das **Carcinom** der Haut ist häufig. Es findet sich gern an den Lippen (Fig. 472) und auf der Gesichtshaut (auf den Augenlidern, Nase etc), ferner am Penis, Scrotum. Relativ selten zeigt es die Form rundlicher Knoten, weitaus am häufigsten bildet es flachere mässig prominirende Neubildungen (Fig. 471), deren Mitte

in späteren Stadien andauernd nekrotisch-geschwürig zerfällt, während der Rand, in dem das fortschreitende Wachsthum stattfindet, bald mehr bald weniger wallartig prominirt (Fig. 472). Es giebt aber auch Krebse, die dauernd oder sehr lange eine höckrig unebene oder gar ausgesprochen papillär gebaute freie Fläche darbieten.

Der in der Mitte eintretende Zerfall kann der langsam fortschreitenden Neubildung so auf dem Fusse folgen, dass der Krebs eher den Eindruck eines andersartigen Geschwürs, als eines Tumors macht. Das war die Veranlassung, dass man diese Dinge lange Zeit nicht für Carcinome hielt, sondern sie unter der Bezeichnung **Ulcus rodens** trennte.

Fig. 471.

Carcinom der Haut. Man sieht einen unregelmässig begrenzten, prominirenden, oberflächlich zerfallenden und eingerissenen Tumor mit überhängenden Rändern.

Eine besondere Form des Carcinoms stellt die an der Brustwarze und in deren Umgebung auftretende sogenannte Paget-sche Krankheit dar. Es handelt sich um eine sehr langsam verlaufende, flach ulcerirende, geröthete Hautveränderung, die schliesslich einen ausgesprochenen Plattenepithelkrebs darstellt. Die Affection ist dadurch interessant, dass man in ihr Parasiten aufgefunden zu haben glaubte. Es handelt sich aber lediglich um regressive Veränderungen der Tumorzellen.

Fig. 472.

Lippenkrebs. *G* das geschwürig zerfallene Carcinom, *R* der Randwulst, der durch das Unterwachsen des Carcinoms unter die angrenzende Haut entsteht, also von dieser noch bedeckt ist.

Schneidet man ein Carcinom senkrecht durch, so sieht man das grauweisse Tumorgewebe meist deutlich von dem unterliegenden Bindegewebe abgesetzt (Fig. 473), aber wegen des infiltrirenden Wachsthums des Carcinoms fest mit ihm in Zusammenhang. Es bildet in den flachen

geschwürigen Krebsen oft nur eine schmale horizontale Lage. Bei längerem Bestand wächst die Geschwulst ausser in die Fläche auch immer mehr in die Tiefe, dringt in Muskeln und sonstige Weichtheile vor, zerstört z. B. am Ohr den Knorpel zum grössten Theil, verwächst mit Periost und Knochen und metastasirt, oft schon frühzeitig in die Lymphdrüsen.

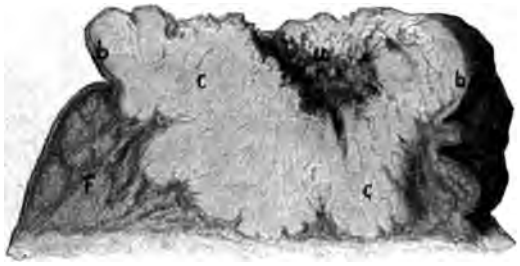

Fig. 473.

Carcinom der Haut, Längsschnitt. Man sieht auf die Schnittfläche. *F* Fettgewebe, *H* Haut. *U* ulceröser Defect in dem Carcinom *C C*, welches sich durch helle Farbe in unregelmässiger Grenze vom Unterhautgewebe abhebt. Es hat die Epidermis unterwachsen und nach allen Seiten verdrängt. Bei *b b* zieht die Epidermis noch deutlich getrennt über das Carcinom hinweg.

Das Hautcarcinom ist meist entsprechend seiner gewöhnlichen epidermoidalen Abkunft durch die Bildung von Hornperlen oder ausgedehntere Verhornung ausgezeichnet (a. P. S. 550). Es giebt aber auch Formen ohne alle Verhornung mit kleineren Zellen, die dunkel sich färbende Kerne enthalten und manchmal langgestreckt und spindelzellenähnlich der Länge nach aneinandergereiht sind. Solche Carcinome nehmen wohl ihren Ursprung von den untersten Epidermiszellen, die dann ihren jugendlichen Charakter ohne Verhornung beibehalten. Derartige Neubildungen hat man für Endotheliome erklärt, aber es unterliegt für mich keinem Zweifel, dass es sich um echtes Epithel, um Carcinome handelt. Es giebt ferner Krebse, in denen die Zellstränge hohl, röhrenförmig sind. Diese nehmen vermuthlich von den Talgdrüsen ihren Ursprung und behalten demgemäss eine Art von drüsenähnlichem Bau bei.

Fig. 474.

Atherom der Haut. Der Sack ist aufgeschnitten und aufgeklappt. *H* Höhle des Atheroms, *V* knollige Verdickung an der Innenfläche, *H* Haut.

Die Hautcarcinome gehen meist aus kleinen Anfängen hervor. Doch können sie sich auch von vornherein über linsengrosse oder etwa 1 cm im Durchmesser haltende Stellen gleichmässig entwickeln. Man sieht makroskopisch zunächst eine kleine Erhebung,

auf der sich die Epidermis abstösst, aber gern als eine kleine Borke haften bleibt oder gar einen deutlichen dicken Hornbelag bildet. Wächst das Knötchen, so beginnt nun allmählich der erwähnte mediane Zerfall.

Innerhalb des Anfangbezirkes kann das Eindringen des Epithels an einer oder an mehreren Stellen zugleich beginnen (uni-, multicentrische Genese). Aber das Epithel wächst niemals in unverändertes Bindegewebe hinein. Denn dieses zeigt von Anfang an entzündliche Veränderungen, über deren Bedeutung für die Entstehung des Krebses die Auseinandersetzungen in der allgemeinen Pathologie (S. 568 ff.) nachzulesen sind.

In den Anfangstadien der Tumorbildung geht das Epithel des beginnenden Carcinoms am Rande continuirlich in das angrenzende normale Epithel über. Später ist das nicht mehr der Fall. Es setzt sich dann scharf von der Nachbarschaft ab und zwar meist dadurch, dass es unter die normale Epidermis hinunterwächst und sie wallförmig aufhebt (Fig. 472 und allg. Path. S. 547 ff.).

Veränderungen der Hautdrüsen.

Die Talgdrüsen der Haut erfahren manchmal an umschriebenen Stellen und zwar meist am behaarten Kopf oder im Gesicht und an den Genitalien eine Verstärkung ihrer Secretion, die meist mit einer oft erheblichen Vergrösserung der Drüsen verbunden ist. Wir reden dann von **Seborrhoe** und zwar von Seborrhoea oleosa oder squamosa je nach dem Aussehen des Drüsenproductes. Es ist aufgefallen, dass die Seborrhoe zuweilen der Entwicklung eines Carcinoms voraufgeht.

Andere Talgdrüsenveränderungen gehen aus Anhäufung des Secretes in dem Drüsenlumen hervor.

Comedonen, Mitesser, nennt man die Zustände, in denen das Talgdrüsenlumen einen an der Spitze schwarz aussehenden Pfropf enthält, der sich in wurstförmiger Gestalt auspressen lässt.

Milium heisst die cystische Ausfüllung der Drüse durch Talg. Es entstehen weisse kugelförmige Körperchen.

Erweitert sich eine Talgdrüse oder ein Haarfollikel unter Ansammlung des Secrets beträchtlich, so entsteht die sogenannte **Balggeschwulst**, die **Atheromcyste**. Sie enthält einen schmierigen, fettigen Brei. Ihre bindegewebige Wand ist ziemlich dick (Fig. 474).

Aber aus Talgdrüsen und Haarfollikeln entstehen nur die kleineren Atheromcysten. Die grösseren (bis faustgrossen) ent-

[redacted] nennen.
[redacted] Epithelzellen hervo
[redacted] Theile der Haut ve
[redacted] Epithelcysten.
[redacted] S. 751.

Register.

Abdominaltyphus 303.
Abscess des Gehirns 155, der Knochen 710, der Leber 340, der Lunge 434, bei herdförmiger Pneumonie 433, bei lobärer Pneumonie 426. — der Milz 160, des Myocards 31, der Niere 620.
Absteigende Degeneration 188.
Acarus folliculorum 773, scabiei 773.
Accessorische Nebennieren 668.
Achorion 763.
Acranie 139.
Actinomykose des Darmes 312, des Herzbeutels 10, der Knochen 722, der Leber 341, der Lunge 459, des Mundes 216, der Niere 628.
Acute Atrophie der Leber 332.
Acute Osteomyelitis 708.
Addison's Krankheit 671.
Adenie 115.
Adenoma der Leber 357, des Magens 265, der Mamma 569, der Nebennieren 671. — sebaceum 786, sudoriparum 786.
Adenosarkom der Niere 635.
Agraphie 169.
Akromegalie 166. 724.
Albinismus 757.
Albuminurie 605.
Amelie 673.
Amöben bei Dysenterie 292.
Amputationsnekrose 711.
Amputationsneurom 210.
Amyloid nach Caries 714, des Darmes 315, des Herzens 26, der Leber 333, der Lymphdrüsen 117, des Magens 200, der Milz 104, der Niere 607.
Amyotrophische Lateralsklerose 202.
Anämie 89; Knochenmark bei 118. — perniciöse 91.
Anchylostoma 321.
Anencephalie 139.
Aneurysma der Arterien 68. — cirsoideum 78, congenitales 73, dissecans 76. — des Gehirns 145. 150. — Genese 70. — des Herzens 28. 31. — der Lungencavernen 443. — intermedium 79.
Angina Ludovici 217, pseudomembrancea 228, bei Scharlach 230, tonsillaris 226.
Angiom der Haut 781, der Leber 357.
Ankylose der Gelenke 745, der Wirbelsäule 743.
Anschoppung 412.
Anteflexio 527.
Anteversio 527.
Anthracosis 417.
Anurie 611.
Aphasie 168.
Apoplectische Cyste 155.
Apoplexie des Gehirns 149, des Uterus 532.
Arterien, Aneurysma 68, Atherom 64, Degeneration 59, Entzündung 61, Missbildungen 58, Tumoren 79, Verkalkung 60, Verletzung 79.
Arteriosklerose 63, der Coronararterien 26, der Gehirnarterien 65, 73. 145, der Herzklappen 46, der Niere 630, der Uterusarterien 542.
Arteriosklerotische Schrumpfniere 630.
Arthritis adhaesiva 744, deformans 740, fibrinosa 733, purulenta 734, serosa 733, tuberculosa 735, ulcerosa sicca 743, uratica 744.
Ascaris 369.
Ascites 388.
Aspirationspneumonie 428.
Ataxie, hereditäre 203.
Atelektase 412.
Atherom der Arterien 64, der Haut 790, der Herzklappen 46.
Atresia ani 275, des Oesophagus 234, vaginae 506.
Atrophie, acute der Leber 332, braune

[illegible] 363: des Magens 265. 575, der Mamma 575, der Niere 636, des Oesophagus 240, des Ovarium 518, des Penis 596, der Pleura 491, der Prostata 594, der Schilddrüse 497, des Scrotum 597, der Urethra 668, des Uterus 548, der Zunge 219.
[illegible] 765, sicca 739, syphilitische 718, tuberculöse 714.
[illegible]ificatio 427.
[illegible] der Lunge 444. — Aneurysma [illegible] Blutung 449, bronchiektatische [illegible] nekrotische 447, Perforation 450.
[illegible]spinalmeningitis 129.
[illegible]tuberculose 541.
[illegible] 418.
[illegible] 745.
[illegible] 759.
[illegible] 729.
[illegible]
[illegible]lithiasis 369.
[illegible] 311.
[illegible]steatom des Gehirns 183, der Mamma 574.
Chondrodystrophie 684.
Chondrom der Knochen 725.
Chorionepitheliom 560.
Chylangiom 88.
Chylorrhagie 87.
Circulationsorgane 1.
Circulationstörungen der Dura 119, des Gehirns 143, der Lunge 398, des Magens 247, der Milz 96, des Myocards 26, der Niere 600, des Rückenmarks 194.
Cirrhose der Leber 346, des Magens 250.
Clitoris 556.
Cloake der Knochen 707.
Colpohyperplasie 556.
Combustio 759.
Comedo 789.
Concremente der Blase 659, der Gallenblase 369, des Nierenbeckens 646, der Prostata 590, des Wurmfortsatzes 317.
Concretio des Herzbeutels 8.
Condylom 769.
Congelatio 760.
Congestionabscess 713.
Contractur der Gelenke 670. 745.
Cor adiposum 25, bovinum 53, villosum 3.
Cornu humanum 786.
Coronararterien 26.
Corpora amylacea der Prostata 590, — libera, oryzoidea 739, der Gelenke [illegible] 742, der Schleimbeutel 756, der Sehnenscheiden 755.
Corpuscarcinom 550.

Coryza 481.
Coxitis 737.
Cowper'sche Drüsen 594.
Craniotabes 678. 682.
Cretinismus 496. 685.
Cylinder, hyaline 605.
Cystadenom der Mamma 569.
Cysten des Gehirns 147. 153, des Hodens 588, der Knochen 729, der Leber 365, der Mamma 566, der Milz 103, des Mundes 219, der Niere 637, der Ovarien 512, der Vagina 554.
Cystenniere 637.
Cystitis 655.

Darier's Krankheit 773.
Darm 275: Actimonykose 312, Atresie 275, Axendrehung 283, Brüche 284, Carcinom 324, Cholera 311, Circulationstörungen 279, Degeneration 315, Diphtherie 292, Divertikel 277, Dysenterie 292, Enteritis 291, Entzündung 291, Hernien 284, Incarceration 290, Infarcirung 279, Invagination 281, Kothstauung 280. 297, Leistenhernie 286, Mastdarmgeschwüre 313, Milzbrand 312, Missbildung 275, Nabelhernie 288, Parasiten 321, Schenkelhernie 287, Strictur 313, Syphilis 303, Tuberculose 298, Tumor 322, Typhus 303, Ulcus elysmaticum 314, Venektasien 316, Wurmfortsatz 316, Zwerchfellhernie 288.
Darmkatarrh 291.
Débris paradentaires 222.
Decubitalgeschwür 758.
Defect des Herzbeutels 1. der Scheidewände des Herzens 12, der Tibia 673.
Degeneration der Arterien 59, des Darms 315, der Leber 331, des Magens 260, des Myocards 20, der Niere 606, des Pankreas 383.
Dermoid der Haut 790, des Hodens 584, des Mediastinum 501, der Ovarien 517, der Schädelhöhle 183.
Descensus uteri 529.
Dextrocardie 11.
Diabetes 387.
Diastematomyelie 189.
Dilatation der Blase 654, der Gallenwege 377, des Herzens 51, der Lymphgefässe 87, des Magens 274, des Nierenbeckens 643, der Venen 82.
Diphtherie des Darms 292, des Herzmuskels 31, des Larynx 473, des Magens 250, des Rachens 228.
Distomum 368.
Divertikel der Blase 653. 654, des Darms 276, des Oesophagus 235.
Dolichocephalie 674.
Doppelgelenke 680.
Doppeltes Rückenmark 190.
Ductus thoracicus 86.
Dura des Gehirns 119: Circulationstörungen 119, Entzündung 120, Hämatom 120, Parasiten 124, Tumoren; s. Gehirn.
Dura spinalis 185.
Dysmennorrhoe 532.
Dysenterie 292.

Echinococcus s. Parasiten.
Eingeweidebruch 284.
Einklemmung 290.
Eisenlunge 417.
Eiterung s. Abscess.
Eklampsie 335.
Ekstrophie der Blase 651.
Ekzem 766.
Elephantiasis 84: Arabum 776, des Scrotum 597, vulvae 558.
Embolie des Gehirns 144, der Milz 97, des Myocards 26, der Lunge 403.
Embolische Narben der Niere 602.
Embryom 517.
Emphysem der Lunge 406: alveoläres 406, interstitielles 411.
Encephalitis 154.
Encephalocele 141.
Encephalomalacie 144.
Endarteriitis 61. 63, oblit. 66.
Endocarditis 34: recurrens 45, ulcerosa 43, verrucosa 37.
Endometritis 533, bei Puerperalfieber 537.
Endotheliom der Gehirns 176, der Ovarien 520.
Enteritis 291.
Entstehung der Lungentuberculose 454.
Entzündung der Arterien 61, Blase 655, Bronchen 456, Darms 291, Dura 120.
Ependym 174.
Epididymitis 580. 666.
Epispadie 509.
Epithelcysten 790.
Epityphlitis 318.
Erosion 541.
Erweichung des Gehirns 146.
Erysipel 762.
État mamélonné 259.
Exantheme der Haut 764.
Exercirknochen 722.
Exostosen 706. 722.
Extrauterinschwangerschaft 556.

Favus 763.
Fensterung der Herzklappen 18.

Fettdegeneration der Arterein 59, des Darmes 315, der Gehirngefässe 150, der Leber 331, der Muskeln 751, des Myocards 20, der Niere 606.
Fettembolie 150. 703.
Fettgewebsnekrose des Pankreas 384.
Fettherz 25.
Fettleber 329.
Feuermal 778.
Feuersteinleber 343.
Fibrinöse Pneumonie 421.
Fibroid des Uterus 543.
Fibrom der Haut 779 (s. Geschwülste).
Filaria 88, bei Elephantiasis 777.
Fissur der Schädelknochen 699.
Fisteln der Knochen 705, bei Tuberculose 713.
Fötale Rhachitis 684.
Foramen ovale, offenes 12.
Fractur der Knochen 699, der Gelenke 731.
Fragmentatio 23.
Freie Körper der Gelenke 746, der Sehnenscheiden 755.
Fungöse Arthritis 735.
Fungus benignus 580.
Fungus durae matris 177.
Furunkel 761.

Gallenblase 369.
Gallengänge bei Cirrhose 351.
Gallengangtuberkel 343.
Gallengries 369.
Gallensteine 369.
Gallenwege 369.
Ganglion 755.
Gangrän der Lunge 464, senile 758.
Gasgangrän 762.
Gastritis 248.
Gaumen 225.
Gefässe 58, der Herzklappen 38.
Gehirn 134. — Abscess 155, Anencephalie 139, Atrophie 162, Cholesteatom 183, Circulationstörungen 143, Cyste 147. 153, Encephalocele 141, Endotheliom 176, Entzündung 154, Erweichung 144, Gliom 179, Hämorrhagie 149, Hydrocephalus 171, Mikrocephalie 138, Mikrogyrie 138, Missbildung 136, multiple Sklerose 151, Neurogliom 183, Oedem 144, Paralyse 163, Porencephalie 136, Sarkom 177, Syphilis 161, Trauma 164, Tuberculose 159, Wassersucht 171.
Gehirnerweichung 144.
Gelbe Hepatisation 423.
Gelenke 731. — Ankylosen 745, Arthritis 733 (s. diese), Blutung 733, Eiterung 734, Entzündung 733, Fractur 731, freie Körper 746, Geschwülste 748, Luxation 731, Syphilis 739, bei Tabes 744, Tuberculose 735, Verletzungen 731.
Gelenkmaus 46.
Gelenkrheumatismus 733.
Genu valgum etc. 689.
Geschlechtsorgane 502: männliche 577, Missbildungen 502, weibliche 510.
Geschwülste der Arterien 57, Bauchfell 393, Blase 663, Bronchen 47, Darm 322, Gallenwege 375. 378, Gehirn 154. 175, Gelenke 748. 748, Harnröhre 665. 668, Haut 779, Herz 30. 58, Herzbeutel 2. 11, Hoden 579. 584, Knochen 703. 725, Leber 340. 356, Lunge 414. 460, Lymphdrüsen 107. 114, Lymphgefässe 85, Magen 248. 263, Mamma 570, Milz 99. 103, Mund 217, Muskel 754, Nase 484, Nebenniere 669. 670, Nerven 210, Niere 609, Nierenbecken 648, Oesophagus 240, Ovarium 510. 511, Pankreas 383. 386, Parotis 224, Pia 126. 133, Prostata 589. 593, Pleura 490, Rachen 226. 233, Scheide 552, Schilddrüse 49, Tuben 521. 527, Uterus 533, 543, Vagina 554, Venen 80. 85, Vulva 556.
Geschwüre des Darms: dysenterische 294, tuberculöse 298, typhöse 306, der Haut 773, des Magens 251.
Gicht 744.
Gitterfiguren 698.
Gliom 179.
Glomerulonephritis 611.
Glykogen in Leber 330, Niere 607.
Gonococcus 665.
Granula des Ependyms 174.
Granularniere 616.
Granularatrophie 616.
Graue Hepatisation 412.
Gummata des Gehirns 161, der Haut 769, der Leber 344, der Knochen 718, der Lunge 458, der Milz 101.
Gummibecken 695.

Haarzunge 217.
Habitus phthisicus 676.
Haemarthros 733.
Haematocele retrouterina 532.
Haemotom der Dura 120, der Tube 520, der Vulva 555.
Haematometra 530. 532.
Haematosalpinx 521.
Haemoglobinurie 605.
Haemoptoë 449.
Haemorrhagie (s. auch Blutung): Darm 296. 302. 309, Dura 119, Ge-

hirn 149, Lunge 399, Magen 256, Niere 603, Nebenniere 669.
Haemorrhagischer Infarkt des Darms 279, des Herzens 28, der Leber 334, der Lunge 400, der Nebennieren 669.
Haemorrhoiden 84.
Halisterese 697.
Harnapparat 597.
Harnblase 651: Cystitis 655, Dilatation 654, Entzündung 655, Geschwülste 663, Hydronephrose 653, Missbildungen 651, Steine 659, Verletzungen 654.
Harnfistel 667.
Harnröhre 665.
Harnsäureinfarkt 604.
Hasenscharte 213.
Haut: Atrophie 758, Carcinom 786, Circulationstörungen 757, Decubitus 758. Entzündung 759, Erfrierung 760, Exantheme 764, Fadenpilze 763, Favus 763. Gangrän (Gasgangrän) 758, Hämorrhagie 757, Hypertrophie 776, Infection 761, Lepra 770, Lupus 767, Melanom 783, Missbildungen 757, Naevus 778, Pigmentirung 758, Rotz 771, Syphilis 769. Tuberculose 767, Tumoren 779, Verbrennung 759.
Hepar lobatum 355.
Hepatisation, gelbe 423, graue 422, rothe 423.
Herdförmige Pneumonie 428.
Hermaphroditismus 505.
Hernie 284. — des Gehirns 165.
Herpes 765.
Herz 1: Aneurysma 31. 34, Atrophie 24, Coronararterien 26, Degeneration 20, Endocarditis 35, Fehler 40ff., Fettenartung 20, Fettherz 25, Geschwülste 57, Herzbeutel 1, Hypertrophie 51, bei Lungentuberculose 452, Klappen 34—38, Missbildnngen 11, -Muskel 19—34, Parasiten 58, Ruptur 25. 28. 31. 34, bei Schrumpfniere 54, -Schwiele 32, Syphilis 32, Thrombose 48, Tuberculose 32, Verletzungen 58.
Herzbeutel 1.
Herzklappen 34—48.
Herzmuskel 19—34.
Heterotopie grauer Substanz 183.
Highmorshöhle 483.
Hinterstrangsklerose 198.
Hirnbruch 141. 165.
Hirnhäute 119.
Hirnhöhlen 176.
Hirnnerven 211.
Hoden 577: Atrophie 586, Carcinom 586, Cysten 588, Entzündung 579, Epididymitis 580, Geschwulst 584, Hämatocele 579, Hydrocele 577, Kryptorchismus 509, Mischgeschwulst 584, Missbildungen 508, Nebenhoden 577, Orchitis 579, Periorchitis 578, Sarkom 586, Syphilis 582, Tuberculose 580.
Howship's Lacunen 705.
Hufeisenniere 598.
Hühnerauge 776.
Hydatiden Morgagni's 588.
Hydrämie 93.
Hydrarthros 733.
Hydrocele 577.
Hydrocephalus ext. 125, internus 131. 139. 170.
Hydromeningocele 142.
Hydrometra 530.
Hydronephrose 643.
Hydropericardium 2.
Hydrops der Gallenblase 376, des Ovarium 512, der Tuben 523.
Hydrosalpinx 523.
Hydrothorax 486.
Hygrom der Schleimbeutel 756.
Hymen 508.
Hypernephrom 632.
Hyperostose 706. 723.
Hypertrichosis 757.
Hypertrophie der Blase 653, der Haut 776, Herz 51, Magen 274, Muskel 754, Niere 598, Prostata 590.
Hypophysis 165.
Hypospadie 509.
Hypostose 399.

Ichthyosis 777.
Icterus der Leber 377, der Niere 604. 608.
Ileotyphus 303.
Ileus 290.
Inactivitätsatrophie 691.
Incarceration 290.
Induration nach Pneumonie 427, bei Lungentuberculose 441, braune der Lungen 399, schiefrige der Lymphdrüsen 109.
Infarkt des Darms 279, Leber 334, Lunge 400, Milz 97, Myocard 27, Nebennieren 669, Nieren 600. 620, Placenta 561.
Infraction 699.
Initialsklerose 769.
Insufficienz der Herzklappen 40ff.
Invagination 281.
Inversio vesicae 651, uteri 529.

Kalkinfarkt 604.
Karbunkel 761.

Käsige Bronchitis 443. — Pneumonie 444.
Kautschukbecken 695.
Kehlkopf 472: Carcinom 479, Diphtherie 473, Entzündung 472, Geschwülste 478, Lepra 477, Missbildung 472, Papillom 478, Phlegmone 474, Syphilis 477, Tuberculose 475.
Keilwirbel 686.
Keloid 780.
Kiemenfistel 234.
Kiemengangcysten 234.
Klappenanomalien 17.
Klappenfehler, congenitale 14. 17; nach Endocarditis 40.
Klinocephalie 674.
Klumpfuss 688.
Knochenbruch 699.
Knochenfistel 707.
Knochenmark 118.
Knochensystem 672: Actinomykose 722, Akromegalie 724, Amputationsnekrose 711, Atrophie 690, Barlow's Krankheit 685, Brüche 699, Carcinom 730, Chondrom 725, Cloake 707, Craniotabes 682, Cretinismus 685, Entzündung 703, Exostose 722, Fractur 699, Genu valgum etc. 589, Geschwülste 725, Gummibecken 695, Halisteresis 692, Hyperostose 723, Knorpelfractur 703, Kyphose 687, Lepra 722, Lordose 688, Missbildungen 672, Nahtobliteration 674, Nekrose 706, Osteochondritis syphilitica 721, Osteom 726, Osteomalacie 692, Osteomyelitis 704, acuta 708, Osteopsathyrosis 691, Osteotabes 686, Ostitis 704, deformans 698, Parasiten 731, Periostitis 704 (purulenta) 708, Pes varus etc. 688, Phosphornekrose 712, Pott'sche Kyphose 716, Rhachitis 676, Rh. foetalis 684, Riesenwuchs 672, Sarkom 728, Senkungsabscess 716, Sequester 706, Skoliose 686, Spina ventosa 714, Syphilis 717, Todtenlade 707, Trichterbrust 673, Tuberculose 712, Wirbelsäulenverkrümmungen 686, Wirbelcaries 714, Zwergwuchs 672.
Knorpelfractur 703.
Knötchenflechte 766.
Kothstein 317.
Krampfadern 82.
Kranzarterien 26.
Krebs s. Carcinom.
Kugelthrombus 51.

Labium leporinum 213.
Larynx 472.
Lateralsklerose 202.
Leber 327: Abscess 341, Actinomykose 341, Adenom 357, Amyloid 333, Atrophie, acute 332, A., braune 333, biliäre Cirrhose 353, Carcinom 360. 363, Cavernom 356, Circulationstörungen 334, Cirrhose 346, Cyanose 336, Cysten 365, Degeneration 331, Echinococcus 367, Eiterung 340, Eisenleber 329, Eklampsie 335, Entzündung 340, fettige Degeneration 331, Fettleber 329, Feuersteinleber 343, Formveränderungen 343, Gallengänge bei Cirrhose 351, Gallenwege 369, Geschwülste 356, Gummata 344, Hepar lobatum 355, Icterus 377, Infarkt 334, Infectionskrankheiten 345, Lepra 343, Metastasen 362, Missbildungen 327, Parasiten 366, Pigmentleber 329, Stauung 336, Syphilis 343 (bei Cirrhose) 353, Tuberculose 342, Wachsleber 334.
Leberegel 368.
Leichentuberkel 767.
Leistenhernie 286.
Leistenhoden 509. 587.
Leontiasis ossium 723.
Lepra der Haut 770, der Knochen 722, des Kehlkopfes 477, der Leber 343, der Nerven 209, des Rückenmarkes 205.
Leptocephalie 674.
Leptomeningitis des Gehirns 126, des Rückenmarks 187.
Leucoderma 759.
Leukämie, Knochenmark 118, Lymphdrüsen 113, Milz 102.
Leukoplakie der Zunge 217.
Leukocystose 91.
Lichen 766.
Ligamentum latum 551.
Lipoma arborescens 748, des Gehirns 179, der Haut 781, der Niere 632.
Lipomatosis des Muskels 752, des Pankreas 383.
Lippen 213.
Lithopaedion 557.
Littré'sche Hernie 290.
Lobäre Pneumonie 420.
Lobuläre Pneumonie 428.
Lordose 688.
Luftröhre 471.
Lunge 397: Abscess 435, Actinomykose 459, alveolares Emphysem 406, Anthracose 417, Atelektase 412, braune Induration 399, Bronchen 465, Carcinom 461, Carnificatio 427, Caverne 444, Circulationstörungen 398, crupöse Pneumonie 420, eitrige Entzündungen 434, Emphysem 406, Ent-

zündung (Allgemeines) 418, Gangrän 464, Geschwülste 460, hämatogene Pneumonien 433, Hämoptoë 449, herdförmige Pneumonien 428, Hypostase 399, Induration 426, Infarkt 400, interstitielles Emphysem 411, käsige Pneumonie 444, Miliartuberculose 434, Missbildung 397, Oedem 405, Osteom 461, Parasiten 465, Perforation einer Caverne 451, Phthisis florida 444. 451, Pneumonie, fibrinöse 420, herdförm. 428, käsige 444, Pneumonoconiosis 415, Pyopneumothorax 435, Rotz 460, Schimmelpilze 460, Siderosis 417, Staubinhalation 415, Stauung 399, Syphilis 458, Trauma 465, Tuberculose 436.
Lungenschwindsucht 448.
Lupus 767.
Luxation 731, des Penis 595.
Lymphadenitis 107.
Lymphangiom 88, der Haut 782.
Lymphangitis 85.
Lymphdrüsen: Atrophie 117, Circulationstörungen 107, Cysten 117, Entzündung 107, Leukämie 113, Lymphosarkom 115, Pseudoleukämie 114, Tuberculose 110, Tumoren 113.
Lymphgefässe: Carcinom 89, Entzündung 85, Erweiterung 87, Tuberculose 86, Tumoren 88.
Lymphom 115.
Lymphorrhagie 87.
Lymphosarkom der Lymphdrüsen 114, Mediastinum 500, Milz 104.

Magen: Actinomykose 200, Adenom 263, Carcinom 265, Circulationstörungen 247, Cirrhose 250, Degeneration 260, Dilatation 274, Entzündung 248. Gastritis 248, Geschwülste 263, Geschwür 251, Hypertrophie 274, Katarrh 248, Missbildung 247, Narbe 256, Sanduhrmagen 258, Scirrhus 287, Syphilus 251, Tuberculose 251, Ulcus 251.
Magencarcinom 266.
Magengeschwür 251.
Magenpolyp 264.
Makrocephalie 673.
Makroglossie 218.
Makrostomie 213.
Malignes Lymphom 115.
Mamma 564: Adenom 569, Carcinom 573, Cysten 566, Entzündung 565, Geschwülste 568, Hypertrophie 568, Missbildungen 564, Mastitis 565, Polymastie 564, Syphilis 567, Tuberculose 567.
Mäler 778.
Malaria, bei Milz 101.
Malum perforans pedis 775, Pottii 716, senile 743.
Masern 765.
Mastdarmstrictur 313.
Mastitis 567.
Meckel's Divertikel 277. 284.
Mediastinum 499.
Melanom der Haut 783.
Meningitis cerebralis 130, spinalis 187.
Meningocele des Gehirns 142, Rückenmarks 191.
Menstruation 532.
Metritis 534.
Mikrocephalie 138 (674).
Mikrocythämie 90.
Mikrognathie 213.
Mikrogyrie 138.
Mikrococcus intracellularis 129.
Miliaria 765.
Miliartuberculose 87: der Lunge 452 (s. Tuberculose).
Milz 94. — Abscess 100, acuter Tumor 99, Amyloid 104, Circulationstörungen 96, Cysten 103, Entzündung 99, Geschwülste 103, Gummata 101, Induration 101, Infarkt 97, Kapsel 95, Leukämie 102, Malaria 101, Missbildung 94, Parasiten 105, Pseudoleukämie 103, Syphilis 101, Tuberculose 101, Tumoren 103.
Milzbrand des Darms 312.
Mischgeschwulst: Blase 663, Hoden 584, Niere 634, Parotis 224, Uterus 546.
Missbildung: Blase 651, Darm 275, Gehirn 136, Geschlechtsorgane 502, Herz 11, Herzbeutel 1, Klappen 15, Lunge 397, Magen 247, Mund 712, Nebenniere 668, Niere 597, Oesophagus 234, Rückenmark 189, Skelet 672, Ureter 641.
Mole 558.
Molluscum contagiosum 772.
Monorchie 508.
Morbilli 765.
Morbus Addisonii 671, Basedowii 496, Brighti 610.
Multiple Sklerose 157.
Mumps 223.
Mund 212. — Actinomkyose 216, Angina Ludovici 217, Aphthen 215, Carcinom 219, Cysten 219, Entzündung 214, Glossitis 217, Hasenscharte 213, Lippen 213, Makroglossie 218, Missbildung 212, Neubildung 217, Noma 215, Psoriasis linguae 217, Ranula 219, Soor 215, Stomatitis 215, Syphilis 216, Tu-

berculose 216, Wolfsrachen 212, Zähne 220.
Muskatnussleber 339.
Muskel 748. — Atrophie 751, Blutung 748, Degeneration 751, Entzündung 849.
Muskelatrophie, spinale 202. 751, primäre 752.
Muttermal 778.
Mycosis fungoides 783.
Myelitis 195.
Myelocele 192.
Myelom 729.
Myocard 197 u. ff.
Myocarditis 30.
Myom: Haut 781, Magen 263, Niere 632, Uterus 543.
Myositis ossificans 728. 754, purulenta 749, syphilitica 750, tuberculosa 750.
Myxödem 497.

Nabelhernie 288.
Nabelstrang 563.
Naevus 778.
Nanosomie 672.
Narben des Darms 296, des Magens 256, der Niere 602. 617. 622. 629.
Nase 481.
Nasenpolyp 484.
Nasenrachenpolyp 485.
Nearthrose 703.
Nebenhoden 578, -milz 94, -pankreas 265. 382.
Nebennierentumoren der Niere 632.
Nekrose: Haut 758, Knochen 706, Leber 334. 340, Myocard 27, Niere 607, Pankreas 384.
Nephritis 609. 610.
Nephrolithiasis 640.
Nerven, periphere 207: Entzündung 207, Degeneration 209.
Nervensystem 119.
Neurofibrom 211.
Neurom 211.
Niere 597. — Abscess 628, Adenom 636, Albuminurie 605, Amyloid 606, Argyrie 605, arteriosklerot. Schrumpfniere 630, Blutung 603. 605. 612, Carcinom 636, Circulationstörungen 600, Cylinder 605. 615, Cysten 639, Cystenniere 637, Degenerationen 605, eitrige Entzündungen 619, Entzündung 609, Embolie 600, fettige Degeneration 608, Geschwülste 631, Glomerulonephritis 611, Granularniere 616, Hämoglobinure 605, Harnsäureinfarkt 604, Hufeisenniere 598, Hypernephrom 632, Hypertrophie 599. 615, Infarkt 600, Kalkinfarkt 604, Mischgeschwülste 634, Missbildungen 597, Narben 629, Nekrose 607, Nephritis 610, Oedem 604, Parasiten 640, Pyelonephritis 621, Sarkom 635, Schrumpfniere 616, Soor 628, Stauung 602, Syphilis 628, trübe Schwellung 606, Tuberculose 624, Typhus 628, Verkalkung 608. 640.
Nierenbecken 641. — Concremente 646, Geschwülste 650, Hydronephrose 643, Missbildungen 641, Pyelitis 648, Steine 646, Ureteritis 649.
Noma 215.
Notencephalie 141.

Odontom 222.
Oesophagitis 239.
Oesophagus 234. — Actinomykose 238, Carcinom 240, Circulationsorgane 238, Divertikel 235, Entzündung 238, Erweichung 246, Geschwülste 240, Kiemengangcysten 234, Missbildung 234, Tuberculose 239, Verengerung 246, Zerreissung 246.
Oedem des Gehirns 144, der Haut 757, der Lunge 405, der Niere 604.
Oligämie 89.
Orchitis 579.
Organisation der Pneumonie 426.
Ostéo-arthropathie 724.
Osteochondritis syphilitica 721, dissecans 747.
Osteoklasten 705.
Osteom des Gehirns 179, der Knochen 726, der Lunge 461.
Osteomalacie 692, carcinomatöse 731.
Osteomyelitis 704, ossificirende 706, acute 708.
Osteophyten 706.
Osteoplastisches Carcinom 731.
Osteoporose 691. 705.
Osteopsathyrosis 691.
Osteosarkom 728.
Osteosklerose 706. 719.
Osteotabes 686.
Ovarium 510: Carcinom 517, Circulationstörungen 510, Cysten 512, Dermoid 517, Endotheliom 520, Entzündung 510, Follicularcysten 512, Geschwülste 511, Missbildung 506, Sarkom 512, Schwangerschaft 558, Tuberculose 511.
Oxycephalie 674.

Pachydermie 84.
Pachymeningitis 122: spinalis 185.
Paget's Krankheit 577. 787.
Pankreas 382. — Entzündung 383, Lipomatosis 383, Nekrose 384.

Parametritis 536.
Paralyse, progressive 163.
Paraphimose 595.
Parasiten im Bauchfell 397, Darm 321, Gehirn 174, Haut 773, Knochen 731, Leber 366, Lunge 465, Muskel 755, Niere 640, Pia 134.
Parotitis 223.
Parulis 221.
Pemphigus 766.
Penis 594. — Entzündung 595, Geschwülste 595.
Pentastomum 369.
Perforation der Cavernen 450, des Darms 296. 301. 309, der Gallensteine 373.
Perforationsperitonitis 398.
Periarteriitis nodosa 78.
Peribronchitis tuberculosa 443.
Pericarditis fibrinosa 3, tuberculosa 6.
Perichrondritis 474.
Perimetritis 535.
Periostitis 578. 704: ossificirende 705. 708, syphilitica 721.
Periphere Nerven 207.
Peritonitis 388.
Perityphlitis 318.
Pes varus 688, valgus etc. 689.
Pfortader 279, 340.
Pharyngitis 220.
Phimosis 509.
Phlebektasie 82.
Phlebitis 80.
Phlebolith 83. 84, im Ligamentum latum 550.
Phlebosklerose 82. 84.
Phlegmone 762, des Larynx 474.
Phosphornekrose 712.
Phthisis florida 448, pulmonum 448, renalis 626.
Pia cerebralis 125: Entzündung 126, Oedem 125; spinalis 186.
Pigmentirung des Darms 315, der Haut 758, der Leber 328.
Pityriasis 763.
Plagiocephalie 674.
Placenta 558, accessorische 561, Blasenmole 558, Chorionepitheliom 560, Cysten 563, Entzündung 562, Geschwülste 563, Infarkt 561, Polyp 560, Syphilis 562, Traubenmole 558, Tuberculose 563.
Plattes Becken 682.
Plattfuss 688.
Plethora 89.
Pleura 486. — Empyem 488, Entzündung 487, Geschwülste 490, Pneumothorax 487, Pyothorax 488, Synechie 489, Tuberculose 488, Verkalkung 490.
Pleuritis 487.
Plexus chorioideus 274.
Pneumonie 420: Bronchopn. 428, eitrige 433, fibrinosa 420, Genese 425, hämorrhagische 434, herdförmige 428, käsige 444, katarrhalische 432, syphilitische 458. tuberculöse 436, weisse 459.
Pneumothorax 487.
Pocken 764.
Podagra 744.
Poikilocytose 90.
Poliomyelitis 200.
Polyarthritis 733.
Polydaktylie 673.
Polymastie 566.
Polymyositis 749.
Polyneuritis 209.
Polypen der Nase 484.
Polyposis intestinalis 324.
Porencephalie 136.
Pott'sche Kyphose 716.
Praeputium 595. 597.
Processus vermiformis 316.
Progressive Paralyse 163.
Progressive Muskelatrophie 754.
Prolapsus uteri 529.
Prostata: Cysten 593, Entzündung 589, Hypertrophie 590, -Körperchen 590, Missbildung 509.
Prurigo 766.
Psoasabscess 716.
Psoriasis linguae 217.
Puerperalfieber 86. 536.
Pulpagranulom 221.
Pulpitis 221.
Pulsionsdivertikel 235.
Pyelitis 620. 648.
Pyelonephritis 620. 648.
Pylephlebitis 340.
Pylorusstenose 247.
Pyopneumothorax 451. 487.
Pyosalpinx 523.
Pyothorax 451.

Quecksilbervergiftung 297.

Rachen 225.
Rachenpolyp 233.
Rankenneurom 211.
Ranula 219.
Rectocele vaginalis 551.
Recurrirende Endocarditis 45.
Reiskörper in Gelenken 739, Sehnenscheiden 755, Schleimbeuteln 756.
Reitknochen 722. 754.
Respirationsorgane 397.
Retroflexio 527. 754.
Rhachischisis 191.
Rhachitis 676, fötale 684.

Rhinolithen 486.
Rhinosklerom 772.
Riesenwuchs 672.
Riesenzellensarkom 728.
Rose 762.
Rosenkranz, rhachitischer 682.
Roseola syphilitica 769.
Rothlauf 762.
Rotz der Haut 771, der Lunge 460, der Muskeln 750.
Rückenmark 185. — Bulbärparalyse 202, Circulationstörungen 185, Degeneration 188, Dura 185, Entzündung 195, Geschwülste 207, Hydromyelie 190, Lateralsklerose 202, Meningitis 187, Missbildungen 189, Myelitis 195, Pachymeningitis 185, Pia 186, Poliomyelitis 200, Rhachischisis 191, Spina bifida 191, Strangdegeneration 188, Syingomyelie 203, Systemerkrankungen 198, Tabes 198, Trauma 205, Verdoppelung 189.
Ruhr 292.
Ruptur des Aneurysmas 74, des Herzens 25. 31. 34, der Tubenschwangerschaft 559.
Rupturaneurysma 71.

Säbelbeine 682.
Sactosalpinx 523.
Sagomilz 105.
Salpingitis 521.
Salzsäuremagen 262.
Samenblase 588.
Sanduhrmagen 258.
Sarkom des Gehirns 176, Haut 783, Hoden 586, Knochen 728, Mamma 571, Ovarium 512 (s. Geschwülste).
Scabies 773.
Scarlatina 765.
Schädeldeformitäten 673.
Scharlach 765; -niere 611.
Scheide 551. — Cysten 554, Entzündung 552, Fistel 551, Tumoren 554, Verengerung 551.
Schenkelhernie 287.
Schiefrige Induration der Lunge 441, der Lymphdrüsen 109.
Schilddrüse 491. — Atrophie 492, Carcinom 497, Cretinismus 496, Cysten 494, Geschwüste 497, Kachexie 497, Missbildung 491, Nebenschilddrüse 492, Struma 493.
Schimmelpilze der Lunge 460.
Schinkenmilz 104.
Schleimbeutel 755.
Schnabelbecken 695.
Schnupfen 481.
Schnürleber 327.
Schornsteinfegerkrebs 597.
Schrumpfniere 616, arteriosklerotische 630.
Schwangerschaft 556.
Schwarten der Pleura 490.
Schwefelsäuremagen 262.
Schwielen des Myocard 29. 32.
Schwindsucht 448.
Scirrhus des Magens 267, der Mamma 576.
Sclerema 772.
Sclerodermie 772.
Sclerose, diffuse 159, der Hinterstränge 198, multiple 157, syphilitische der Haut 769.
Scrophuloderma 768.
Scrophulose 111.
Scrotum 594.
Seborrhoe 789.
Sehnenflecken des Epicards 10.
Sehnenscheiden 755.
Senile Atrophie des Gehirns 162, der Haut 758, des Herzens 24.
Senkungsabscess 716.
Sepsis, puerperale 537.
Sequester 707: bei Osteomyelitis 710, bei Syphilis 718, bei Tuberculose 713.
Siderosis der Leber 329, der Lunge 417. 418.
Skelet 672.
Skoliose 682. 686.
Solitärtuberkel des Gehirns 159.
Soor 215, der Niere 628.
Speckmilz 105.
Speicheldrüsen 223. — Entzündung 223, Fistel 225, Geschwülste 224, Mumps 223, Parotitis 223, Speichelstein 225.
Speichelstein 225.
Speichelfistel 225.
Speiseröhre 234 (s. Oesophagus).
Spermatocele 588.
Spina bifida 191. — occulta 193, ventosa 714.
Spinale Muskelatrophie 651.
Sphenocephalie 674.
Splenisation 414.
Splitterbruch 699.
Spondylitis deformans 743.
Stauungsleber 636; -niere 602.
Steine, in der Blase 659, Gallenblase 369, Nierenbecken 646, Pankreas 385, Wurmfortsatz 317.
Stenose der Bronchen 467, bei Endocarditis 40ff.; congentiale der Aorta 15, der Pulmonalis 14.
Stomatitis 215.
Strangdegeneration 188.
Strictur der Harnröhre 666, des Oesophagus 244. 246, des Rachens 313.
Struma 492, intratrachealis 479, substernalis 495.

Sublimat: Darm 297, Niere 608.
Sykosis 763.
Sympodie 673.
Synchondrosen 675.
Synechie des Herzbeutels 8, der Pleura 489.
Synostose der Gelenke 746, der Schädelknochen 674.
Synovitis 733.
Syphilid 769.
Syphilis der Arterien 62. 66, Darm 303, Dura 121, Gehirn 161, Gelenke 739, Haut 769, Herzbeutel 10, Herzmuskel 32, Hoden 582, Kehlkopf 477, Knochen 717 (congenitale) 721, Leber 343 (Lebercirrhose) 353, Lunge 458, Lymphdrüsen 113, Magen 251, Mamma 569, Milz 101, Mund 216, Muskel 750, Nase 483, Nebenniere 670, Niere 628, Penis 595, Pia 133, Placenta 562, Rückenmark 198, Schädel 718, Thymus 500, Tonsille 232, Uterus 540, Venen 82.
Syringomyelie 203.
Systemerkrankungen des Rückenmarks 198.

Tabes dorsalis 198, mesaraica 113.
Teleangiektasie 781.
Thomsen'sche Krankheit 754.
Thrombophlebitis 81.
Thrombose des Herzens 48, des Sinus transversus 120 (s. Venen).
Thrombus des Herzens 48, Kugelthrombus 51.
Thymus 499.
Thyreoidea 491 (s. Schilddrüse).
Tibiadefect 673.
Todtenlade 707, bei Osteomyelitis 710.
Tonsille: Diphtherie 226, Syphilis 232, Tuberculose 231.
Trachea 471.
Tractionsdivertikel 236.
Transposition der grossen Gefässe 19.
Traubenmole 560.
Trauma der Blase 654, des Gehirns 164, des Herzens 58, der Lunge 465, des Rückenmarks 205.
Treitz'sche Hernie 289.
Trichterbrust 673.
Tripper 665.
Tuben 506. — Entzündung 521, Hydrops 523, Schwangerschaft 559, Tuberculose 524, Tumoren 527.
Tuboovarialcyste 525.
Tuberculose. Allgemeines 452, Arterien 62, Bauchfell 391, Blase 658, Bronchen 467, Darm 298, Darmserosa 301, Dura 121, Gehirn 159, Gelenke 735, Harnröhre 667, Haut 767, Herzbeutel 6, Herzmuskel 32, Hoden 580, Kehlkopf 475, Knochen 712, Leber 342, Lunge 436, Lymphdrüsen 111, Lymphgefässe 86, Magen 251, Mamma 568, Milz 101, Muskel 750, Mund 216, Nase 483, Nebenniere 669, Niere 624, Nierenbecken 659, Oesophagus 239, Ovarium 511, Pia 129, Placenta 563, Pleura 487, Prostata 589, Rachenmandeln 231, Rückenmark 197, Schädel 716, Tonsille 231, Tube 524, Uterus 540, Venen 82, Wirbelsäule 714, Wurmfortsatz 320.
Tumoren: Arterien 79, Bauchfell 393, Blase 663, Bronchen 470, Darm 322, Gallenwege 378, Gehirn 175, Gelenke 748, Harnröhre 666, Haut 779, Herz 57, Hoden 584, Hypophysis 166, Kehlkopf 478, Knochen 725, Leber 356, Lunge 460, Lymphdrüsen 114, Magen 263, Mamma 570, Milz 103, Mund 117, Muskel 779, Nase 484, Nerven 210, Niere 631, Nierenbecken 650, Oesophagus 240, Ovarium 511, Pankreas 386, Parotis 224, Pleura 490, Prostata 593, Rachen 233, Schilddrüse 497, Sehnenscheiden 755, Tuben 527, Uterus 543, Vagina 556, Venen 85.
Tumor albus 738.
Tympania uteri 530.
Typhus 303: Muskel 752, Niere 628.

Ueberbein 755.
Ulcus, Allgemeines 773, clysmaticum 314, cruris 774, duodeni 259, molle 770, rodens 787, vaginae 551, ventriculi 251.
Urachus 652.
Urämie 298.
Ureter 641.
Ureteritis cystica 649.
Urethritis 666.
Urininfiltration 667.
Urniere 513. 545.
Urogenitaltuberculose 658.
Usur 705.
Uterus 527. — Abscess 539, Anteflexio 527, Apoplexie 532, Atrophie 542, bicornis 507, Blutung 531, Carcinom 547, Dysmenorrhoe 532, duplex 507, Endometritis 533, Entzündung 533, Erosion 541, Fibroid 543, Geschwülste 543, Hebung 529, Lageveränderungen 527, Metritis 535, Mischgeschwülste 546, Missbildungen 506, Myom 543, Parametritis 536, Parasiten 549, Perforation 530, Perimetritis 535, Polyp

546, Prolaps 529, Puerperalfieber 536, Retroflexio 528, Ruptur 530, Sarkom 546, septus 508, Syphilis 540, Tuberculose 541.
Uterusinfarkt 535.

Vagina 552.
Varicocele 84.
Varix 82, aneurysmaticus 79.
Venektasien des Darms 316, des Oesophagus 238.
Venen 81. — Entzündung 81, Erweiterung 82, Tuberculose 82, Tumoren 85, Varicen 82.
Verätzung des Magens 260, des Oesophagus 239.
Verbrennung 759.
Verdauungsorgane 212.
Verengerung der Bronchen 467, der Gallengänge 376, der Scheide 553 (s. Strictur).
Verkalkung der Arterien 60, des Herzbeutels 9, der Pleura 490.
Verkäsung bei Lungentuberculose 443. 447, der Lymphdrüsen 111 (s. Tuberculose).
Verknöcherung der Arterien 64 (s. Verkalkung), der Synchondrosen 575.
Verkrümmungen der Wirbelsäule 686.
Verrucöse Endocarditis 37.
Vitiligo 759.
Vulva 557.

Wachsentartung des Myocards 22, der Musculatur 752.
Wachsleber 334.
Wachsmilz 105.
Wandendocarditis 45.
Wanderniere 598.
Warze 778.
Wassersucht des Bauchfells 388, des Herzbeutels 2, der Hirnhöhlen 170, der Pleura 486.
Wirbelsäule, Ankylose 743, Tuberculose 715, Verkrümmungen 686.
Wirbelspalte 191.
Wolfsrachen 212.
Wurmaneurysma 70.
Wurmfortsatz 316.

Xanthinsteine 661.

Zähne 220.
Zenker's Muskelentartung 752.
Zerreissung des Aneurysma 74 (s. Ruptur).
Ziegenpeter 223.
Zirbel 166.
Zottengeschwulst der Harnblase 663.
Zunge 217.
Zwerchfellfurchen 327.
Zwerchfellhernie 288.
Zwergwuchs 672.
Zwiewuchs 680.
Zwitter 505.

Druck von August Pries in Leipzig.

Fettdegeneration der Arterein 59, des Darmes 315, der Gehirngefässe 150, der Leber 331, der Muskeln 751, des Myocards 20, der Niere 606.
Fettembolie 150. 703.
Fettgewebsnekrose des Pankreas 384.
Fettherz 25.
Fettleber 329.
Feuermal 778.
Feuersteinleber 343.
Fibrinöse Pneumonie 421.
Fibroid des Uterus 543.
Fibrom der Haut 779 (s. Geschwülste).
Filaria 88, bei Elephantiasis 777.
Fissur der Schädelknochen 699.
Fisteln der Knochen 705, bei Tuberculose 713.
Fötale Rhachitis 684.
Foramen ovale, offenes 12.
Fractur der Knochen 699, der Gelenke 731.
Fragmentatio 23.
Freie Körper der Gelenke 746, der Sehnenscheiden 755.
Fungöse Arthritis 735.
Fungus benignus 580.
Fungus durae matris 177.
Furunkel 761.

Gallenblase 369.
Gallengänge bei Cirrhose 351.
Gallengangtuberkel 343.
Gallengries 369.
Gallensteine 369.
Gallenwege 369.
Ganglion 755.
Gangrän der Lunge 464, senile 758.
Gasgangrän 762.
Gastritis 248.
Gaumen 225.
Gefässe 58, der Herzklappen 38.
Gehirn 134. — Abscess 155, Anencephalie 139, Atrophie 162, Cholesteatom 183, Circulationstörungen 143, Cyste 147. 153, Encephalocele 141, Endotheliom 176, Entzündung 154, Erweichung 144, Gliom 179, Hämorrhagie 149, Hydrocephalus 171, Mikrocephalie 138, Mikrogyrie 138, Missbildung 136, multiple Sklerose 151, Neurogliom 183, Oedem 144, Paralyse 163, Porencephalie 136, Sarkom 177, Syphilis 161, Trauma 164, Tuberculose 159, Wassersucht 171.
Gehirnerweichung 144.
Gelbe Hepatisation 423.
Gelenke 731. — Ankylosen 745, Arthritis 733 (s. diese), Blutung 733, Eiterung 734, Entzündung 733, Fractur 731, freie Körper 746, Geschwülste 748, Luxation 731, Syphilis 739, bei Tabes 744, Tuberculose 735, Verletzungen 731.
Gelenkmaus 46.
Gelenkrheumatismus 733.
Genu valgum etc. 689.
Geschlechtsorgane 502: männliche 577, Missbildungen 502, weibliche 510.
Geschwülste der Arterien 57, Bauchfell 393, Blase 663, Bronchen 47, Darm 322, Gallenwege 375. 378, Gehirn 154. 175, Gelenke 748. 748, Harnröhre 665. 668, Haut 779, Herz 30. 58, Herzbeutel 2. 11, Hoden 579. 584, Knochen 703. 725, Leber 340. 356, Lunge 414. 460, Lymphdrüsen 107. 114, Lymphgefässe 85, Magen 248, 263, Mamma 570, Milz 99. 103, Mund 217, Muskel 754, Nase 484, Nebenniere 669. 670, Nerven 210, Niere 609, Nierenbecken 648, Oesophagus 240, Ovarium 510. 511, Pankreas 383. 386, Parotis 224, Pia 126. 133, Prostata 589. 593, Pleura 490, Rachen 226. 233, Scheide 552, Schilddrüse 49, Tuben 521. 527, Uterus 533, 543, Vagina 554, Venen 80. 85, Vulva 556.
Geschwüre des Darms: dysenterische 294, tuberculöse 298, typhöse 306, der Haut 773, des Magens 251.
Gicht 744.
Gitterfiguren 698.
Gliom 179.
Glomerulonephritis 611.
Glykogen in Leber 330, Niere 607.
Gonococcus 665.
Granula des Ependyms 174.
Granularniere 616.
Granularatrophie 616.
Graue Hepatisation 412.
Gummata des Gehirns 161, der Haut 769, der Leber 344, der Knochen 718, der Lunge 458, der Milz 101.
Gummibecken 695.

Haarzunge 217.
Habitus phthisicus 676.
Haemarthros 733.
Haematocele retrouterina 532.
Haemotom der Dura 120, der Tube 520, der Vulva 555.
Haematometra 530. 532.
Haematosalpinx 521.
Haemoglobinurie 605.
Haemoptoë 449.
Haemorrhagie (s. auch Blutung): Darm 296. 302. 309, Dura 119, Ge-